Комбинированные повреждения грудной клетки встречаются часто, по нашим данным в 56,9% случаев. При этом в 66,9% клинические проявления травмы груди были ведущими, либо выражены в равной степени с другим повреждением.

ИЗМЕНЕНИЯ В СЕРДЦЕ ПРИ ЗАКРЫТОЙ ТРАВМЕ ГРУДНОЙ КЛЕТКИ ПО ДАННЫМ ЭЛЕКТРОКАРДИОГРАФИИ

Н. И. ВОЛЬФ, Е. Н. МИНДЛИНА

Имеющиеся в литературе описания изменений в сердце при закрытой травме грудной клетки относятся, в основном, к секционным или экспериментальным данным. При секционных наблюдениях чаще всего отмечаются кровоизлияния в перикард и эпикард и в межжелудочковую перегородку. Geringen У. (1956 г.) приводит случай смерти человека, упавшего с пятого этажа. Наряду с переломами свода и основания черепа у больного имелись переломы VIII—IX ребер справа. На секции были обнаружены множественные кровоизлияния в области межжелудочковой перегородки. Автор считает эти кровоизлияния симптомами commotio cordis (сотрясения сердца).

Значительно реже встречаются разрывы сердца или сосудов. А. О. Берзин (1950 г.) описал случай разрыва крупной коронарной артерии при травме грудной клетки.

Повреждения сердца при закрытой травме грудной клетки по секционным данным встречаются довольно часто (в 6,4% — В. А. Акбаров, 1961г.; 12,4% — Е. А. Вагнер, 1969; 21,3% — А. К. Муйшулис, 1964; 25,4% — М. И. Шалаев, 1967 г.). Вместе с тем, прижизненная диагностика закрытой травмы сердца затруднена, поскольку ее симптомы порой «тонут» в общей клинической картине тяжелого травматического страдания.

Неоценимую услугу в диагностике оказывает электрокардиографическое исследование.

Мы наблюдали в 1970 г. 50 больных с повреждениями грудной клетки (в том числе — с сочетанными травмами), у 24 из которых на ЭКГ отмечались различного рода изменения,

расцененные нами как следствие закрытой травмы сердца. Подавляющее число этих больных считали себя до травмы практически здоровыми и каких-либо указаний в анамнезе на сердечную патологию у них не было (таблица).

Возраст и пол больных

Возраст, лет	Мужчины	Женщины	Всего
15—25	1	1	2
21—30	5	1	6
31—40	6	2	8
41—50	6	2	8
Всего	18	6	24

По причине травмы пострадавшие распределялись следующим образом: автотранспортная травма — 13, умышленная — 3, падение с высоты — 7, спортивная — 1. Из наблюдаемых больных трое погибли в сроки от 3 до 18 дней, вследствие тяжелой комбинированной травмы. Комбинация травм грудной клетки с повреждениями другой локализации отмечена у 15 человек; 5 больных поступили в клинику в состоянии травматического шока II—IV степени.

Электрокардиографическое исследование проводилось на двухканальном электрокардиографе с записью 12 отведений. Большинству больных ЭКГ записывалась при поступлении, во время пребывания в клинике и при выписке. 15-ти больным была сделана ЭКГ при наблюдении за отдаленными результатами в сроки от 1 до 7 мес. после травмы.

В связи с имеющимися в литературе указаниями на то, что нарушения деятельности сердца при травме грудной клетки могут быть обусловлены рефлекторными и компенсаторными реакциями в ответ на нарушения внешнего дыхания (И. Л. Иоффе, К. И. Мышкин и др., 1970 г.), электрокардиографическое исследование во всех случаях проводилось после обезболивания больных.

Полученные нами данные указывают на следующие возможные изменения при закрытой травме грудной клетки: нарушения ритма и проводимости, перегрузка отделов сердца, очаговые и диффузные изменения в миокарде.

Нарушение сердечного ритма мы встретили у 14 человек. У 8 больных была зарегистрирована синусовая тахикардия с частотой сердечного ритма от 100 до 160 в минуту; у двух —

желудочковая экстрасистолия; у одного больного — желудочковая пароксизмальная тахикардия и у одного — мерцательная аритмия. При повторном электрокардиографическом исследовании синусовая тахикардия сменилась ритмом нормальной частоты; синусовая аритмия и экстрасистолия исчезли. У больного с пароксизмальной тахикардией после проведенной дефибрилляции восстановился нормальный синусовый ритм, который держался вплоть до его выписки из клиники. Поскольку все указанные нарушения сердечного ритма были обнаружены вслед за травмой грудной клетки и при повторных исследованиях не регистрировались, связь их с травмой очевидна.

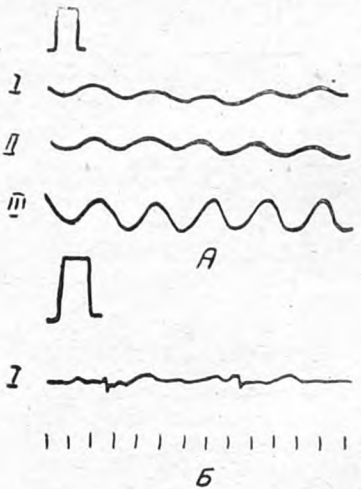

Рис. 1. ЭКГ от 9 июня 1970 г. Б-ной К. ко (*А*) и после (*Б*) дефибрилляции.

Приводим историю болезни больного с пароксизмальной тахикардией.

Больной К., 20 лет, поступил в клинику 9 июня 1970 г. В состоянии алкогольного опьянения упал на камень, ударившись левой половиной грудной клетки. Появились головная боль, рвота, приступ учащенного сердцебиения.

Состояние крайне тяжелое. В сознании. Резкий цианоз кожи и слизистых. Левая граница сердечной тупости увеличена на 1 *см* влево. Тоны сердца очень глухие. Пульс нитевидный, не сосчитывается. АД=90/60 *мм* рт. ст.

Электрокардиограмма от 9 июня 1970 г. (рис. 1, *А*): желудочковая пароксизмальная тахикардия с частотой сердечных сокращений 250 в минуту.

Диагноз: ушиб сердца.

Медикаментозная терапия оказалась неэффективной. Под гексеналовым наркозом произведена дефибрилляция электрическим разрядом 5000 *в* аппаратом НД—66. Восстановился нормальный синусовый ритм с частотой 100 ударов в минуту (рис. 1, *Б*). В дальнейшем состояние больного оставалось удовлетворительным. На ЭКГ от 2 июля 1970 г. (рис. 2) — ритм синусовый, 85 ударов в минуту.

Признаки нарушения внутрижелудочковой проводимости в виде расщепления и зазубренности зубцов комплекса QRS

встретились у девяти больных. В основном это были молодые люди без указаний на сердечные заболевания в анамнезе.

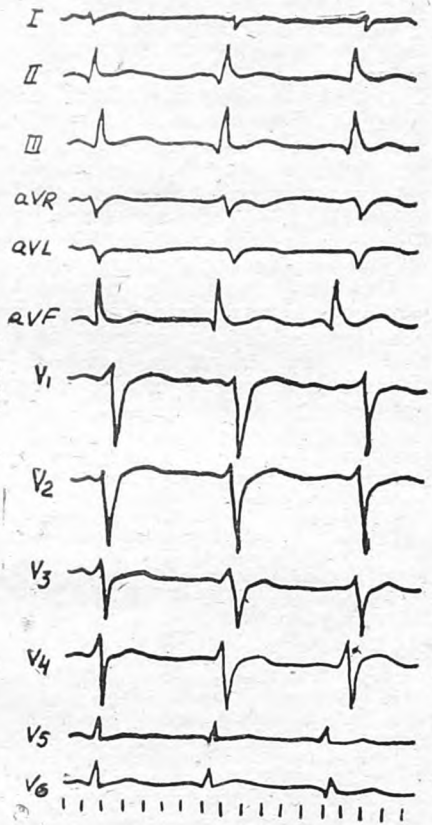

Рис. 2. ЭКГ от 2 июля 1970 г. Б-ной К. через 23 дня после дефибрилляции.

У пяти человек при повторном электрокардиографическом исследовании эти признаки исчезли, у двух — сохранились.

Причиной нарушения проводимости при ушибе сердца могут явиться кровоизлияния в области разветвлений проводящей си-

стемы желудочков. После рассасывания кровоизлияний признаки нарушения проводимости исчезают. Отсутствие электрокардиографической динамики у двух больных не противоречит этому положению, поскольку при значительных кровоизлияниях может наступить стойкое повреждение разветвлений проводящей системы с образованием соединительно-тканного рубца.

Перегрузка отделов сердца выявлена у трех больных. В двух случаях наблюдалась перегрузка правого предсердия: высокий, заостренный зубец $P_{2-3-avF}$, и в одном случае, кроме аналогичного зубца P, регистрировались признаки перегрузки правого желудочка: смещение вниз интервала $ST_{2-3-avF}$, QRS, в виде rSr′, $T_{V_1-V_2}$ отрицательный. При повторном ЭКГ-исследовании эти признаки исчезли. Причиной перегрузки во всех трех случаях явилось одновременное поражение легких при травме.

Очаговые изменения в миокарде встретились у восьми больных. В шести случаях наблюдалась субэндокардиальная ишемия (высокий гипоксический зубец T в грудных отведениях), в двух — субэпикардиальная ишемия.

Приводим историю болезни одного пациента с субэпикардиальной ишемией:

Больной Л., 28 лет, поступил в клинику госпитальной хирургии 20 декабря 1970 г. Спускаясь на лыжах с горы, ударился правой половиной туловища о дерево. Появились боли в животе, рвота.

При поступлении состояние тяжелое, резкая бледность, АД= =90/50 *мм* рт. ст., пульс 128 ударов в минуту.

Диагноз: обширный разрыв печени. Внутрибрюшное кровотечение. Перелом V—VI ребер справа.

На ЭКГ от 22 декабря 1970 г. (рис. 3, *А*): ритм синусовый, 96 ударов в минуту, $T_{V_2-V_4}$ двухфазный с глубокой второй отрицательной фазой, $T_{V_1-V_4}$ отрицательный.

Заключение: очагово-ишемические изменения в передне-перегородочной области и на передней стенке левого желудочка.

Через 24 дня — повторная электрокардиограмма (рис. 3, *Б*): ритм синусовый, 80 ударов в минуту. Выраженная электрокардиографическая динамика: все зубцы T в грудных отведениях стали положительными. В удовлетворительном состоянии выписан из клиники.

Второй случай субэпикардиальной ишемии относится к больному О., 23 лет, доставленному в клинику после транспортной травмы с переломом обеих костей левой голени, сотрясением головного мозга и ушибом грудной клетки.

На ЭКГ, записанной через несколько дней после травмы (рис. 4, *А*), — отрицательный $T_{V_2-V_5}$, расцененный нами как признак очаговой ишемии в передне-перегородочной области. На ЭКГ, сделанной перед выпиской, $T_{V_2-V_5}$ положительный, кровоснабжение передне-перегородочной области восстановилось.

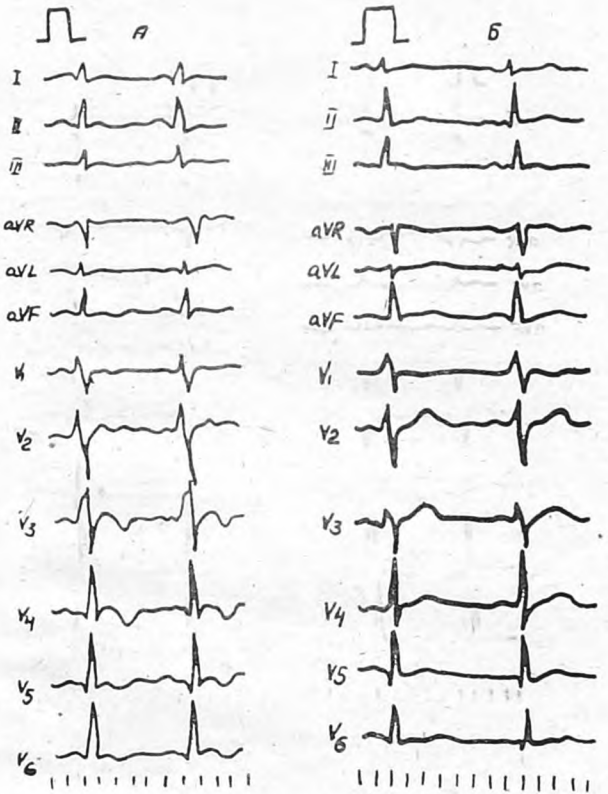

Рис. 3. Б-ной Л. ЭКГ от 22 декабря 1970 г. (*А*), от 16 января 1971 г. (*Б*). Объяснения в тексте.

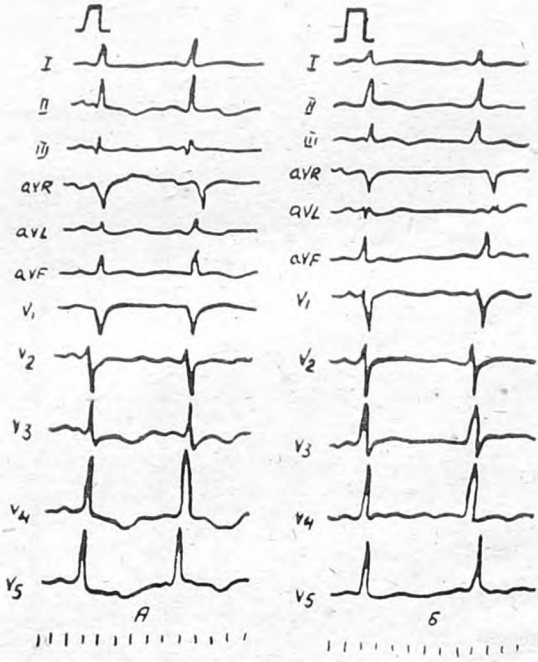

Рис. 4. Б-ной О., 23 лет. ЭКГ от 8 июня 1970 г. (*А*), ЭКГ от 16 декабря 1970 г. (*Б*).

Диффузные изменения в миокарде после травмы грудной клетки встретились у двух больных. В обоих случаях на ЭКГ записывалась резко уплощенная волна Т во всех отведениях. В дальнейшем, при выздоровлении больных, волна Т становилась выраженной.

Примером диффузных изменений в миокарде может служить ЭКГ больного К., 35 лет.

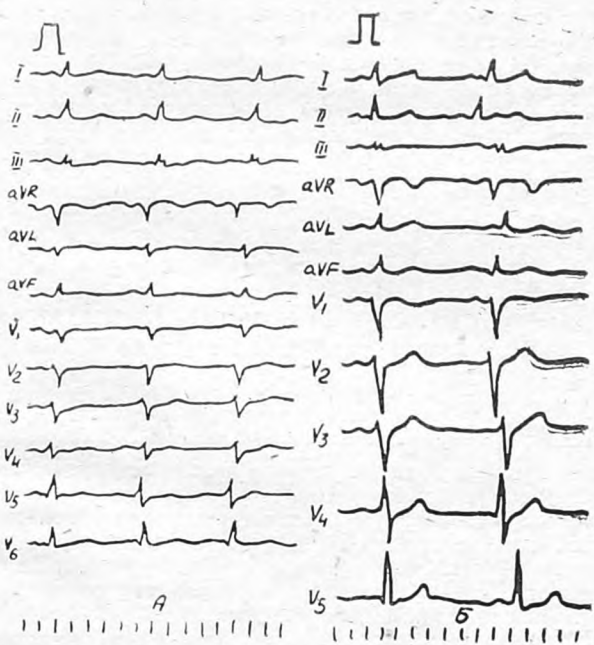

Рис. 5. ЭКГ 6-ного К., от 15 апреля 1970 г. (*А*), от 30 июня 1970 г. (*Б*). Объяснения в тексте.

Поступил в клинику с тяжелой комбинированной травмой грудной клетки и брюшной полости 7 апреля 1970 г. На ЭКГ от 15 апреля (рис. 5, *А*) — уплощенный зубец Т во всех отведениях. На ЭКГ от 30 июня 1970 г. (рис. 5, *Б*) — зубец Т во всех отведениях выраженный, положительный.

Выводы

Изменения в сердце при закрытой травме грудной клетки по данным электрокардиографического исследования были выявлены нами у 24 больных из 50 обследованных.

Основными изменениями на электрокардиограмме явились: нарушение сердечного ритма и проводимости, перегрузка отделов сердца, очаговые и диффузные изменения в миокарде.

Нарушение сердечного ритма и перегрузка отделов сердца оказались нестойкими и быстро проходили под воздействием лечения. Более стойкими и длительными оказались нарушение проводимости, очаговые и диффузные изменения в миокарде.

Электрокардиографическое исследование является обязательным во всех случаях закрытой травмы грудной клетки, и его результаты должны учитываться при выработке плана лечения больного.

ДИНАМИКА ФУНКЦИИ ВНЕШНЕГО ДЫХАНИЯ У БОЛЬНЫХ С ТРАВМОЙ ГРУДНОЙ КЛЕТКИ

З. С. СИМОНОВА, Н. П. МАКАРОВА, Э. К. НИКОЛАЕВ

Травма грудной клетки почти всегда сопровождается нарушением функции дыхания, которое может быть связано с изменением анатомической структуры легочной ткани или явиться следствием иммобилизации межреберных мышц при множественных переломах ребер. Наиболее тяжелые расстройства дыхания отмечаются при множественных окончатых переломах ребер, когда в результате потери каркасности грудной клетки развивается парадоксальное дыхание.

Нарушения дыхания при травме грудной клетки могут явиться также следствием компрессии легкого (при гемо-, пневмо- или гидротораксе), а иногда и в результате обтурации дыхательных путей (аспирация, гиперсекреция в трахеобронхиальном дереве).

Расстройства дыхания при травме груди могут быть связаны и с резко выраженным болевым фактором, что ведет к снижению глубины дыхания, ограничению дыхательных экскурсий,