дентинных трубочек, что благоприятно сказывается на диффузии бондинга и адгезии пломбировочного материала к твердым тканям зуба. Растворение кальцинатов не приводит к снижению микротвердости эмали и дентина, что подтверждено экспериментально.

2. Со временем уменьшается количество остаточных радикалов в твердых тканях зуба, способных разрушать двойные связи в новообразованных молекулах полимерной цепи адгезивной системы и увеличивать количество продуктов реакций обрыва, в результате чего образуются стабильные и нефункциональные соединения, не способные встраиваться в полимерную матрицу гибридного слоя или нарушающие ее структуру. На 12 день после отбеливания дентинные канальца полностью освобождаются от кальцинатов, а количество свободных радикалов снижается до уровня, на котором они не способны нарушать полимеризацию органической матрицы гибридного слоя.

3. Внутрикоронковое отбеливание позволяет вернуть зубам естественный цвет и сохранить адаптивные свойства перед возможной реставрацией, не снижая их прочностные характеристики.

Литература:

1. Ватте, А. Изменение цвета и окрашивание зубов: обзор лит. / А. Ватте, М. Эдди // ДентАрт. – 2002. – № 1. – С. 46–55.

2. Золотарев В. М. Архитектоника и оптические свойства дентина и эмали зуба / В.М. Золотарев, В.Н. Грисимов. - С.836-843.

3. Ронь Г. И. Влияние отбеливающих систем на минеральный состав твердых тканей зуба [Текст]/ Г. И. Ронь, М. В. Горюнова // Пермский медицинский журнал -2006 – Т. 23, №4 – С. 113-118.

4. Клинико-лабораторное обоснование использования малоинвазивных технологий в коррекции стойких дисколоритов зубов [Текст] : дис. ... канд. мед. наук : 14.00.21 / М. В.Горюнова. - Екатеринбург, 2007. - 162 с.

5. Химия красителей и крашения: учебное пособие / В.В.Михеев [и др.]. – Казань : Изд-во Казан. гос. технол. ун-та, 2009. – С. 5-17.

УДК 616-036.12

П.Н. Кудинов, И.Н. Костина[1], Л.Н. Зайцева[2]

ОСОБЕННОСТИ СТРОЕНИЯ, ЧАСТОТА ВСТРЕЧАЕМОСТИ ПЛЕОМОРФНОЙ АДЕНОМЫ СЛЮННЫХ ЖЕЛЕЗ

[1]Кафедра хирургической стоматологии и челюстно-лицевой хирургии
[2]Кафедра патологической анатомии
Уральский государственный медицинский университет
Екатеринбург, Россия

P.N.Kudinov, I.N.Kostina[1], L.N.Zaitseva[2]

THE STRUCTURE FEATURES, OF THE INCIDENCE OF PLEOMORPHIC

ADENOMAS OF THE SALIVARY GLANDS

[1]Department of Operative Dentistry and Maxillofacial Surgery
[2]Department of Pathological Anatomy
Ural State Medical University
Yekaterinburg, Russia

Конатактный e-mail: kafedrastom@yandex.ru

Аннотация. В статье представлены результаты ретроспективного изучения особенностей гистологического строения, частота встречаемости плеоморфной аденомы слюнных желез среди пациентов, обратившихся для лечения в отделение челюстно-лицевой хирургии, оториноларингологии СОКБ № 1 в 2010-2014 годах.

Annotation. The article presents the results of a retrospective study the features of histological structure, the frequency of pleomorphic adenoma of salivary glands among patients who applied for treatment at the Department of maxillofacial surgery, otolaryngology regional hospital № 1 in 2010-2014.

Ключевые слова: плеоморфная аденома, строение, частота встречаемости.

Keywords: pleomorphic adenoma, structure, frequency of occurrence.

Введение

Опухоли челюстно-лицевой области составляют 13% среди других заболеваний данной локализации [2]. Опухолевые, опухолеподобные заболевания слюнных желез многообразны и представляют научный интерес для онкологов, челюстно-лицевых хирургов, стоматологов-хирургов.

В научной литературе можно встретить большое количество описаний случаев опухолей слюнных желез. Однако есть разные точки зрения на причины и частоту рецидивирования доброкачественных опухолей слюнных желез.

Опухоли слюнных желез составляют 1-3% среди опухолей головы и шеи [2]. Среди них преобладают опухоли эпителиального происхождения (95%). Плеоморфная аденома – наиболее распространенная доброкачественная опухоль больших и малых слюнных желез [2, 5]. Злокачественные опухоли слюнных желез составляют 0,3% [2, 3].

Цель исследования – изучить частоту встречаемости, особенности гистологического строения опухолей слюнных желез по данным отделения челюстно-лицевой хирургии (ЧЛХ), ЛОР-отделения СОКБ № 1 за 2010-2014 гг.

Материалы и методы исследования

За период 2010-2014 гг. в отделении ЧЛХ-ЛОР СОКБ № 1 было проведено лечение 230 пациентов (158 (68,7%) женщин, 72 (31,3%) мужчин) с новообразованиями слюнных желез, что составило 3,4% от общего числа госпитализированных пациентов. Средний возраст пациентов составил

50,88±14,72 лет (средний возраст женщин 51,55±13,62 лет, мужчин 53,13±14,23 лет). Соотношение женщины/мужчины составило 2,2:1.

Проведено ретроспективное исследование историй болезней 230 пациентов с различными опухолями малых и больших слюнных желез, которые получили хирургическое лечение.

Пациенты с новообразованиями слюнных желез обследованы клинически: расспрос, осмотр, пальпация. Дополнительное исследование включало проведение компьютерной томографии, лабораторной диагностики, гистологического исследования операционного материала.

Гистологическое исследование проведено в патоморфологической лаборатории СОКБ № 1 (зав. лабораторией – к.м.н., доцент Л.Н.Зайцева).

Количественные данные, полученные при проведении исследования, вносили в компьютерную базу и обрабатывали с помощью пакета прикладных программ “Microsoft® Excel” Office XP, Statistica 7.

Результаты исследования и их обсуждение

У 205 (89,1%) пациентов опухоль локализовалась в околоушных слюнных железах, у 15 чел. (6,5%) - в поднижнечелюстных слюнных железах, 10 чел. (4,4%) в малых слюнных железах с преимущественным поражением слюнных желез мягкого неба (80%).

Доброкачественные опухоли диагностированы в 90,4% случаев (208 пациентов), злокачественные опухоли – в 9,6% (22 пациента). Злокачественные опухоли у 17 пациентов поражали околоушные слюнные железы (77,3%), у 22,7% пациентов - малые слюнные железы. Доброкачественные новообразования в 90,9% (189 пациентов) случаев локализовались в околоушных слюнных железах.

Среди доброкачественных опухолей наиболее часто (82,2%) встречались смешанные (плеоморфные) аденомы, а так же аденолимфомы (опухоль Уортина) – 13,9%. Среди гистологических вариантов злокачественных новообразований преобладали цилиндромы в 54,6% случаев (рис. 1).

На долю плеоморфных аденом пришлось 74,3% (171 случай) среди всех новообразований слюнных желез и 82,2% среди доброкачественных опухолей слюнных желез. 92,9% опухолей локализовались в околоушных слюнных железах, 4,7% - в поднижнечелюстных слюнных железах, в малых слюнных железах мягкого неба - 1,8%. Преимущественно плеоморфная аденома выявлена у женщин (76,6%) в возрасте 40-50 лет. Заболеваемость женщин увеличивается в 2 раза после 35 лет и достигает пика в 40-44 года, после чего снижается. Мужчины имеют данную патологию в 3,3 раза реже (23,4%), чем женщины. У мужчин заболеваемость увеличивается в возрасте 30-35 лет и 45-50 лет.

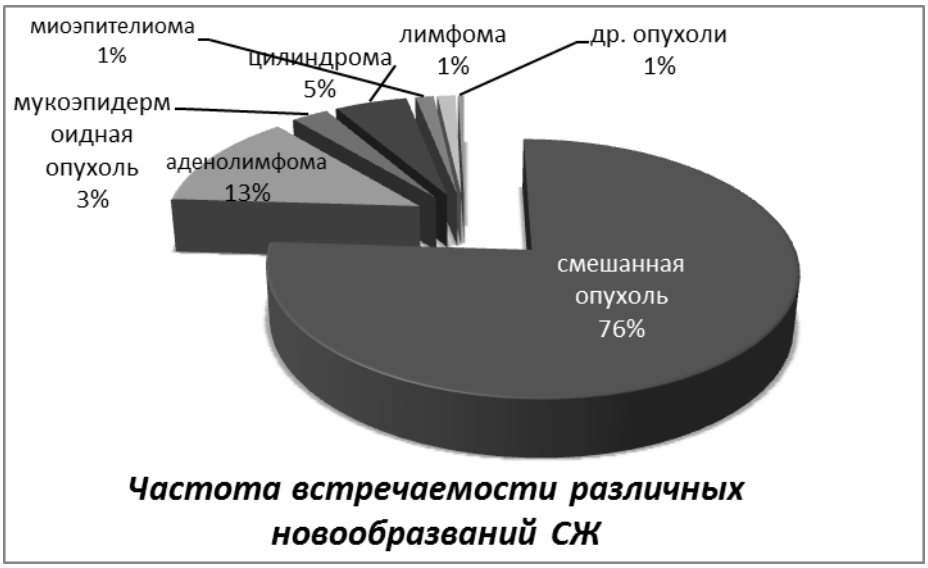

Рис. 1. Частота встречаемости различных опухолей слюнных желез

Смешанные опухоли располагались в околоушных слюнных железах – 90,6% (155 случаев), в поднижнечелюстных слюнных железах - в 7,1% случаев (12 пациентов), в малых слюнных железах – в 2,3%.

При гистологическом исследовании выявлено большое количество плеоморфных аденом с преобладанием миксоидного и цилиндроидного компонентов. Так доля смешанных опухолей с миксоматозным компонентом составляет 15,2%, из них 23 женщины (средний возраст 49,17±11,36 лет) и 3 мужчины (в возрасте 45-50 лет). Опухоли с преобладанием цилиндроидного компонента составили 12,87% (22 случая).

Основные клетки миксоидной зоны: мезенхимальные, ретикулярные, модифицированные миоэпителиальные клетки [1]. Мезенхимальные клетки: молодые низкодифференцированные клетки соединительной ткани звездчатой формы, имеющие светло-базофильную цитоплазму, круглое ядро с преобладанием эухроматина, с 2-4 ядрышками.

Ретикулярные клетки: молодые соединительнотканные клетки, по размеру меньше, чем мезенхимальные, с базофильной цитоплазмой круглым нормохромным ядром и центрально расположенным ядрышком [1].

Миоэпителиальные клетки (миксоидные клетки): рассеянные в миксоидном матриксе или формирующие небольшие скопления клетки, имеющие звездчатую форму, базофильную цитоплазму, овальное нормохромное ядро. Миоэпителиальные клетки имеют хорошо развитый синтетический аппарат, позволяющий им синтезировать в большом количестве простые составляющие органического матрикса – нейтральные несульфатированные гликозаминогликаны [1].

В свою очередь экстрацеллюлярный матрикс оказывает влияние на процессы дифференцировки, пролиферации, секреторной активности опухолевых клеток, играя ключевую роль в межклеточных взаимодействиях, способствуя инвазии опухоли в окружающие мягкие ткани. Инвазивному росту

так же способствуют наличие или отсутствие у миоэпителиальных клеток определенных молекул клеточной адгезии. Наличие у миоэпителиальных клеток ПА гликопротеина CD44, стимулирующего клеточную пролиферацию, миграцию клеток в направлении гиалуроновой кислоты с последующим ее разрушением и хемотаксису других клеток, альфа-5-интегрина, способствующего фиксации миоэпителиоцитов к фибонектину внеклеточного матрикса, ведет к дальнейшему продвижению инвазивного пула клеток вглубь мягких тканей, повышая риск рецидивирования. Миксоидная зона имеет наибольшие показатели $CD44^+$, что объясняет повышенный инвазивный рост у плеоморфных аденом с выраженностью именно этого компонента [1].

По данным разных авторов [2, 4], в 51% плеоморфные аденомы имеют в своей структуре преобладание миксоидного компонента.

Выводы:

1. Доброкачественные опухоли слюнных желез (90,4%) встречаются чаще, чем злокачественные опухоли (9,6%).
2. Чаще поражается околоушная слюнная железа (89,1%) у женщин (68,7%) в возрасте 40-50 лет.
3. Плеоморфная аденома диагностируется чаще (82,2%), чем другие доброкачественные опухоли слюнных желез.
4. При гистологическом исследовании в структуре плеоморфной аденомы выявлено преобладание миксоидного компонента (15,2%), что повышает риск рецидивирования заболевания.

Литература:

1. Бабиченко И.И. Новые методы иммуногистохимической диагностики опухолевого роста / И.И.Бабиченко, В.А.Ковязин. - Москва, 2008. – 234 с.
2. Пачес А.И. Опухоли головы и шеи: руководство / А.И.Пачес. – 5-е изд., доп. и перераб . – М.: Практическая медицина, 2013. – 478 с.
3. How do benign myoepithelial cells from in situ areas of carcinoma ex-pleomorphic adenoma favor tumor progression. - Elizabeth Ferreira Martinez & Ney Soares de Araújo & Vera Cavalcanti de Araújo, 2015. – 123 p.
4. Functional Histology of Salivary Gland Pleomorphic Adenoma: An Appraisal. - Head and Neck Pathology, 2015. – 87 c.
5. Margaritescu C. Tumoral stroma of salivary pleomorphic adenoma – histopathological, histochemical and immunohistochemical study / C.Margaritescu, C.M. Raica, C.Simionescu, L.Mogoanta, M.Surpateanu, F.Jaubert, FL.Bogdan // J Craniomaxilljfac Surg. - 2005. - № 1. – P.43-48.

УДК 616.314-002-053.5-036.2(470.57)

А.Ю. Курмаева, Л.И. Уральская, Г.Р. Афлаханова

ПРОВЕДЕНИЕ УРОКОВ СТОМАТОЛОГИЧЕСКОГО ЗДОРОВЬЯ С ЦЕЛЬЮ ВЫЯВЛЕНИЯ И ПОВЫШЕНИЯ УРОВНЯ ГИГИЕНИЧЕСКИХ