2. Применение новых препаратов и методик в остановке кровотечений различного генеза является одной из наиболее актуальных задач хирургии в том числе и оториноларингологии.

3. Клинико-экономический эффект от применения инновационного препарата «Полигемостат» очевиден и складывается из нескольких слагаемых (сокращение числа койко-дней, уменьшение длительности вмешательства, максимальное сбережение тканей и многое другое).

Литература:

1. Г.З. Пискунов. Руководство по ринологии / Г.З. Пискунов, С.З. Пискунов / М: Литтера 2011. – С. 295-301

2. Н.Е. Конечекова. Основы неотложной оториноларингологии. Руководство для врачей / Н.Е. Конечекова, Я.А. Накатис, А.Н. Пащинин, В.И. Бабияк / СПБ: Знание 2014. – С. 103-108

3. Х.Т. Абдулкеримов. Практические занятия по оториноларингологии / Х.Т. Абдулкеримов, Г.М. Григорьев / Екатеринбург: УГМА 2012. – С. 43-51

4. Х.Д. Шадыев. Практическая оториноларингология. Руководство для врачей. 2-е издание / Х.Д. Шадыев, В.Ю. Хлыстов, Ю.А. Хлыстов. М: МИА. 2013. – С. 183-189

УДК 616-002.7

А.С. Береснева, И.Н. Маков, Х.Т. Абдулкеримов, Р.С. Давыдов

О ДИАГНОСТИЧЕСКИХ ОСОБЕННОСТЯХ ГРАНУЛОМАТОЗА ВЕГЕНЕРА В ПРАКТИКЕ ОТОЛАРИНГОЛОГА

Кафедра оториноларингологии
Уральский государственный медицинский университет
Екатеринбург, Российская Федерация

A.S. Beresneva, I.N. Makov, K.T. Abdulkerimov, R.S. Davydov

DIAGNOSTIC FEATURES OF GRANULOMATOSIS WEGENER IN OTOLARYNGOLOGY

Department of otolaryngology
Ural state medical university
Yekaterinburg, Russian Federation

Контактный E-mail: sn_alen@mail.ru

Аннотация. В статье рассмотрены теоретические и практические основы и особенности диагностики болезни Вегенера, с приведением клинических примеров, а также тактики ведения данной категории пациентов.

Annotation. This article describes theoretical and practical basis and diagnostic features of Wegener's disease. It describes clinical examples, as well as the medical tactics of this group of patients.

Ключевые слова: болезнь Вегенера, АНЦА.

Keywords: Wegener's disease, ANCA.

Грануломатоз Вегенера - аутоиммунное гранулематозное воспаление стенок сосудов, захватывающее мелкие и средние кровеносные сосуды: капилляры, венулы, артериолы и артерии, с вовлечением верхних дыхательных путей, глаз, почек, легких и других органов [1,2].

Сложность диагностики заболевания, связанная с относительно низкой заболеваемостью (4:1 000 000), а также малой настороженностью врачей амбулаторного звена является актуальной проблемой[1,5].

Патогенез заболевания изучен недостаточно полно, однако установлено, что ключевую роль в развитии данной патологии играют антинейтрофильные цитоплазматические антитела (АНЦА) – это аутоантитела к компонентам цитоплазмы нейтрофилов. По одной из версий, АНЦА, атакуя нейтрофилы, приводят к их дегрануляции, разрушению с развитием воспалительных реакций. АНЦА являются одними из лабораторных показателей, на основании которых подтверждается диагноз некоторых аутоиммунных заболеваний[3,5].

Различают несколько стадий течения болезни: I - риногенный гранулематоз (гнойно-некротический, язвенно-некротический риносинусит, назофарингит, ларингит, деструкция костной и хрящевой перегородки носа, глазницы); II - легочная стадия - распространение процесса на легочную ткань; III - генерализованное поражение - изменение дыхательных путей, легких, почек, сердечно-сосудистой системы, желудочно-кишечного тракта (афтозный стоматит, глоссит, диспептические расстройства); IV - терминальная стадия - почечная и легочно-сердечная недостаточность, приводящая к гибели больного в течение года от начала болезни [2,4].

Чаще всего клинические проявления грануломатоза Вегенера манифестируют на ЛОР органах, поэтому ответственность за распознавание заболевания и назначение своевременного лечения возлагается на специалиста-оториноларинголога.

Американской ассоциацией ревматологов (1990) установлен ряд диагностических критериев:

- Воспаление слизистой оболочки носа и ротоглотки: язвы в полости рта и носа, гнойные или кровянистые выделения из носа;
- Изменения при рентгенологическом исследовании лёгких: узелки, инфильтраты, полости;
- Нефритический осадок мочи: микрогематурия (более пяти эритроцитов в поле зрения);
- Биопсия: гранулематозное воспаление в стенке артерии или периваскулярном пространстве.

Для постановки диагноза необходимо наличие двух критериев и более. Чувствительность 88% , специфичность 92% [2,3]

Цель исследования – оптимизация диагностической тактики у больных с грануломатозом Вегенера.

Материалы и методы исследования

В ЛОР клинике ГБОУ ВПО УГМУ за период 2011-2015 наблюдалось 9 пациентов с подтвержденным диагнозом грануломатоз Вегенера. Средний возраст составил 44±0,5 лет, из них 3 мужчин и 6 женщин. Всем больным проведено комплексное обследование, включающее в себя ОКИ, консультации смежных специалистов (офтальмолог, эндокринолог, ревматолог), современные лучевые методы исследования, биопсия с последующим гистологическим исследованием, иммунологические методы. После подтверждения диагноза пациенты переводились в ревматологическое отделение для дальнейшей терапии. Статистическая обработка данных производилась с использованием t-критерия и точного критерия Фишера в программном пакете Statistica 6.0.

Результаты исследования и их обсуждение

Все пациенты первично обращались к оториноларингологу с жалобами на поражение ЛОР органов. Рассматриваемых пациентов беспокоило затруднение носового дыхания, заложенность носа, у одного пациента появились жалобы на осиплость голоса и боли в области гортани, и у одного больного имелись жалобы на нарушение слуха на правое ухо и гнойные выделения из него.

Диагнозы при поступлении: острый ларингит (1 пациент), обострение хронического эпитимпанита справа (1 пациент), обострение хронического синусита (6 пациентов), остеомиелит верхней челюсти (1 пациент). Результаты лучевых исследований. Разрушение костных структур по данным КТ носа и околоносовых пазух наблюдалось у пятерых пациентов (n=5), разрушение ячеек сосцевидного отростка – у одного больного. Результаты иммунологического исследования: у всех больных обнаружены АНЦА (среднее значение 34,6± 0,5), средний уровень С-реактивного белка 24,5±0,5 мг/л. В ОКИ обращал на себя внимание лейкоцитоз, септический характер клинических проявлений (высокая температура гектического типа).

Клинический пример №1. Пациент Б., 27 лет. Поступил в ЛОР клинику по направлению от врача отоларинголога амбулаторного звена с диагнозом – «острый двусторонний гайморит? абсцесс лобной доли мозга?». Считает себя больным в течение 2 месяцев, после того, как появились жалобы на общую слабость, недомогание, повышение температуры тела, затруднение носового дыхания, гнойные, а затем гнойно-геморрагические выделения из носа. Отмечался гектический характер лихорадки. Наблюдался у терапевта, назначенная антибактериальная терапия без эффекта. Из анамнеза жизни – хронические заболевания ЛОР-органов отрицает.

Из проведенных обслеований: определен уровень прокальцитонина в сыворотке - < 0,135 нг/мм (низкий риск развития системной инфекции, локальная бакинфекция). АНЦА (протеиназа 3) – 5,9. На КТ носа и ОНП

определяется снижение пневматизации верхнечелюстных и решетчатых пазух с 2х сторон, признаки деструкции костных стенок указанных пазух (Рис. 1).

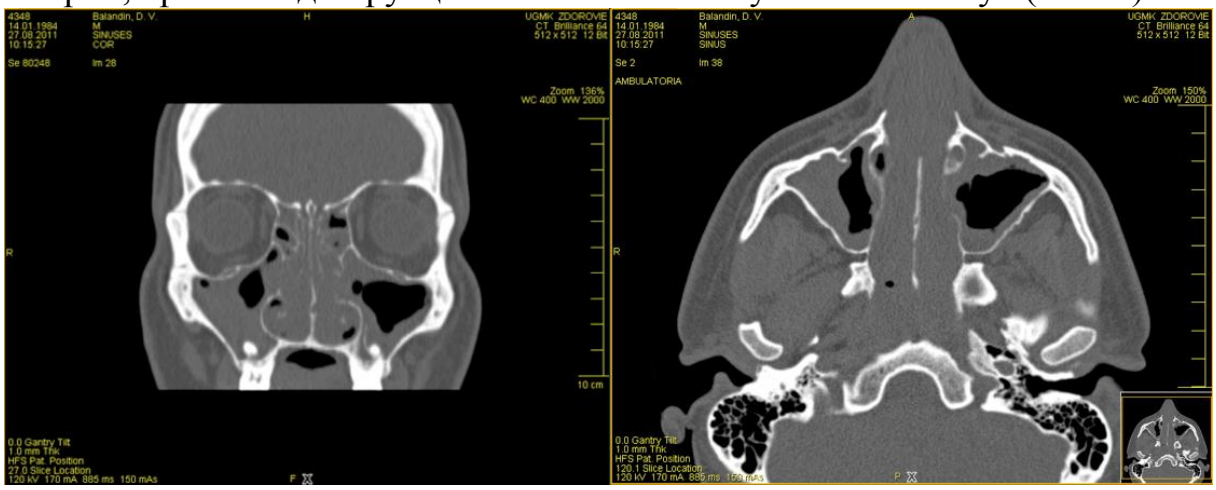

Рис. 1. КТ носа и ОНП больного Б.

Для дифференциальной диагностики между воспалительным процессом полости носа, ОНП и системным заболеванием поведена биопсия. Результат гистологии - грануляционная ткань с некрозами, полиморфноклеточной инфильтрацией, с продуктивной реакцией наличием гигантских клеток Пирогова-Ланхганса. В сосудах признаки деструкции. Морфологическая картина не противоречит болезни Вегенера.

Пациент переведен в ревматологическое отделение.

Клинический пример №2. Пациентка Л., 53 лет, поступила в ЛОР отделение МАУ ГБ№40 по направлению. Из анамнеза известно, что течение 2 месяцев беспокоит заложенность носа, общая слабость, периодически геморрагические выделения из носа. Вакцинирована против вируса около года назад. Данная госпитализация по поводу носового кровотечения, остановившегося с помощью передней тампонады носа. В период лечение проведена КТ носа и ОНП, а также взятие биопсии. Кроме того, проведены иммунологические исследования: определение АНЦА (3,39) и определение уровня С-реактивного белка

Эмперически назначен курс системной ГКС терапии.

Диагноз: Гранулематоз Вегенера с поражением ЛОР-органов, почек, легких, эписклерит. АНЦА- положительный.

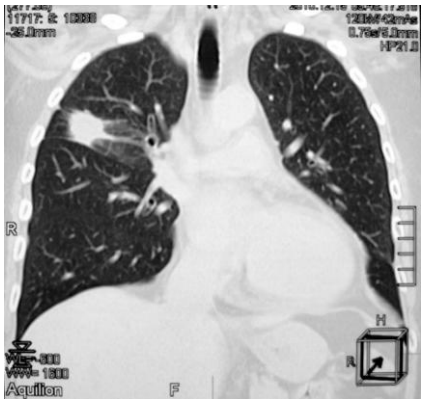

Рис. 2. КТ легких больной Л. В верхней доле правого лёгкого визуализируеся узел полицикличной формы высокой плотности, с лучистыми краями, неоднродной структуры за счёт полости распада, расположенной эксцентрично. Отмечается связь узла с плеврой.

Выводы

Первичность поражения носа и ОНП в более, чем 80% случаев определяет ведущую роль оториноларинголога в диагностике, клиническом наблюдении и лечении больных. Определение антинейтрофильных цитоплазматических антител (АНЦА) имеет существенное значение для диагностики заболевания и своевременного назначения адекватного лечения.

Литература:

1. Пальчун В.Т. Национальное руководство по оториноларингологии / Пальчун В.Т., Алексеева Н.С., Азнабаева Л.Ф., Антонив В.Ф., Арефьева Н.А., Артемьев М.Е., Баев А.А., Бессараб Т.П., Бойко Н.В., Бодрова И.В., Вишняков В.В., Волков А.Г и др. / - М.: ГЭОТАР - Медиа, 2013. - С.817-826.

2. Чернявская Т.З. Гранулематоз Вегенера / Чернявская Т.З., Власов П.В // Радиология-практика. - М., 2005., №2. - С.45-49.

3. Erickson V.R. Wegener’s granulomatosis: current trends in diagnosis and management /Erickson V.R., Hwang P.H. // Curr. Opin. Otolaryngol. Head Neck. Surg. , 2007. — Vol. 15, № 3. — P. 170-176.

4. Trimarchi M. Otorhinolaryngological manifestations in granulomatosis with polyangiitis (Wegener's) / Trimarchi M1, Sinico RA, Teggi R, Bussi M, Specks U, Meroni PL. // Autoimmun Rev. 2015 Jan;14(1):80.

5. Rasmussen N. Management of the ear, nose, and throat manifestations of Wegener granulomatosis: an otorhinolaryngologist's perspective / Rasmussen N. // Curr Opin Rheumatol. 2001 Jan;13(1):3-11.

УДК 617.735

К.В. Королёва, Е.В. Бобыкин

АНАЛИЗ ЭФФЕКТИВНОСТИ ПРИМЕНИЯ ПРОУРОКИНАЗЫ ДЛЯ ЛЕЧЕНИЯ ВИТРЕОМАКУЛЯРНОГО ТРАКЦИОННОГО СИНДРОМА (ПРЕДВАРИТЕЛЬНОЕ СООБЩЕНИЕ)

Кафедра офтальмологии
Уральский государственный медицинский университет
Екатеринбург, Российская Федерация

K.V. Korolyova, E.V. Bobykin

THE EFFECTIVENESS OF THE APPLICATION PROUROKINASE IN THE TREATMENT OF VITREOMACULAR TRACTION SYNDROME (PRELIMINARY REPORT)

Department of ophthalmology