А.К. Иорданишвили – доктор медицинских наук, профессор
А.А. Сериков – кандидат медицинских наук, доцент

Information about the authors

D.V. Khusainov* – operator of the scientific company of the MMMD
A.K. Iordanishvili – Doctor of Sciences (Medicine), Professor
A.A. Serikov – Candidate of Sciences (Medicine), Associate Professor
***Автор, ответственный за переписку (Corresponding author):**
Dimahusainov16@yandex.ru

УДК: 616.311.2-002

РАЗЛИЧИЯ СТРОЕНИЯ СТРУКТУРЫ ДЕСНЫ В ПРОЕКЦИИ ДЕНТАЛЬНОГО ИМПЛАНТАТА С ПРИМЕНЕНИЕМ АУТОПЛАСТИКИ

Чеканова Анастасия Александровна
Кафедра хирургической стоматологии, оториноларингологии и челюстно-лицевой хирургии
ФГБОУ ВО «Уральский государственный медицинский университет» Минздрава России
Екатеринбург, Россия

Аннотация

Введение. В настоящее время отмечается рост научного интереса к состоянию мягких тканей, окружающих дентальные имплантаты, и их влиянию на долгосрочный прогноз имплантологического лечения. Известно, что к факторам риска развития периимплантита относят дефицит или полное отсутствие прикрепленной кератинизированной десны в области имплантатов. **Цель исследования –** сравнить структуры десны у пациентов с пересадкой свободного десневого трансплантата с бугра верхней челюсти. **Материал и методы.** В исследование включены 20 пациентов возрастной категории от 37 до 64 лет, проходивших лечение в стоматологических поликлиниках за период с декабря 2020 г. по июнь 2023 г., которые были распределены на 2 группы исследования: пациентам 1-й группы – контроль (n=10) проводили апикальное смещение расщепленного слизистого лоскута; пациентам 2-й группы (n= 10) проводили пластику в сочетании с пересадкой свободного десневого трансплантата с бугра верхней челюсти. Прирост кератинизированной прикрепленной десны оценивали непосредственно после операции и через 6 месяцев после оперативного вмешательства. **Результаты.** В контрольной группе были обнаружены морфологические признаки воспалительных процессов различной степени проявления. Ткани десны в области проекции имплантов теряли плотность стромальной соединительной ткани, характерную для нормы. В группе пациентов, для которых в ходе операции применяли аутотрансплантаты слизистой с бугра верхней челюсти, через 6 месяцев в тканях десны в проекции имплантата обнаруживались выраженные признаки воспалительных процессов, которые, вероятно, в последующем продолжатся и приведут к рубцеванию слизистой или оголению кости. **Выводы.** В контрольной группе пациентов ткани десны в области проекции импланта через 6 месяцев по толщине приближаются к фенотипу "тонкой " или "средней" десны. Узкая полоска тканей десны не обеспечивает адекватную защиту подлежащих тканей, способствует развитию воспалительных процессов в тканях во всех ее слоях. Приживление аутотрансплантатов слизистой с бугра верхней челюсти после операции сопровождается выраженным воспалением, которое может привести к рубцеванию слизистой или оголению кости.

Ключевые слова: биотип слизистой оболочки, имплантат, прикрепленная десна, аллоплант

DIFFERENCES IN THE STRUCTURE OF THE GUM STRUCTURE IN THE PROJECTION OF A DENTAL IMPLANT AND WITH THE USE OF AUTOPLASTY

Chekanova Anastasia Alexandrovna
Department of Surgical Dentistry, Otorhinolaryngology and Maxillofacial Surgery
Ural State Medical University
Yekaterinburg, Russia

Abstract

Introduction. Currently, there is growing scientific interest in the condition of the soft tissues surrounding dental implants and their impact on the long-term prognosis of implant treatment. It is known that risk factors for the development of peri-implantitis are the deficiency or complete absence of attached keratinized gum in the implant area. **The aim of the study** is to compare the structures of the gums in patients with free gingival graft transplantation from the upper jaw tubercle**. Material and methods.** The study included 20 participants, aged 37 to 64, who received treatment at dental clinics between December 2020 and June 2023. They were divided into two study groups: the first control group (n = 10) underwent an apical displacement of a split mucous flap, while the second group (n = 10) underwent plastic surgery combined with the transplantation of a free gingival graft from the maxillary ridge. The growth of keratinized attached gingiva was assessed immediately after the surgery and 6 months later. **Results.** Morphological signs of inflammatory processes of varying severity were observed in the control group. In the gum tissues in the area where the implant was

placed, the characteristic density of stromal connective tissue was lost. In the group of patients who underwent surgery with the use of autografts from the upper jaw ridge, after 6 months, pronounced signs of inflammation were observed in the gum tissue in the implant area. These signs are likely to persist in the future and may lead to scarring of the mucosa or exposure of bone. **Conclusion.** In the control group of patients, after 6 months, the gum tissue in the area where the implant is projected has approached the phenotype of "thin" or "medium" thickness. A narrow band of gum tissue provides inadequate protection for the underlying tissues and contributes to the development of inflammatory processes in all layers of the tissues.The engrafting of an autograft of mucosa from the maxillary tubercle after surgery is often accompanied by severe inflammation that can lead to scarring of the mucosa or exposure of bone.
Keywords: biotype of the mucous membrane, implant, attached gum, alloplant.

ВВЕДЕНИЕ

Дефицит кератинизированной десны в периимплантной зоне запускает процесс образования рецессии костной ткани и визуализации абатментов сквозь ее тонкий слой. Контур десны в зоне установленных имплантатов должен обладать эстетичностью, стабильностью и плотностью.

Десна образована многослойным плоским ороговевающим эпителием и собственной пластинкой слизистой оболочки, состоящей из волокнистой соединительной ткани, подслизистый слой не выражен (Рис.1. Цифра 1). В норме эпителий десны ороговевает и содержит зернистый слой клеток, в цитоплазме которых содержатся зерна кератогиалина. Эпителиальный слой десны довольно широкий. Клетки составляют зернистый, шиповатый и базальный слои эпителия. Эпителиальные клетки характеризуются интактной структурой, патологических изменений в них не отмечается [1, 2, 3].

В собственной пластинке слизистой оболочки десны хорошо выражены сосочковый и сетчатый слои, содержащие между толстыми пучками коллагеновых волокон мелкие тонкостенные капилляры и более крупные с толстыми стенками артериолы и венулы (Рис. 1. Цифра 2). Между четко очерченными колагеновыми волокнами также просматриваются темные очертания вытянутых ядер фибробластических клеток. Наиболее толстыми и грубыми являются пучки коллагеновых волокон в глубоких слоях собственной пластинки, при помощи которых десна прочно прикрепляется на большем ее протяжении к надкостнице альвеолярного отростка. Для так называемого "толстого" морфотипа характерна десна толщиной 1,5-2,0 мм. Примером толстого фенотипа десны может быть десна пациента З. (Захарова А.) (Рис.1.Цифра 3), ширина которой варьировала примерно от 1,850 мм до 2,017 мм.

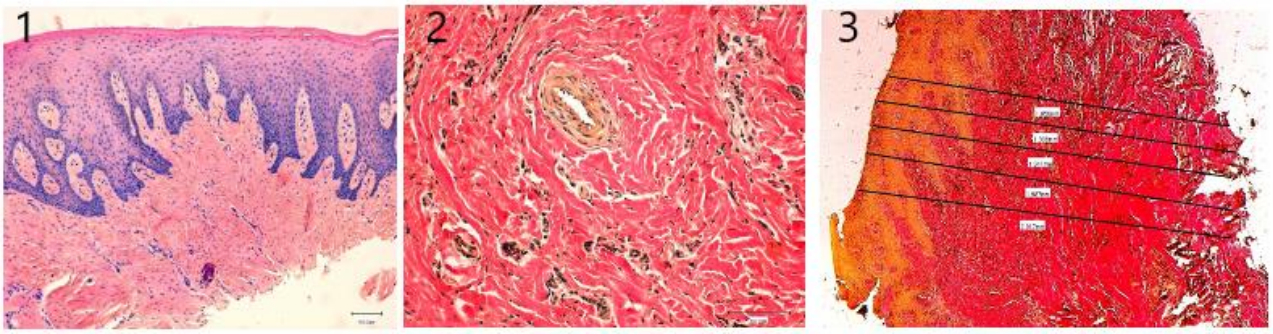

Рис 1. Под цифрой 1. Слизистая десны в норме. Гистологический препарат пациента З. Окраска гематоксилином и эозином. Увел.Х100. Под цифрой 2. Сосочковый слой собственной пластинки слизистой десны в норме. Гистологический препарат пациента З.Окраска по Ван-Гизону. Увел.Х200. Под цифрой 3. Примерная ширина слизистой десны в норме (толстый фенотип). Окраска по Ван-Гизону. Гистологический препарат пациента З. Увел.Х40.

В настоящее время отмечается рост научного интереса к состоянию мягких тканей, окружающих дентальные имплантаты, и их влиянию на долгосрочный прогноз имплантологического лечения. Известно, что к факторам риска развития периимплантита относят дефицит или полное отсутствие прикрепленной кератинизированной десны в области имплантатов [4, 5, 6, 7].

Таким образом, на основании вышеизложенного, можно утверждать, что данная проблема является до конца нерешенной и, в настоящее время, создание оптимального и предсказуемого метода полноценной реставрации архитиктоники мягких тканей при потере

прикрепления в области дентального имплантата является наиболее перспективным и требует дальнейшей разработки

Цель исследования – сравнить структуры десны у пациентов с пересадкой свободного десневого трансплантата с бугра верхней челюсти.

МАТЕРИАЛ И МЕТОДЫ

В исследование включены 20 пациентов (из них 10 мужчин, 10 женщин) возрастной категории от 37 до 64 лет, проходивших лечение в стоматологических поликлиниках за период с декабря 2020 г. по июнь 2023 г.

В зависимости от примененного метода лечения пациенты распределены на 2 группы исследования: пациентам 1-й группы – контроль (n=10) проводили апикальное смещение расщепленного слизистого лоскута; пациентам 2-й группы (n= 10) проводили пластику в сочетании с пересадкой свободного десневого трансплантата с бугра верхней челюсти.

У всех пациентов до оперативного вмешательства определяли границы ширины кератинизированной прикрепленной десны при помощи пародонтологического зонда. Зонд прижимали всей поверхностью к подвижной слизистой оболочке и продвигали по направлению к вершине альвеолярной части челюсти до образования характерного валика на границе слизисто-десневого соединения. Ширина между слизисто-десневым соединением с вестибулярной и оральной сторон являлась шириной кератинизированной прикрепленной десны. Прирост кератинизированной прикрепленной десны оценивали непосредственно после операции и через 6 месяцев после оперативного вмешательства.

РЕЗУЛЬТАТЫ

Морфология десны в норме и в контроле (в области проекции импланта)

В контрольной группе исследовали ткани десны пациентов через 6 месяцев после операции в области проекции имплантатов. Нами были обнаружены морфологические признаки воспалительных процессов различной степени проявления. Так у пациентов первой группы в тканях десны выявлялись признаки гидропической дистрофии как в эпителиальном слое, так и в стромальной пластинке слизистой оболочки (Рис.2, цифра 1). Они проявлялись как в слое шиповатых клеток, так и в базальном слое в виде полного просветления клеточной цитоплазмы вплоть до баллонной дистрофии с разрушением всех внутриклеточных органелл и со сморщиванием ядер. В базальном слое определялись признаки нарушения пролиферации клеток, а базальная мембрана эпителия местами была набухшей и неровной, она теряла четкие очертания. В стромальной пластинке десны выявлялся отек межволокнистых пространств и отек вокруг сосудов, многие из которых сужались (Рис.2, цифра 2).

Во всех изученных случаях ткани десны в области проекции имплантов теряли плотность стромальной соединительной ткани, характерную для нормы. Кроме описанных выше морфологических изменений измерение общей толщины десны пациентов первой группы в области проекции импланта показало, что десна после операционных манипуляций относится к фенотипу "тонкой" или "средней" десны, она была гораздо меньше 1,5 мм (Рис.2, цифра 3). Причем морфологические исследования тканей десны этого пациента в проекции импланта продемонстрировали признаки проявления более выраженных воспалительных процессов.

Морфологические изменения тканей десны при использовании аутотрансплантатов (2 группа)

В группе пациентов, для которых в ходе операции применяли аутотрансплантаты слизистой с бугра верхней челюсти, через 6 месяцев в тканях десны в проекции имплантата обнаруживались выраженные признаки воспалительных процессов, это касалось как эпителия, так соединительнотканной пластинки.

О фенотипе десны после операции было судить трудно, так как ткани были отекшими, как эпителий, так и стромальная часть, поэтому измерение толщины было бы не показательным. Так у пациента 3. эпителиальный слой состоял в большинстве из клеток с дистрофическиими изменениями цитоплазмы в виде ее набухания и полного просветления, эпителиоциты содержали темные сморщенные пикнотичные ядра. Из-за выраженной

отечности сосочкового и верхней сетчатой части соединительнотканной стромы десны и нарушения структуры базальной мембраны эпителия происходила полная десквамация эпителиального слоя (Рис.2, цифра 4). Также из-за выраженного отека стромальной пластинки сильно набухшие пучки коллагеновых волокон изменяли тинкториальные свойства - при окраске гематоксилином и эозином не окрашивались в розовый цвет эозином, а характеризовались проявлением базофилии (синевато-голубое окрашивание гематоксилином) (Рис.2, цифра 5), что объясняется изменением pH тканей при воспалении. На этом же рисунке хорошо видные изменения кровеносных сосудов в виде выраженного набухания их стенок, изменения морфологии эндотелиальной выстилки сосудов в виде превращения плоских эндотелиальных клеток в столбчатые формы, что объясняется реактивностью эндотелиоцитов при воспалении. При окраске препаратов пикрофуксином по Ван-Гизону также определялось изменение структуры и тинкториальных свойств соединительной ткани. Коллагеновые волокна становились сильно набухшими, утолщались, приобретали гомогенный вид, окрашивались в желтоватые (пикринофилия) тона, вместо ярко-красного в норме (Рис.2, цифра 6). В толще волокон определялись клеточные обломки.

Таким образом, аутотрансплантаты слизистой с бугра верхней челюсти в течение 6 месяцев после операции замещаются с выраженным воспалением, которое, вероятно, в последующем продолжится и приведет к рубцеванию слизистой или оголению кости.

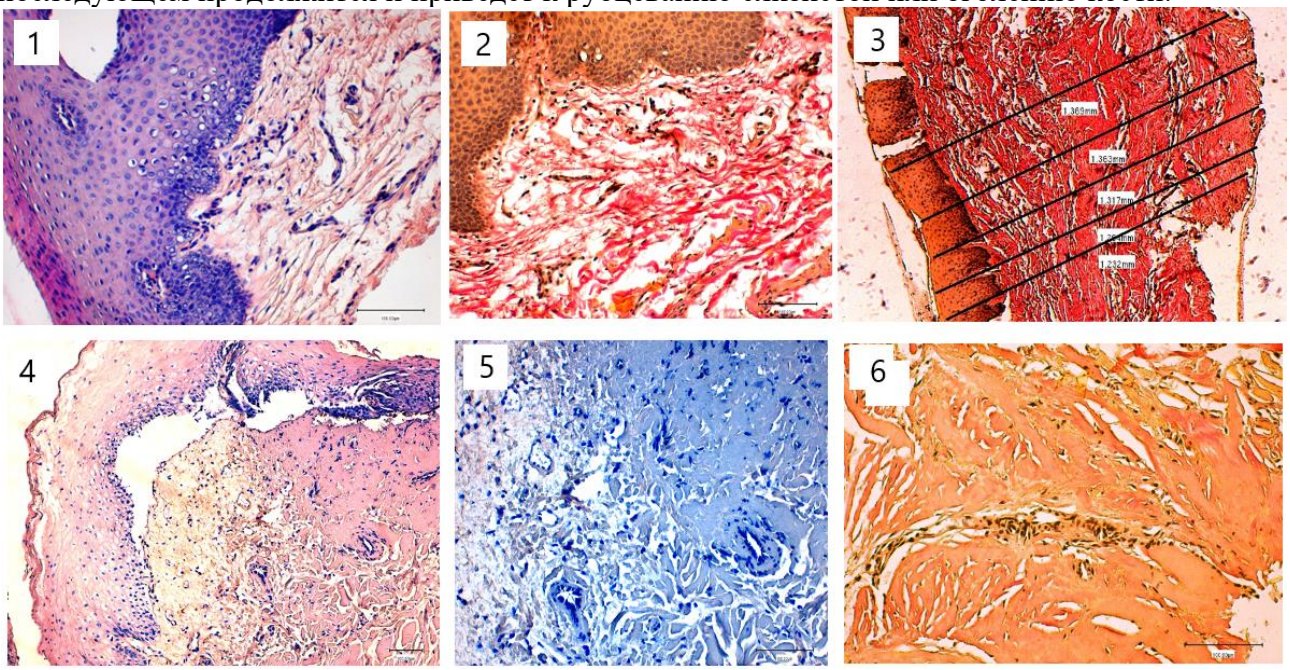

Рис. 2. Под цифрой 1 Слизистая десны пациентов 1 группы (напр Макаровой А). в области проекции импланта через 6 месяцев после операции. Дистрофические изменения эпителия и стромальной пластинки. Окраска гематоксилином и эозином. Увел.Х200. Под цифрой 2 Слизистая десны пациента М. в области проекции импланта через 6 месяцев после операции. Отек стромальной пластинки. Окраска по Ван-Гизону. Увел.Х200. Под цифрой 3 Примерная ширина слизистой пациента М. в области проекции импланта через 6 месяцев после операции. Окраска по Ван-Гизону. Увел.Х40. Под цифрой 4 Слизистая десны пациента З. в области проекции импланта через 6 месяцев после операции с использованием аутотрансплантата слизистой с бугра верхней челюсти. Отек (↑) в стромальной пластинке десны, полная десквамация дистрофически измененного эпителиального пласта (Э). Окраска гематоксилином и эозином. Увел.Х100. Под цифрой 5 Слизистая десны пациента З. в области проекции импланта через 6 месяцев после операции с использованием аутотрансплантата слизистой с бугра верхней челюсти. Отек в стромальной пластинке десны, базофилия набухших коллагеновых волокон, сосуды со столбчатым эндотелием. Окраска гематоксилином и эозином. Увел.Х100. Под цифрой 6 Слизистая десны пациента З. в области проекции импланта через 6 месяцев после операции с использованием аутотрансплантата слизистой с бугра верхней челюсти. Набухание и гомогенизация (↑) коллагеновых волокон в стромальной пластинке десны. Окраска по Ван-Гизону. Увел.Х100.

ОБСУЖДЕНИЕ

В контрольной группе пациентов, у которых была проведена имплантация без использования каких-либо трансплантатов, ткани десны в области проекции имплантта по

толщине были приближены к фенотипу "тонкой " или "средней" десны. Узкая полоска тканей десны не обеспечивает адекватную защиту подлежащих тканей, способствует развитию воспалительных процессов в тканях во всех ее слоях, о чем свидетельствуют полученные нами результаты, и их подтверждают данные других исследователей.

Аутотрансплантаты слизистой с бугра верхней челюсти в течение 6 месяцев после операции замещаются с выраженным воспалением, которое, вероятно, в последующем продолжится и приведет к рубцеванию слизистой или оголению кости.

ВЫВОДЫ

1. В контрольной группе пациентов, у которых была проведена имплантация без использования трансплантатов, ткани десны в области проекции импланта через 6 месяцев по толщине приближаются к фенотипу "тонкой " или "средней" десны. Узкая полоска тканей десны не обеспечивает адекватную защиту подлежащих тканей, способствует развитию воспалительных процессов в тканях во всех ее слоях как в эпителии, так и в соединительнотканной строме десны.

2. Приживление аутотрансплантатов слизистой с бугра верхней челюсти после операции сопровождается выраженным воспалением, которое может привести к рубцеванию слизистой или оголению кости.

СПИСОК ИСТОЧНИКОВ

1. Кури, Ф. Регенеративные методы в имплантологии / Ф. Кури. – Москва: Азбука стоматологов, 2013. – 678 с.
2. Муслимов С.А. Морфологические аспекты регенеративной хирургии / С.А. Муслимов – Уфа: Башкортостан, 2000. – 168 с.
3. Перова, М.Д. Ткани парадонта: норма, патология, пути восстановления / М.Д. Перова. – Москва, 2005. – 312 с.
4. Ультраструктура макрофагов, выявляемых при имплантации аллогенного биоматериала Аллоплант/ Л. А. Мусина, С. А. Муслимов, А. И. Лебедева, Е. А. Волгарева //Морфология. – 2006. – Т. 129, №. 1. – С. 53-56.
5. Палаччи, П. Пластика мягких тканей в области имплантатов / А. Палаччи // Парадонтология и реставрационная стоматология. - 2012. – № 7. – С. 161–177.
6. Мусина, Л. А., Стимуляция регенерации тканей аллогенными биоматериалами / Л.А. Мусина, С. А. Муслимов, А. И.Лебедева //Морфология. – 2012. – №. 3. – С. 109-110.
7. Сельский, Н.Е. Клинико-экспериментальное исследование эффективности закрытия перфорации слизистой оболочки при операции синус-лифтинг с использованием аллотрансплантата для направленной тканевой регенерации / Н.Е. Сельский, Л.А. Мусина, Е.С. Кожемякина // Уральский медицинский журнал. - 2014. - №7. - С.100-103.

Сведения об авторе

А.А.Чеканова* – ассистент кафедры, кандидат медицинских наук

Information about the author

A.A.Chekanova - Department assistant, Candidate of Science (Medicine)
***Автор, ответственный за переписку (Corresponding author):**
niko1aewa@yandex.ru

УДК: 616.314-005.1, 616.314-08-039.71

ОЦЕНКА ИЗМЕНЕНИЙ НЕСПЕЦИФИЧЕСКОЙ РЕЗИСТЕНТНОСТИ ПОЛОСТИ РТА ПОСЛЕ ВОЗДЕЙСТВИЯ ЗУБНОЙ ПАСТЫ SPLAT SPECIAL LOVE С ЭКСТРАКТОМ РАСТЕНИЙ

Шульпин Дмитрий Николаевич[1], Еловикова Татьяна Михайловна[1], Саблина Светлана Николаевна[1], Ермишина Елена Юрьевна[2]
[1]Кафедра терапевтической стоматологии и пропедевтики стоматологических заболеваний
[2]Кафедра общей химии
ФГБОУ ВО «Уральский государственный медицинский университет» Минздрава России
Екатеринбург, Россия

Аннотация

Введение. При выборе зубной пасты (ЗП) необходимо обращать внимание на множество факторов, в том числе на ее антибактериальные и антисептические свойства. Данная статья посвящена актуальной теме – повышенной неспецифической резистентности полости рта при применении средств индивидуальной гигиены. **Цель исследования** – оценить изменения неспецифической резистентности полости рта после применения ЗП SPLAT Special LOVE с экстрактом растений. **Материал и методы.** Исследование проведено на кафедре терапевтической стоматологии и пропедевтики стоматологических заболеваний, на кафедре общей химии УГМУ. В обследование приняло участие 18 человек от 19 до 24 лет. У каждого участника до и после чистки ЗП SPLAT Special LOVE проводили клиническое обследование, заполнение карты стоматологического обследования и выполняли соскоб