Влияние озона на морфологическую структуру брюшины при экспериментальном перитоните

Ш.А.Юсупов

Influence ozone on morphological structure peritoneum at experimental peritonitis

S. A.Yusupov

Резюме

Целью исследования явилось изучить влияние внутрибрюшнного введения озона на течение перитонита и процессов спайкообразования в эксперименте, дать морфологическую оценку и определить эффективность противовоспалительного и антиадгезивного действия озона.

Экспериментальные исследования проведены на 41 белой крысе породы Вистар. 23 крысам контрольной группы под эфирным наркозом проводилась лапаротомия, осушение брюшной полости от гноя и дренирование. У 18 животных основной группы после осушения от гноя производили озонирование брюшной полости. Светооптическому и электронно-микроскопическому исследованию подвергались образцы висцеральной, париетальной брюшины и стенки кишок в зоне образования спаек.

Проведенные исследования показали, что характерной особенностью брюшины при перитоните является выраженная десквамация мезотелиоцитов, что приводит к существенным нарушениям барьерно–резорбционной функции брюшины, определяет слипание листков брюшины и стенок петель кишечника и конечном итоге приводит к образованию спаек. В группе животных, которым применялся озон, отмечена редукция воспалительных изменений брюшины и резкое уменьшение спайкообразования по сравнению с контрольной группой.

Ключевые слова: экспериментальный гнойный перитонит, спайкообразование, озон, морфологические исследования

Summary

The purpose of research was to study influence intraperitoneal introduction ozone on current peritonitis and processes adhesion in experiment, to give a morphological estimation and to define efficiency anti-inflammatory and anti-adhesion of action ozone. Control group of 23 rats who had laparotomy operated with ether narcosis, drainage abdomen from pus. There are 18 rats of main group after drainage from pus was ozoned to abdomen. At zone of adhesion optic and electro microscopic research have subjected all samples visceral, parietal peritoneum and intestinal.

The carried out researches have shown, that characteristic feature of peritonitis is expressed desquamation of mesotelocytes, that results in essential infringement of barrier function peritoneum, determines adherence of peritoneum and intestinal, at the end results are adhesion.

The group rats where were applied ozone we marked reduction inflammatory changes of peritoneum then in control group.

Key words: experimental peritonitis, adhesion, ozone

Введение

Аппендикулярный перитонит (АП) у детей продолжает оставаться актуальной проблемой детской абдоминальной хирургии [4,10,17]. В 11-27,1% случаев у детей с АП в послеоперационном периоде развиваются спаечные осложнения [2,3,5], лечение которых представляет сложную задачу. Предложенные ранее способы профилактики спаечных осложнений не позволяют надежно предупреждать их развитие [11,12]. В связи с этим, имеется необходимость поиска более эффективных, патогенетически обоснованных способов профилактики послеоперационных внутрибрюшных спаечных осложнений.

В последние годы при лечении многих воспалительных заболеваний стал широко применятся медицинский озон [1,6,9,15,16]. В детской хирургической практике возможность применения озона практически не исследована, указания на использование озона имеются лишь в единичных работах [7,8,14].

Целью нашего исследования явилось изучение влияния внутрибрюшного введения озона на течение перитонита и процессов спайкообразования в эксперименте, а также дать морфологическую оценку и определить эффективность противовоспалительного и антиадгезивного действия озона.

Материалы и методы

Моделирование экспериментального перитонита проводилось по методике Байбекова И.М. и Хорошаева В.А. [13] на 41 белой крысе породы Вистар, массой 140-160 г. Под эфирным наркозом по срединной линии живота, сагитально, под углом 350 вводилась пункционная игла сечением 0,3 до чувства провала. Затем в брюшную полость вводилось 0,5 мл 33% каловой взвеси. Через 24 часа, аналогично в брюшную полость вновь вводили 0,5 мл 33% каловой взвеси. Через сутки после повторного введения в брюшную полость каловой взвеси у животных наблюдались признаки перитонита.

Ш.А.Юсупов, - кандидат медицинских наук, доцент, кафедра хирургических болезней детского возраста Самаркандского государственного медицинского института, Узбекистан

Животные были разделены на 2 группы. 23 крысам первой группы (контрольной) под эфирным наркозом производилась срединная лапаротомия и осушение брюшной полости от гноя стерильными салфетками, после чего в нижнем углу раны оставлялась дренажная трубка, брюшная полость ушивалась. Наружный конец дренажной трубки герметично закрывался и фиксировался на спине животного.

18 животным второй (основной) группы, после осушения брюшной полости от гноя, производилось озонирование брюшной полости с концентрацией озона 5-8 мг/л в течение 5 минут аппаратом ОТРИ-01 (Россия), затем оставлялась дренажная трубка и лапаротомная рана зашивалась. Дренажная трубка фиксировалась так же как в контрольной группе. Данной группе животных на 2-3 сутки после операции озонирование осуществляли через дренажную трубку.

На 3, 7 и 14 сутки после операции животных обеих групп, под эфирным наркозом выводили из эксперимента путем мгновенной декапитации.

Выраженность спаечного процесса в брюшной полости оценивалась по 5-ти балльной шкале. Спаек нет – 0 степень, единичные спайки в области послеоперационной раны – 1 степень, множественные спайки, не деформирующие просвет кишечника – 2 степень, плотные спайки, деформирующие просвет кишечной трубки – 3, обширный спаечный процесс с формированием конгломерата кишечных петель – 4 степень.

Светооптическому и электронно-микроскопическому исследованию подвергались образцы брыжейки, париетальной брюшины в её диафрагмальной части и стенки кишок в зоне образования спаек.

Результаты и обсуждение

Среди 23 животных первой группы (контрольной) падеж составил 30,4%. После падежа 7 крыс в контрольной группе осталось 16 животных.

При оценке выраженности спаечного процесса в брюшной полости выявлено, что у животных первой (контрольной) группы в брюшной полости через 3 суток после операции по поводу перитонита у всех 5 крыс была 2 степень, во второй (основной) группе в аналогичный срок у 3 животных была 1 степень, а у остальных двух– 0 степень выраженности спаечного процесса. На 7 и 14 сутки забоя у животных первой группы во всех случаях отмечена 3 или 4 степень выраженности спаечного процесса. У крыс второй группы напротив активность спаечного процесса была низкой и равнялась 0-1 степени (табл.).

При вскрытии брюшной полости животных первой (контрольной) группы в ранних сроках эксперимента (3 суток) макроскопические изменения брюшины и кишечника соответствовали токсической стадии перитонита. Петли кишечника раздуты, брыжейка, сальник, брюшина были отёчными, с кровенаполненными сосудами. Поверхность брюшины была тусклая, с участками гнойно-фибринозных наложений. В брюшной полости имелось мутное содержимое с хлопьями, нитями фибрина. Отмечалось наличие выраженного спаечного процесса. Спайки располагались преимущественно между петлями тонкой кишки и легко рвались.

Светооптическими исследованиями различных отделов брюшины на 3 сутки после операции выявлена схожая картина. В большом сальнике отмечены отёк и выраженная полиморфно-клеточная инфильтрация. Среди клеток инфильтрата доминировали полиморфно–ядерные нейтрофилы. Сосуды были расширенными, инъецированными. В просвете многих сосудов определялись красные тромбы, состоящие из эритроцитов с примесью нейтрофильных лейкоцитов. Аналогичная картина имела место в брыжейке тонкой кишки.

Выраженный отёк и изменения воспалительного характера слизистой оболочки тонкой кишки приводит к увеличению межкриптальных пространств, что объясняется раздутием петель кишки. Даже в криптах, в результате усиления отторжения клеток определялись участки денудации и расположение клеток в просвете крипт. На ворсинках участки денудации были более обширными.

Диафрагмальная часть брюшины была резко утолщена. Во многих участках определялось нарушение целостности мезотелиальной выстилки. Сосуды были инъецированы. Клетки инфильтрата и отёк определялись как в самой брюшине, так и в межмышечных пространствах. В мышцах не определялась продольная и поперечная исчерченность.

В более поздних сроках после операции (7суток) изменения воспалительного характера несколько уменьшались. В

Таблица 1. Степень выраженности спаечного процесса у животных в различные сроки исследования

Выраженность спаечного процесса		3 сутки	7 сутки	14 сутки	Всего
		число исследований			
0 степень	I группа				
	II группа	2	7	3	12
1 степень	I группа				
	II группа	3	3		6
2 степень	I группа	5			5
	II группа				
3 степень	I группа		6		6
	II группа				
4 степень	I группа		3	2	5
	II группа				
Всего		10	19	5	34

Рисунок 1. Слипание стенок петель кишки в месте "демезотелизации" и образование спаек. 7 сутки. Г – Э. 10 х 20.

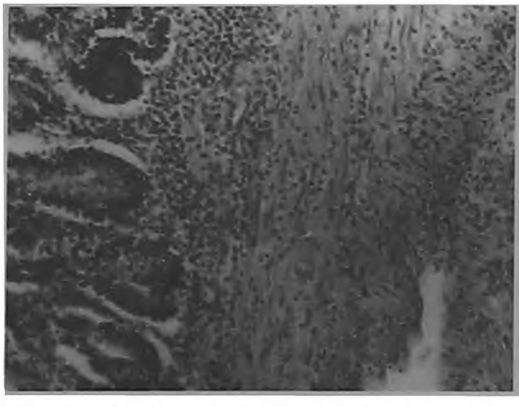

Рисунок 2. Расширение межклеточных щелей мезотелия, выход клеток соединительной ткани на поверхность. 3 сутки. СЭМ х 400.

Рисунок 3. Слипание контактирующих поверхностей "демезотелизированных" участков брюшины. 3 сутки. СЭМ х 400.



Рисунок 4. Спайка из гладких мышц покрытая мезотелием. 7 суток. СЭМ х 400

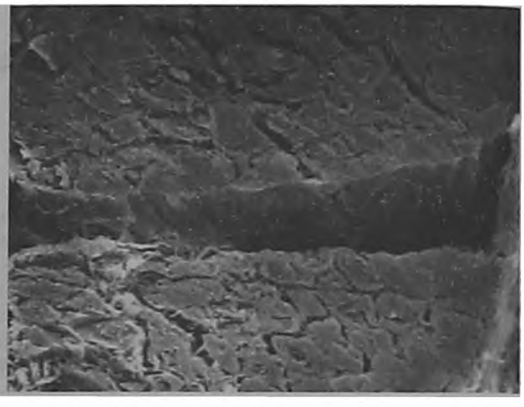

Рисунок 5. Сохранная мезотелиальная выстилка брюшины. 7 суток. СЭМ х 400.

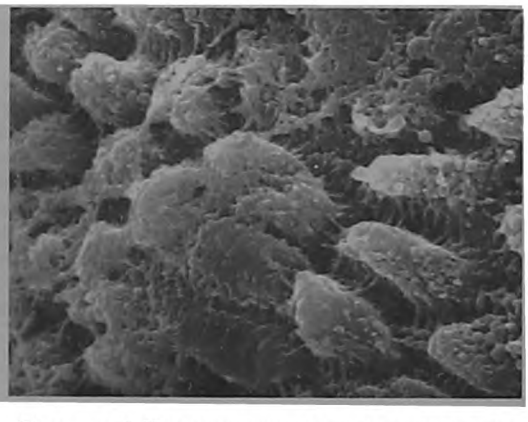

Рисунок 6. Нормализация ультраструктуры брюшины. 7 сутки. ТЭМ х 8000.

брыжейке и диафрагмальной части брюшины меньше встречались расширенные сосуды с тромбами.

Нередко между петлями кишечника, покрытыми демезотелизированной брюшиной, определялись участки слипания стенок, которые состояли из гладкомышечных клеток с примесью клеток соединительной ткани. Наличие в этих зонах клеток инфильтрата и взаимный "переход" гладкомышечных клеток, позволяет говорить о сращении стенок кишечника. В зоне сращения мезотелиальная выстилка была нарушена. Вышеуказанные образования представляют собой типичные спайки (рис.1).

При сканирующей электронной микроскопии (СЭМ) брюшины на 3 сутки после операции отмечено резкое расширение межклеточных щелей и расхождение мезотелиоцитов. На поверхности мезотелия располагались пряди фибрина и многочисленные клетки (перитонеальные макрофаги и тучные клетки). Местами на поверхности встречались эритроциты. СЭМ выявила, что клетки на поверхность брюшины мигрируют из расширенных щелей между мезотелиоцитами. Расширение межклеточных щелей и расхождение мезотелиоцитов приводило к появлению участков "демезотелизации". Поверхность большинства мезотелиоцитов были с небольшими эрозиями, а тучных клеток и перитонеальных макрофагов, как правило, были сохраненными (рис.2).

В зонах нарушения целостности мезотелиальной выстилки отмечалось усиление выпадения фибрина и "слипание" контактирующих поверхностей брюшины. Как правило, в этих зонах не определялось интенсивной миграции соединительно-тканных клеток (рис.3).

В более поздние сроки (7-14 сутки) в брюшной полости количество выпота было незначительно, отечность брюшины сохранена, имели место межкишечные абсцессы . В зонах повреждения серозного покрова кишечника и мезотелия брюшины имело место образование мощных спаек. Спаечный процесс распространялся по всей брюшной полости. Спайки преимущественно располагались между петлями тонкой кишки, вызывая, в ряде случаев, перегибы петель кишок в виде двустволок. Основу спаек составляли фибробласты, коллагеновые волокна и другие клетки соединительной ткани, а также гладкомышечные клетки. Поверхность спаек была выстлана мезотелиоцитами (рис.4).

При трансмиссионной электронной микроскопии (ТЭМ) различных отделов брюшины в ранние сроки послеоперационного периода выявлено выраженное расширение просветов микрососудов, их переполнение. Цитоплазма эндотелиоцитов истончена, вакуолизирована. Базальная мембрана разрыхлена и местами её целостность нарушена. Под мезотелиоцитами определяются расширенные пространства, представляющие собой скопления транссудата. На поверхности мезотелиоцитов микроворсинки немногочисленны.

ТЭМ выявила зоны поверхности брюшины, лишённые мезотелиальной выстилки. В этих зонах на поверхности "демезотелизированной" брюшины среди плотных, обширных скоплений фибрина выявлены многочисленные микроорганизмы,которые располагались как группами, так и поодиночке, как свободно, так и внутри различных фагоцитов.

В других участках на поверхности "демезотелизированной" брюшины, наряду с микроорганизмами, располагались многочисленные эритроциты. Электронно-микроскопические исследования показали, что при экспериментальном перитоните имеет место усиление миграции эритроцитов из расширенных микрососудов. При краевом стоянии эритроциты, образуя выросты, проникают в межклеточные щели эндотелия и далее мигрируют в межклеточные пространства и на поверхность.

Активация клеток крови и клеток соединительной ткани в реактивной и ранней токсической стадии экспериментального перитонита проявлялась не только в усилении их миграции, но интенсификации внутриклеточных процессов. Это выражалось в увеличении числа гранул, их секреции в межклеточные пространства. Признаки усиления фагоцитоза проявлялись в увеличении числа фагосом в цитоплазме.

В зонах повреждения мезотелиальной выстилки имеются слипания, как листков висцеральной, так и париетальной брюшины. В краевых зонах повреждения имели место изменения внутриклеточных структур мезотелиоцитов, указывающие на интенсификацию их специфических функций. Возрастало содержание профилей зернистой эндоплазматической сети, вакуолей. Мезотелиоциты образовали многочисленные выросты цитоплазмы, что изменяло их форму.

В более отдалённые сроки наблюдения (7 суток) в ряде случаев наблюдалось формирование спаек. При ТЭМ отмечено, что основу спаек составляют гладкомышечные клетки и коллагеновые волокна. Встречаются единичные фибробласты и другие клетки соединительной ткани. В эти сроки поверхность спаек полностью выстлана мезотелиальными клетками,которые имеют уплощённую форму и довольно крупные ядра с большими ядрышками. Поверхность мезотелиальных клеток почти не имеет микроворсинок, она неровная с многочисленными крупными выростами цитоплазмы. В цитоплазме клеток встречаются довольно крупные вакуоли, немногочисленные митохондрии и профили зернистой эндоплазматической сети.

Проведённая во второй группе животных озонотерапия привела к существенному снижению неблагоприятного течения послеоперационного периода. Падежа животных в данной группе не было.

На 3 сутки после операции в брюшной полости имело место небольшое количество полупрозрачного выпота. Петли кишечника были не вздуты, определялась перистальтика. Расположение петель кишечника не нарушено. Брюшина была слегка утолщенной, гладкой, на её поверхности определялись немногочисленные пряди фибрина. Отмечалось наличие лишь единичных тонких, коротких спаек, которые легко рвались и не деформировали кишечник. На 7 – 14 сутки макроскопически брюшина чистая, блестящая, выпота нет. Имелись единичные нежные спайки, которые легко рвались и не деформировали кишечник. У 78,9% животных спайки не обнаружены.

Светооптические исследования показали, что в результате озонотерапии изменения обусловленные бактериальным перитонитом были выражены в значительно меньшей степени.

В исследованных отделах брюшины отмечалась лёгкая степень инфильтрации полиморфно-клеточными элементами с доминированием лимфоцитов. Имели место незначительные периваскулярные инфильтраты и умеренное утол-

щение стенки сосудов без наличия тромбов. В брыжейке доминировали клетки жировой ткани.

В стенке тонкой кишки умеренная инфильтрация обнаруживалась лишь в строме ворсинок и межкриптальной строме. Ворсинки правильной формы без явлений десквамации клеток и денудации микроворсинок. В эпителиальной выстилке ворсинок преобладали призматические всасывательные клетки.В криптах также явлений десквамации энтероцитов не выявлено . Здесь встречались многочисленные митозы. В эпителиальной выстилке крипт последних доминировали бокаловидные клетки, находящиеся на различных стадиях секреторного процесса.

Серозная оболочка тонкой кишки была нормальной толщины, без выраженных признаков воспаления и повреждения. Кровеносные и лимфатические сосуды имели обычную структуру.

В более отдалённые сроки все оболочки тонкой кишки и, в том числе серозная, имели обычную структуру. Не определялось спаек или каких либо патологических сращений и слипаний петель кишечника.

Диафрагмальная часть брюшины также была мало изменена. Мышцы диафрагмы восстанавливали свою характерную исчерченность. Здесь не определялось явлений отёка и инфильтрации. При СЭМ выявлено, что брюшина после озонотерапии имеет характерный мезотелиальный покров, с несколько расширенными межклеточными пространствами. При этом все клетки сохраняют связь друг с другом. На просветной поверхности мезотелиоцитов определяются многочисленные отростки выросты. На просветной поверхности определяются единичные эритроциты (рис.5).

ТЭМ также выявила значительную редукцию патологических изменений ультраструктур вызванных бактериальным экспериментальным перитонитом. Уже в ранние сроки наблюдения, мезотелиальные клетки тесно приближались друг к другу и к базальной мембране, формируя непрерывную выстилку. На поверхности клеток определялись длинные и тонкие микроворсинки. В цитоплазме мезотелиоцитов располагались довольно многочисленные митохондрии и единичные профили зернистой эндоплазматической сети. Подлежащие сосуды были умеренно расширены. Эндотелиоциты с ровной просветной поверхностью и узкой цитоплазмой. Между стенкой сосудов и базальной мембраной мезотелиоцитов располагались умеренной толщины пучки коллагеновых волокон и отростки единичных фибробластов (рис.6).

Таким образом, проведенные исследования показали, что характерной особенностью брюшины при перитоните является выраженная десквамация мезотелиоцитов, что приводит к существенным нарушениям барьерно–резорбционной функции брюшины, определяет слипание листков брюшины и стенок петель кишечника и конечном итоге приводит к образованию спаек.

Экспериментальное изучение влияния озона на течение перитонита и образование спаек позволили с помощью морфологических исследований установить высокую эффективность и перспективность этого метода в лечении перитонитов.

Автор выражает признательность руководителям отделения экспериментальной хирургии проф.А.Х.Косымову и лаборатории патологической анатомии проф.И.М.Байбекову Республиканского Специализированного центра хирургии им.академика В.В.Вахидова за оказанную помощь при выполнении данной работы.

Литература:

1. Белокуров Ю.И., Молодкин В.М. Озон в биологии и медицине. Материалы 2-й Всероссийской науч.-практ. конференции с международным участием; Н.Новгород, 1995; 29-30.
2. Божко Т.В. Выбор метода санации брюшной полости при терминальных перитонитах аппендикулярного генеза у детей: Дис. ... канд.мед.наук. – Красноярск, 2004.
3. Дронов А.Ф., Поддубный И.В. Лапароскопические операции при острой спаечной тонкокишечной непроходимости. Энд. хир. 2000; 6: 43-48.
4. Исаков Ю.Ф., Степанов Э.А., Красовская Т.В. Абдоминальная хирургия у детей. М: Медицина; 1988.
5. Каримов С.Х. Сочетанное применение интубации тонкой кишки, гастроэнтеросорбции, низкоамплитудной электростимуляции и мониторного толстокишечного сорбционного диализа в лечении послеоперационных парезов кишечника у больных острой спаечной тонко-кишечной непроходимостью: Дис. ... канд. мед.наук. – СПб, 2002.
6. Красный А.Г. Озонотерапия в комплексном лечении переломов нижней челюсти: Дис. ...канд.мед.наук.-М., 2000.
7. Момынкулов А.О. Ранняя диагностика и хирургическое лечение острого гематогенного остеомиелита у детей: Дис. ... канд. мед. наук. – Алматы, 2001.
8. Муратов И.Д. Дет.хир. – 2005; 1: 50-53.
9. Перетягин С.П. Озонотерапия: Метод.рекомендации. – Н.Новгород, 1996.14.
10. Рошаль Л.М. Неотложная хирургия в педиатрии между IX и XXI веком. К актовой речи на торжественном ежегодном собрании, посвященном 74 годовщине образования НИИ педиатрии РАМН, М., Медицина; 1996. 13-33, 37-38.
11. Стефановский В.Г. Применение видеолапароскопической техники и высоковольтного импульсного электрического разряда в лечении больных с перитонитом.: Дис. ... канд. мед. наук. – Омск, 2000.
12. Филенко Б.П. и др. Хирургическое лечение спаечной кишечной непроходимости профилактика ее рецидивов. Международный учебный семинар "Нерешенные проблемы неотложной хирургии и эндовидеохирургии": Тез. докл. – С-Пб; 1998. 106-107.
13. Хорошаев В.А. Перитонит. Новосибирск, 1994.
14. Черных А.В. Оптимизация лечения больных абсцессом легкого, эмпиемой плевры и пиопневмотораксом применением озона, в сочетании с коррекцией биологического окисления и липидного обмена: Дис. ... канд. мед. наук. – Воронеж, 2003.
15. Lemus L., Ordar I., Rodrigues E. Abstracts of 2-nd International Symposium on Ozone Applications. Havana; 1997. P.72.
16. Menenders S. //Abstracts of 2-nd International Symposium on Ozone Applications. –Havana; 1997. P.15.
17. Pacceli F., Doglietto G.B., Alfieri S. et al. Prognosis in intraabdominal infections: Multivariate analysis on 604 atients Arch. Surg; 1996. Vol. 131; 6: 641-645.