

Министерство здравоохранения Российской Федерации
Федеральное государственное бюджетное образовательное
учреждение высшего образования
«Уральский государственный медицинский университет»

КОЛОРЕКТАЛЬНЫЙ РАК И РАК ПРЯМОЙ КИШКИ

Учебное пособие

Екатеринбург
Издательство УГМУ
2016

УДК 616.348:616.35–006
ББК 55.694.133
К61

*Печатается по решению Ученого совета лечебно-профилактического
факультета ФГБОУ ВО УГМУ Минздрава России
(протокол № 3 от 02.11.2016)*

*Ответственный редактор
канд. мед. наук Д. А. Демидов*

*Рецензент
д-р мед. наук С. А. Берзин*

К61 *Колоректальный рак и рак прямой кишки [Текст] : учеб. пособие / Под
ред. С. М. Демидова; ФГБОУ ВО УГМУ Минздрава России. — Екатеринбу-
бург : Издательство УГМУ, 2016. — 56 с.*

ISBN 978–5–89895–815–2

Учебное пособие предназначено для врачей онкологов. Использование издания позволяет с большой долей самостоятельности освоить основные образовательные программы высшего образования подготовки кадров высшей квалификации в ординатуре, аспирантуре по специальности «Онкология», «Колопроктология». Издание будет полезно также врачам соответствующих специальностей, повышающих квалификацию в системе непрерывного образования. Использование издания позволяет освоить основные методы исследования, применяемые в онкологии колоректального рака для распознавания наиболее часто встречающихся в работе практического врача заболеваний. Особое внимание обращено на методики, доступные врачам онкологам, колопроктологам.

В подготовке практикума использован многолетний педагогический опыт коллектива кафедры онкологии и медицинской радиологии ФГБОУ ВО УГМУ Минздрава России, отделения онкологии и колопроктологии МАУ ГКБ № 40.

УДК 616.348:616.35–006
ББК 55.694.133

ISBN 978–5–89895–815–2

©Авторы, 2016
©УГМУ, 2016

СОДЕРЖАНИЕ

СПИСОК ИСПОЛЬЗУЕМЫХ СОКРАЩЕНИЙ	4
1. ЭПИДЕМИОЛОГИЯ	6
2. ЭТИОЛОГИЯ.	7
3. СТАДИРОВАНИЕ.	8
4. КЛИНИКА	12
5. ДИАГНОСТИКА.	15
6. ЛЕЧЕНИЕ.	22
6.1. Хирургическое лечение колоректального рака	22
6.2. Методы лекарственной терапии рака толстой и прямой кишки	25
6.2.1. Адъювантная химиотерапия	27
6.2.2. Лекарственная терапия больных метастатическим колоректальным раком	28
6.2.3. Изолированное метастатическое поражение печени или легких	29
6.2.4. Паллиативная химиотерапия	31
6.3. Лучевая терапия	34
6.3.1. Предоперационная (неадъювантная) лучевая терапия	34
6.3.2. Послеоперационная (адъювантная) лучевая терапия.	35
6.3.4. Лечение рецидива рака прямой кишки	35
6.3.5. Лечение диссеминированных стадий заболевания (M1)	36
7. ПРОГНОЗ ПРИ РАКЕ ОБОДОЧНОЙ И ПРЯМОЙ КИШКИ.	38
ВОПРОСЫ ДЛЯ САМОКОНТРОЛЯ.	39
I. Рак ободочной кишки	39
Правильные ответы:.	45
II . Рак прямой кишки	46
Правильные ответы:	54
СПИСОК ЛИТЕРАТУРЫ	55

СПИСОК ИСПОЛЬЗУЕМЫХ СОКРАЩЕНИЙ

РТК	рак толстой кишки
КРР	колоректальный рак
РЭА	раковый эмбриональный антиген
КТ	компьютерная томография
МРТ	магнитно-резонансная томография
ПЭТ	позитронно-эмиссионная томография
VEGFR	фактор роста эндотелия сосудов
EGFR	эпидермальный фактор роста
РЧА	радиочастотная абляция
ECOG	шкала была разработана восточной кооперативной группой исследования рака в 1955 году (ECOG — аббревиатура оригинального названия этой группы)
FOLFOX	это общепринятый в онкологии акроним для одного из режимов химиотерапии; состоит из: фолиниевой кислоты в виде фолината кальция (лейковорина) — (FOL)inic acid, calcium salt; фторурацила — (F)luorouracil; оксалиплатина — (OX)aliplatin [1]
XELOX	(CAPOX) – это принятый в онкологии акроним для одного из режимов химиотерапии; состоит из применения капецитабина — (CAP)ecitabine, торговая марка (XEL)oda и оксалиплатина — (OX)aliplatin
FOLFIRI	это общепринятый в онкологии акроним для одного из режимов химиотерапии; состоит из: фолиниевой кислоты в виде фолината кальция (лейковорина) — (FOL)inic acid, calcium salt; фторурацила — (F)luorouracil — антиметаболита, антагониста пиримидинов; иринотекана — (IRI)notecan — ингибитора топоизомеразы

- BRAF** это ген, который кодирует белок. В-Raf (серин/треонин-киназа), которая работает в сигнальном пути Ras-Raf-МЕК-MARK. Этот сигнальный путь в норме регулирует пролиферацию и сохранение клеток под контролем факторов роста и гормонов
- K-RAS** протоонкоген, представитель семейства белков Ras. Белок KRAS представляет собой ГТФазу и является компонентом многих путей передачи сигнала. KRAS имеет изопрениловую группу на С-конце и обычно связан с клеточными мембранами

1. ЭПИДЕМИОЛОГИЯ

В последние десятилетия во многих странах мира происходит бурный рост заболеваемости раком толстой кишки (РТК). Максимальная частота РТК в развитых странах — США, Западной Европе — около 35–40 случаев на 100 000 населения; минимальна в странах Африки и Латинской Америки — 2–4/100 000.

Заболеваемость колоректальным раком (КРР) в Белоруссии и России в течение последних 40 лет выросла более чем в 7 раз и составила в 1998 году около 30 на 100 000 населения. В развитых странах КРР занимает в структуре онкологической заболеваемости 2-е место, в нашем регионе — 3-е, после рака кожи и молочной железы у женщин и рака легкого и желудка у мужчин. Выраженных половых различий в заболеваемости КРР нет. В России наибольший удельный вес КРР отмечен в возрастной группе старше 60 лет. В возрасте от 40 до 60 лет частота его возникновения составляет 8 случаев на 100 тысяч населения, а среди лиц старше 60 лет — уже 150 случаев. В западных странах показатели заболеваемости злокачественными образованиями данной локализации у геронтологических больных также возрастают. Установлено, что встречаемость КРР среди пациентов старше 50 лет удваивается каждые 7 лет. Приблизительно 50% пациентов старше 70 лет, и в данной возрастной группе КРР занимает 2-е место среди причин летальных исходов от онкозаболеваний.

Индивидуальный риск развития данного заболевания достигает 5–6%. Это означает, что в течение жизни 1 из 20 человек заболевает раком этой локализации. Ежегодно в мире диагностируется около 1 миллиона новых случаев рака ободочной кишки. Лишь у 20% больных рак диагностируется в I — II стадиях. Большая часть новообразований ободочной кишки (около 40%) выявляется в III стадии. У каждого третьего больного с впервые в жизни установленным диагнозом рака ободочной кишки выявлены отдаленные метастазы. И только около 2% опухолей выявляется при профилактических осмотрах.

2. ЭТИОЛОГИЯ

Причины возникновения рака ободочной кишки в достаточной степени не изучены, хотя известны основные факторы риска развития данного заболевания.

Факторы риска, предрасполагающие к развитию рака прямой кишки.

Повышенный риск колоректального рака связывают с:

- вредными привычками (питание с большим количеством мяса и жира и малым количеством растительной клетчатки, курение, алкоголь, избыточный вес и малая двигательная активность);
- воспалительными заболеваниями кишечника (язвенный колит, болезнь Крона);
- доброкачественными кишечными полипами (аденомы);
- случаями колоректального рака или полипов в предыдущих поколениях семьи (наследственная предрасположенность);
- перенесенными или сопутствующими другими типами рака (рак груди, яичников, матки).

3. СТАДИРОВАНИЕ

Классификация TNM Международного противоракового союза (2010 г., седьмое издание)

T — первичная опухоль.

- TX — первичная опухоль не может быть оценена.
- T0 — отсутствие данных о первичной опухоли.
- Tis — карцинома *in situ*: внутрислизистая или инвазия в собственную пластинку слизистой оболочки.
- T1 — опухоль прорастает в подслизистую основу.
- T2 — опухоль прорастает в мышечную оболочку.
- T3 — опухоль прорастает в подсерозную основу или в не покрытые брюшиной ткани вокруг толстой либо прямой кишки.
- T4 — опухоль прорастает в другие органы или структуры и/или в висцеральную брюшину.
- T4a — опухоль прорастает в висцеральную брюшину.
- T4b — опухоль прорастает в другие органы или структуры.

N — регионарные лимфатические узлы.

Регионарными лимфатическими узлами являются периколические, а также лимфатические узлы, располагающиеся вдоль подвздошно-ободочной, правой толстокишечной, средней толстокишечной, левой толстокишечной, сигмовидных и нижней мезентериальной артерий.

- NX — недостаточно данных для оценки состояния регионарных лимфатических узлов.
- N0 — нет признаков метастатического поражения регионарных лимфатических узлов.
- N1 — метастазы в 1–3-х регионарных лимфатических узлах.
- N2 — метастазы в 4-х и более регионарных лимфатических узлах.








M — отдаленные метастазы.

- MX — недостаточно данных для определения отдаленных метастазов.
- M0 — отдаленные метастазы не определяются.
- M1 — имеются отдаленные метастазы.

Группировка по стадиям

Стадия 0	T_{is}	N_0	M_0
Стадия I	T_1	N_0	M_0
	T_2	N_0	M_0
Стадия II	T_3	N_0	M_0
	T_4	N_0	M_0
Стадия III	Любая T	N_1	M_0
	Любая T	N_2	M_0
Стадия IV	Любая T	Любая N	M_1

В США и ряде других стран широко используется классификация колоректального рака по Dukes. Согласно этой системе стадирования различают стадии A, B, C и D, примерно соответствующие I, II, III и IV стадиям предыдущей классификации.

Статус опухоли	Статус узла	Системный статус
 <p>T_1 — ограничена слизистой оболочкой и подслизистым слоем</p>	 <p>N_0 — нормальный лимфатический узел</p>	 <p>M_0 — нет отдаленных метастазов</p>
 <p>T_2 — распространена в мышечную оболочку, но не за пределы последней</p>	 <p>N_1 — метастаз в лимфатический узел</p>	 <p>M_1 — отдаленные метастазы</p>
 <p>T_3 — пенетрация всех слоев стенки кишки</p>		

Метастазирование

Специфической особенностью рака ободочной кишки является довольно длительное местное распространение опухоли (включая прорастание в окружающие органы и ткани) при отсутствии метастазов в регионарные лимфатические узлы — они могут появиться довольно поздно. Метастазирование опухоли происходит **лимфогенным** (у 30%), **гематогенным** (у 50%) и **имплантационным** (у 20%) путем.

Лимфогенный путь. Различают 3 этапа метастазирования в регионарные лимфатические узлы:

- I этап — эпиколические и параколические лимфатические узлы;
- II этап — промежуточные или собственно брыжеечные лимфатические узлы;
- III этап — парааортальные, в область корня брыжейки ободочной кишки.

Обычно поражается метастазами последовательно каждая группа, но нередко бывают исключения и метастазы могут быть найдены в промежуточной или базальной группе, а эпипараколические лимфатические узлы остаются интактными.

Далее лимфа собирается в лимфатическую цистерну, расположенную поперечно в области 1–2 поясничных позвонков. От цистерны лимфа по грудному лимфатическому протоку вливается в венозную систему в области левого венозного угла (место слияния подключичной вены с внутренней яремной). Там же обычно определяются надключичные метастазы.

Гематогенный путь метастазирования связан с прорастанием опухоли в венозную сеть с последующим распространением по току крови — наиболее часто поражается печень (у 13,4–20% больных), реже — легкие (5%). Поражение других структур (головной мозг, кости и пр.) гематогенными метастазами наблюдается нечасто. Метастазы в легкие более характерны для рака дистальных отделов ампулы прямой кишки и анального канала, отток крови от которых происходит в систему нижней полый вены.

Имплантационный путь метастазирования, или контактный, связан с прорастанием опухолью всех слоев стенки кишки, отрывом раковых клеток от основной массы опухоли и их имплантацией по брюшине.

Диссеминация по брюшине, или канцероматоз брюшины, может возникать вследствие имплантации в различных участках брюшинного покрова раковых клеток, «оторвавшихся» от прорастающей серозную оболочку опухоли, обычно сопровождается раковым асцитом. К имплантационным относятся также метастазы Крукенберга (в яичники) и Шнитцлера (по брюшине дугласовой ямки). Иногда имплантационные метастазы возникают в слизистой оболочке кишки, в местах, где имело место нарушение ее целостности: в области ана-

стомоза, колостомы, заднепроходного канала после его дивульсии. Эти метастазы могут быть определены при пальцевом ректальном и вагинальном исследованиях. Их обнаружение свидетельствует о запущенном процессе.

Морфология

Все раковые опухоли ЖКТ имеют сходство, как по внешнему виду, так и по микроскопическому строению. Выделяют следующие гистологические формы колоректального рака:

1. Аденокарцинома (G1, 2, 3).
2. Слизистый (муцинозный) рак.
3. Перстневидно-клеточный рак.
4. Плоскоклеточный рак (развивается в анальном канале).
5. Железисто-плоскоклеточный рак.
6. Недифференцированный рак.
7. Неклассифицируемый рак.

Макроскопически рак толстой кишки может быть экзофитным, эндофитным (инфильтративным) и смешанным. Фунгозные и блюдцеобразные раки чаще локализуются в правых отделах ободочной кишки, инфильтративные — в сигме и нисходящей кишке.

Частота поражения прямой кишки несколько выше, чем ободочной. Среди опухолей ободочной кишки около 50% случаев приходится на рак сигмовидной кишки и примерно 30% — на рак слепой и восходящей кишки.

Таблица 1

Гистологическая классификация рака ободочной кишки

<i>Гистологическая форма</i>	<i>Встречаемость. %</i>
Аденокарцинома (высоко-, умеренно- и низкодифференцированная)	90-95
В т.ч. муцинозная аденокарцинома	10
Перстневидно-клеточная карцинома	4
Сквамозно-клеточная карцинома	Менее 1
Аденосквамозная карцинома	Менее 1
Недифференцированная карцинома	Менее 1
Неклассифицируемая карцинома	Менее 1

4. КЛИНИКА

Клиника рака ободочной кишки отличается в зависимости от локализации рака. Просвет правой половины ободочной кишки широкий, содержимое ее жидкое. Опухоли в правых отделах ободочной кишки чаще экзофитные, поэтому кишечную непроходимость вызывают редко. В левой половине просвет уже, в просвете — густые каловые массы. Опухоль имеет инфильтративную или блюдцеобразную форму, часто — циркулярная, вызывает стеноз.

А. М. Ганичкиным (1970) выделены 6 клинических форм рака ободочной кишки:

Для рака правой половины ободочной кишки наиболее характерны:

- токсико-анемическая форма (общая слабость, бледность кожных покровов, гипохромная анемия — вследствие опухолевой интоксикации и, в меньшей степени, хронической кровопотери);
- опухолевая (в проекции слепой или восходящей кишки, реже — печеночного изгиба пальпируется плотная, бугристая, ограниченно смещаемая опухоль);
- псевдовоспалительная (высоковирулентная микрофлора в просвете кишки часто приводит к инфицированию опухоли, развивается перитуморозное воспаление (инфильтраты, абсцессы), что может проявляться болью, повышением температуры, локальным напряжением мышц брюшной стенки, лейкоцитозом, сдвигом формулы влево). Данная форма нередко симулирует острый аппендицит, холецистит и другую острую хирургическую патологию брюшной полости;
- диспепсическая (тошнота, отрыжка и другие проявления дискомфорта в животе — возникают вследствие опухолевой интоксикации или раздражения желудка граничащим с ним новообразованием).

Очень редко при раке правой половины ободочной кишки наблюдаются: мелена, похудание.

Для рака левой половины ободочной кишки типичны:

- энтероколитическая форма (неустойчивый стул, метеоризм, урчание в животе, примесь слизи, реже — темной крови, гноя);
- obturационная (постепенно нарастающие нарушения пассажа кала по кишке — упорные запоры, иногда сменяющиеся поносами, стул лишь после клизм, вздутие живота, боли в животе спастического характера, задержка стула и газов, вплоть до развития острой кишечной непроходимости).

Разделение проявлений рака ободочной кишки на клинические формы является условным. Нередко наблюдается сочетание различных симптомов. Важнейшим признаком рака правых отделов ободочной кишки, как и ряда других локализаций, является анемия. Выявление «беспричинной», без кровотечения в анамнезе, анемии требует инструментального обследования для исключения, прежде всего, рака ободочной кишки, желудка и поджелудочной железы. Именно эти опухоли чаще других проявляются анемией в качестве единственного или наиболее существенного симптома.

Клиника рака прямой кишки

Патологические примеси в кале — наиболее частый и ранний симптом, встречается у 90% больных. Характерно выделение крови, смешанной с калом, иногда — в начале дефекации, в отличие от геморроя, при котором кровь выделяется после дефекации. Однако этот признак ненадежен, ни в коем случае не может использоваться для дифференциальной диагностики. Слизь чаще продуцируется в результате воспаления слизистой кишечной стенки возле опухоли. Слизистые поносы бывают при раке ректосигмы. Большое количество слизи продуцируют стелющиеся ворсинчатые опухоли.

Расстройства функции кишечника — вторая по частоте группа симптомов. Изменение ритма дефекации, формы кала, поносы и запоры наблюдаются у 40,8% больных. Каловые массы скапливаются выше стенозирующей опухоли, происходит растяжение и раздражение кишки, усиленная продукция слизи. В результате кишечное содержимое разжижается, возникает слизистый понос. Тенезмы — частые, до 15–20 раз в сутки и чаще; ложные позывы на дефекацию, сопровождаемые выделением небольшого количества крови,

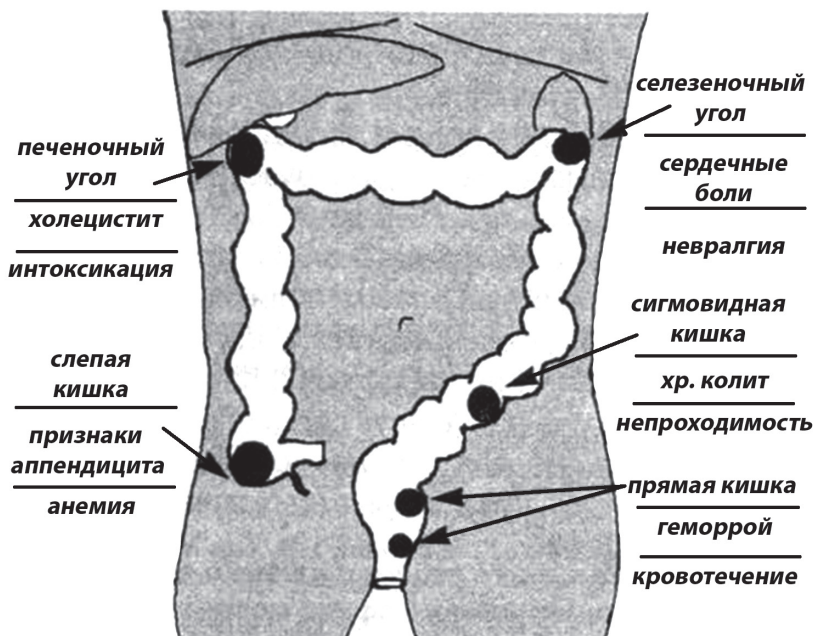
слизи или гноя, возникают из-за раздражения рецепторного аппарата ампулы прямой кишки распространенной опухолью. У 28,6% больных имеется частичная кишечная непроходимость. Ввиду значительной ширины просвета кишки при раке ампулярного отдела острая кишечная непроходимость встречается редко, лишь у 1,9%.

Боли возникают при распространении рака на анальный канал или окружающие прямую кишку ткани, как правило, являются поздним признаком. Болевой синдром является ранним симптомом рака анального канала, который встречается довольно редко.

Нарушения общего состояния (похудание, общая слабость и т. п.) при раке прямой кишки встречаются довольно редко. Чаще других наблюдается анемия, связанная с ежедневной кровопотерей.

Появление общих симптомов свидетельствует, как правило, о запущенности рака прямой кишки.

СХЕМА НАИБОЛЕЕ ЧАСТЫХ ЛОКАЛИЗАЦИЙ КОЛОРЕКТАЛЬНОГО РАКА И ИХ СИМПТОМОВ



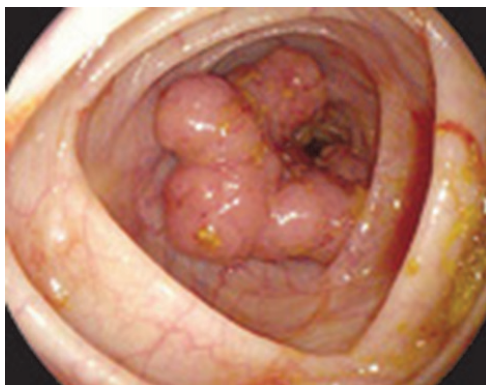5. ДИАГНОСТИКА

Опрос позволяет выявить жалобы и анамнестические данные, характерные для КРР. Вопросы о функции кишечника, наличии в кале патологических примесей следует задавать всем пациентам. Очень часто больные в течение длительного времени неоднократно посещают врача в связи с различными заболеваниями, не сообщая об имеющихся кишечных расстройствах, примеси крови в кале и пр. Диагноз устанавливается иногда лишь при развитии кишечной непроходимости, хотя пациент с длительным анамнезом рака толстой кишки находился под медицинским наблюдением! Активный расспрос помог бы в этих случаях значительно раньше заподозрить заболевание.

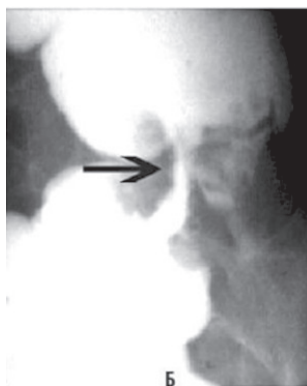
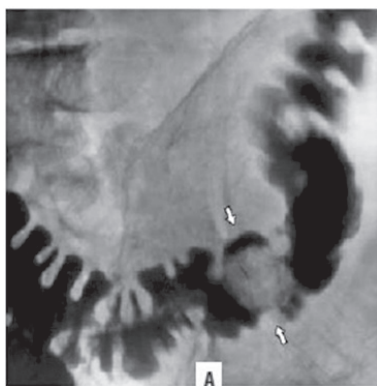
Физикальное исследование включает пальпацию периферических лимфоузлов (надключичных, подмышечных, паховых), живота, пупочного кольца, ректальное и вагинальное исследования. Пальцевое исследование позволяет не только выявить 70–90% всех опухолей прямой кишки, т. е. новообразования, находящиеся в пределах 9–10 см от наружного края заднепроходного отверстия, но и оценить их распространенность, отношение к смежным структурам. Влагалищное исследование необходимо для исключения метастатического поражения яичников, сопутствующей патологии гениталий, а при раке прямой кишки — и для исключения врастания опухоли в заднюю стенку влагалища и матку. Последнее достовернее определяется при комбинированном ректовагинальном исследовании.

Ректороманоскопия позволяет визуально оценить состояние слизистой прямой и дистального отдела сигмовидной кишки (до 25–30 см от нижнего края заднего прохода), определить локализацию, размеры, форму роста опухоли, путем инструментальной пальпации определить ее смещаемость, произвести биопсию.

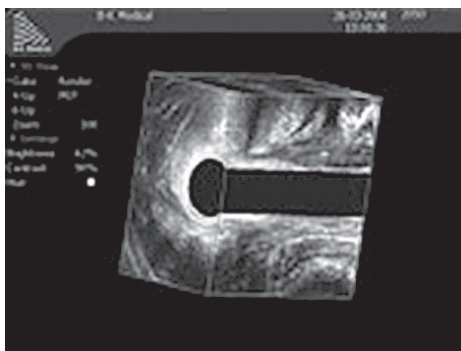
Фиброколоноскопия позволяет исследовать эндоскопически всю толстую кишку, выполнить биопсию, удалить выявленные полипы.



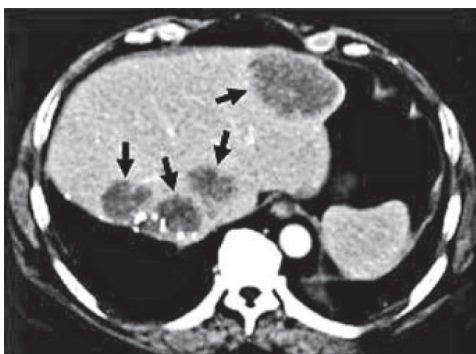
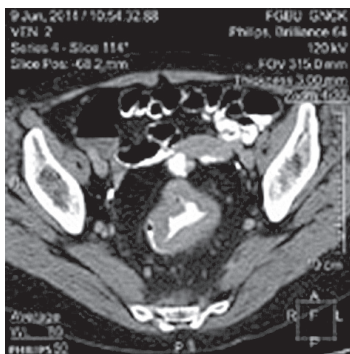Ирригоскопия выполняется по методике двойного контрастирования (бариевой взвесью и воздухом). Выявляется дефект наполнения, стойкое сужение просвета с изъеденными контурами и др. признаки. При обнаружении рака дистальных отделов толстой кишки необходимо (если нет стенозирования опухоли и других осложнений, требующих срочной операции) обследовать и проксимальные отделы кишки — обнаружение нередких первично-множественных опухолей может изменить тактику лечения. При полиповидном раке или полипах толстой кишки нужно обследовать и желудок.



Ультразвуковое исследование применяется для оценки состояния, прежде всего, печени и забрюшинных лимфоузлов. При распространенном раке прямой кишки, реже — восходящей или нисходящей ободочной кишки, может быть выявлен гидроуретронефроз из-за блока мочеточника опухолью. В диагностике новообразований полых органов чувствительность метода значительно ниже, чем эндоскопического и рентгенологического исследования. Опухоль толстой кишки обычно удается визуализировать эхоскопически при поражении 1/3 окружности кишки.

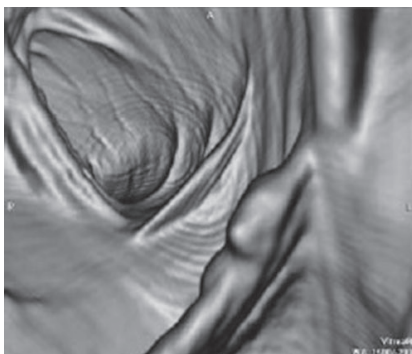


Компьютерная томография (КТ) является важным современным методом первичного обследования больных раком ободочной кишки. При этом исследовании можно оценить местное распространение опухоли, в том числе прорастание ее в прилежащие к кишке органы, выявить наличие отдаленных метастазов, вовлечение в опухолевый

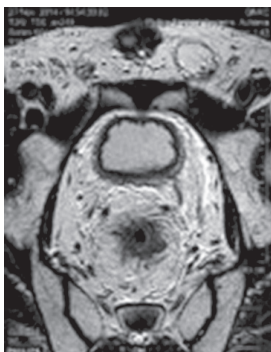


процесс лимфатических узлов. Для повышения чувствительности КТ используют дополнительное контрастирование, которое особенно эффективно при исследовании паренхиматозных органов. В спорных случаях (при неоднозначной трактовке очаговых изменений в печени) возможно выполнение **пункционной биопсии** органа под контролем УЗИ или КТ.

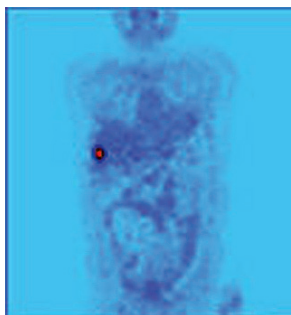
Виртуальная колоноскопия. В последние годы для диагностики опухолей ободочной кишки применяют т.н. виртуальную колоноскопию. Метод представляет собой компьютерное томографическое исследование ободочной кишки после предварительного ее заполнения воздухом. Отличие получаемых результатов от классической КТ в том, что программное обеспечение на основании получаемых с датчиков данных строит трехмерную модель кишки, очень похожую на картину, видимую в обычный фиброколоноскоп. Данное исследование значительно легче переносится больными в сравнении с оптической фиброколоноскопией. Но диагностические возможности метода меньше, чем ФКС: полипы размером менее 1 см не видны.



Магнитно-резонансная томография (МРТ). Так же как и КТ, магнитно-резонансная томография (МРТ) делает снимки человеческого тела в виде виртуальных срезов. Ключевое отличие заключается в использовании магнитного поля вместо облучения. Помимо информации о состоянии лимфатических узлов и о наличии метастазов в других органах МРТ дает очень точную картину распространения опухоли в малом тазу.



Позитронно-эмиссионная томография (ПЭТ).



В ходе позитронно-эмиссионной томографии (ПЭТ) внутривенно вводится радиоактивно меченая глюкоза, которая поглощается быстро растущими метаболически активными клетками (в основном раковыми клетками), делая их видимыми в ходе исследования. Учитывая дороговизну метода, ПЭТ используется для выполнения специфических задач, таких как поиск метастазов, диагностики возможного рецидива заболевания.

Рентгенография органов грудной клетки позволяет выявить метастазы в легкие и медиастинальные лимфоузлы.

При лабораторном исследовании крови может выявляться норма- или гипохромная анемия, повышение СОЭ. При исследовании кала у 60–70% больных раком толстой кишки выявляется скрытая кровь. Анализ кала на скрытую кровь (фекатест, гемокульттест и др.) используются при проведении скрининга, на чем

мы остановимся ниже. Назначение анализа кала на скрытую кровь не имеет смысла при наличии клинического подозрения на опухоль толстой кишки. В этом случае пациент нуждается в инструментальном обследовании (ректоскопия + ирригоскопия), которое позволит достоверно подтвердить или исключить онкопатологию толстой кишки.

Методы массового скрининга КРР. Поскольку охватить широкие массы населения трудоемким эндоскопическим или рентгенологическим обследованием невозможно, с помощью дешевых, хотя и весьма неточных методик проводится предварительный отбор лиц, у которых с более высокой вероятностью может быть выявлен РТК. Основными скрининговыми методами являются ежегодное анкетирование и исследование кала на скрытую кровь (гемокульт-тест, фекастест, криптогем и т.п.). Кроме того, всем лицам старше 45 лет один раз в год должно быть выполнено пальцевое исследование прямой кишки. Пациентов с «кишечными» жалобами, а также с положительной реакцией кала на скрытую кровь относят в группу повышенного риска развития колоректального рака. Лица группы риска подлежат уточняющему обследованию: ректороманоскопии и ирригоскопии или ФКС.

Еще одно направление в раннем выявлении рака ободочной кишки основано на определении **уровня опухолевых маркеров**, в частности ракового эмбрионального антигена (РЭА) — пептида, выделенного из эмбриональных клеток желудочно-кишечного тракта человека. Повышение уровня РЭА в крови отмечено у 38% пациентов с полипами, причем уровень РЭА увеличивался по мере увеличения размеров опухоли. Так, при I — II стадии повышение уровня РЭА выявлено уже у 52% больных, а при IV стадии — у всех. При этом следует подчеркнуть, что, к сожалению, нет опухолевых маркеров, строго специфичных для колоректального рака. Повышение уровня РЭА (более 6 мкг/л) может наблюдаться не только при раке толстой кишки, но и при опухолях молочной железы, легких, поджелудочной железы, яичников и аденокарциномах других локализаций. А кроме того, при некоторых соматических заболеваниях: циррозе печени и хронических гепатитах, язвенном колите, панкреатите, туберкулезе, пневмонии, муковисцидозе, почечной недостаточности, болезни Крона, аутоиммунных заболеваниях.

При этом степень повышения РЭА может коррелировать не только с массой опухоли, но и с ее степенью дифференцировки: больные с низкодифференцированными опухолями могут иметь нормальный уровень этого маркера. Высокий исходный уровень РЭА служит косвенным признаком неблагоприятного прогноза.

К другим маркерам рака толстой кишки относятся СА 199 и СА 50. Они высокоинформативны при диагностике первичной опухоли, а их значение в раннем выявлении рецидивов до конца не определено.

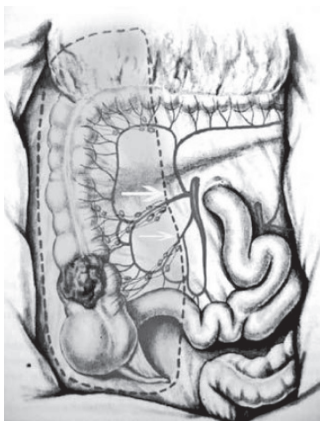
Следует еще раз подчеркнуть, что содержание сывороточных маркеров не имеет самостоятельного значения в диагностике и оценке степени распространения болезни. Чаще на основании их повышения можно судить о прогнозе заболевания. Этот метод может быть полезен при динамическом наблюдении за больными, а также для оценки эффективности лечения.

6. ЛЕЧЕНИЕ

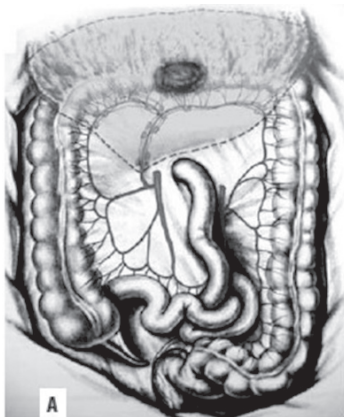
При колоректальном раке применяются хирургическое, комбинированное и комплексное лечение.

6.1. Хирургическое лечение колоректального рака

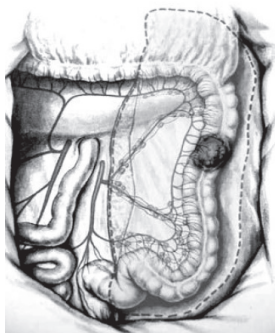
К типовым радикальным операциям на ободочной кишке относятся: правосторонняя гемиколэктомия,



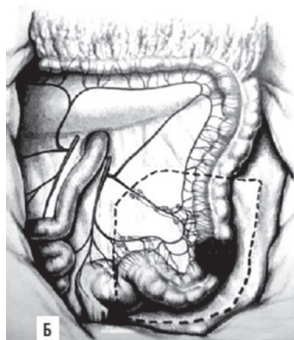
резекция поперечной ободочной кишки,



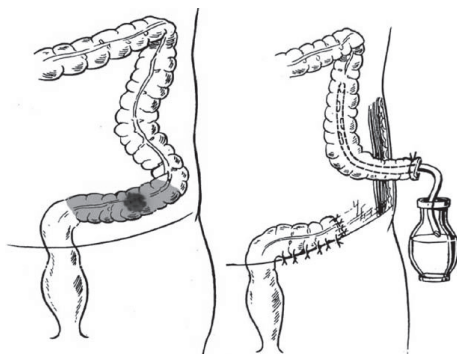
левосторонняя гемиколэктомия,



резекция сигмовидной кишки



и операция Гартмана.



В соответствии с требованиями онкологического радикализма удаление опухоли производится в пределах здоровых тканей, с параколической жировой клетчаткой, брыжейкой с регионарными лимфоузлами и прилежащим участком большого сальника. Адекватная регионарная лимфодиссекция возможна лишь при пересечении основных питающих сосудов у места их отхождения от брыжеечных.

При раке прямой кишки выполняются следующие типы радикальных операций: чрезбрюшинная (или передняя) резекция прямой кишки, брюшно-анальная резекция прямой кишки с низведением сигмовидной кишки, брюшно-промежностная экстирпация прямой кишки. Все типы радикальных операций предусматривают удаление прямой кишки (или ее проксимальной части) с параректальной клетчаткой и брыжейкой прямой кишки и лимфоузлами, дистальным отделом сигмы с брыжейкой.

В настоящее время наблюдается тенденция к повышению удельного веса сфинктеросохраняющих операций. При небольших полиповидных новообразованиях с инвазией не глубже подслизистого слоя (T1), расположенных в пределах 6–8 см от нижнего края заднего прохода, возможно трансанальное иссечение. Данная операция является методом выбора у больных ранним раком прямой кишки с резко сниженными функциональными резервами организма и тяжелой сопутствующей патологией.

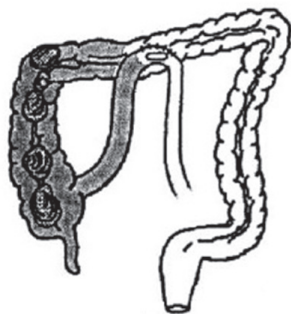В случае выявления первично-множественного синхронного рака различных отделов толстой кишки объем операции может расширяться до субтотальной колэктомии или даже тотальной колопроктэктомии.

При распространенных формах колоректального рака, вовлечении смежных структур выполняются расширенные и комбинированные вмешательства с резекцией или удалением смежных органов, тазовой и забрюшинной лимфаденэктомией.

При раке анального канала, наряду с комбинированным и комплексным лечением, проводится радикальное химиолучевое лечение. При метастазах в регионарные для анального канала паховые лимфоузлы выполняют операцию Дюкена.

Паллиативные операции при колоректальном раке могут выполняться в объеме радикальных. При отсутствии условий для формирования анастомоза выполняются операции с наложением колостом по Гартману или Микulichу. При тяжелом общем состоянии больных

или неудалимых опухолях накладывают обходные анастомозы или двустольные колостомы выше опухоли.



При неудалимом стенозирующем раке прямой кишки и наличии необходимой аппаратуры оптимальным паллиативным мероприятием является лазерная реканализация опухоли.

Если поражения лимфоузлов не обнаружено, после операции рекомендуется наблюдение. Тем не менее, отдельным больным рекомендуется химиотерапия или участие в клинических исследованиях комбинаций новых таргетных препаратов с цитостатиками. Химиотерапию рекомендуют, если опухоль крупная и при микроскопическом исследовании выявлены особенности, свидетельствующие о ее агрессивном характере (низкодифференцированная опухоль, инвазия в лимфатические или кровеносные сосуды), а также если опухоль вызвала кишечную непроходимость. Если во время операции обнаружены метастазы в лимфоузлах, обычно рекомендуют химиотерапию. При крупных опухолях, а также опухолях, переходящих на соседние органы, дополнительно назначают лучевую терапию.

6.2. Методы лекарственной терапии рака толстой и прямой кишки

Малоудовлетворительные отдаленные результаты хирургического лечения, а также высокий процент больных с опухолевым процессом в запущенных неоперабельных стадиях требуют поиска эффективной лекарственной терапии. Высокий процент местных рецидивов обуславливает необходимость проведения адъювантной химиотерапии.

Основой химиотерапии колоректального рака являются фторпиримидины (5-фторурацил, капецитабин, фторафур). Последние годы предпринимаются неоднократные попытки повышения эффективности 5-фторурацила как за счет усовершенствования схем и режимов введения, так и за счет комбинации его с различными биологическими модуляторами. Так, длительные (22–46 ч.) инфузии 5-фторурацила имеют преимущества перед струйным введением как по непосредственной эффективности и переносимости, так и по выживаемости. А фолинат кальция (лейковорин) увеличивает противоопухолевую активность 5-фторурацила в результате биохимической модуляции. Еще один фторпиримидин — капецитабин — трансформируется в 5-фторурацил непосредственно в опухоли. Его структура характеризуется хорошей растворимостью в липидах и легким проникновением через клеточные мембраны, что обеспечивает возможность перорального приема.

Высокий процент резистентности к традиционной химиотерапии требует подбора препаратов 2-й линии. Одним из таких резервных препаратов является иринотекан, который представляет собой селективный ингибитор топоизомеразы-1. Достоинством препарата является эффективность в отношении опухолей с фенотипом множественной лекарственной устойчивости.

Другим способом преодоления лекарственной устойчивости является комбинация 5-фторурацила с оксалиплатином. Показано, что применение оксалиплатина у ранее леченных и резистентных к 5-фторурацилу позволило добиться частичной ремиссии или стабилизации процесса более чем у 60% больных. При этом не наблюдалось значительного увеличения токсичности.

В настоящее время до конца не определена оптимальная продолжительность химиотерапии 1-й линии. В последние годы сформировалась концепция «поддерживающего лечения»: перевод на менее интенсивное лечение фторпиримидином в монорежиме после 4–6 месяцев комбинированной ХТ. Такой перевод имеет существенное преимущество перед полным прекращением лечения. Вторая и третья линия химиотерапии зависят от первой — проводится смена режима на альтернативный.

С появлением гибридной технологии, позволяющей осуществлять выработку высокоспецифичных моноклональных

антител, открылись новые перспективы селективного воздействия на опухолевые клетки, что значительно расширяет возможности лекарственного лечения колоректального рака. Антиангиогенный препарат бевацизумаб (авастин) — моноклональное антитело к фактору роста эндотелия сосудов (VEGFR) — в сочетании с цитостатиками усиливает противоопухолевое действие последних. Цетуксимаб (эрбитукс) — моноклональное антитело к рецептору эпидермального фактора роста (EGFR) — нарушает передачу сигналов, отвечающих за инвазивный рост и метастазирование. Перед применением анти-EGFR антител необходимо выполнение генетического исследования на определение наличия мутаций K-RAS и N-RAS, которые являются предикторами резистентности к данной группе препаратов. Использование сразу двух антител не рекомендовано.

В настоящее время определены особенности использования таргетных препаратов с различными режимами химиотерапии. Анти-EGFR моноклональные антитела применяются только с инфузионным введением 5-фторурацила, с иринотеканом либо в поздних линиях монотерапии. Комбинация анти-EGFR моноклональных антител со струйным введением 5-фторурацила или пероральными фторпиримидинами не рекомендовано. Бевацизумаб может сочетаться практически с любым препаратом в 1-й и во 2-й линиях терапии, а также в качестве поддерживающего лечения после 4–6 месяцев индукции.

6.2.1. Адьювантная химиотерапия

В результате многолетних исследований установлена польза от проведения адьювантной химиотерапии при раке ободочной кишки III стадии. Лечение проводится в течение 6 месяцев. Варианты выбора:

- FOLFOX-6 (12 курсов каждые 2 недели);
- XELOX;
- 5-фторурацил с лейковорином.

I стадия, II стадия (без факторов риска)

Tis, T1, T2N0M0 (I стадия) и T3N0M0 (II стадия) без факторов высокого риска рецидива — адьювантная химиотерапия не показана.

II стадия (с факторами риска)

Любая T4 или T3N0M0 (II стадия) с факторами высокого риска.

Факторы высокого риска рецидива:

- низкая дифференцировка опухоли;
- сосудистая или периневральная опухолевая инвазия;
- кишечная непроходимость или перфорация;
- менее 12 исследованных лимфатических узлов;
- признаки опухолевого роста в краях резекции.

При II стадии с факторами высокого риска проведение адьювантной химиотерапии обеспечивает скромное, но достоверное увеличение продолжительности жизни. Включение оксалиплатина приводит к увеличению безрецидивной выживаемости.

III стадия

- Т любое, N1–2, M0 — адьювантная химиотерапия обязательна.
- Сроком начала химиотерапии служит срок восстановления пациента после оперативного вмешательства. Оптимально — 3–4 недели.

Минимальный объем адьювантной химиотерапии включает в себя использование фторпиримидинов в различных вариантах.

Оптимальный объем — комбинация фторпиримидинов с оксалиплатином в течение 6 месяцев. При развитии симптомов нейропатии II — III степени (II степень: симптомы, ограничивающие работоспособность и физическую активность пациента) показана отмена оксалиплатина и продолжение химиотерапии в монорежиме с использованием фторпиримидинов.

В адьювантной химиотерапии не должны использоваться иринотекан и моноклональные антитела, включение которых, согласно рандомизированным исследованиям, не приводит к улучшению показателей выживаемости.

6.2.2. Лекарственная терапия больных метастатическим колоректальным раком

На первом этапе преимущество отдается хирургическому удалению первичной опухоли при возможности оперативного вмешательства.

В зависимости от распространенности процесса выделяют четыре группы пациентов с метастатическим колоректальным раком. Принадлежность к клинической группе лежит в основе выбора той или иной лечебной тактики.

<i>Группа</i>	<i>Описание группы</i>	<i>Цель лечения</i>	<i>Вид лечения</i>
0	Изолированные резектабельные (R0) метастазы в печень и/или легкие	Выздоровление, снижение риска рецидива	Выполнение операции с последующей химиотерапией FOLFOX /XELOX. Возможно проведение периоперационной ПХТ по схеме FOLFOX/XELOX
1	Потенциально резектабельные метастазы в печень или легкие в случае эффекта от химиотерапии. Пациент подходит для интенсивной ХТ	Максимальное уменьшение опухоли и выполнение R0/1-резекции. Выздоровление	Наиболее эффективные режимы ХТ
2	Нерезектабельные метастазы. Быстрое прогрессирование, симптомное течение. Может перенести интенсивное лечение	Максимальное уменьшение размеров опухоли, контроль прогрессии заболевания	Комбинированные режимы ХТ (двойные или тройные комбинации)
3	Нерезектабельные метастазы, нет значимых симптомов или имеется сопутствующая патология, препятствующая интенсивному лечению	Контроль прогрессии заболевания, сохранение качества жизни (минимальная токсичность)	Наименее токсичные схемы лечения. Возможно начало с монотерапии или с двойных комбинаций с низкой токсичностью

6.2.3. Изолированное метастатическое поражение печени или легких

До начала химиотерапии больных с изолированным поражением печени и единичными метастазами в легкие важно обсудить с соответствующими хирургами на предмет возможности (в настоящее время или в случае объективного эффекта) выполнения R0/1 резекции.

Группа 0

Полные циторедуктивные операции при резектабельных метастазах в печень и легкие позволяют излечить до половины пациентов.

Перед циторедукцией рекомендуется назначение двойных комбинаций с включением фторпиримидинов и оксалиплатина (FOLFOX или XELOX). После 4–6 курсов терапии выполняется резекция печени/легких с последующей послеоперационной полихимиотерапией в том же режиме. Общая рекомендованная продолжительность составляет 6 месяцев. Другим равнозначным вариантом лечения является выполнение на первом этапе циторедукции с последующим проведением в течение 6 месяцев адьювантной химиотерапии двойной комбинацией с включением фторпиримидинов и оксалиплатина (предпочтительнее) или монотерапией фторпиримидинами при наличии противопоказаний к назначению оксалиплатина. Добавление к периперационной химиотерапии моноклональных антител большим с резектабельными метастазами не показано.

Группа 1

В случае потенциально резектабельных метастазов показано проведение максимально эффективной химиотерапии, задачей которой является достижение объективного эффекта и перевод нерезектабельных метастазов в резектабельные. Показано применение двойных комбинаций (FOLFOX, XELOX или FOLFIRI). Добавление таргетных препаратов (прежде всего — анти-EGFR-антител) позволяет увеличить частоту выполнения R0-резекций печени. В случае отсутствия мутации генов семейства RAS (KRAS и NRAS) целесообразно добавление к режимам химиотерапии FOLFIRI или FOLFOX (но не XELOX или FLOX) анти-EGFR моноклональных антител (цетуксимаб или панитумумаб).

При наличии мутации RAS или при диком типе RAS, в случае невозможности применения анти-EGFR-антител, возможно добавление к двойному режиму химиотерапии бевацизумаба, что повышает частоту выраженного лекарственного патоморфоза по сравнению с одной химиотерапией. Другой возможной опцией повышения резектабельности является применение «тройной» комбинации FOLFOXIRI с возможным добавлением моноклонального антитела, однако более высокая токсичность режима требует осторожности при его назначении.

Хирургическое вмешательство в объеме R0/R1 необходимо выполнять, как только метастазы станут резектабельными. Пролонгация химиотерапии может приводить к повышению частоты токсических поражений печени, а также к исчезновению части метастазов, что затрудняет их идентификацию хирургом во время резекции. Число послеоперационных осложнений значительно возрастает при количестве курсов предоперационной химиотерапии более 6, а смертность — более 12. Радиочастотная абляция (РЧА) метастазов в печень уступает хирургическому лечению по достижению локального контроля. РЧА может применяться как дополнение к резекции для достижения радикальности вмешательства, так и самостоятельно при невозможности оперативного лечения. Внутриаартериальная химиотерапия остается экспериментальным методом и не рекомендуется к рутинному применению в первой линии терапии. Различные методы эмболизации печеночной артерии (химиоэмболизация, эмболизация радиоактивными микросферами), а также дистанционная стереотаксическая лучевая терапия могут применяться у отдельных пациентов с изолированным или преобладающим метастатическим поражением печени при исчерпанности возможностей системной терапии.

6.2.4. Паллиативная химиотерапия

Задачей паллиативной химиотерапии при метастатическом раке ободочной кишки является увеличение продолжительности жизни, уменьшение симптомов болезни и улучшение качества жизни. Пациенты, получившие все три активных химиопрепарата (иринотекан, оксалиплатин и фторпиримидины), имеют достоверно большую продолжительность жизни. При этом не важно, за сколько линий терапии это удастся реализовать. До сих пор четко не ясна оптимальная продолжительность терапии. Возможными вариантами являются:

- непрерывная терапия до прогрессирования заболевания или развития неприемлемой токсичности;
- проведение лечения на протяжении не менее полугода с последующим наблюдением;
- применение двойной комбинации в течение не менее 3–4 мес. с последующей поддержкой фторпиримидинами (стратегия «поддерживающей» терапии имеет преимущества перед

полным прекращением лечения). В случае применения комбинации химиотерапии с бевацизумабом поддерживающая терапия бевацизумабом + фторпиримидины (предпочтительнее) или монотерапия бевацизумабом (при непереносимости фторпиримидинов) может проводиться до появления признаков прогрессирования болезни или неприемлемой токсичности. Это позволяет достоверно увеличить время до прогрессирования и, по данным одного исследования, — продолжительность жизни.

При использовании комбинации химиотерапии с анти-EGFR-антителами также возможна последующая поддерживающая монотерапия антителами до прогрессирования заболевания, несмотря на неоднозначные результаты небольших исследований. Ослабленным пациентам со статусом по шкале ECOG > 2 рекомендуется малотоксичная монокимиотерапия фторпиримидинами или симптоматическая терапия.

Минимальный объем паллиативной химиотерапии

Группа 2

У пациентов с клинически значимыми симптомами заболевания (ECOG 1–2) и (или) обширной диссеминацией необходимо применение в первой линии двойных комбинаций. В случае прогрессирования опухолевого процесса после первой линии лечения вторая линия может быть назначена больным с удовлетворительным общим состоянием (ECOG \leq 2). При рефрактерности к режиму FOLFOX (XELOX) в качестве второй линии обычно назначается режим FOLFIRI или монотерапия иринотеканом, при рефрактерности к режиму FOLFIRI — режим FOLFOX (XELOX). Оксалиплатин должен применяться в комбинации с фторпиримидинами.

Группа 3

В качестве первой линии терапии у больных с малосимптомным процессом (статус ECOG 0–1) в отдельных случаях возможно назначение монотерапии фторпиримидинами. При прогрессировании заболевания возможно добавление к режиму оксалиплатина, а в качестве третьей линии — иринотекан ± фторпиримидины. Другим возможным вариантом лечения является проведение первой линии химиотерапии двойной комбинацией (FOLFOX, XELOX или FOLFIRI) на протя-

жении не менее 3–4 месяцев с последующей возможной поддерживающей терапией фторпиримидинами. Оксалиплатин в монотерапии малоэффективен и должен применяться только в комбинации с фторпиримидинами или иринотеканом (при противопоказаниях к использованию фторпиримидинов). При прогрессировании после ранее достигнутого эффекта необходимо рассмотреть вопрос о повторном применении ранее эффективного режима.

Оптимальный объем паллиативной химиотерапии

К вышеперечисленным режимам химиотерапии возможно добавление моноклональных антител, блокирующих эндотелиальный фактор роста (бевацизумаб) или пидермальный фактор роста (цетуксимаб или панитумумаб). Добавление бевацизумаба к фторпиримидинам, двойным и тройным комбинациям приводит к достоверному увеличению времени до прогрессирования, а в ряде исследований — и к продолжительности жизни. В монотерапии бевацизумаб малоэффективен. Рекомендуется продолжение терапии бевацизумабом (предпочтительнее с фторпиримидинами) до прогрессирования болезни. В случае дальнейшего прогрессирования заболевания возможно продолжение бевацизумаба со сменой режима химиотерапии, что приводит к увеличению продолжительности жизни.

На сегодняшний день неизвестны клинические или молекулярные факторы, прогнозирующие эффективность бевацизумаба. Наибольшую активность бевацизумаб демонстрирует в первой и второй линиях терапии; добавление бевацизумаба к режимам на основе оксалиплатина и иринотекана во второй линии лечения достоверно увеличивает продолжительность жизни. Во второй линии терапии возможно применение другого антиангиогенного моноклонального антитела — афлиберцепта. Его добавление к режиму FOLFIRI привело к достоверному повышению продолжительности жизни, более выраженному у больных с ECOG 0 и отсутствием в анамнезе адьювантной химиотерапии.

В отличие от бевацизумаба, моноклональные анти-EGFR-антитела активны как в монотерапии, так и в комбинации с химиотерапией, но лишь у пациентов с отсутствием мутации RAS и BRAF. Добавление цетуксимаба к режимам химиотерапии на основе

иринотекана или комбинации FOLFOX увеличивает частоту объективных эффектов, время до прогрессирования и продолжительность жизни больных. В то же время их совместное применение с комбинациями оксалиплатина и капецитабина (XELOX) или оксалиплатина и струйного 5-фторурацила (FLOX) не приводит к улучшению как непосредственных, так и отдаленных результатов.

Также не рекомендуется и сочетание монотерапии фторпиримидинами с анти-EGFR-антителами. Самостоятельная активность цетуксимаба и панитумумаба позволяет применять их и в монотерапии у пациентов в третьей — четвертой линии.

Совместное применение бевацизумаба и анти-EGFR-антител ухудшает результаты лечения и не рекомендуется. В случае химиорезистентной опухоли (прогрессирование заболевания после проведения химиотерапии с включением иринотекана, оксалиплатина, фторпиримидинов и моноклональных антител) назначение мультикиназного ингибитора регорафениба увеличивает продолжительность жизни.

6.3. Лучевая терапия

Лучевая терапия при колоректальном раке используется в плане комбинированного или комплексного лечения.

6.3.1. Предоперационная (неoadъювантная) лучевая терапия

Применяется при лечении местно-распространенных стадий заболевания (II — III стадии — cT3-T3b-4, cT1-4N+)

Обязательным компонентом лечения является предоперационная крупнофракционная лучевая (5x5 Гр) или химиолучевая терапия. Проведение предоперационной (химио-) лучевой терапии достоверно снижает число местных рецидивов, не влияя на общую выживаемость. При проведении лучевой терапии 5x5 Гр хирургическое вмешательство проводится в течение 3-х дней после ее завершения. При подозрении на вовлечение CRM, по данным предоперационного обследования, или низко расположенных опухолях, когда в случае объективного ответа может быть выполнена сфинктерсохраняющая операция, показано проведение химиолучевой терапии

до 50,4 Гр по 1,8 Гр за фракцию на фоне терапии фторпиримидинами. Хирургическое вмешательство проводится через 6–8 недель после завершения химиолучевой терапии. Добавление в режимы химиолучевой терапии оксалиплатина, иринотекана и моноклональных антител не улучшает результаты.

При местно-распространенных неоперабельных опухолях (сT4N0–2M0) на первом этапе обязательно проводится одновременная химиолучевая терапия до 50,4 Гр — по 1,8 Гр за фракцию на фоне терапии фторпиримидинами. Хирургическое вмешательство проводится через 6–8 недель после завершения химиолучевой терапии в случае объективного ответа.

В самостоятельном плане используется редко. В случае невозможности оперативного вмешательства подводится доза до СОД 70 Гр.

6.3.2. Послеоперационная (адьювантная) лучевая терапия

В сравнении с послеоперационной химиолучевой терапией эффективность предоперационной химиолучевой терапии выше, а токсичность меньше, поэтому последняя является предпочтительной. Тем не менее, в случае, если лучевая терапия не была проведена до операции, а у пациента обнаружена опухоль pT3–4 N0–2 или pT1–4 N1–2, то показано проведение послеоперационной химиолучевой терапии до 50,4 Гр по 1,8 Гр за фракцию на фоне терапии фторпиримидинами с последующей адьювантной химиотерапией. Суммарная продолжительность лечения составляет 6 месяцев. Лишь при некоторых высокорасположенных опухолях pT3N0 после радикально выполненного вмешательства и без отрицательных прогностических факторов возможен отказ от проведения лучевой терапии и адьювантной химиотерапии.

6.3.4. Лечение рецидива рака прямой кишки

Пациенты с рецидивом (если лучевая терапия не проводилась при лечении первичной опухоли) должны получать предоперационную лучевую терапию в сочетании с химиотерапией. Даже если у пациента ранее проводилась лучевая терапия, необходимо рассмотреть вопрос о возможности дополнительного облучения.

Хирургическая операция выполняется через 6–8 недель после химиолучевой терапии. В случае невозможности проведения лучевой терапии и выполнения хирургического вмешательства проводится паллиативная химиотерапия.

6.3.5. Лечение диссеминированных стадий заболевания (M1)

На первом этапе обычно выполняется паллиативная резекция первичной опухоли. Однако при малосимптомных опухолях возможно отложить хирургическое вмешательство до появления симптомов.

Изолированное метастатическое поражение печени или легких

Тактика лечения пациентов зависит от клинической стадии T N M.

- **cT1–2N0** — показано проведение системной химиотерапии двойными комбинациями с включением фторпиримидинов и оксалиплатина (FOLFOX или XELOX) или фторпиримидинов и иринотекана (FOLFIRI). После 4–6 циклов выполняется одновременная или последовательная резекция метастазов и первичной опухоли. Альтернативой может являться проведение хирургического этапа лечения (резекция метастазов и первичной опухоли). В дальнейшем при pT1–2N0 проводится адъювантная химиотерапия, а при pT3–4N1–2 — химиолучевая терапия.
- **cT1–3N1–2** — при высокорасположенных опухолях на первом этапе показано проведение: а) химиотерапии на фоне предоперационной лучевой терапии в самостоятельном варианте (5 x 5 Гр) с последующей химиотерапией на протяжении ~3 месяцев; б) химиолучевой терапии (СОД 50,4 Гр на фоне монотерапии фторпиримидинами или в комбинации с оксалиплатином с целью лучшего контроля отдаленных метастазов).

После завершения предоперационной терапии одновременно или последовательно с удалением первичной опухоли проводится хирургическое удаление метастазов. В дальнейшем проводится адъювантная химиотерапия (4–6 циклов).

- **cT4** — показано проведение химиолучевой терапии (СОД 50,4 Гр на фоне монотерапии фторпиримидинами или в комбинации с оксалиплатином с целью лучшего контроля отдаленных метастазов). В случае осложненного течения со сто-

роны первичной опухоли (кровотечения, непроходимости) перед химиолучевой терапией необходимо рассмотреть вопрос о возможности применения малотравматичных методик (стентирования, формирования колостомы) как альтернативы паллиативной резекции прямой кишки.

Полные циторедуктивные операции при резектабельных метастазах в печень и легкие позволяют излечить до половины пациентов.

При наличии нерезектабельных метастазов

Лучевая терапия не используется. Показано проведение максимально эффективной химиотерапии.

7. ПРОГНОЗ ПРИ РАКЕ ОБОДОЧНОЙ И ПРЯМОЙ КИШКИ

При раке ободочной кишки 5-летняя выживаемость после радикального лечения (при всех стадиях) составляет 54%, при раке прямой кишки — 51,5%. Выживаемость зависит от распространенности первичной опухоли и составляет при T1—96,9%, при T2—67,3%, при T4—51,1%.

При локализации рака в верхнеампулярном отделе 5-летняя выживаемость составляет 65,7%, в средне- и нижнеампулярном — 54–56%, в анальном — 47,6%.

При экзофитных формах опухолей прямой кишки 5 лет после радикального лечения проживает 72,2% больных, при смешанных — 57,4% и при эндофитных — 41,2%.

Однако главными прогностическими факторами при КРР являются вовлечение регионарных лимфоузлов (N), при котором 5-летняя выживаемость падает с 70% до 20–30%, и наличие отдаленных метастазов, при которых 5-летний рубеж переживают единицы.

ВОПРОСЫ ДЛЯ САМОКОНТРОЛЯ

Для проверки усвоенного материала предлагаем ответить на тестовые вопросы:

Выберите один или несколько правильных ответов.

I. Рак ободочной кишки

1. Перфорации кишечной стенки при раке ободочной кишки способствует:
Выберите один правильный ответ:
 - a. распад опухоли;
 - b. повышенное давление в просвете кишки;
 - c. трофические расстройства стенки кишки вследствие ее перерастяжения;
 - d. травматизация стенки кишки при прохождении твердых каловых масс через суженный участок;
 - e. все перечисленные факторы.
2. Осложнения воспалительного характера (абсцессы, флегмоны) чаще развиваются при локализации опухоли:
Выберите один правильный ответ:
 - a. в слепой и восходящей кишке;
 - b. в поперечно-ободочной кишке;
 - c. в нисходящей ободочной кишке;
 - d. в сигмовидной кишке;
 - e. в слепой, восходящей и нисходящей ободочной кишке.
3. При раке ободочной кишки в исследовании обязательным является:
Выберите несколько правильных ответов:
 - a. пальцевое ректальное исследование;
 - b. ирригоскопия и ирригография;
 - c. лапароскопия;
 - d. УЗИ;
 - e. ректороманоскопия;
 - f. фиброколоноскопия;

g. гемокульт-тест.

4. При гематогенном метастазировании рака ободочной кишки наиболее часто поражаются:

Выберите один правильный ответ:

- a. легкие;
- b. печень;
- c. брюшина;
- d. тонкая кишка;
- e. все перечисленные органы.

5. Гемиколэктомия слева выполняется при локализации опухоли в:

Выберите несколько правильных ответов:

- a. слепой кишке;
- b. восходящей ободочной кишке;
- c. поперечной ободочной кишке;
- d. нисходящей ободочной кишке;
- e. сигмовидной кишке;
- f. печеночном изгибе ободочной кишки;
- g. селезеночном изгибе ободочной кишки.

6. Для токсико-анемического синдрома характерно:

Выберите несколько правильных ответов:

- a. слабость;
- b. боли по всему животу;
- c. кровь в каловых массах;
- d. тошнота;
- e. рвота;
- f. боль внизу живота;
- g. анемия;
- h. интоксикация;
- i. все перечисленные симптомы.

7. Регионарными коллекторами лимфатических узлов для ободочной кишки являются:

Выберите несколько правильных ответов:

- a. параколические (эпиколические);

- b. промежуточные (собственно брыжеечные);
- c. забрюшинные (парааортальные);
- d. подвздошные.

8. Эндофитная форма рака наиболее часто локализуется в:
Выберите один правильный ответ:

- a. слепой кишке;
- b. восходящей ободочной;
- c. поперечно-ободочной;
- d. нисходящей ободочной;
- e. сигмовидной кишке;
- f. во всех отделах.

9. Эффективные химиопрепараты при раке ободочной кишки:
Выберите несколько правильных ответов:

- a. тиотеф;
- b. бруломицин;
- c. 5-фторурацил;
- d. фторафур;
- e. митомицин - С;
- f. лейковорин;
- g. адриамицин.

10. Сравнительно более частое развитие кишечной непроходимости при опухолях левой половины ободочной кишки обусловлено:

Выберите один правильный ответ:

- a. преобладанием опухоли с инфильтративным типом роста;
- b. более плотным содержимым кишки;
- c. нарушением моторной функции кишки вследствие прорастания ее стенки опухолью;
- d. воспалительным отеком кишечной стенки;
- e. всеми перечисленными факторами.

11. Противопоказанием к радикальной операции при раке ободочной кишки является:

Выберите несколько правильных ответов:

- a. прорастание опухоли в смежные органы и ткани;
- b. анатомические особенности;
- c. возраст более 70 лет;
- d. обширный канцероматоз брюшины;
- e. асцит.

12. Паллиативными операциями при раке ободочной кишки являются:

Выберите несколько правильных ответов:

- a. внутрибрюшная резекция поперечно-ободочной кишки;
- b. внутрибрюшная резекция сигмовидной кишки;
- c. передняя резекция ректосигмы;
- d. операция Гартмана;
- e. гемиколэктомия;
- f. колэктомия;
- g. колостомирование;
- h. наложение обходного анастомоза;
- i. все перечисленные операции.

13. Синдром кишечной непроходимости характерен для рака:

Выберите один правильный ответ:

- a. правой половины ободочной кишки;
- b. левой половины ободочной кишки;
- c. прямой кишки;
- d. поперечно-ободочной кишки.

14. Гемиколэктомия справа выполняется при локализации опухоли в:

Выберите несколько правильных ответов:

- a. слепой кишке;
- b. восходящей ободочной кишке;
- c. поперечной ободочной кишке;
- d. нисходящей ободочной кишке;
- e. сигмовидной кишке;
- f. печеночном изгибе ободочной кишки;
- g. селезеночном изгибе ободочной кишки.

15. Токсико-анемический синдром характерен для рака:
Выберите один правильный ответ:
- a. правой половины ободочной кишки;
 - b. левой половины ободочной кишки;
 - c. поперечно-ободочной кишки;
 - d. прямой кишки;
 - e. всех перечисленных отделов.
16. Наиболее частым осложнением рака ободочной кишки является:
Выберите один правильный ответ:
- a. кишечная непроходимость;
 - b. перфорация опухоли;
 - c. присоединение воспаления с развитием абсцессов, флегмон;
 - d. массивное кишечное кровотечение;
 - e. все перечисленные осложнения встречаются примерно с одинаковой частотой.
17. К предраковым заболеваниям ободочной кишки относятся:
Выберите несколько правильных ответов:
- a. гранулематозный колит; (болезнь Крона)
 - b. хронический неспецифический язвенный колит;
 - c. полип (полипоз);
 - d. дивертикулез (дивертикулит);
 - e. периаппендикулярный инфильтрат.
18. Гистологические формы рака ободочной кишки:
Выберите один правильный ответ:
- a. аденокарцинома;
 - b. меланома;
 - c. плоскоклеточный рак;
 - d. слизистая аденокарцинома;
 - e. ангиосаркома;
 - f. перстневидноклеточный рак;
 - g. недифференцированный рак;
 - h. неклассифицируемый рак;
 - i. все перечисленные формы.

19. Для обструктивного синдрома характерно:
Выберите несколько правильных ответов:
- a. слабость;
 - b. боли по всему животу;
 - c. кровь в каловых массах;
 - d. тошнота;
 - e. рвота;
 - f. боль внизу живота;
 - g. анемия;
 - h. интоксикация;
 - i. илеус;
 - k. все перечисленные симптомы.
20. В ободочной кишке происходит:
Выберите несколько правильных ответов:
- a. переваривание кишечного химуса;
 - b. всасывание воды и электролитов;
 - c. всасывание питательных веществ;
 - d. формирование и транспорт каловых масс.
21. Радикальными операциями при раке ободочной кишки являются:
Выберите несколько правильных ответов:
- a. внутрибрюшная резекция поперечно-ободочной кишки;
 - b. внутрибрюшная резекция сигмовидной кишки;
 - c. передняя резекция ректосигмы;
 - d. операция Гартмана;
 - e. гемиколэктомия;
 - f. колэктомия;
 - g. колостомирование;
 - h. наложение обходного анастомоза;
 - i. все перечисленные операции.
22. Метастазирует рак ободочной кишки:
Выберите один правильный ответ:
- a. лимфогенно;
 - b. гематогенно;

- c. имплантационно;
- d. всеми перечисленными путями.

23. Резекция кишки выполняется при локализации опухоли в:

Выберите несколько правильных ответов:

- a. слепой кишке;
- b. восходящей ободочной кишке;
- c. поперечной ободочной кишке;
- d. нисходящей ободочной кишке;
- e. сигмовидной кишке;
- f. печеночном изгибе ободочной кишки;
- g. селезеночном изгибе ободочной кишки.

24. Экзофитный тип роста рака ободочной кишки наиболее часто встречается:

Выберите один правильный ответ:

- a. в слепой и восходящих отделах;
- b. в поперечно-ободочной кишке;
- c. в нисходящей ободочной кишке;
- d. в сигмовидной кишке;
- e. во всех отделах.

Правильные ответы:

1-e; 2 - e; 3 - b,e,f; 4 - b; 5 - d, e, g; 6 - d, h; 7 - a, b, c; 8 - e; 9 - c, d, e, f, g; 10 - e; 11 - d, e; 12 - h, d; 13 - b; 14 - a,b,f; 15 - a; 16 - a; 17 - a, b, c, d; 18 - a; 19 - b, d, e, h, I; 20 - b, d; 21 - a, b, c, d, e, f; 22 - d; 23 - c, e; 24 - a.

II . Рак прямой кишки

1. При раке прямой кишки преобладает:
Выберите один правильный ответ:
 - a. общие симптомы;
 - b. общие и местные симптомы;
 - c. местные симптомы;
 - d. ни один из перечисленных.

2. Опухоли каких отделов прямой кишки удастся обнаружить при пальцевом исследовании:
Выберите несколько правильных ответов:
 - a. нижеампулярный;
 - b. среднеампулярный;
 - c. вышеампулярный;
 - d. ректосигмальный;
 - e. дистальная треть сигмовидной кишки.

3. При меланоме прямой кишки из радикальных операций больному показано:
Выберите один правильный ответ:
 - a. брюшно-промежностная экстирпация прямой кишки;
 - b. брюшно-анальная резекция прямой кишки;
 - c. черезбрюшинная резекция прямой кишки;
 - d. допустимо выполнение всех перечисленных операций.

4. При гематогенном метастазировании рака прямой кишки наиболее часто поражаются:
Выберите один правильный ответ:
 - a. легкие;
 - b. печень;
 - c. брюшина;
 - d. тонкая кишка;
 - e. все выше перечисленные органы.

5. Отток крови от прямой кишки осуществляется:
Выберите один правильный ответ:

- a. в систему нижней брыжеечной вены;
 - b. в систему подвздошной вены;
 - c. и той и другой.
6. Прогноз при раке прямой кишки зависит от:
Выберите несколько правильных ответов:
- a. стадии рака;
 - b. морфологической формы;
 - c. профессии;
 - d. места жительства.
7. Регионарными коллекторами лимфатических узлов для прямой кишки являются:
Выберите несколько правильных ответов:
- a. параректальные;
 - b. внутренние подвздошные;
 - c. наружные подвздошные;
 - d. забрюшинные (нижнебрыжеечные);
 - e. пахово-бедренные.
8. На выбор вида радикальной операции при раке прямой кишки оказывает влияние:
Выберите один правильный ответ:
- a. локализация опухоли в прямой кишке;
 - b. степень распространенности опухолевого процесса;
 - c. наличие или отсутствие метастазов в регионарных лимфатических узлах;
 - d. наличие осложнений заболевания;
 - e. все перечисленное.
9. Предоперационная гамма-терапия наиболее эффективна при раке прямой кишки гистологической формы:
Выберите один правильный ответ:
- a. аденокарцинома;
 - b. плоскоклеточный рак;
 - c. слизистый рак.

10. Брюшно-анальная резекция с низведением сигмовидной кишки оптимально выполняема при локализации опухоли от анального канала:
Выберите один правильный ответ:
а. 4-6 см;
б. 7-12 см;
в. 12-16 см.
11. Наиболее часто рак прямой кишки локализуется в:
Выберите один правильный ответ:
а. в ампулярном отделе;
б. в ректосигмоидном отделе;
в. анальном канале.
12. Радикальными операциями при раке прямой кишки являются:
Выберите несколько правильных ответов:
а. экстирпация прямой кишки;
б. операция Гартмана;
в. операция Микулича;
г. брюшно-анальная резекция прямой кишки.
13. Кровоснабжение прямой кишки осуществляется за счет артерий, отходящих:
Выберите один правильный ответ:
а. от нижней брыжеечной артерии;
б. от внутренней подвздошной артерии;
в. от обеих артерий.
14. Формы роста рака прямой кишки:
Выберите один правильный ответ:
а. экзофитный;
б. эндофитный;
в. смешанный;
г. все перечисленные формы.
15. К облигатным предраковым заболеваниям прямой кишки относятся:

Выберите несколько правильных ответов:

- a. болезнь Крона;
- b. неспецифический язвенный проктосигмоидит;
- c. ворсинчатая опухоль;
- d. аденоматозный полип;
- e. все перечисленные заболевания.

16. Наиболее часто больные раком прямой кишки жалуются на:

Выберите несколько правильных ответов:

- a. слабость;
- b. боли по всему животу;
- c. примесь крови в каловых массах;
- d. тошноту;
- e. рвоту;
- f. боли внизу живота;
- g. тенезмы.

17. Химиопрепараты эффективные при раке прямой кишки:

Выберите несколько правильных ответов:

- a. тиотеф;
- b. бруломицин;
- c. 5-фторурацил;
- d. фторафур
- e. митомицин-С;
- f. адриамицин.

18. Паллиативными операциями при раке прямой кишки являются:

Выберите один правильный ответ:

- a. наложение двухствольной сигмостомы;
- b. гемиколэктомия;
- c. наложение отходного анастомоза.

19. Предоперационная гамма-терапия рака прямой кишки выполняется при локализации опухоли в:

Выберите один правильный ответ:

- a. нижеампулярном отделе;
- b. среднеампулярном отделе;

- c. верхнеампулярном отделе;
 - d. ректосигмоидном отделе.
20. Из перечисленных операций к сфинктеросохраняющим не относится:
- Выберите один правильный ответ:
- a. чрезбрюшинная резекция прямой кишки;
 - b. брюшно-анальная резекция прямой кишки;
 - c. брюшно-промежностная экстирпация прямой кишки;
 - d. все перечисленные операции следует относить к сфинктеросохраняющим.
21. Больные, оперированные по поводу рака прямой кишки:
- Выберите один правильный ответ:
- a. нуждаются в диспансерном наблюдении и реабилитации;
 - b. не нуждаются в диспансерном наблюдении;
 - c. остаются на усмотрение оперирующего хирурга.
22. Метастазирует рак прямой кишки:
- Выберите один правильный ответ:
- a. гематогенно;
 - b. лимфогенно;
 - c. имплантационно;
 - d. всеми перечисленными путями.
23. В какие коллекторы лимфоузлов происходит отток лимфы из нижеампулярного и анального отделов прямой кишки:
- Выберите несколько правильных ответов:
- a. наружные подвздошные;
 - b. внутренние подвздошные;
 - c. пахово-бедренные;
 - d. илеоцекальные.
24. К какому отделу прямой кишки прилежит предстательная железа:
- Выберите несколько правильных ответов:
- a. надампулярному;

- b. среднеампулярному;
- c. нижеампулярному;
- d. анальному.

25. Лимфогенное метастазирование при раке средней и верхней трети прямой кишки происходит:

Выберите один правильный ответ:

- a. вдоль верхней прямокишечной артерии;
- b. вдоль нижней прямокишечной артерии;
- c. вдоль средней прямокишечной артерии;
- d. в парааортальные лимфатические узлы;
- e. в анаректальные лимфоузлы;
- f. в забрюшинные лимфоузлы;
- g. все выше перечисленное.

26. Передняя резекция прямой кишки выполняется при расположении опухоли на расстоянии:

Выберите один правильный ответ:

- a. 5см от ануса;
- b. 7-8см от ануса;
- c. 12см от ануса;
- d. 35-40см от ануса.

27. К облигатным предраковым заболеваниям прямой кишки относятся:

Выберите несколько правильных ответов:

- a. полип или полипоз;
- b. хронический неспецифический язвенный ректит (проктосигмоидит);
- c. ворсинчатая опухоль;
- d. трещины и свищи анальной области;
- e. геморрой.

28. Гистологические формы рака прямой кишки:

Выберите несколько правильных ответов:

- a. аденокарцинома;
- b. меланома;

- c. плоскоклеточный рак;
 - d. слизистый рак;
 - e. ангиосаркома.
29. Обследование больного, обратившегося к врачу с жалобами на нарушение функции кишечника, следует начинать:
Выберите один правильный ответ:
- a. с рентгенологического исследования толстой кишки (ирригоскопия);
 - b. с фиброколоноскопии;
 - c. ректороманоскопии;
 - d. с ректального пальцевого исследования;
 - e. с ультразвукового исследования брюшной полости.
30. К методу скрининга рака толстой кишки в настоящее время можно отнести регулярно проводимые:
Выберите один правильный ответ:
- a. исследование кала на скрытую кровь, в том числе гемокульттест и криптогемтест;
 - b. пальцевое исследование прямой кишки;
 - c. ректороманоскопию;
 - d. все перечисленное.
31. Среди больных раком прямой кишки преобладают:
Выберите один правильный ответ:
- a. мужчины;
 - b. женщины;
 - c. мужчины и женщины поровну.
32. Экстирпация прямой кишки заключается в:
Выберите один правильный ответ:
- a. удалении всей прямой кишки;
 - b. удалении прямой кишки с сохранением сфинктера.
33. При подозрении на онкопатологию прямой кишки обязательными методами исследования являются:
Выберите несколько правильных ответов:

- a. пальцевое исследование прямой кишки;
- b. ректороманоскопия;
- c. осмотр прямой кишки ректальными зеркалами;
- d. реакция Грегерсена;
- e. взятие мазков-отпечатков или биопсия опухоли для морфологического исследования.

34. Операция Гартмана при раке верхнеампулярного отдела прямой кишки и раке ректосигмоидного изгиба целесообразно отдавать предпочтение в случаях:

Выберите один правильный ответ:

- a. наличия обтурационной кишечной непроходимости;
- b. наличия воспалительных изменений стенки кишки;
- c. у лиц пожилого возраста с тяжелой сопутствующей патологией в стадии декомпенсации;
- d. во всех перечисленных ситуациях.

35. Прямая кишка имеет отделы:

Выберите несколько правильных ответов:

- a. надампулярный;
- b. ампулярный;
- c. анальный (промежностный).

36. В плане комбинированного лечения рака прямой кишки после проведения предоперационной крупнофракционной гамма-терапии выполнение операции показано не позднее:

Выберите один правильный ответ:

- a. 72 часов;
- b. 2 недель;
- c. 3 недель.

37. В систему воротной вены отток крови осуществляется из:

Выберите один правильный ответ:

- a. верхней прямокишечной вены;
- b. средней прямокишечной вены;
- c. нижней прямокишечной вены.

38. Какие отделы прямой кишки покрыты брюшиной со всех сторон:

Выберите один правильный ответ:

- a. надампулярный;
- b. ампулярный;
- c. анальный (промежностный).

39. Лимфогенное метастазирование при раке нижней трети прямой кишки происходит:

Выберите несколько правильных ответов:

- a. вдоль верхней прямокишечной артерии;
- b. вдоль нижней прямокишечной артерии;
- c. вдоль средней прямокишечной артерии;
- d. в парааортальные лимфатические узлы;
- e. в анаректальные лимфоузлы;
- f. в забрюшинные лимфоузлы;
- g. в подчревные лимфоузлы;
- h. в подвздошные лимфоузлы;
- i. в паховые лимфоузлы;
- j. все выше перечисленное.

Правильные ответы:

1 – b; 2 – a, b; 3 – a; 4 – b; 5 – c; 6 – a, b; 7 – a, b, c, d, e; 8 – e; 9 – b; 10 – b; 11 – a; 12 – a, b, d; 13 – c; 14 – d; 15 – c, d; 16 – a, c, f, g; 17 – c, d, e, f; 18 – a; 19 – a; 20 – c; 21 – a; 22 – d; 23 – a, b, c; 24 – b, c; 25 – g; 26 – c; 27 – a, b, c; 28 – a, c, d; 29 – d; 30 – d; 31 – a; 32 – a; 33 – a, e, b; 34 – d; 35 – a, b, c; 36 – a; 37 – a, b; 38 – a; 39 – b, c, f, g, h.

СПИСОК ЛИТЕРАТУРЫ

1. Минимальные клинические рекомендации Европейского общества медицинской онкологии (ESMO). — Москва, 2016.
2. Практические рекомендации по лекарственному лечению злокачественных опухолей (RUSSCO) / под редакцией: В. М. Моисеенко. — М.: Общероссийская общественная организация «Российское общество клинической онкологии», 2016. — 456 с.
3. Рекомендации Национального института рака США (NCCN), 2016.
4. Руководство по онкологии / под ред. В. И. Чиссова, С. Л. Дарьяловой. — М.: ООО «Медицинское информационное агентство», 2008. — 840 с.: ил.
5. Руководство по химиотерапии опухолевых заболеваний / под ред. Н. И. Переводчиковой, В. А. Горбуновой. — 4-е изд., расширенное и дополненное. — М.: Практическая медицина, 2015. — 688 с.

Учебное пособие

С. М. Демидов
Д. А. Демидов
С. А. Лан
М. А. Зафирова
Е. В. Нишневич
И. А. Таскаев
М. А. Франк

КОЛОРЕКТАЛЬНЫЙ РАК И РАК ПРЯМОЙ КИШКИ

ISBN 978-5-89895-815-2

*Редактор Е. Бортникова
Корректор Л. Моисеева
Оформление, верстка А. Шевела*

Оригинал-макет подготовлен:
Издательство УГМУ
г. Екатеринбург, ул. Репина, 3, каб. 310
Тел.: (343) 214-85-65
E-mail: pressa@usma.ru