

**И. Д. Прудков, В. В. Ходаков, М. И. Прудков**

**ОЧЕРКИ  
ЛАПАРОСКОПИЧЕСКОЙ  
ХИРУРГИИ**

**СВЕРДЛОВСК  
ИЗДАТЕЛЬСТВО УРАЛЬСКОГО УНИВЕРСИТЕТА  
1989**

УДК 616—089  
П 85

Печатается по постановлению  
редакционно-издательского совета  
Издательства Уральского университета

**Прудков И. Д., Ходаков В. В., Прудков М. И.**  
**Очерки лапароскопической хирургии.**  
Свердловск: Изд-во Урал. ун-та, 1989. 144 с.

Монография посвящена одному из перспективных направлений современной абдоминальной хирургии — выполнению вмешательств с помощью лапароскопии без широкого вскрытия брюшной полости. Работа является новым и самостоятельным разделом абдоминальной хирургии, основана на большом клиническом материале. Дано описание техники выполнения операций и используемых инструментов, изложены лечебные возможности вмешательств, рассмотрены причины неудач и осложнений.


Монография рассчитана на хирургов.

Рецензенты:  
кафедра хирургических болезней педиатрического факультета 2-го МОЛГМИ им. Н. И. Пирогова;  
М. И. Сахаров, доктор медицинских наук,  
профессор

4108050000—53  
П \_\_\_\_\_  
182(02)—89

ISBN 5—7525—0053—2

© Издательство Уральского университета, 1989



ИОСИФ ДАВИДОВИЧ ПРУДКОВ

## ВВЕДЕНИЕ

Метод лапароскопии, созданный в начале XX века русским врачом Д. О. Оттом, продолжает развиваться и совершенствоваться. Мощный импульс его развитию дал научно-технический прогресс. Применение современной волоконной оптики значительно упростило и расширило возможности эндоскопических исследований, манипуляций и оперативных вмешательств.

На рубеже 70-х годов в гастроэнтерологии наметилась трансформация лапароскопии из чисто диагностической процедуры в лечебную помощь. Большой вклад в развитие лечебной лапароскопии внесли видные отечественные хирурги Ю. Е. Березов, В. С. Савельев, В. М. Буянов, В. Н. Сотников и многие другие. Однако длительное время арсенал лапароскопических операций на органах желудочно-кишечного тракта был ограничен относительно простыми манипуляциями внутри брюшной полости: пережиганием спаек, смещением органов и тканей, биопсией патологических образований, выполнением пункций, электрокоагуляцией, селективной установкой дренажей. Но даже первый опыт применения таких небольших по объему лапароскопических операций продемонстрировал блестящее будущее этого направления.

Начало новому этапу лапароскопической хирургии в гастроэнтерологии положили научные изыскания профессора Иосифа Давидовича Прудкова (1929—1984). Он разработал методику выполнения лапароскопических операций, позволяющую вскрывать и ушивать просвет полых органов желудочно-кишечного тракта. По своей надежности и эффективности предложенные им операции не уступали традиционным хирургическим вмешательствам, сохраняя все преимущества лапароскопических.

На основе этих предложений в клинике общей хирургии Свердловского медицинского института выполнено более 2 000 лапароскопических операций на желудке, желчном пузыре, тонкой и толстой кишках, сосудах брюшной полости при самых разных заболеваниях, как в процессе радикального лечения больных, так и с паллиативными целями. В настоящее время эти операции широко применяются во многих ведущих клиниках страны и хирургических стационарах практического здравоохранения. Принципы, на которых они базируются, оказались шире операций, предложенных И. Д. Прудковым, что позволяет совершенствовать существующие лапароскопические вмешательства и разрабатывать новые.

Книга была подготовлена к изданию уже после смерти И. Д. Прудкова. Во время работы над ней использованы идеи и высказывания, фрагменты докладов и публикаций Иосифа Давидовича. Мы надеемся, что книга будет полезна широкому кругу практических хирургов, желающих ознакомиться с оригинальными методиками выполнения лапароскопических операций, и научных работников, занимающихся проблемами лапароскопической хирургии.

Считаем своей приятной обязанностью выразить глубокую признательность сотрудникам клиники Т. Н. Желниной, В. Б. Дайсу, Т. К. Луговкиной, Е. В. Малышко, А. М. Ожеху, Н. Ф. Савченко, Р. Т. Торосяну, Г. А. Уссу за помощь в подготовке материалов к изданию.

Книга иллюстрирована рисунками, выполненными одним из авторов — В. В. Ходаковым.

## Глава I

### ОБЩИЕ ПОЛОЖЕНИЯ

#### 1.1. ИСТОРИЯ МЕТОДА

В 1901 г. Д. О. Оттом [9] впервые был разработан способ осмотра брюшной полости без вскрытия брюшной стенки — диагностическая лапароскопия. И сразу же возникли идеи использовать лапароскопию для лечебных целей. В 1903 г. Д. О. Отт [10] сообщил о перспективах применения лапароскопии для пункции кист яичника, рассечения и ушивания фаллопиевых труб при внематочной беременности. Rossavilla [46] планировал под контролем лапароскопии пунктировать абсцессы и кисты. Bernheim [28] пытался сочетать лапароскопию с гастротомией, а Kelling [39] — с гастротомией и гастростомией.

В начальный период применялись манипуляции как через канал эндоскопа, так и через дополнительные разрезы передней брюшной стенки. Дальнейшее развитие лапароскопических операций преимущественно пошло по пути разработки аппаратов и инструментов для прицельного манипулирования в глубине брюшной полости без дополнительных разрезов. Работа в этом направлении привела к появлению приемов “инструментальной пальпации” [51], пережигания спаек [31], электрокоагуляции и щипковой биопсии [48], прицельной пункции желчного пузыря с введением в него рентгеноконтрастных веществ [37, 41], пункции селезенки [54]. Особенно ценными оказались предложения, касающиеся методик лапароскопического манипулирования инструментами, наложения швов и завязывания лигатур [49, 50].

Эти приемы получили широкое распространение в гинекологии. Donaldson, Sanderlin, Harrel [30] применили оперативную лапароскопию для фиксации матки при ее выпадении; Svennerud Astedt [52], Golditsh [32], Rosen [47], Hauptwald [34] и многие другие — для трубной стерилизации женщин; Iwata, Yamamoto, Hayachi [36] — для остановки кровотечения при апоплексии яичника. В дальнейшем лапароскопические операции стали широко использовать для пункции яичников с целью биопсии или получения яйцеклетки при искусственном оплодотворении, декортикации яичников при синдроме Штейна — Левенталя, удаления субсерозных фибромиом матки, резекции яичников и овариоэктомии, рассечения, удаления и пластики маточных труб, аднексэктомии. К 1977 г. в США было выполнено более 200000 лапароскопических операций на органах малого таза [44].

Успехи этого направления в гастроэнтерологии оказались значительно скромнее. Лапароскопическое дренирование брюшной полости [15, 16] и лапаро-

скопическая чреспеченочная катетеризация желчного пузыря [20], основанные на достаточно простых технических приемах, получили широкое признание и стали использоваться в практической хирургии. Более сложные операции, например аппендэктомия [50] и ваготомия [1], пока распространения не получили.

В 1968 г. И. Д. Прудков предложил новую методику выполнения лапароскопических операций. На первом этапе им были разработаны различные виды лапароскопических органостомий (холецисто-, гастро-, еюно-, колоно-, гепатохолангиостомии и катетеризации сосудов брюшной полости) и способы лечения различных заболеваний с применением лапароскопических органостомий и внутриполостных чресфистульных манипуляций (удаление камней из желчного пузыря и общего желчного протока, бужирование стриктур желчных путей и пищевода, интубация кишечника и т. д.).

На следующем этапе он разработал более сложный вид лапароскопических операций: органотомии (холецистолитотомия, полипэктомия, удаление инородных тел), которые предусматривали не только вскрытие полых органов брюшной полости и манипуляции в их просвете, но и ушивание раны вскрытого органа. В последние годы жизни И. Д. Прудков активно занимался поисками новых путей осуществления лапароскопических операций. К сожалению, эти разработки не были завершены, поэтому мы остановимся лишь на тех операциях, в выполнении которых накоплен достаточный клинический материал.

## **1.2. ТЕОРЕТИЧЕСКИЕ ОСНОВЫ ЛАПАРОСКОПИЧЕСКОЙ ХИРУРГИИ**

Современная хирургия представляет собой сложный комплекс направлений, использующих разные, подчас присущие только одному из них виды хирургических операций. Но при всем своем многообразии хирургические вмешательства сохраняют целый ряд общих признаков и подчиняются основным закономерностям, обнаруживаемым при изучении классического варианта операции. Так, любая хирургическая операция является законченным рядом последовательных действий, предпринятых с целью диагностики или лечения. Выполнение операции всегда связано с травмированием тканей организма больного.

Общая последовательность выполнения классического варианта операции может быть представлена следующим образом.

1. Хирургический доступ.
2. Ориентировочный или диагностический этап (интраоперационная ревизия).
3. Оперативный прием.
4. Завершающий этап.

Указанная последовательность обусловлена тем, что хирургический доступ является общим как для диагностического этапа операции, так и для выполнения основного оперативного приема. Между тем особенности доступа, необходимого для свободного выполнения каждого из этих этапов, могут и не совпадать. Так, ин-

траооперационная ревизия чаще всего охватывает всю брюшную полость, в то время как доступ для выполнения основного оперативного приема должен обеспечить уверенное манипулирование в очень небольшой по объему ее части.

Применение лапароскопии позволяет выполнять диагностический этап операции и оперативный прием из разных доступов, при этом доступ для выполнения ориентировочного этапа операции в большинстве случаев представляет собой прокол передней брюшной стенки с нанесением минимальной травмы.

Критерии оценки качества хирургического доступа, необходимого для свободного выполнения оперативного приема, исследованы достаточно подробно. Так, доступность объекта операции, согласно классическим исследованиям А. Ю. Созон-Ярошевича [18], можно охарактеризовать следующими основными показателями: направление оси операционного действия, глубина раны, угол операционного действия, угол наклона оси операционного действия и зона доступности (рис. 1.1). А. Ю. Созон-Ярошевичем и сотрудниками его клиники определены основные количественные значения этих показателей для классических операций. Направление оси операционного действия является обобщающим понятием, характеризующим аспект, под которым хирург будет видеть объект операции и слои тканей, которые предстоит разделить.

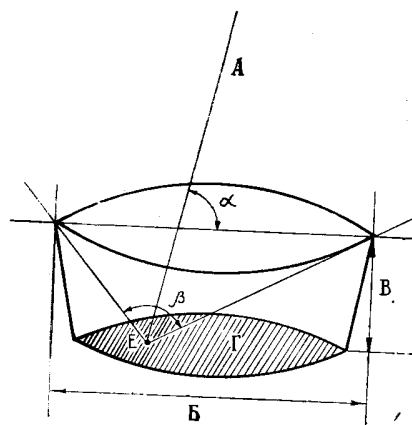


Рис. 1.1. Основные параметры хирургического доступа (для точки E):

- A — ось операционного действия;
- B — длина раны;
- V — глубина раны;
- Г — зона доступности;
- а — угол наклона оси операционного действия;
- р — угол операционного действия

Глубина раны является одной из важных количественных характеристик, определяющих свободу перемещения пальцев хирурга и инструментов. Выполнение операции на глубине 150—200 мм сопровождается большими техническими трудностями и требует специальных приемов и приспособлений.

Важнейшей характеристикой операционного доступа является угол операционного действия. Он всегда открыт в сторону хирурга и образован краями операци-



онной раны и объектом вмешательства. Доступ с углом операционного действия  $90^\circ$  обеспечивает уверенное выполнение большинства классических оперативных приемов, при  $25^\circ$  они осуществляются неуверенно, а при  $10\text{—}14^\circ$  их осуществлять очень трудно.

Под углом наклона оси операционного действия понимают угол, образованный осью операционного действия и поверхностью тела больного в пределах операционной раны. Оптимальные условия создает угол наклона оси операционного действия, равный  $90^\circ$ .

И последней общепринятой характеристикой хирургического доступа является зона доступности, под которой понимают область брюшной полости или часть поверхности органа, на которых возможно уверенное манипулирование.

Своеобразие лапароскопических операций заключается в том, что для выполнения всего вмешательства или его части вместо визуального контроля за манипуляциями инструментами используют лапароскопию.

Наиболее простым вариантом комбинации качеств диагностической лапароскопии и хирургического вмешательства следует считать операции, при которых наблюдение через лапароскоп заменяет визуальный осмотр на диагностическом этапе. Данная замена не только снижает объем операционной травмы, но и рационализировать выполнение операции. Так, выявление причины перитонита и локализации первичного очага с помощью лапароскопии позволяет формировать наиболее подготовленную операционную бригаду, заранее иметь необходимый инструментарий, избегать напрасных разрезов и т. д. Лапароскопическую такую операцию назвать нельзя, потому что основные этапы (доступ и оперативный прием) выполняют из обычного лапаротомного доступа. Большинство хирургов в подобных ситуациях считают лапароскопию самостоятельным диагностическим вмешательством, предшествующим лапаротомии.

Другим, прямо противоположным вариантом лапароскопической операции является выполнение основных ее этапов только с помощью лапароскопии. Примером может служить методика лапароскопических операций, описываемая Semm [49]. Через манипуляционный канал операционного лапароскопа и специальные манипуляторы в брюшную полость вводят инструменты, которыми дистанционно под лапароскопическим контролем разделяют и соединяют ткани, проводят гемостаз, т. е. выполняют основной оперативный прием (рис. 1.2). Завершающий этап операции—ушивание ран и проколов — осуществляют обычным способом. Нетрудно заметить, что при несомненных достоинствах указанная методика не лишена серьезных недостатков. Хирургический доступ, сформированный таким путем, отвечает не всем требованиям оперативной хирургии.

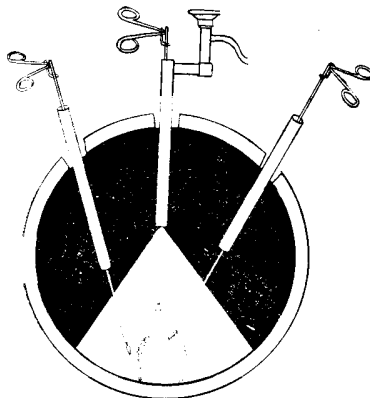


Рис. 1.2. Техника лапароскопических операций (классический вариант)

Угол операционного действия достаточно велик, так как он зависит от точек введения лапароскопа и манипуляторов и может быть легко увеличен, но глубина операционного действия превышает глубину при выполнении любой лапаротомной операции из-за того, что брюшная стенка при наложении пневмоперитонеума поднимается, увеличивая тем самым расстояние от кожи до оперируемого органа. Зона доступности также невелика вследствие свободной перемещаемости многих органов брюшной полости и отсутствия надежных способов отграничения зоны операционного действия. Особенности доступа неизбежно сказываются на возможностях самих операций. Их приходится выполнять в стесненных условиях с помощью сложных инструментов, конструкция которых должна обеспечивать постоянную герметичность брюшной полости. Кроме того, инструменты остаются фиксированными в местах проколов брюшной стенки. Усложнение условий выполнения операции несомненно приводит к снижению ее надежности. Быть может, именно поэтому подобные методики нашли применение лишь при гинекологических заболеваниях, где

операции зачастую носят характер отдельных, хотя порой и достаточно сложных манипуляций, а последствия несовершенства техники сказываются в основном на тщательности гемостаза. В гастроэнтерологии последствия любого недостаточно затянутого шва могут стать фатальными для больного, и лапароскопический контроль вряд ли позволит обнаружить допущенный дефект во время операции. Это объясняет сдержанное отношение к указанному типу вмешательств при лечении заболеваний органов желудочно-кишечного тракта.

И. Д. Прудков предложил другой вариант лапароскопической операции. Схематически последовательность ее выполнения может быть представлена следующим образом.

1. Доступ для ориентировочного этапа операции (прокол или небольшой разрез брюшной стенки).
2. Ориентировочный или диагностический этап (лапароскопическая ревизия).
3. Хирургический доступ к объекту операции (лапароскопические манипуляции, дополнительный прокол или небольшой разрез брюшной стенки, подтягивание объекта к ране).

4. Оперативный прием (общехирургическая техника оперирования).

5. Завершающий этап операции (контрольный лапароскопический осмотр, ушивание ран и проколов).

Сравнивая указанную схему с последовательностью классической операции, можно заметить их основные различия. При этой лапароскопической операции используются два вида доступов — для диагностического этапа и для выполнения оперативного приема, что позволяет сократить объем травмируемых тканей в случаях, когда зоны предстоящей ревизии и оперирования не совпадают. Диагностический этап операции начинается до окончания формирования хирургического доступа. Более того, этот этап выполняется без существенной травмы органов брюшной полости, что резко уменьшает общую травматичность операции, особенно если учесть, что снижение операционной травмы ведет к уменьшению боли и позволяет применять более щадящие виды обезболивания. Указанные тенденции характерны и для других видов современных вмешательств. Так, например, диагностический этап рентгенотелевизионных и эндоскопических операций, а также вмешательств, выполняемых с помощью компьютерной томографии, предшествует формированию хирургического доступа к объекту операции. При этом травматичность доступа, необходимого для собственно интраоперационной ревизии, все более снижается, практически исчезая, например, при ультразвуковом методе контроля за положением инструментов.

Ключевым моментом лапароскопических операций, предложенных И. Д. Прудковым, является извлечение стенки оперируемого органа из глубины брюшной полости с помощью лапароскопических манипуляций (рис. 1.3.).

Выполнить этот прием позволяет мобильность значительной части органов брюшной полости и передней брюшной стенки. Подтягивая оперируемый орган” и прижимая к нему края раны, можно значительно уменьшить глубину хирургического доступа, что резко расширяет границы применимости общехирургических приемов в узкой ране (рис. 1.4).

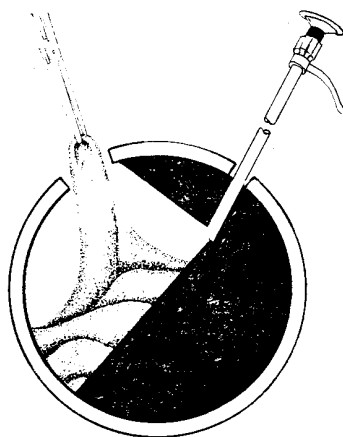


Рис. 1.3. Выведение стенки органа из брюшной полости

В то же время особенности доступа (малая величина разреза, небольшая площадь выведенной части органа) выдвигают свои требования к хирургическим

инструментам, технике оперирования, а иногда требуют создания новых операций. Опыт показал, что основными направлениями подобных разработок должны быть предельное упрощение техники операции с сохранением всех узловых моментов, определяющих ее успех, и широкое применение вмешательств в просвете полых органов. Конечной целью является создание таких лапароскопических операций, которые по надежности не уступали бы их лапаротомным аналогам.

К настоящему времени достаточно широкую клиническую апробацию прошли два типа лапароскопических операций — лапароскопическая органостомия и лапароскопическая органотомия. Наложение свища на полый орган является одной из наиболее простых операций в гастроэнтерологии. В упрощенном варианте смысл этого вмешательства состоит во вскрытии просвета органа формированием наружного свища. Надежность операции нередко обеспечивается не только тщательностью хирургического сопоставления тканей, но и возможностью наружного оттока содержимого. Тем не менее из соображений предосторожности лапароскопические органостомии внедрялись поэтапно, причем первыми объектами операций были пораженные органы с малоизмененными стенками, например, желчный пузырь при механической желтухе. Только убедившись в надежности операции, лапароскопическую холецистостомию стали использовать при остром холецистите. Внедрение эффективных чресфистульных методик удаления камней из желчного пузыря и протоков, бужирования стриктур желчных протоков и большого дуоденального сосочка, чрезжелудочная катетеризация и бужирование стриктур пищевода, интубация петель кишечника значительно повысили лечебные возможности лапароскопических органостомий и позволили соответственно расширить показания к их применению.

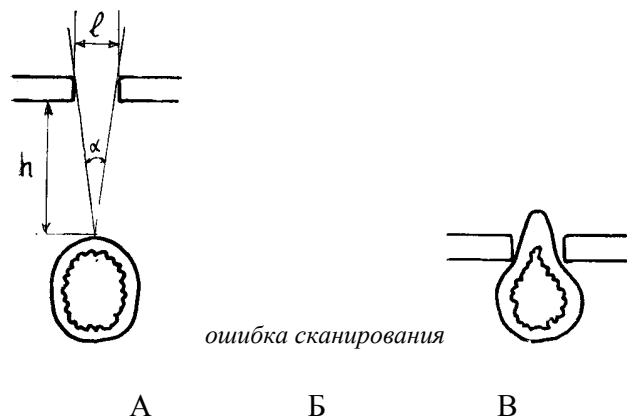


Рис. 1.4. Изменение условий для оперирования по мере извлечения стенки подвижного органа в небольшой разрез брюшной стенки:

А — орган расположен в глубине брюшной полости. Из-за того что длина раны  $L$  намного меньше глубины доступа  $h$ , угол операционного действия ? исключает применение общехирургической техники оперирования; Б — орган подтянут до уровня кожи. Глубина хирургического доступа равна 0, а угол операционного действия составляет  $180^\circ$ . Условия позволяют уверенно выполнять почти все общехирургические приемы; В — стенка органа выведена над уровнем кожи. Необходимость оценки доступа по критериям отпадает. Условия для оперирования оптимальные

На следующем этапе И. Д. Прудковым был разработан более сложный вид лапароскопических операций — лапароскопическая органотомия. Эти операции включали в себя 3 элемента: вскрытие просвета органа (органотомия), интраоперационное выполнение внутрисветных манипуляций и ушивание раны вскрытого органа (органоррафия). Первые два элемента были к тому времени уже практически отработаны при выполнении органостомий и чресфистульных вмешательств, а методику лапароскопического наложения швов на стенки органов желудочно-кишечного тракта еще предстояло апробировать. Особый интерес к этому этапу операции заключался еще и в том, что “кишечный” шов является важнейшей составной частью более сложных абдоминальных вмешательств. Опыт лапароскопических полипэктомии и удаления инородных тел из желудка, холецистолитотомии и удаления полипов толстой кишки показал достаточную надежность избранной методики наложения швов на стенки желудка, желчного пузыря и ободочной кишки.

### **1.3. ОСОБЕННОСТИ ПРАКТИЧЕСКОГО ПРИМЕНЕНИЯ ЛАПАРОСКОПИЧЕСКИХ ОПЕРАЦИЙ**

#### **1.3.1 Организационные вопросы**

Введение в хирургический арсенал новых операций всегда связано с определенными трудностями, и эти трудности должны быть оправданы не только теоретическими выгодами, но и практической потребностью в таких вмешательствах. Кроме того, необходимо наличие условий для их освоения и применения.

Для проведения лапароскопических операций требуется хорошее знание техники и возможностей диагностической лапароскопии, свободное владение методикой местной инфильтрационной анестезии и умение добиваться полного обезболивания с самого начала операции. Нужна предварительная отработка стереотипа в выполнении лапароскопических манипуляций. Врач, приступающий к освоению лапароскопических операций, безусловно, должен быть хорошим хирургом и клиницистом, свободно владеть техникой выполнения аналогичных вмешательств путем лапаротомии.

Начинать внедрение лапароскопических вмешательств целесообразно лишь в тех лечебных учреждениях, где эти операции будут применяться систематически. В небольших неспециализированных хирургических стационарах лучше ориентироваться на помощь более крупных лечебных учреждений.

Для проведения большинства лапароскопических вмешательств пригодна обычная операционная для абдоминальных операций, но по мере расширения объема применяемых вмешательств должна возрастать и техническая оснащенность лапароскопической операционной. При значительном потоке больных целесообразно оборудовать специальную операционную со стационарно размещенной аппаратурой для лапароскопии, эндоскопии, диатермокоагуляции и т. д., наборами необходимого инструментария. Для работы в ней нужен стабильный, хорошо обучен-

ный медперсонал.

### **1.3.2. Подготовка больных**

Как всякая другая операция, лапароскопическое вмешательство требует определенной психологической настроенности больных. Это особенно важно для пациентов с онкологическими заболеваниями, у которых наложение свища является своего рода переломным моментом в жизни, связанным с потерей трудоспособности. Большое значение имеет, не только тактичность медперсонала, но и психологический климат, складывающийся в хирургическом отделении, общение поступающих больных с уже прооперированными, особенно с теми, кто длительное время пользовался свищом, прошел завершающий этап лечения и закрытие свища.

Подготовка больных к лапароскопическим операциям в целом такая же, как и перед лапаротомией, и складывается из гигиенической ванны, бритья всей передней брюшной стенки, выведения содержимого желудка, очистительной клизмы и выведения мочи. Ввиду небольшой травматичности лапароскопические операции обычно не требуют длительной медикаментозной подготовки. Исключение составляют больные с ургентными заболеваниями брюшной полости.

### **1.3.3. Методика лапароскопических операций**

Операционная бригада обычно состоит из 1—2 хирургов и операционной сестры. Наблюдение за больным в процессе операции осуществляет анестезист. При необходимости к выполнению вмешательства привлекают анестезиолога.

Базовый набор для лапароскопических операций составляют средства проведения местной анестезии, диагностический лапароскоп отечественного производства MLM производства ГДР и инструменты для операций на мягких тканях. Кроме того, в операционной все должно быть предусмотрено для завершения операции путем обычной лапаротомии.

Положение больного на операционном столе, обработка кожи и обкладывание стерильным бельем чаще всего не отличаются от условий, соблюдаемых при выполнении других операций в брюшной полости.

Обезболивание определяется с учетом особенностей зоны операционного действия и возможностей местной анестезии в каждом конкретном случае. В большинстве наблюдений для обезболивания достаточно местной инфильтрационной анестезии. При ее выполнении необходимо добиваться возможно более полного устранения неприятных ощущений у больного. Каждый прокол брюшной стенки, в том числе проколы для биопсии и т. п., следует начинать через самую тонкую иглу. Надежное обезболивание необходимо для получения от больного активной помощи во время операции. Не испытывая боли, по просьбе хирурга больной может расслабить или активно напрячь брюшную пресс, задержать дыхание, изменить положение на столе и т. д. При невозможности полноценного обезболивания с помощью местной анестезии следует использовать общее обезболивание с миорелаксантами. К этому же виду обезболивания приходится прибегать у больных с большими диафрагмальными грыжами и ранениями диафрагмы. Использование нейролептаналге-

зии во время лапароскопических операций себя не оправдало из-за нарушения должного контакта между оперирующим хирургом и больным.

При введении лапароскопа считаем необязательной предварительную слепую пункцию брюшной полости для наложения пневмоперитонеума, хотя с использованием игл Вереша эта процедура достаточно проста и безопасна. В последние годы обычно используем наложение пневмоперитонеума после введения гильзы лапароскопа. Место введения определяем с учетом вида предстоящей операции и конституциональных особенностей больного. Чаще других используем левую нижнюю точку Калька, расположенную на 3 см ниже пупка и на 0,5 см слева от средней линии. Лапароскопия из этой точки достаточно информативна при наиболее частых заболеваниях органов брюшной полости, лапароскопическая картина привычна для большинства специалистов. Однако следует иметь в виду, что точка введения лапароскопа при выполнении лапароскопической операции не должна располагаться вблизи места предполагаемого разреза, поскольку в этом случае угол операционного действия на внутрибрюшном этапе операции будет недостаточным (рис. 1.5). В то же время слишком далекое разнесение точек введения лапароскопа и инструментов также усложняет операцию из-за их удаления от зоны операционного действия в брюшной полости. Подробнее этот аспект будет рассмотрен при описании каждой конкретной операции.

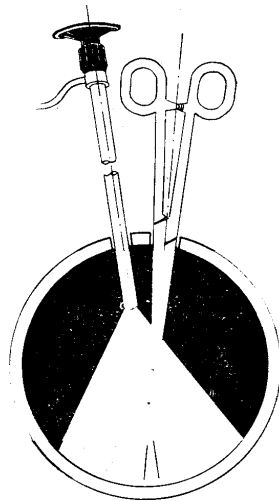


Рис. 1.5

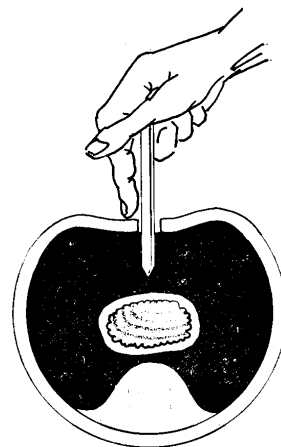


Рис.1.6

Рис. 1.5. Введение инструмента в брюшную полость вблизи лапароскопа  
Манипулирование затруднено вследствие небольшого угла операционного действия

Рис. 1.6. Правильное положение троакара в руке хирурга  
В момент пункции палец на троакаре предотвращает глубокое проникновение инструмента в брюшную полость

Техника введения лапароскопа заключается в следующем. В избранной точке с помощью тонкой иглы анестезируют кожу и подкожную клетчатку. После этого тонкую иглу заменяют на толстую с более крутым срезом и инфильтрируют ме-

стноанестезирующим раствором более глубокие слои. Применение толстой иглы дает возможность четко уловить момент прокола наружного листка апоневроза и предотвратить прокол задних слоев и брюшины. Анестезию мышц и брюшины лучше выполнять из нескольких проколов апоневроза, критерием является полное исчезновение у больного неприятных ощущений при введении раствора анестетика.

Прокол брюшной стенки троакаром чаще всего проводится по общепринятой методике. После рассечения кожи и введения в рану троакара, конец которого достиг апоневроза, больного просят напрячь и выпятить вперед брюшную стенку для того, чтобы она возможно дальше отстояла от задней стенки брюшной полости. Этот момент имеет важное практическое значение. Свободно перемещающиеся в брюшной полости органы трудно травмировать троакаром при пункции. Риск их перфорации резко возрастает, когда петля кишки оказывается прижатой концом троакара к задней брюшной стенке. Во избежание глубокого проникновения инструмента в брюшную полость (сразу после преодоления плотных слоев) необходимо правильно располагать троакар (рис. 1.6). Если больной не в состоянии должным образом “надуть” живот, то безопасность введения троакара можно обеспечить следующим способом. В зоне прокола апоневроз захватывают бельевой клеммой или толстой прошивной лигатурой и подтягивают его. Обычно при этом апоневроз деформируется в виде конуса, что следует учитывать при пункции брюшной стенки. Ось троакара должна быть перпендикулярна поверхности апоневроза в точке пункции. Во избежание повреждения внутренних органов в нестандартных ситуациях (сплено-гепатомегалия, явления кишечной непроходимости, подозрение на наличие выраженного спаечного процесса в брюшной полости, беременность и т. д.) лучше вводить троакар путем небольшой лапаротомии. В намеченном месте выполняют послойный разрез длиной 2—4 см, осматривают прилежащий отдел брюшной полости с помощью крючков, ревизуют его пальцем, накладывают на мышечно-апоневротический слой последовательный ряд прошивных лигатур, вводят в брюшную полость гильзу лапароскопа и затягивают лигатуры, герметизируя тем самым брюшную полость (рис. 1.7).

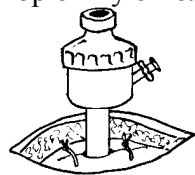


Рис. 1.7. Введение гильзы лапароскопа в брюшную полость через небольшой лапаротомный разрез  
Вид после ушивания мышечно-апоневротических слоев брюшной стенки

После введения гильзы лапароскопа и удаления стилета накладывают пневмоперитонеум. Для введения газа чаще используют наркозный аппарат. Для этого длинную резиновую трубку подсоединяют одним концом к дозиметру аппарата, а другим—к патрубку лапароскопической гильзы производства ГДР. При использовании гильз отечественного производства второй конец трубки вводят непосредственно в канал гильзы. Можно использовать также подачу газа из кислородной разводки или баллона через редуктор. Рекомендуем очень простой прием, с помощью



которого можно легко регулировать подачу газа в брюшную полость. На трубке вблизи от гильзы надо вырезать отверстие диаметром около 5 мм. При открытом отверстии газ в гильзу не поступает, так как свободно выходит наружу. Для того чтобы направить струю газа в гильзу, нужно закрыть пальцем отверстие на трубке. Пользуясь пальцем как клапаном, хирург получает возможность оперативно управлять процессом поступления газа в гильзу и далее в брюшную полость, не прибегая к посторонней помощи. Еще удобнее пользоваться при наложении пневмоперитонеума специальными лапарофлаторами. Менее всего удобен для этой цели шприц Жане.

При введении газа необходимо ориентироваться не на его количество и не на показатели давления, а на ощущения больного. Сигналом для прекращения подачи газа должно служить заявление больного о появлении чувства давления в животе. Для того чтобы ввести возможно большее количество газа, его нужно вводить постепенно, давая больному возможность адаптироваться.

Правильность положения гильзы во время наложения пневмоперитонеума можно уточнить простым приемом — пальпацией брюшной стенки ладонью вблизи гильзы в момент поступления первых порций газа в брюшную полость. Газ, проходящий между петлями кишечника и передней брюшной стенкой, вызывает характерное сотрясение последней. При правильном положении гильзы введение первых порций газа не должно сопровождаться болью и тем более появлением подкожной эмфиземы, а конец гильзы, расположенный в брюшной полости, должен свободно скользить по париетальной брюшине. Обратное истечение газа из брюшной полости через гильзу предотвращают перекрытием воздушного патрубка (при клапанной конструкции гильзы) или простым погружением внутреннего конца гильзы в петли кишечника (рис. 1.8).

Диагностическая лапароскопия при лапароскопической операции является диагностическим этапом вмешательства, поэтому к тщательности осмотра брюшной полости предъявляются высокие требования. Особое значение имеет постоянное сопоставление лапароскопической находки с клиническими проявлениями заболевания и данными предварительного обследования больного, поэтому хирург-лапароскопист должен хорошо изучить состояние пациента до операции.

Методика проведения диагностического этапа лапароскопии не отличается от общепринятой. Осмотр начинают с положения больного на спине. Лучше начать с “панорамного” осмотра, позволяющего обнаружить общие изменения в брюшной полости и степень их выраженности в различных отделах. Далее, следуя классической схеме, последовательно производят ревизию брюшной полости по секторам. Особо тщательным должен быть осмотр брюшной полости у онкологических больных, задачей которого является уточнение распространенности опухолевого процесса и выявление метастазов, а при наличии показаний и взятие биопсийного материала. Перемещение торца лапароскопа при ревизии лучше производить в одной и той же последовательности [2] : 1-й сектор — правый верхний квадрант живота, 2-й — левый верхний квадрант, 3-й — левый фланк, 4-й — малый таз, 5-й — правый фланк и 6-й — мезогастральная область. Диагностическую лапароскопию проводят при положении больного на правом и левом боку, в положениях Фовлера и Тренделенбурга, применяют дополнительное введение манипуляторов через отдельные

проколы.

Следующим этапом лапароскопической операции является выбор места для разреза брюшной стенки и формирования хирургического доступа. Определение места для разреза следует производить с учетом следующих данных: проекция оперируемого органа на переднюю брюшную стенку при лапароскопии в положении больного, близком к положению при выполнении основного этапа операции; смещение этой зоны после снятия пневмоперитонеума;

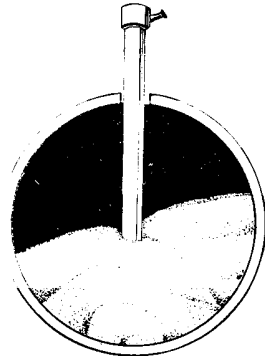


Рис. 1.8

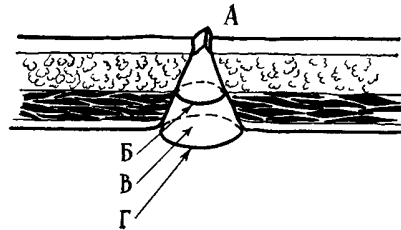


Рис. 1.9

Рис. 1.8. Погружение конца гильзы лапароскопа, не имеющей клапана, между петлями кишечника. Обратная утечка газа из брюшной полости предотвращена

Рис. 1.9. Раневой канал брюшной стенки при пункционной органостомии:

- А — разрез кожи поперек волокон подлежащих мышц;
- Б — продольный разрез наружного листка апоневроза;
- В — расслоение мышцы вдоль волокон;
- Г — продольный разрез внутреннего листка апоневроза

амплитуда перемещения стенки указанного органа без выраженного натяжения. Уточняют место предстоящего разреза наблюдением через лапароскоп за пальпацией брюшной стенки снаружи. Меняя зону давления, положение больного, а иногда и степень заполнения брюшной полости газом, останавливаются на оптимальном соотношении места предстоящего разреза и положения больного.

Толщину передней брюшной стенки в месте разреза определяют, отмечая глубину перпендикулярно введенной инъекционной иглы до появления ее кончика в предбрюшинной клетчатке, хорошо видимого через лапароскоп. У больных с толщиной передней брюшной стенки свыше 4 см нередко приходится увеличивать протяженность разрезов, использовать нетипичные разрезы в местах, где брюшная стенка тоньше, даже отказываться от попыток выполнения операции лапароскопическим способом, например, при еюнотомии.

Особенности разреза брюшной стенки в намеченном месте во многом определяются целью операции. При наложении свищей, которые в дальнейшем должны сохранять герметичность, рана брюшной стенки должна иметь форму усеченного конуса, обращенного основанием к брюшине (рис. 1.9). Разрез кожи—небольшой: прокол узким скальпелем поперек мышечных волокон подлежащих слоев. Затем

брюшную стенку прокалывают стилетом обычного троакара, в прокол вводят кровоостанавливающий зажим с нанизанной на замок пробкой и расширяют прокол в брюшине и мышечно-аноневротическом слое вдоль хода мышечных волокон. Особое внимание на этом этапе нужно уделять тому, чтобы во время манипуляций не расширять края кожной раны, для этого необходимы зажимы, диаметр которых на уровне замка на 1—2 мм меньше величины кожного прокола. Правильно сформированный канал для наложения пункционного свища должен свободно пропускать стенку органа на 3—4 мм выше уровня кожи (рис. 1.10),

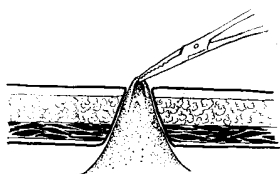


Рис.1.10

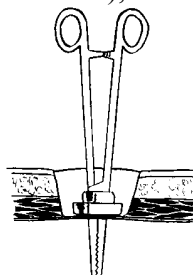


Рис.1.11

Рис. 1.10. Правильно подготовленный канал для пункционной органостомии с выведенной стенкой органа

Рис. 1.11. Минилапаротомия для лапароскопического захватывания органа  
Брюшина проколота зажимом с резиновой пробкой на оси замка

плотно охватывать, но не нарушать в выведенной стенке кровообращения. Формирование прокола заканчивают введением в него зажима с пробкой на оси замка, герметизацией брюшной полости и восстановлением пневмоперитонеума.

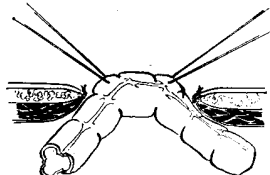


Рис.1.12 Минилапаротомия  
Края кожи сшиты с брюшиной.  
В рану выведена стенка оперируемого органа

Другим, не менее часто встречающимся видом разреза при лапароскопических операциях является минилапаротомия длиной 3—4 см. На первом ее этапе делают послойное рассечение мягких тканей на всю глубину до брюшины с сохранением целостности последней. Затем брюшину прокалывают зажимом с пробкой на оси замка. Герметичность брюшной полости и пневмоперитонеум (рис. 1.11) при этом сохраняются. Во избежание инфицирования мягких тканей на дальнейших этапах операции, после захватывания зажимом стенки органа и рассечения брюшины, края разреза брюшины можно сшить с кожей по всему периметру раны (рис. 1.12).

Следующим этапом является захватывание стенки органа под лапароскопическим контролем. Чаще других для этой цели используют длинный зажим с проб-

кой на оси замка. Перед захватыванием стенку слегка сжимают браншами без защелкивания кремальеры и подтягивают к передней брюшной стенке, извлекая зажим. Убедившись, что место захватывания выбрано удачно и анатомические условия позволяют вывести этот участок наружу, выполняют прочное захватывание с защелкиванием кремальеры зажима. Во избежание разрывов при захватывании напряженного органа, например желчного пузыря при остром холецистите или механической желтухе, последний предварительно следует опорожнить с помощью пункции толстой иглой. Пункцию лучше выполнять с таким расчетом, чтобы место прокола было захвачено и извлечено из брюшной полости.

При наличии выраженных деструктивных изменений в стенке оперируемого органа (деструктивный холецистит), когда даже при отсутствии внутрипросветной гипертензии есть опасность перфорации органа при захватывании зажимом, лучше применять с этой целью иглу конструкции И. Д. Прудкова. Она выполнена из длинной толстой пункционной иглы для поступления воздуха в систему внутривенной инфузии (рис. 1.13). При изготовлении такой иглы особое внимание следует уделить сохранению широкого просвета иглы в местах изгибов, что можно обеспечить заполнением просвета иглы песком перед обработкой. После пункции иглу Прудкова, ввинчивая по ходу часовой стрелки, вводят в просвет желчного пузыря и герметизируют место пункции прижатием утолщения на длинной прямой части иглы. После эвакуации содержимого виток в плоскости,

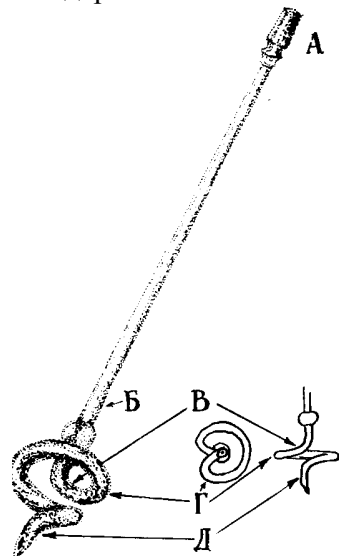


Рис. 1.13. Игла И. Д. Прудкова

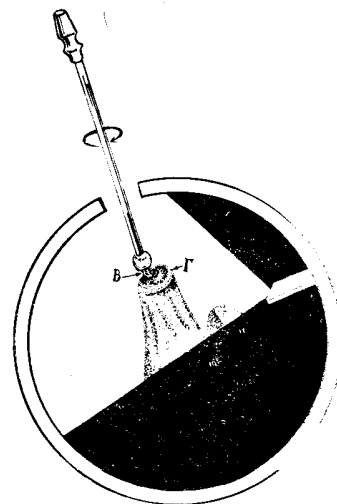


Рис. 1.14

- А — канюля;
- Б — длинная прямая часть с утолщением перед изгибом;
- В — изгиб перпендикулярно оси иглы;
- Г — виток вокруг оси в поперечной плоскости;
- Д — плавный штопорообразный изгиб с возвращением к оси иглы

Рис. 1.14. Пункция и фиксирование стенки органа с помощью изогнутой иглы:

- В — изгиб иглы, проведенной в просвет органа;
- Г — виток иглы, на котором фиксирована стенка пунктированного органа

перпендикулярной оси иглы, прочно удержит стенку желчного пузыря при извлечении органа без риска его случайной перфорации. Во избежание соскальзывания изгиб В и виток Г должны быть выполнены в одной плоскости, составляя опорную площадку, а при подтягивании органа иглу следует медленно вращать по ходу часовой стрелки (рис. 1.14).

Способы выполнения основного этапа операции (оперативный прием) будут рассмотрены в последующих главах.

### 1.3.4. Послеоперационный период

Особенностью послеоперационного периода является ранняя активизация больных. Если нет каких-либо противопоказаний, больным разрешают вставать и принимать пищу уже на следующий день после операции. В течение первых суток после вмешательства назначают обезболивание ненаркотическими анальгетиками; необходимости в коррекции изменений, обусловленных операционной травмой, с помощью инфузионной терапии также обычно не возникает.

У значительной части больных в течение первых послеоперационных суток нередко возникают неясные боли, особенно в верхних отделах живота, с иррадиацией в надплечья. Они обусловлены частичным оставлением газа в брюшной полости и после его всасывания исчезают. В сомнительных случаях для исключения внутрибрюшных осложнений может быть использована релапароскопия.

Некоторые особенности имеет закрытие свищей после лапароскопической органостомии. В подавляющем большинстве наблюдений они закрываются самостоятельно. Приемами, облегчающими этот процесс, могут быть поэтапное уменьшение диаметра органостомической трубки и ликвидация слизистой оболочки в области наружного свищевого отверстия с помощью острых ложечек, электрокоагуляции, фотокоагуляции лазером и т. д. Эффективным методом заживления стойких свищей является их магнитожидкостная

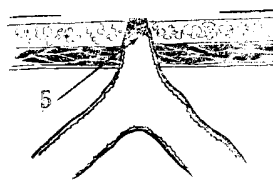


Рис. 1.15. Магнитожидкостная обтурация свища:

- А — постоянный магнит;
- Б — ферромагнитная жидкость

обтурация по В. А. Франку [21]. Метод заключается во введении в свищевой канал ферромагнитной жидкости и наложении на область наружного свищевого отверстия постоянного магнита (рис. 1.15). Фиксированное положение ферромагнитной жидкости в свищевом канале надежно герметизирует свищ, не мешая процессам заживления.

Другим способом закрытия пункционных свищей является их внебрюшин-

ное ушивание под местной анестезией. Небольшим окаймляющим разрезом иссекают кожу вместе с наружным свищевым отверстием и выделяют стенку органа со всех сторон до мышц или брюшины. Иссекают рубцовую часть свища, а образовавшийся дефект стенки ушивают кисетным и Z-образными швами или двумя рядами отдельных узловых швов. На апоневроз накладывают 3—4 шва и ушивают кожную рану.

Обзор общих положений свидетельствует о том, что лапароскопические операции по И. Д. Прудкову представляют собой самостоятельное направление лапароскопической хирургии, значительно расширяющее возможности ее применения. Поэтапная разработка операций, основанных на указанных выше принципах, и их клиническая апробация смогут способствовать осуществлению грандиозной задачи — замене возможно большей части традиционных операций их менее травматичными аналогами.

## **Глава 2**

### **ЛАПАРОСКОПИЧЕСКИЕ ОПЕРАЦИИ НА ЖЕЛУДКЕ**

Одним из направлений развития современной хирургии желудка является разработка щадящих вариантов хирургического лечения, применимых даже у наиболее тяжелых больных. Примерами таких работ могут служить пероральные эндоскопические методы лечения больных со стенозами пищевода, желудка и двенадцатиперстной кишки, полипами желудка, инородными телами, аппликационные методы местного лечения язв, пероральная эндоскопическая ваготомия и др. Лапароскопическая хирургия решает сходные задачи. Возможности пероральной эндоскопии и лапароскопии нередко дополняют друг друга, что объясняет необходимость их сочетанного применения в части случаев.

Особенностью лапароскопического обеспечения операций на желудке является более частое использование правой нижней точки Калька для введения лапароскопа.

#### **2.1. ГАСТРОТОМИЯ**

Гастротомия широко распространена в хирургической практике. Чаще всего ее используют в качестве подготовительного этапа при выполнении внутрижелудочных вмешательств — удалении инородных тел, прошивании кровоточащих сосудов, интубации желудка и двенадцатиперстной кишки, биопсии и т. д. В техническом отношении она является простой и достаточно хорошо разработанной операцией. Неудовлетворенность результатами в основном обусловлена тем обстоятельством, что для ее выполнения необходима широкая лапаротомия, трудно переносимая наиболее ослабленными больными и сопровождающаяся длительным периодом реабилитации у остальных пациентов.

### 2.1.1. Лапароскопическая полипэктомия

Лечение больных полипами и полипоидными образованиями желудка с помощью эндоскопических операций все больше внедряется в широкую клиническую практику. Их использование помогает решению многих вопросов дифференциальной диагностики, улучшает результаты лечения. Не будет преувеличением сказать, что пероральные операции в настоящее время являются ведущим способом лечения больных с этой патологией.

Однако удалить полипы желудка таким путем не всегда удастся. Особенно часто трудности эндоскопической полипэктомии обусловлены распластанным или стелющимся характером новообразований, их большими размерами или широким основанием. Рискованной становится эндоскопическая полипэктомия и при некоторых сопутствующих заболеваниях, сопровождающихся повышенной кровоточивостью. В этих случаях, особенно когда состояние больных отягощено выраженной сопутствующей патологией, можно использовать лапароскопическую полипэктомию. Противопоказанием к лапароскопической полипэктомии является резко выраженное ожирение.

Для выполнения лапароскопической гастротомии необходимо иметь диагностический лапароскоп и инструменты для операций на мягких тканях под местной анестезией. Кроме того, в наборе должен быть зажим Бильрота, на который до уровня оси замка следует нанизать пробку от флакона из-под пенициллина, обращенную плоской поверхностью к губкам зажима. Пробка не должна мешать раскрытию инструмента.

Методика лапароскопической полипэктомии имеет свои особенности. Техника ее выполнения определяется не только анатомической локализацией полипа, но и степенью подвижности стенки желудка, на которой он расположен. Специальными исследованиями (Р. Т. Торосян) установлено, что сегмент желудка (мобильная зона), ограниченный снизу линией, идущей параллельно и на 3 см выше привратника, а сверху—линией, соединяющей первое поперечное ответвление передней нисходящей ветви левой желудочной артерии с нижней желудочной ветвью левой желудочно-сальниковой артерии, достаточно подвижен и без существенного натяжения может быть подтянут к передней брюшной стенке [19].

При локализации полипа в мобильной зоне к вмешательству приступали с комбинированной гастроплапароскопии (фиброгастроскопия одновременно с лапароскопией) под эндотрахеальным наркозом. Сначала определяли проекцию полипа на серозную оболочку стенки желудка. При расположении полипа на передней стенке желудка в условиях трансиллюминации через лапароскоп хорошо видна овальная тень, соответствующая локализации новообразования. Проекцию полипов, расположенных на задней стенке желудка, определяли следующим образом: гастроскопист биопсионными щипцами выпячивал переднюю стенку желудка строго напротив полипа, а лапароскопист отмечал это место при осмотре со стороны брюшной полости.

Далее определяли проекцию полипа на переднюю брюшную стенку. Для этого под контролем лапароскопии пальпировали переднюю брюшную стенку одним пальцем и пытались сопоставить ее с местом проекции полипа на серозную

оболочку передней стенки желудка. Контрольным приемом служило прокалывание передней брюшной стенки длинной инъекционной иглой в намеченном месте и наблюдение за пункцией через лапароскоп.

После уточнения проекционных взаимоотношений выполняли поперечный послойный разрез брюшной стенки до брюшины длиной 3 см и рану разводили крючками Фарабефа. Прокалывали брюшину зажимом с нанизанной на него пробкой. Расположение пробки на уровне оси замка зажима позволяло герметизировать брюшную полость во время выполнения этого этапа и не мешало движениям рабочих губок инструментов.

Следующим этапом был захват стенки желудка зажимом в намеченной точке. Точность захватывания контролировалась как через лапароскоп, так и фиброгастроскопически по соотношению локализации полипа и деформации стенки желудка зажимом. Убедившись в том, что стенка желудка захвачена правильно, не извлекая зажим из брюшной полости, рядом с ним вводили второй зажим и расширяли отверстие в брюшине. После этого края раны брюшины по всей окружности сшивали с краями кожного разреза, изолируя тем самым подкожную клетчатку.

Захваченный зажимом участок стенки желудка извлекали в рану, фиксировали двумя прошивными держалками и снимали зажим. Во избежание инфицирования свободную брюшную полость отгораживали узкими тампонами. Между держалками производили поперечную гастротомию протяженностью 2—2,5 см и разводили рану желудка крючками Фарабефа. Полип захватывали окончательным зажимом, извлекали в рану и иссекали вместе с ножкой и окружающей ножку слизистой оболочкой. Дефект стенки желудка ушивали отдельными шелковыми швами (рис. 2.1).

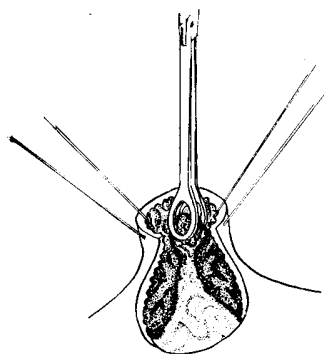


Рис. 2.1. Удаление полипа, расположенного на задней стенке в мобильной зоне желудка

Затем выполняли экстренное гистологическое исследование удаленного образования. В это время стенку желудка ушивали и проводили контрольную фиброгастроскопию с целью уточнения качества гемостаза. При доброкачественных полипах операцию завершали ушиванием брюшной стенки и контрольной лапароскопией, в случае выявления малигнизации переходили на лапаротомию и выполняли резекцию желудка.

Лапароскопическое удаление полипов, расположенных вне мобильной зоны,



проводили с помощью манипуляционной гастроскопии через рану желудка. Лапароскопическую гастротомию выполняли в наиболее подвижной точке передней стенки желудка. Обычно последняя располагается в синусе желудка на середине расстояния между большой и малой кривизнами. После гастротомии в желудок вводили жесткий эндоскоп, выявляли полип и производили его электроэксцизию с помощью диатермической петли. Для этой цели можно использовать детский ректоскоп, узкие длинные крючки с волоконным освещением или специальное устройство (И. Д. Прудков, Р. Т. Торосян) (рис. 2.2).

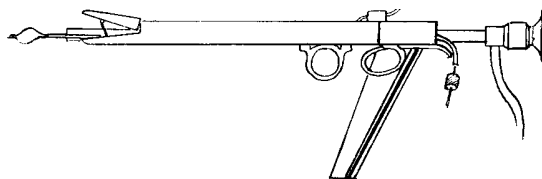


Рис. 2.2. Устройство для внутрижелудочных эндоскопических манипуляций

Оно представляет собой трубку с наружным диаметром 20 мм, снабженную краном для подачи воздуха и рукояткой. Рабочий конец устройства имеет раздвигающиеся “лапки”, приводимые в движение рычагом, находящимся в просвете трубки и соединенным с опорным кольцом. В просвете трубки дополнительно располагают оптическую часть манипуляционного торакоскопа (производства ГДР) и выдвигающуюся диатермическую петлю для полипэктомии.

Для удаления полипов из немобильной зоны через гастротомию в желудок вводили указанное устройство, расправляли стенки желудка воздухом, раздвигали захватывающие “лапки” и осматривали полость желудка изнутри через торакоскоп. После обнаружения полипа выдвигали диатермическую петлю, набрасывали ее на основание полипа и плавно затягивали с включением на 1—2 сек диатермического тока. После отсечения опухоли осматривали образовавшийся дефект слизистой оболочки с целью контроля гемостаза и удаляли полип, захватив его “лапками”.

Лапароскопическое удаление полипов желудка было произведено 54 больным в возрасте от 18 до 69 лет. На передней стенке полипы располагались у 32 больных, на задней — у 22. В 50 наблюдениях полипы находились в мобильной зоне желудка, а в 4—в немобильной. По результатам срочного гистологического исследования у 45 больных были удалены доброкачественные полипы желудка, у 4 — малигнизированные, у 5 больных за полипы были приняты доброкачественные не эпителиальные новообразования желудка. Эти результаты представляли особый интерес в связи с тем, что по данным предварительного рентгеноэндоскопического обследования с биопсией во всех случаях предполагалось наличие у больных доброкачественных полипов желудка.

Реабилитация больных после лапароскопической полипэктомии протекала сравнительно легко и, как правило, без осложнений. Уже на следующий день после операции больные вели активный образ жизни и принимали пищу. случаев развития послеоперационного пареза кишечника не наблюдалось. Не было внутрибрюшных осложнений и летальных исходов. У 2 больных в раннем послеоперационном периоде развилось нагноение послеоперационной раны.

### 2.1.2. Лапароскопическое удаление инородных тел

Другим показанием к лапароскопической гастротомии было обнаружение в желудке инородных тел, не проявляющих тенденции к самостоятельной миграции, которые не представлялось возможным удалить с помощью пероральной фиброгастроскопии. Так, у 3 больных наличие инородных предметов в желудке периодически вызывало закупорку привратника и явления острой непроходимости желудка. Неоднократные попытки извлечь их с помощью фиброгастроскопа и длительное консервативное лечение были безуспешными. Учитывая опыт лапароскопической полипэктомии, решили удалить их с помощью лапароскопической операции.

Методика лапароскопического удаления инородных тел из желудка практически не отличалась от техники удаления полипов из немобильной зоны желудка. После выведения и вскрытия передней стенки желудка в его просвет вводили устройство для внутрижелудочных манипуляций. Далее проводили интраоперационную гастроскопию через гастротомию. Обнаружив инородное тело, захватывали его сближением “лапок” и извлекали вместе с аппаратом. Раны желудка и брюшной стенки ушивали наглухо. Операцию завершали контрольной лапароскопией. Из трудностей лапароскопического удаления инородных тел следует отметить возможность их миграции через привратник вследствие чрезмерного нагнетания воздуха при гастроскопии. В этом случае проводили конец аппарата в двенадцатиперстную кишку и удаляли инородное тело из ее просвета. Осложнений у пациентов не было.

## 2.2. ГАСТРОСТОМИЯ

Несмотря на многочисленность способов наложения свищей на желудок, результаты гастротомии пока еще трудно признать удовлетворительными. Летальность после этой операции, выполняемой чаще всего у резко ослабленных больных, составляет в среднем 24,2 % [26]. Далеки от желаемых и функциональные исходы гастротомии. Так, например, нарушение герметичности гастростомы при неопухолевых поражениях пищевода возникает в среднем у 7—18% оперированных, а при онкологической патологии — у 14—16 % [4].

Разработанный в 1973 г. И. Д. Прудковым принцип герметизации губовидных свищей был основан на том, что в момент формирования стомы не допускали выворачивания слизистой оболочки наружу в виде розетки. По краю наружного свищевого отверстия со временем образовывалось фиброзное кольцо, способное плотно охватывать гастростомическую трубку. Герметичность таких свищей оказалась достаточно высокой, что дало возможность пренебречь более сложными приемами герметизации и свести технику формирования гастростомы к выведению желудочного конуса в прокол брюшной стенки. Способ получил название “пункционная гастростомия”. Простота техники операции позволила в дальнейшем выполнять пункционную гастростомию лапароскопическим путем.

### 2.2.1. Лапароскопическая гастростомия

В отличие от лапароскопической гастростомии разрез брюшной стенки для наложения лапароскопического пункционного свища на желудок должен быть очень небольшим. Поэтому набор инструментов для этой операции должен дополнительно включать в себя скальпель с лезвием шириной не более 5 мм, крючки Фарабефа с шириной зеркала 3 мм и зажим Бильрота, ширина замка которого в раскрытом состоянии не превышает 5 мм. На этот зажим до уровня оси замка следует нанизать пробку от флакона из-под пенициллина, как это показано на рис. 2.3. В наборе должен быть отрезок ниппельной трубки длиной 30—40 см.

Техника выполнения вмешательства заключается в следующем. После введения лапароскопа и ревизии брюшной полости необходимо выбрать место на передней брюшной стенке для гастростомии. Типичной для формирования гастростомы является точка, соответствующая центру верхнего сегмента правой прямой мышцы живота. При необходимости свищ можно наложить и в другом месте с условием, что стенка желудка при выведении ее в прокол не будет испытывать натяжения.

После проведения анестезии делают прокол кожи узким скальпелем. Направление разреза должно быть перпендикулярным средней линии, длина кожной раны — не более 8—10 мм. Остальные слои брюшной стенки прокалывают стилетом обычного троакара. Затем вводят конец кровоостанавливающего зажима с нанизанной резиновой пробкой и растягивают края прокола

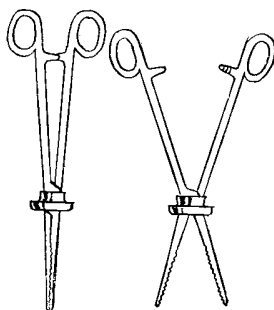


Рис. 2.3. Зажим для гастростомии:

- А — пробка нанизана на зажим до уровня оси замка плоской поверхностью к губкам;
- Б — зажим раскрыт, пробка остается на уровне замка, не мешая движениям губок и браншей

в мышечно-апоневротическом слое, стараясь не увеличивать при этом кожную рану (рис. 2.4). Правильно сформированный канал в брюшной стенке должен быть достаточно широким, чтобы не произошло ущемление выведенного участка желудка. При этом функция мышечного сегмента не должна нарушаться, поскольку в дальнейшем мышца будет обеспечивать клапанный механизм герметизации свища, по-

этому растяжение краев прокола мышечно-апоневротического слоя следует производить в продольном направлении, расслаивая мышечные волокна прямой мышцы живота. Этот этап операции заканчивается введением сомкнутых губок зажима в брюшную полость, прижатием надетой на зажим пробки к коже для герметизации брюшной полости и введением дополнительной порции газа для продолжения лапароскопии.

Перед наложением свища следует окончательно убедиться, что обнаруженный орган является желудком. У голодающих желудок сокращен и нередко полностью прикрыт окружающими органами. Для лучшего осмотра надо опустить ножной конец стола или обнажить желудок, используя введенный в брюшную полость зажим в качестве манипулятора. Зажимом легко удастся сместить книзу поперечную ободочную кишку с сальником или приподнять край печени и вывести из-под него значительную часть желудка.

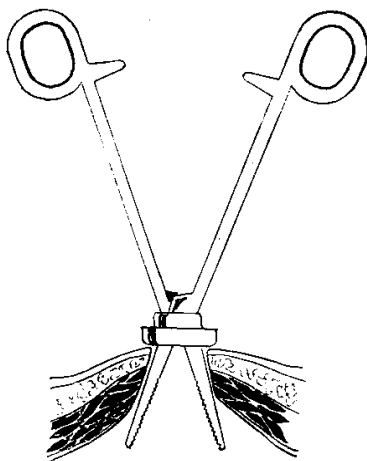


Рис. 2.4. Формирование пункционного канала в брюшной стенке для гастростомы

Следующим моментом является выбор места на передней стенке желудка для наложения свища. Для этого нужно хорошо видеть не только большую кривизну, но и привратник. Обычно после перечисленных выше манипуляций привратник выходит из-под края печени и становится виден. Удобным местом для наложения пункционного свища является участок, находящийся на расстоянии 6—7 см проксимальнее привратника около большой кривизны. У больных, перенесших химический ожог, и при онкологической патологии предварительно необходимо убедиться в том, что вмешательство производится на неизменном участке стенки желудка. Для этого в намеченном месте, не травмируя, слегка прихватывают стенку желудка и определяют степень ее подвижности.

Убедившись, что стенка желудка достаточно эластична и легко может быть подтянута к передней брюшной стенке, ее прочно захватывают зажимом, причем в зажим должно попасть 4—5 мм ткани. Бранши инструмента следует располагать всегда в одной плоскости—параллельно направлению кожного разреза в месте прокола брюшной стенки.

Этот прием дает возможность правильно ориентировать инструмент и предупреждает случайное скручивание желудочного конуса при выведении его наружу. Захваченный участок извлекают через прокол брюшной стенки. Правильным считается такое положение конуса, когда он без усилия может быть выведен над поверхностью кожи на 4—5 мм. Если сделать это не удастся, следует погрузить желудок в брюшную полость и дополнительно растянуть края канала в мышечно-апоневротическом слое. Выведенный участок стенки желудка прошивают 2—3 нитями-держалками и снимают зажим. Рассечение стенки желудка и вскрытие его просвета является трудным этапом операции. Это связано с тем, что чаще всего зажим захватывает лишь серозный и мышечный слои желудка, а подслизистый слой со слизистой оболочкой

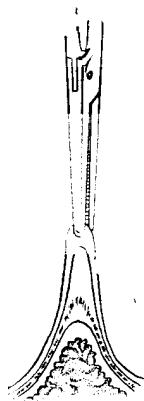


Рис. 2.5. Типичная деформация стенки желудка при формировании желудочного конуса

Стенка желудка захвачена зажимом. Из-за большой подвижности слизистая оболочка с подслизистым слоем осталась в глубине конуса

из-за своей подвижности остаются в глубине (рис. 2.5). Их приходится дополнительно захватывать и извлекать при помощи пинцета или зажима “москит”. Величина разреза стенки желудка должна соответствовать размерам кожной раны.

При формировании стомы стенку желудка сшивают с кожей по всей окружности 4—5 швами. Выполнение этого этапа обычно трудностей не представляет, но требует четкого соблюдения следующих рекомендаций. Ни в коем случае не следует одновременно без выкола прошивать кожу и стенку желудка. Это легко приводит к прорезыванию стенки желудка иглой или нитью. Сначала прошивают кожу без подкожной клетчатки режущей иглой с обязательным ее выколом наружу. Затем эту же нить проводят уже круглой колющей иглой через все слои стенки желудка, отступив от края разреза на 4—5 мм, причем вкол делают со стороны серозной оболочки (рис. 2.6). Лучше использовать для кожи режущую иглу, а для желудка — колющую или накладывать такой шов синтетической нитью с атравматичными иглами на обоих концах нити. Обязательным условием правильного формирования наружного свищевого отверстия является сопоставление слизистой оболочки желудка с кожей таким образом, чтобы они хорошо соприкасались по всему периметру раны, но слизистая оболочка ни в коем случае не выступала из свища.

На завершающем этапе операции через свищ в просвет желудка вводят зонд из ниппельной резины на глубину 15—20 см.

*НЕТ РИСУНКА*

### Рис. 2.6. Формирование гастростомы

Кожу прошивают одной иглой, не захватывая в шов подкожную клетчатку, а стенку желудка прошивают той же нитью, но другой иглой. Для прошивания кожи использована режущая игла, для желудка — круглая колющая

Его фиксируют перпендикулярно поверхности кожи при помощи свободных концов нитей ранее наложенных швов (рис. 2.7). Контроль за правильностью положения зонда заключается в следующем. При осмотре брюшной полости должен быть виден желудочный конус, входящий в рану брюшной стенки. Зону операции осматривают на наличие кровотечения, дефектов стенки желудка или ошибочное введение зонда не в просвет желудка, а в брюшную полость. При быстром введении 10—20 мл жидкости через зонд стенка желудка должна отвечать легкими колебаниями, а из зонда может быть получено желудочное содержимое.

После этого удаляют газ из брюшной полости, извлекают лапароскоп и ушивают кожу в месте его введения. Повязку на гастростому накладывать не следует.

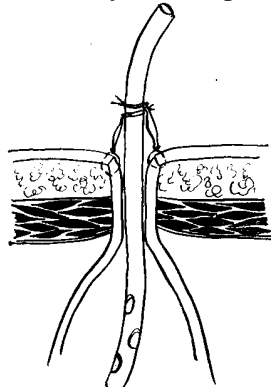


Рис. 2.7. Фиксация ниппельной трубки в гастростоме с помощью ранее наложенных швов

Для гладкого течения ближайшего послеоперационного периода большое значение имеет строгое соблюдение несложных правил ухода за свищом. Основной задачей в это время является создание оптимальных условий для срастания стенки желудка с тканями брюшной стенки. Прежде всего это достигается мягкой ниппельной трубкой, которая должна находиться в свище не менее 12—14 дней. Столько же дней не снимают швы в месте гастростомии. После снятия швов трубку извлекают, а вместо нее на 7 дней устанавливают дуоденальный зонд диаметром до 6 мм и только потом интубируют свищ трубкой шириной 8—10 мм. В последующем сформированным свищом можно пользоваться как путем периодической его интубации (в перерывах между введениями трубки свищ сохраняет свою герметичность), так и путем постоянной интубации гастростомической трубкой. На протяжении всего периода пост-

янной интубации необходимо следить, чтобы гастростомическая трубка располагалась в свище строго перпендикулярно поверхности кожи. Косое положение трубки может привести к образованию пролежня на одной из стенок и негерметичности гастростомы.

В период формирования краев свищевого отверстия нередко происходит небольшое подтекание желудочного содержимого вдоль трубки или мацерация в результате прорезывания швов. Уход за стомой осуществляется открытым способом без применения повязок. Обычно больные сами при помощи салфеток и раствора марганцовокислого калия производят туалет кожи вокруг свища, но надо следить за тем, чтобы гастростома постоянно оставалась сухой, а трубка не изменяла своего перпендикулярного положения по отношению к коже.

Лапароскопическая гастростомия является простым по технике исполнения вмешательством, осложнения ее чаще всего связаны с неопытностью хирурга-лапароскописта или с нарушением правил послеоперационного ухода за свищом. К ошибкам следует отнести настойчивые попытки наложения лапароскопической гастростомы при обширном спаечном процессе в верхнем этаже брюшной полости. В таких случаях лучше выполнить пункционную гастростомию путем лапаротомии или отказаться от наложения свища на желудок и произвести лапароскопическую еюностомию. К другим ошибкам, которые могут произойти в процессе выполнения вмешательства, относятся: наложение свища на малоподвижный отдел желудка в области привратника или малой кривизны; наложение свища на измененный участок желудочной стенки при ожоге или опухоли; расслоение выведенного желудочного конуса и интубация ниппельной трубкой просвета брюшной полости, а не желудка; недостаточное расширение канала в мышечно-апоневротическом слое, сдавление выведенного желудочного конуса, резкое замедление процесса его сращения с брюшной стенкой; формирование широкого гастростомического отверстия.

После лапароскопической гастростомии обычно не бывает серьезных нарушений со стороны органов дыхания и сердечно-сосудистой системы даже у наиболее ослабленных больных.

Среди местных осложнений гастростомии наибольшая опасность в ближайшем послеоперационном периоде связана с преждевременным извлечением ниппельной трубки из свища или ее случайным выпадением. Интубация свища в период, когда еще не наступило хорошее сращение слизистой оболочки с кожей, приводит к созданию ложного хода в брюшную полость. Это осложнение распознается по характерной клинической картине—резким болям в животе, появляющимся при попытке кормления. Срочно выполненная лапаротомия в таких случаях должна обеспечить санирование брюшной полости и введение микроирригаторов для продолженной антибиотикотерапии. Гастростома при этом может быть оставлена или наложена в другом месте.

Опасным осложнением является несостоятельность швов в области гастростомы с развитием перитонита. Как правило, возникновение этого осложнения обусловлено техническими ошибками и недостаточным опытом хирурга (наложение гастростомы с натяжением стенки желудка, ущемление желудочного конуса в недостаточно широком канале мышечно-апоневротического слоя передней брюшной стенки, попытки наложения свища при асците на измененный отдел стенки желудка

и т. д.), реже—выраженным и упорным кашлем больного.

К числу серьезных местных осложнений гастростомии относится и нагноение подкожной клетчатки вокруг свища. Дренировать гнойный очаг в этих случаях лучше дугообразным небольшим разрезом кожи, выполненным параллельно краю свища с отступлением от него не менее чем на 2 см. Таким путем удается ликвидировать воспалительный процесс, сохранив при этом герметичность стомы.

Недостаточная герметичность стомы не является серьезным осложнением, так как с ним в большинстве случаев легко удается справиться консервативными мероприятиями. Герметичность сформированной гастростомы легко восстанавливается после увеличения диаметра гастростомической трубки. В более сложных ситуациях можно добиться герметичности введением подвешного пластинчатого obturatora В. В. Атаманова [3] с проведенным через него катетером или временной магнитожидкостной obturацией свища для рубцевания краев и уменьшения размеров. Не следует считать осложнением и заращение гастростомы в случаях, когда больной перестает ею пользоваться. Свищ при этом закрыт тонким кожным рубцом. Восстановить гастростому можно путем прокола рубца концом кровоостанавливающего зажима и введения гастростомической трубки. Для большей уверенности процедуру лучше выполнять под контролем повторной лапароскопии.

#### **2.2.1.1. Энтеральное питание**

Кормление больных через ниппельную трубку можно начинать уже в день наложения свища. В первые сутки обычно используют стерильные растворы для внутривенной инфузии: кристаллоидные растворы, 5 % раствор глюкозы, белковые гидролизаты. В дальнейшем питание в гастростому осуществляется путем подбора соответствующей диеты, в количественном и качественном отношении учитывающей характер нарушений метаболизма и степень истощения организма. В первое время ввиду недостаточной ширины просвета ниппельной трубки вводимые питательные смеси должны быть жидкими и высококалорийными. После замены ниппеля более широкой трубкой можно вводить через гастростому любую пищу, важно только, чтобы она проходила через трубку и содержала все необходимые питательные вещества. Вводить пищу следует небольшими порциями с интервалами в 1,5—2 ч, используя систему для внутривенных инфузий или шприцы различной емкости.

Восстановление энтерального питания является зачастую основной задачей лапароскопической гастростомии. К настоящему времени мы располагаем опытом ее выполнения с этой целью у 260 больных. 203 операции сделаны под местной анестезией, 57—под наркозом.

Заболевания, при которых применялась лапароскопическая гастростомия для восстановления энтерального питания, следующие.



Заблевание	Число наблюдений
Травмы и опухоли головного мозга, сопровождающиеся бульбарными расстройствами _____	6
Рак гортани, пищевода или кардиального отдела желудка со стенозированием и кахексией _____	92
Рак легкого с метастазами в средостение и сдавлением пищевода _____	3
Рубцовый стеноз пищевода _____	117
Перфорация пищевода (верхняя или средняя треть) _____	19
Рак поджелудочной железы, осложненный длительной механической желтухой _____	16
Прочие _____	7

Ведущим показанием к лапароскопической гастростомии у этой группы больных являлось наличие механического препятствия для пассажа пищи по гортани, пищеводу и проксимальным отделам желудка— 212 больных. Показанием к лапароскопической гастростомии для питания при рубцовом стенозе пищевода была необходимость подготовки больных к пластическим одномоментным операциям и обеспечение энтерального питания при продолжительном многоэтапном хирургическом лечении. В 19 наблюдениях полного прекращения пассажа пищи не было, но из-за наличия пищеводного свища в средостение, плевральную полость или легкое прохождение пищи по пищеводу утяжеляло состояние больных. Лапароскопическая гастростомия неэффективна при локализации повреждения в нижней трети грудного отдела пищевода и тем более в его абдоминальном отделе из-за высокой частоты рефлюкса желудочного содержимого в нижние отделы. В этих случаях лучше использовать лапароскопическую еюностомию. У 6 пациентов нормальному прохождению пищи по пищеводу препятствовали грубые функциональные нарушения вследствие повреждений и опухолей головного мозга. У 16 больных с опухолями поджелудочной железы пассаж пищи по желудочно-кишечному тракту нарушен не был. Вмешательство было выполнено для восстановления пассажа желчи при длительной механической желтухе для подготовки больных к радикальной операции или в качестве паллиативного лечения.

Из общего числа оперированных у 97 лапароскопическая гастростомия была методом паллиативного лечения, а у 45—этапом радикального лечения.

От причин, связанных с операцией, умерли 5 человек. Во всех этих случаях было констатировано нагноение мягких тканей вокруг гастростомы с развитием местного перитонита, который наряду с запущенным онкологическим процессом послужил причиной летального исхода. 15 больных умерли в послеоперационном периоде от причин, не связанных с лапароскопической гастростомией.

У 6 больных было отмечено нагноение раны в области гастростомы с нарушением герметичности свища. Своевременная диагностика этого осложнения и адекватное дренирование во всех случаях позволили добиться выздоровления.

Другие виды послеоперационных осложнений были диагностированы у 9 больных. Из них у 4 произошло отхождение стенки желудка от брюшной стенки, а

у 5 образовался ложный ход в брюшную полость при интубации свища. Эти осложнения были своевременно распознаны, и больные выздоровели.

Контроль за функциональным состоянием свищей после лапароскопической гастростомии в сроки от 1 мес. до 6,5 лет у 181 больного свидетельствует об удовлетворительных отдаленных результатах этой операции. В 43 случаях свищ закрылся самостоятельно после того, как его перестали использовать. 32 больным свищ пришлось закрывать преимущественно оперативным путем, так как тенденции к самостоятельному закрытию не намечалось. В 106 наблюдениях стомой продолжали пользоваться, при этом только в 9 наблюдалось временное нарушение герметичности свища.

Причиной нарушений герметичности в 4 случаях было невыполнение рекомендаций по уходу за свищом. Больные придавливали трубку широкой повязкой к передней брюшной стенке, в результате появления пролежня свищевое отверстие приобретало неправильную форму и становилось негерметичным. Это осложнение ликвидировали восстановлением перпендикулярного положения трубки. После рубцевания краев гастростомы происходило плотное схватывание трубки краями наружного свищевого отверстия.

У 5 больных нарушение герметичности гастростомы было вызвано дефектами техники выполнения операции. Причиной подтекания желудочного содержимого оказалось то, что слизистая оболочка выступала над поверхностью кожи из-за неправильного их сопоставления на операции. Это помешало в дальнейшем процессу образования фиброзного кольца в наружном свищевом отверстии. Разрушение выступающей слизистой оболочки с помощью электрокоагуляции или фотокоагуляции лучом лазера способствовало восстановлению герметичности.

Таким образом, послеоперационные осложнения после лапароскопической гастростомии составили 7,7%, а летальность, непосредственно с ней связанная, — 1,9%. Следует особо подчеркнуть, что после лапароскопической гастростомии, несмотря на тяжесть контингента больных, у которых она применялась, не встречалось тяжелых общих осложнений, столь характерных для лапаротомных операций (нарушение деятельности органов дыхания, сердечно-сосудистой системы, послеоперационный парез желудочно-кишечного тракта), которые в основном и объясняют высокую летальность при лапаротомных вариантах этой операции.

### **2.2.1.2. Внутрижелудочные манипуляции**

Небольшая травматичность лапароскопической гастростомии позволяет несколько расширить показания к наложению свища на желудок. Например, при рубцовом сужении пищевода лапароскопическая гастростома может быть использована не только для питания больных, но и для ретроградной катетеризации стриктуры и бужирования пищевода “за нить”. Кроме того, ее можно применять для интубации двенадцатиперстной кишки.

Ретроградная катетеризация пищевода. Одной из причин неудачи консервативного лечения при рубцовом стенозе пищевода является безуспешность попыток катетеризации или проведения направляющей нити за стриктуру через рот. Чаще всего это обусловлено эксцентричным расположением орального входа в су-

женный участок и выраженного супрастенотического расширения пищевода с наличием “слепых” карманов. В таких условиях даже пероральная эзофагоскопия не всегда позволяет верифицировать истинный вход в суженный сегмент пищевода и произвести его катетеризацию.

Мы наблюдали 34 больных, у которых провести нить за сужение и катетеризировать пищевод не удавалось даже с помощью повторных эзофагоскопий. Всем им была наложена лапароскопическая гастростома и после ее формирования произведена ретроградная катетеризация пищевода с последующим проведением направляющей нити для бужирования.

Методика ретроградной катетеризации заключалась в следующем. Через свищ в просвет органа вводили детский ректоскоп и осматривали полость желудка. Обнаружив кардию, ректоскоп устанавливали в абдоминальный отдел пищевода и продвигали его до стриктуры. Дистальный участок сужения, в отличие от проксимального, не деформирован застаивающейся пищей и чаще всего имеет вид воронки, что облегчает его катетеризацию. Через тубус ректоскопа в сужение вводили сельдингеровский проводник или тонкий термопластичный буж и проталкивали его вверх. За конец проводника, вышедший изо рта больного, фиксировали нить, которую при вытягивании проводника протаскивали по пищеводу и извлекали через гастростому. Концы нитей связывали.

Бужирование стриктур пищевода “за нить”. Серьезным недостатком перорального бужирования рубцовых сужений пищевода является риск перфорации. Вероятность ее особенно велика при бужировании “вслепую”. Наличие гастростомы позволяет провести сквозную направляющую нить через суженный участок и бужировать “за нить” без риска развития этого тяжелого осложнения.

Бужирование “за нить” с применением лапароскопической гастростомии было произведено 98 больным. В 64 случаях его проводили антеградно путем проглатывания больным дробинки с привязанной к ней нитью. После прохождения дробинки в желудок ее извлекали через гастростому. В ряде случаев для извлечения дробинки с нитью достаточно было через гастростому заполнить желудок водой и удалить гастростомическую трубку — вытекающая вода вымывала нить с дробинкой наружу. 34 больным, как уже указывалось выше, сквозная нить была проведена с помощью ретроградной катетеризации пищевода через гастростому. При дальнейшем бужировании с использованием направляющей нити осложнений и неудач не было.

Интубация двенадцатиперстной кишки. Необходимость введения зонда через гастростому в просвет двенадцатиперстной кишки возникает нечасто. Как правило, она обусловлена нестандартностью ситуаций: сочетанием стеноза пищевода с прогрессирующим рубцовым стенозом привратника вследствие химического ожога желудка; сочетанием сужения пищевода с пилороспазмом; повреждениями и свищами двенадцатиперстной кишки, требующими активной аспирации содержимого из ее просвета, и т. д. Мы наблюдали 4 больных, у которых потребовалось наложить лапароскопическую гастростому для интубации двенадцатиперстной кишки.

Процедура интубации привратника через гастростому технически несложна, но достаточно трудоемка. Для ее выполнения можно использовать детский ректо-

скоп или фиброхоледохоскоп, например, типов В<sub>3</sub> или В<sub>3</sub>R фирмы “Olympus”.

Первым этапом процедуры является проведение аппарата в двенадцатиперстную кишку и установка проводника Сельдингера в ее просвет через манипуляционный канал эндоскопа. После извлечения аппарата по проводнику в просвет кишки вводят трубку нужного диаметра. Следует помнить, что для активной аспирации содержимого из двенадцатиперстной кишки необходима интубация толстым перфорированным зондом, причем конец введенного зонда должен располагаться ниже большого дуоденального сосочка и места перфорации, а боковые отверстия должны быть как на дуоденальной, так и на желудочной частях введенной трубки. Только в этом случае постоянная аспирация под небольшим отрицательным давлением позволит надежно выключить двенадцатиперстную кишку из пассажа пищи и активных пищеварительных

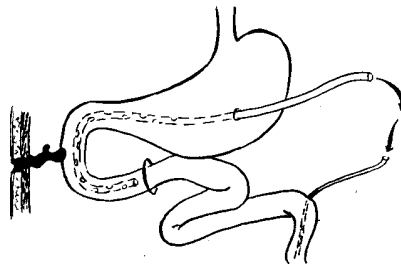


Рис. 2.8. Схема выключения пассажа пищи по двенадцатиперстной кишке с помощью гастростомы и еюностомы

соков (рис. 2.8). При этом пероральный прием пищи должен быть прекращен. Для энтерального питания возможно использование более тонких трубок. В одном из наблюдений интубация двенадцатиперстной кишки была выполнена одновременно для аспирации и проведения энтерального питания. Через просвет толстого аспирирующего дренажа была проведена тонкая резиновая трубка с оливой на конце. После миграции оливы в тощую кишку на глубину 30—40 см введение по ней питательной смеси и возвращение аспирированного дуоденального содержимого перестало приводить к забрасыванию инфузата в двенадцатиперстную кишку, что позволило обеспечить выключение пассажа содержимого по двенадцатиперстной кишке и проведение энтерального питания на протяжении всего периода закрытия дуоденального свища без дополнительной еюностомии.

Накопленный опыт лапароскопических операций на желудке свидетельствует о большой надежности метода. Разработанная техника хирургического вмешательства позволяет вскрывать просвет полого органа с агрессивным содержимым, выполнять достаточно сложные внутрипросветные манипуляции и завершать лапароскопическую операцию наложением наружного свища или ушиванием раны желудка. Риск внутрибрюшных осложнений при этом минимален.

С практической точки зрения наибольший интерес представляет лапароскопическая гастростомия, которая во многих случаях превосходит традиционные методики гастростомии по целому ряду характеристик, обладая несравненно меньшей травматичностью.

## Глава 3

### ЛАПАРОСКОПИЧЕСКИЕ ОПЕРАЦИИ НА ЖЕЛЧНЫХ ПУТЯХ

Разработка и внедрение щадящих операций на желчных путях, в том числе и лапароскопических, является одним из основных направлений современной билиарной хирургии. Во-первых, это обусловлено очень большой распространенностью хирургических заболеваний желчных путей. В настоящее время желчнокаменной болезнью страдает около 10 % населения европейских стран, в том числе и СССР. Другим, пожалуй, даже более важным обстоятельством следует считать утяжеление контингента больных, страдающих заболеваниями билиарного тракта. Почти половину больных желчнокаменной болезнью составляют лица пожилого и старческого возраста, для 40—60 % их характерно развитие наиболее тяжелых форм заболевания с поражением протоков и большого сосочка двенадцатиперстной кишки (БСДК). Если учесть к тому же, что 25—50 % больных желчнокаменной болезнью приходится оперировать в период возникновения серьезных ургентных осложнений, то можно представить общее количество больных, для которых традиционное хирургическое лечение слишком рискованно. Другим распространенным заболеванием, характерным для лиц пожилого и старческого возраста, является опухолевая окклюзия билиарного тракта.

Совершенствование методов диагностики желчнокаменной болезни ставит перед билиарной хирургией важную проблему хирургического лечения больных с асимптомными и малосимптомными формами заболевания, объединяемых в группу камненосителей. Лечение должно не только избавлять их от камней, предупреждать рецидивы камнеобразования и быть достаточно экономичным — очень важно, чтобы операция не приводила к ухудшению их самочувствия, т. е. чтобы достигаемый эффект перекрывал отрицательные последствия операции. То обстоятельство, что в период камненосительства нет выраженных клинических проявлений болезни, в значительной степени ужесточает требования к снижению травматичности необходимых хирургических операций и их физиологической обоснованности. Пока таких операций, которые удовлетворяли бы всем указанным требованиям, нет, но одним из наиболее перспективных направлений их поиска следует считать дальнейшую разработку и изучение возможностей щадящих лапароскопических операций на желчных путях.

#### 3.1. ХОЛЕЦИСТОТОМИЯ

Вскрытие желчного пузыря (холецистотомия) является элементом многих операций на желчном пузыре. Как вид операции она включает в себя целый ряд манипуляций, каждая из которых должна выполняться с достаточной степенью точности и безопасности. К составным частям холецистотомии относятся фиксация желчного пузыря, разрез его стенки, остановка кровотечения, внутривисцеральные манипуляции и наложение швов на рану.

Как правило, вскрытие желчного пузыря используется в качестве составной

части более сложных операций. Исключение составляет “идеальная холецистолитотомия”, результаты выполнения которой лапароскопическим способом имеют два основных аспекта. Первый заключается в анализе возможностей оперативной техники для проведения более сложных операций, второй — в разработке способов лечения желчнокаменной болезни, с сохранением желчного пузыря.

Сегодня, как и 100 лет назад, когда холецистэктомия заняла ведущее место в лечении желчнокаменной болезни, хирургия имеет дело в основном с осложненными формами этой болезни. Внедрение современных способов диагностики холелитиаза в ближайшем будущем, несомненно, изменит контингент больных желчнокаменной болезнью за счет увеличения числа субклинических и асимптомных форм заболевания.

Трудность хирургического лечения бессимптомного холелитиаза состоит в том, что операция проводится до развития каких бы то ни было внешних проявлений болезни, а после операции неизбежно появляются те или иные жалобы, обусловленные отсутствием желчного пузыря, вторичными функциональными нарушениями органов гепатопанкреатодуоденального комплекса, развитием сращений в брюшной полости, грубым кожным рубцом и т. д. Однако опыт показывает, что длительное существование холелитиаза приводит к прогрессированию желчнокаменной болезни с постепенным вовлечением сначала желчных протоков, БСДК, а затем и других органов. Этот процесс довольно длителен, нередко сопровождается естественным старением организма и ростом сопутствующих отягощающих состояний пациента заболеваний. В результате необходимость оперативного вмешательства возникает при наличии трудно исправимых изменений билиарного тракта, в пожилом и старческом возрасте и на фоне тяжелых сопутствующих заболеваний, т. е. когда способность перенести такое лечение и возможность добиться выздоровления уже ограничены.

Лечение больных пожилого и старческого возраста имеет и другое, не менее важное обстоятельство. Основным препятствием к применению сохраняющих операций при желчнокаменной болезни у молодых пациентов является высокий риск рецидива заболевания. У престарелых же больных это имеет значительно меньшее значение, особенно если взять людей старше 75 лет. У них отсутствие рецидива в течение 4—5 лет можно считать в большинстве случаев хорошим отдаленным результатом лечения.

Данные литературы свидетельствуют о постоянных поисках в лечении больных асимптомными формами желчнокаменной болезни и больных с большим операционным риском. В последние годы произошла заметная активизация этих усилий. Первым шагом стало создание коллоидной теории желчнокаменной болезни, связавшей возникновение камней со структурными нарушениями печеночной желчи и возрастающим нарушением ее стабильности при концентрировании в желчном пузыре. В дальнейшем Thistle и Schoenfeld из клиники Мейо [53] было показано, что длительный пероральный прием хено-дезоксихолевой кислоты в известной степени корригирует имеющиеся в печеночной желчи нарушения. Сходные свойства были обнаружены у урсодезоксихолевой кислоты [Hofmann, 35]. Попытки использовать эти препараты для перорального растворения камней показали, что такой путь вполне реален, но недостаточно эффективен. При лечении в продолжение 1,5—2

лет успех

составлял 40—60 % при размерах камней не более 1 см в диаметре и отсутствии, по данным рентгенологического обследования, кальциевых включений. Само лечение нередко вызывало осложнения (энтериты, диаррея, образование язв и эрозий и т.д.), а его отмена сопровождалась повторным образованием камней у 30—40 % больных в течение первых 3 лет [5, 8, 27, 33]. Литотерапия неэффективна и не показана при наличии пигментных камней, холестериновых камней с большими включениями кальция, при размерах камней более 2 см в диаметре, “отключенном” желчном пузыре, холедохолитиазе, частых печеночных коликах и беременности.

Более перспективным оказалось применение средств, корригирующих коллоидную структуру желчи, для предупреждения рецидивов заболевания после хирургического удаления камней, их разрушения с помощью направленных ударных волн [25], назобилиарной катетеризации различных отделов желчных путей и местного введения растворителей [42], эндоскопической папиллотомии [29, 38, 43] и т. д.

Лапароскопия в отличие от всех указанных предложений создает наиболее простой и надежный доступ к камням желчного пузыря, поэтому мы сочли возможным применить лапароскопические операции для лечения ряда больных с бессимптомными формами желчнокаменной болезни и пациентов с большим операционным риском.

### **3.1.1. Методика лапароскопической холецистолитотомии**

У больных с большим операционным риском применяют местную анестезию, во всех остальных случаях — эндотрахеальный наркоз с миорелаксантами.

Для введения лапароскопа наиболее удобны левая нижняя и левая верхняя точки Калька. Атипичные точки для введения лапароскопа чаще используют у больных, перенесших в прошлом хирургические вмешательства на органах брюшной полости.

После лапароскопической ревизии органов брюшной полости необходимо добиться хорошей визуализации желчного пузыря. Для этого больного на операционном столе следует перевести в положение Фовлера и повернуть на левый бок. Затем нужно переместить вниз большой сальник с поперечной ободочной кишкой, используя в качестве манипулятора оптическую трубку лапароскопа или специально введенный дополнительный инструмент для отведения указанных органов. После этого приступают к осмотру желчного пузыря. Рубцовые изменения в самой стенке пузыря и выраженные околопузырные сращения, с нашей точки зрения, являются противопоказанием к литотомии. Диагностический этап завершают определением проекции дна желчного пузыря на переднюю брюшную стенку. Эта точка может быть найдена заранее: при проведении холеграфии прикрепляют к коже в области точки Кера металлическую метку, что позволяет решить вопрос о технической выполнимости лапароскопической холецистолитотомии до операции, а в ряде случаев дает возможность удалить камни из желчного пузыря из минилапаротомного доступа без предварительной обзорной лапароскопии.

На следующем этапе выполняют послойный разрез брюшной стенки в наме-

ченном месте. Величина разреза варьирует от 1 до 3 см в зависимости от толщины брюшной стенки и размеров желчных камней. Наиболее удобен трансректальный разрез. При небольших размерах он малотравматичен, быстро выполняем и в случае необходимости легко может быть трансформирован в широкий лапаротомный доступ. После рассечения кожи, подкожной клетчатки, наружного влагалища прямой мышцы живота и продольного расслоения ее волокон зажимом с пробкой, так же как и при операциях на желудке, прокалывают брюшину. При этом пробка герметизирует место прокола, препятствуя выходу газа из брюшной полости. Под контролем лапароскопии хирург захватывает зажимом стенку желчного пузыря, рассекает брюшину и подтягивает дно желчного пузыря к ране.

С выведением стенки пузыря в рану лапароскопию прекращают, дно желчного пузыря прошивают 2 нитями-держалками и вскрывают. После тщательной и деликатной остановки кровотечения удаляют электроотсосом желчь из желчного пузыря.

Техника удаления камней из желчного пузыря заключается в следующем. В полость пузыря вводят в сомкнутом виде рабочий конец окончатого зажима или мягких щипцов без кремальеры. Инструментом нащупывают камень и на его уровне раздвигают рабочие губки: зажима, растягивая желчный пузырь в виде щели. Камень при этом неизбежно оказывается между губками-

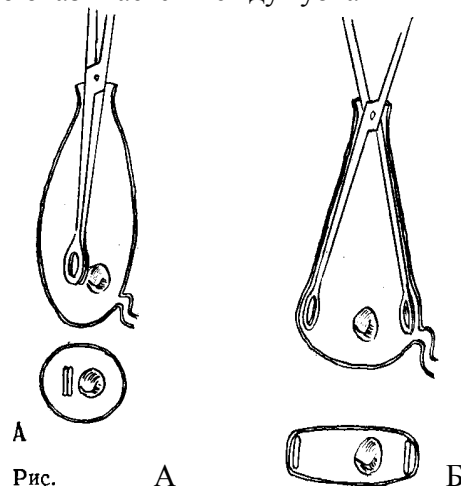


Рис. 3.1. Лапароскопическая холецистолитотомия  
 А – нащупывание камня концом сомкнутого инструмента;  
 Б – растягивание губками инструмента желчного пузыря в виде щели на уровне камня приводит к тому, что камень оказывается между губками

инструмента, что позволяет легко захватить его и удалить (рис. 3.1). Процедуру повторяют поочередно до удаления всех камней. При работе инструментами такого типа следует избегать резких насильственных движений и значительных усилий при захватывании камня, так как камень может раскрошиться или при случайном ущемлении складки слизистой оболочки возникнет кровотечение, которое затруднит последующие этапы операции. Кроме зажимов и щипцов для извлечения



камней можно использовать ложечки с притупленными краями, наконечник электроотсоса и т. д.

После удаления основной массы камней и осколков выполняют холецистохолангиографию для уточнения состояния желчных протоков и отсасывают желчь и контраст из желчного пузыря.

Затем выполняют один из вариантов интраоперационной холецистоскопии. Наиболее проста методика пневмохолецистоскопии. В желчный пузырь вводят гильзу лапароскопа и рану желчного пузыря герметизируют обвивной лигатурой, фиксированной за серозную оболочку в 3—4 точках (рис. 3.2). Раздвигание стенок пузыря воздухом создает идеальные условия для осмотра полости желчного пузыря, но затрудняет выполнение эндоскопических манипуляций. Во избежание осложнений во время пневмохолецистоскопии нельзя резко повышать давление в желчных путях. Использование пневмохолецистоскопии не требует наличия дополнительной специальной аппаратуры.

Несколько сложнее производить осмотр желчного пузыря с раздвиганием его стенок жидкостью. Для этого необходима система, нагнетающая жидкость в желчные пути, и аппарат для эндоскопии в водной среде. Наиболее удобен гибкий холедохоскоп с подачей промывной

3.1. Лапароскопическая холецистолитотомия: А — нащупывание камня концом сомкнутого инструмента; Б — растягивание губками инструмента желчного пузыря в виде щели на уровне камня приводит к тому, что камень оказывается между губками жидкости через систему для внутривенных инфузий (рис. 3.3). Применение аппаратов этого типа позволяет одновременно осматривать полость пузыря и под контролем эндоскопии захватывать ловушкой или биопсионными щипцами и извлекать оставшиеся мелкие

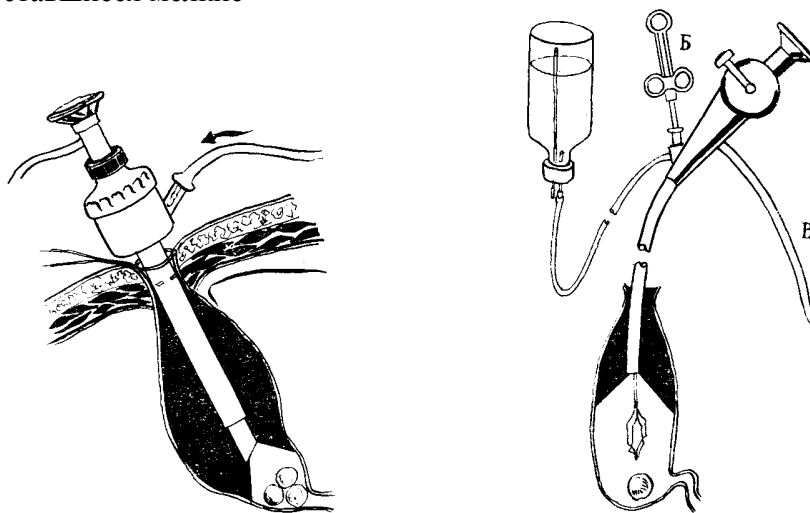


Рис. 3.2. Интраоперационная пневмохолецистоскопия с использованием лапароскопа

Рис. 3.3. Интраоперационная холецистоскопия фиброхоледохоскопом:

- А — подача промывной жидкости;
- Б — проволочная ловушка проведена через

манипуляционный канал;  
В — световод

осколки, сгустки крови, пленки фибрина.

Убедившись в полном отсутствии камней, приступают к ушиванию раны желчного пузыря. При хорошем выведении стенки пузыря в рану оно не представляет технических трудностей. Рану ушивают двухрядными отдельными узловыми швами. Сначала накладывают 1-й ряд швов тонким кетгутом, стараясь не захватывать слизистую оболочку; 2-й ряд — серо-серозный шов — накладывают тонкой синтетической нитью на атравматической игле. Рану передней брюшной стенки ушивают послойно наглухо. Завершает операцию контрольный осмотр брюшной полости через лапароскоп.

Всего проведены 164 такие операции. Из них у 52 больных холецистолитотомия сделана по вынужденным показаниям в связи с пожилым и старческим возрастом, наличием тяжелых сопутствующих заболеваний и т. д. У 112 пациентов операция выполнена целенаправленно как органосохраняющая по поводу малосимптомных форм желчнокаменной болезни. У 24 пациентов план операции был изменен либо на этапе лапароскопии при выявлении грубого перихолецистита, либо на этапе холецистотомии при выявлении картины холестероза желчного пузыря. Во всех случаях произведена холецистэктомия.

Течение послеоперационного периода после лапароскопической холецистолитотомии практически не отличалось от послеоперационного периода у больных, перенесших только диагностическую лапароскопию. Серьезных осложнений и летальных исходов не было. На следующий день после операции больные вели активный образ жизни и принимали пищу. Послеоперационного пареза кишечника не наблюдали ни разу. Швы снимали на 6—7-е сутки. Средняя продолжительность лечения в стационаре после операции составила 8 суток. Общая продолжительность утраты трудоспособности — 1 месяц. Из осложнений после 164 операций в 4 наблюдениях были отмечены инфильтраты послеоперационного рубца. Внутривнутрибрюшных осложнений не было. Все больные выздоровели.

Отдаленные результаты лапароскопической холецистолитотомии были изучены в сроки от 1 до 7 лет у 102 больных в возрасте от 15 до 72 лет, из них 6 человек мужского пола, остальные — женского.

В 59 наблюдениях больные не предъявляли жалоб совсем либо отмечали преходящие ноющие боли в области правого подреберья после погрешностей в диете. При холецистографии конкрементов в желчном пузыре обнаружено не было. В 39 случаях выявили рецидив холелитиаза, возобновление приступов желчных коликов отмечалось у 20 больных. 18 пациентам была произведена холецистэктомия, из них 4 — при отсутствии камней в протоках и желчном пузыре. Клинические проявления рецидива болезни здесь объяснялись не устраненными на первой операции изменениями в протоках и БСДК, т. е. ошибками при дооперационном обследовании больных. Одним из путей решения проблемы использования органосохраняющих операций у больных с поражением протоков и БСДК может служить применение эндоскопических операций на БСДК и эндоскопических транспапиллярных вмешательств на холедохе. К настоящему времени мы располагаем 16 наблюдения-

ми, когда камни из желчного пузыря были удалены лапароскопическим способом, а патология протоков устранена с помощью фибродуоденоскопии [24].

Пациенты с хорошими результатами лапароскопической холецистолитотомии в отличие от больных, перенесших холецистэктомию, чувствовали себя практически здоровыми. Они могли употреблять любую пищу и при этом не испытывали никаких побочных ощущений, у них не было необходимости строго соблюдать режим питания и т. д. Так же хорошо чувствовало себя подавляющее большинство больных с рецидивом холелитиаза до возобновления клиники желчнокаменной болезни. Полученные данные убедили нас в высокой надежности лапароскопической холецистолитотомии как вида оперативного приема и целесообразности продолжения работы по ее применению для органосберегающего лечения больных желчнокаменной болезнью. Основанием для такого вывода послужили функциональные результаты, при отсутствии рецидива холелитиаза значительно превосходящие исходы холецистэктомии.

Необходимость выполнения у ряда больных после холецистолитотомии повторных операций потребовала тщательного изучения факторов, способствующих повторному образованию желчных камней. В ходе ретроспективного анализа историй болезни пациентов с выявленным рецидивом холелитиаза было установлено, что в 8 наблюдениях холецистолитотомия была выполнена на фоне перипроцесса и деформации желчного пузыря; холестероз, гиперемия и отек слизистой оболочки желчного пузыря были отмечены у 10 больных. В 2 случаях образование камней произошло на фоне деформации желчного пузыря, развившейся после операции. У 1 больного при последующей холецистэктомии была обнаружена лигатура в дне желчного пузыря с формирующимся камнем. Причиной неудовлетворенного исхода холецистолитотомии у 18 больных могла быть неправильная тактика хирурга в ходе операции, у 3—погрешности в технике выполнения оперативного приема. Следовательно, более строгий отбор больных на операцию с учетом морфологических изменений слизистой оболочки желчного пузыря и скрупулезное соблюдение техники операции могут уменьшить число неудовлетворительных результатов.

Ограничение показаний к холецистолитотомии для лиц с высоким риском рецидива также может улучшить отдаленные результаты лечения желчнокаменной болезни.

Совместно с сотрудником клиники внутренних болезней №1 Т. К. Луговкиной [6] была разработана схема отбора больных на холецистолитотомию, состоящего из 3 этапов:

1-й этап заключался в изучении данных рентгенологического исследования желчевыводящих путей. При наличии деформаций, аномалий формы и положения желчного пузыря, признаков стенозирующего папиллита и холедохолитиаза лапароскопическая холецистолитотомия не предпринималась.

2-й этап включал в себя анализ анамнестических и лабораторных данных, разделение пациентов на группы с высоким и низким рецидивом холелитиаза. С этой целью применялись математические методы распознавания образов. Выбор такого подхода к отбору больных на операцию был обусловлен тем, что требовалась оценка большого числа параметров, точная зависимость между которыми неизвестна. Задача решалась на ЭВМ ЕС-1060 с помощью пакета прикладных про-

грамм “КВАЗАР”, разработанных в отделе исследования операций Института математики и механики Уральского научного центра АН СССР [II].

Система признаков, выбранных для описания объекта исследования (истории болезни), была составлена из 27 параметров (14 качественных и 13 количественных). Параметры представляли собой клинический симптомокомплекс и стандартный минимум данных лабораторного исследования (пол, возраст, продолжительность заболевания, количество камней, СОЭ, билирубин, электролиты сыворотки крови, остаточный азот и др.), для сбора которых не требуется дополнительных затрат времени от врача и лабораторных исследований. Связь с ЭВМ осуществлялась по телефону.

3-й этап отбора проводился непосредственно во время операции. При обнаружении признаков перихолецистита, холестероза, гиперемии и отека стенки желчного пузыря от холецистолитотомии отказывались.

Другими путями улучшения отдаленных результатов холецистолитотомии являются организация системы диспансерного наблюдения за больным после операции и разработка методов превентивной терапии. В связи с тем, что у больных желчнокаменной болезнью отмечено преимущественное нарушение печеночных механизмов формирования желчи, в качестве средств поддерживающей терапии используют препараты гепатозащитного (легален, карсил) и холеретического (лиобил) действия.

Установлено, что в диспансерной группе вероятность повторного образования желчных камней в течение 3 лет после операции в 1,8 раза ниже, чем в группе лиц, не охваченных по тем или иным причинам диспансерным наблюдением и не прошедших курса поддерживающего лечения.

Полученные данные пока не позволяют рекомендовать лапароскопическую холецистолитотомию к широкому применению. Но мы надеемся, что эта или подобных операции в комплексе с отбором больных и медикаментозной коррекцией состава и структуры желчи в будущем послужат основой радикального лечения желчно-каменной болезни на качественно новом уровне—с сохранением функционирующего желчного пузыря.

## **3.2. ХОЛЕЦИСТОСТОМИЯ**

Операцией, на примере которой наиболее убедительно могут быть продемонстрированы возможности лапароскопической хирургии, является холецистостомия. Результаты применения лапаротомного варианта этого вмешательства сегодня мало кого удовлетворяют. Холецистостомию обычно применяют для уменьшения риска хирургического лечения у наиболее тяжелых больных, в то время как по травматичности она немногим уступает холецистэктомии.

### **3.2.1. Лапароскопическая холецистостомия**

Прежде чем перейти к изложению техники выполнения лапароскопической холецистостомии, следует остановиться на некоторых общих особенностях лапароскопии при остром холецистите и заболеваниях, осложненных длительной механической желтухой.

Наряду с собственно воспалительными изменениями стенки желчного пузыря и окружающих органов и тканей одним из ведущих признаков продолжающегося острого холецистита является наличие внутрипузырной гипертензии. Наиболее надежным способом выявления выраженной гипертензии служит пальпация желчного пузыря манипулятором. При наличии гипертензии желчный пузырь почти не деформируется при пальпации и смещается, не меняя формы. В ряде случаев пальпацию можно осуществить надавливанием одним пальцем через переднюю брюшную стенку с наблюдением через лапароскоп. “Зыбление” желчного пузыря свидетельствует об отсутствии внутрипузырной гипертензии. В ходе исследования следует помнить, что чисто визуальная оценка напряженности пузыря по его форме, размерам и т. д. часто бывает ошибочной, так же как и результаты пальпации желчного пузыря концом лапароскопа. В последнем случае в момент контакта оптики с органом хирург теряет визуальный контроль и не может точно знать, какой орган он пальпирует.

У больных с хирургическими заболеваниями желчных путей, и особенно при остром холецистите, желчный пузырь часто оказывается закрытым большим сальником. Косвенные признаки заболевания в виде гиперемии париетальной брюшины, наложения фибрина, выпота или воспалительных изменений в окружающих органах не всегда выражены, а для решения вопросов хирургической тактики необходимо видеть желчный пузырь. Кроме того, наметить доступ через брюшную стенку можно лишь после осмотра желчного пузыря. Поэтому, прежде чем приступить к холецистостомии, необходимо освободить дно пузыря переводением больного в положение Фовлера с поворотом на левый бок или с помощью манипуляций. В качестве манипулятора можно использовать сам лапароскоп. Для этого оптическую трубку заводят за участок сальника, расположенный наиболее высоко, и осторожно смещают его вниз, используя максимальную площадь поверхности лапароскопа. Увеличение площади соприкосновения инструмента и органа позволяет избежать болезненных ощущений у пациента. Если не удастся отделить сальник лапароскопом, то следует ввести манипулятор. Выбор точки введения манипулятора проводится с учетом требований основ лапароскопической хирургии—манипулятор и лапароскоп в зоне манипулирования должны образовывать достаточный угол операционного действия, по крайней мере, он не должен быть меньше  $25^\circ$ . Другой принцип заключается в перемещении органов максимальной площадью ребра манипулятора, а не его концом, что позволяет значительно уменьшить неприятные ощущения у больного. Точка введения манипулятора должна отстоять от точки проекции дна желчного пузыря на 15—20 см. Выполнение последнего условия не является обязательным. При достаточном навыке лапароскописта можно использовать для введения манипулятора точку проекции дна желчного пузыря и работать в брюшной полости концом манипулятора. Это создает некоторые технические неудобства и требует осторожности, но позволяет избежать дополнительного прокола брюшной стенки и использовать рану после введения манипулятора для наложения холецистостомы.

Более сложными становятся подготовительные манипуляции у больных с перивезикальным инфильтратом. Основной задачей лапароскопии здесь следует считать только определение проекции дна желчного пузыря на брюшную стенку, а

не полное освобождение пузыря от сращений. Его значительно проще и безопаснее выполнить после вскрытия брюшной полости. Для нахождения дна желчного пузыря следует тщательно оценивать степень воспалительных изменений на париетальной брюшине в правом подреберье. Этот простой прием в большей части случаев позволяет приблизительно определить положение желчного пузыря без осмотра самого органа. Далее необходимо уточнить положение правой доли печени, ориентируясь на круглую связку печени и междолевую щель. Здесь нужно попытаться разделить рыхлые воспалительные сращения между краем печени и сальником. Убедившись предварительно, что сращения не носят рубцового характера, манипулятором пытаются нащупать слой склеивания фибрином серозных оболочек печени и сальника. В случае рыхлого инфильтрата последний легко разделяется по границе спаянных органов и дно желчного пузыря становится видимым. При выявлении старых рубцовых сращений, определяемых по отсутствию свежих воспалительных изменений и наличию в спайках вновь образованных сосудов, лучше продолжить поиск дна желчного пузыря из минилапаротомного доступа.

Несколько иначе следует поступать в случаях, когда большой сальник припаян не только к печени, но и к париетальной брюшине. Перед попыткой разделения спаек вводят раствор новокаина в предбрюшинную клетчатку в зоне предстоящих манипуляций. Для этого под контролем лапароскопии определяют, пальпируя переднюю брюшную стенку свободной рукой, наружную проекцию сращений. Тонкой иглой анестезируют брюшную стенку до апоневроза и меняют иглу на более толстую с коротким срезом. Наблюдая через лапароскоп, конец толстой иглы вводят в предбрюшинную клетчатку на границе сращений и создают тугой инфильтрат новокаином по всему периметру припаявшегося сальника. После анестезии сращения разделяют лапароскопом или манипулятором.

В запущенных случаях, когда в результате длительного течения заболевания определяется плотный инфильтрат, а клинические признаки позволяют заподозрить формирование абсцесса, лапароскопическое разделение сращений недопустимо. Правильнее выполнить разрез в проекции инфильтрата и продолжить операцию через него после отграничения раны от свободной брюшной полости марлевыми салфетками.

Лапароскопическая семиотика изменений печени при механической желтухе достаточно хорошо разработана и описана. Считаем необходимым отметить лишь то обстоятельство, что типичное зеленоватое прокрашивание паренхимы печени является довольно поздним симптомом. На ранних стадиях выявить признаки механической окклюзии протоков позволяют следующие приемы. Приближение торца лапароскопа к ткани печени дает возможность использовать его оптические особенности, и рассматриваемая с расстояния в несколько миллиметров поверхность печени представляется увеличенной. Это помогает обнаружить резко расширенные подкапсульные мелкие протоки, заполненные темно-зеленой желчью, которые отчетливо видны на фоне красноватой паренхимы. Другой прием заключается в осмотре с обычного расстояния места надавливания на поверхность печени манипулятором тотчас после его удаления. На месте надавливания можно наблюдать быстро исчезающее пятно бледной окраски, что обусловлено уменьшенным кровенаполнением этого участка. При механической желтухе пятно имеет отчетливый

зеленоватый оттенок.

Техника выполнения лапароскопической холецистостомии претерпела некоторые изменения со времени ее разработки, способствующие упрощению операции.

Лапароскопическая холецистостомия троакар-канюлей И. Д. Прудкова. Этим инструментом (рис. 3.4) в 1968 г. была выполнена первая лапароскопическая холецистостомия. Целью разработки инструмента было создание универсального приспособления для опорожнения желчного пузыря, захватывания его стенки и формирования свища в любых анатомических условиях.

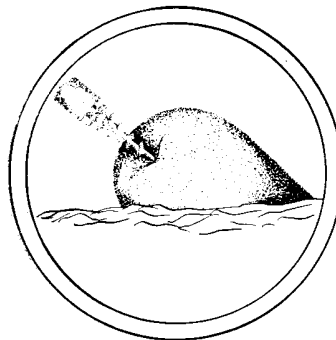


Рис. 3.4. Холецистостомия с использованием троакар-канюли

Техника выполнения операции первоначально заключалась в следующем. Уточнив положение желчного пузыря и убедившись, что он достаточно напряжен, в намеченном месте выполняли прокол и вводили в брюшную полость троакар-канюлю с удаленным полым стилетом. После полного прохождения винтовой головки в брюшную полость вводили в центральный канал троакар-канюли полый стилет (длинную иглу для впуска воздуха в систему для внутривенной инфузии) и пунктировали желчный пузырь. Вращая инструмент по ходу часовой стрелки, свинчивали головку в просвет желчного пузыря через прокол его стенки. В момент полного введения головки в просвет пузыря стенка его оказывалась между наиболее широкой частью головки и цилиндрической частью троакар-канюли. После этого стенку желчного пузыря зажимали путем привинчивания основной трубки к головке. Включали электроотсос, отсасывали желчь и подтягивали желчный пузырь в рану. Если стенку пузыря не удавалось извлечь наружу, то холецистостому формировали на самой канюле. Конструкция инструмента позволяла при необходимости уменьшать его длину. Для этого извлекали стилет, свинчивали ручку и гайку и разъединяли на две половины основную трубку троакар-канюли. К оставшейся в желчном пузыре части присоединяли резиновую трубку. Через 8—9 дней после операции троакар-канюлю удаляли и в полость желчного пузыря через свищ вводили резиновый дренаж.

Опыт показал, что троакар-канюля вполне работоспособна, но ее конструктивные особенности приводят к существенному усложнению техники операции в простых ситуациях. Кроме того, ее применение затрудняло удаление камней из желчного пузыря. Следующий вариант лапароскопической холецистостомии был основан на применении иглы И. Д. Прудкова. Инструмент был создан для опо-

рождения желчного пузыря и фиксации его стенки. Вскрытие пузыря, удаление камней и формирование свища выполняли другими инструментами. Эта методика предпочтительна у больных с напряженным желчным пузырем. После диагностического этапа лапароскопии, осмотра желчного пузыря и определения места разреза выполняют анестезию брюшной стенки. Наблюдение за новокаиновым предбрюшинным инфильтратом и кончиком иглы для анестезии через лапароскоп позволяет еще раз уточнить правильность выбранного доступа. Затем делают разрез кожи длиной 10—12 мм и стилетом прокалывают брюшную стенку до брюшины. Канал растягивают при помощи иглодержателя Гегара, сосудистого зажима или узких крючков. В конце манипуляции прокалывают париетальную брюшину и растягивают отверстие. Через образовавшийся канал вводят изогнутую иглу на зажиме (рис. 3.5) в брюшную полость и временно герметизируют рану вокруг иглы. Для этого накладывают по сторонам раны 2 шва крепкими нитями с захватыванием кожи, подкожной клетчатки и апоневроза. Ассистент перекрещивает нити и натягивает их концы. В результате края раны плотно смыкаются. В дальнейшем нити позволяют оттягивать переднюю брюшную стенку в виде конуса, увеличивая тем самым зону осмотра и свободу манипулирования на желчном пузыре. Вновь вводят в брюшную полость газ.

К павильону изогнутой иглы присоединяют выключенный электроотсос и под постоянным контролем через лапароскоп пунктируют желчный пузырь и ввинчивают иглу по ходу часовой стрелки в его просвет. После введения основного витка шаровидное утолщение на игле прижимают к проколу, герметизируя таким образом желчный пузырь. Затем включают электроотсос и удаляют жидкость из полости.

Стенка желчного пузыря после его опорожнения становится значительно мобильнее, что позволяет легко подтянуть ее к передней брюшной стенке. Для предупреждения соскальзывания стенки желчного пузыря иглу медленно и постоянно вращают по ходу часовой стрелки. Пневмоперитонеум ликвидируют.

Если дно желчного пузыря удастся вывести в рану, его стенку фиксируют двумя прошивными нитями-держалками и вскрывают. Иглу извлекают.

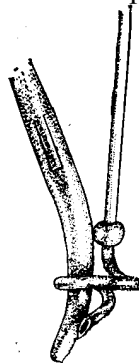


Рис. 3.5. Холецистостомия с использованием изогнутой иглы  
Введение иглы в брюшную полость на изогнутом зажиме

Далее производят удаление камней, контрольную холецистоскопию и по показаниям — холецистохолангиографию (см. раздел 3.1.1.).

Вмешательство завершают подшиванием краев разреза желчного пузыря к



тканям передней брюшной стенки. В зависимости от целей операции можно формировать как губовидный, так и трубчатый свищи. Необходимость губовидной холецистостомы обычно обусловлена потребностью в длительном и стойком функционировании свища. Для его создания следует сопоставить швами слизистую оболочку пузыря с кожей. Трубчатый свищ более целесообразен для временного дренирования желчных путей. Чтобы сформировать его, надо сшить стенку желчного пузыря с апоневрозом или париетальной брюшиной.

Применение изогнутой иглы и дополнительных инструментов для формирования свища оказалось более приемлемым в хирургической практике, чем использование троакар-канюли. Следующим этапом упрощения техники стало выполнение всех элементов операции отдельными инструментами.

Основной вариант лапароскопической холецистостомии. Подготовительные этапы операции, включая формирование доступа через брюшную стенку, не отличаются от описанных выше. Пункцию и опорожнение желчного пузыря производят обычной толстой иглой, дополнительной герметизации брюшной полости при этом не требуется. При спавшемся желчном пузыре его пункцию и опорожнение не делают. Через прокол брюшины в рану вводят зажим с пробкой, нанизанной на замок зажима до уровня оси замка. Под контролем лапароскопии зажимом захватывают стенку спавшегося желчного пузыря, отверстие в брюшине расширяют, удаляют пневмоперитонеум и выводят стенку пузыря в рану. Дальнейший ход операции соответствует холецистостомии с помощью иглы И. Д. Прудкова. Применение этого варианта оказалось более удобным в практическом отношении и получило наибольшее распространение.

Для осуществления холецистостомии в technically сложных условиях (высокое расположение желчного пузыря, сморщенный желчный пузырь, внутривнутрипеченочное его расположение, наличие лапароскопически неразделимого инфильтрата и т. д.) был разработан еще один вариант лапароскопической холецистостомии с использованием минилапаротомии. В намеченном во время лапароскопии месте выполняют послойный разрез длиной 3—4 см на всю глубину передней брюшной стенки. Марлевыми полосками отгораживают свободную брюшную полость и вводят в рану узкие крючки типа Фарабефа. Обычными инструментами отделяют сальник от печени и дна желчного пузыря. Под контролем зрения пунктируют в области дна желчный пузырь иглой И. Д. Прудкова, опорожняют его и подтягивают к ране. Дно фиксируют двумя нитями-держалками и вскрывают. После удаления камней и холецистоскопии формируют холецистостому “на протяжении”. Техника выполнения ее несколько отличается от общепринятой. Сейчас мы полностью отказались от формирования свища в виде чернильницы-“непроливашки” (погружением стенки желчного пузыря рядом последовательно наложенных кисетных швов) и применяем более простой вариант холецистостомии. Герметизация свища достигается одной, реже двумя обвивными лигатурами, которые в нескольких точках субсерозно фиксированы к стенке желчного пузыря вокруг разреза (рис. 3.6). В случае выраженной деструкции стенки пузыря или перивезикального абсцесса рядом с холецистостомической трубкой устанавливаем сигарный тампон. Рану брюшной стенки ушиваем до дренажа и тампона.

В послеоперационном периоде после купирования острых воспалительных

изменений в билиарном тракте и устранения холестаза проводим тщательное

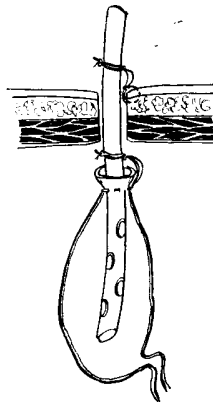


Рис. 3.6. Схема холецистостомии “на протяжении”  
Дренаж фиксирован в желчном пузыре обвивной лигатурой

обследование желчных путей с использованием рентгенологических методов (холецистохолангиография, рентгентелевизионная холескопия), чресфистульной эндоскопии (чресфистульная холецистоскопия, холецистохолангиоскопия) и т. д. Результаты этих исследований имеют решающее значение при определении тактики последующего лечения и выборе объема операции.

Тактика дальнейшего лечения в основном определяется степенью улучшения состояния больного после холецистостомии. Если состояние больного в “холодном” периоде позволяет, то на 2-м этапе лечения применяем традиционные хирургические операции на желчных путях - холецистэктомия с вмешательствами на протоках и БСДК при желчнокаменной болезни, радикальные и паллиативные операции при опухолях панкреатодуоденальной зоны и т. д.

Если состояние больного не позволяет уверенно рассчитывать на успешный исход операции с использованием лапаротомного доступа, прибегаем к паллиативному лечению.

### **3.2.1.1. Лапароскопическая холецистостомия при остром холецистите**

К настоящему времени мы располагаем опытом применения лапароскопической холецистостомии при остром холецистите у 353 больных. Основным показанием к выполнению этого вмешательства служила безуспешность консервативного лечения острого холецистита у лиц с большим операционным риском, преимущественно у больных пожилого и старческого возраста. Противопоказанием к использованию лапароскопического метода являлось наличие распространенного перитонита.

Среди больных были 73 мужчины и 280 женщин в возрасте от 36 до 101 года. Средний возраст составил 74,6 года. Больные пожилого и старческого возраста преобладали (89,8%).

По данным клинического наблюдения и результатам морфологического исследования интраоперационных биоптатов стенки желчного пузыря, характер воспалительных изменений в пузыре был расценен как гангренозный холецистит у

7,1% больных, флегмонозный— у 89%, катаральный холецистит был диагностирован у 3,9 % больных. В 14,7 % наблюдений холециститу сопутствовали явления местного неограниченного перитонита, в 4,8 % определяли рыхлый и в 2% плотный перивезикальный инфильтрат. У 1,7 % больных острый холецистит был осложнен перивезикальным абсцессом [22].

Причиной острого холецистита, по данным интра- и послеоперационного обследования, у 96,9 % пациентов была желчно-каменная болезнь, в том числе у 75,1 % больных камни располагались только в желчном пузыре, у 24,9 % — в желчном пузыре и протоках.

Тяжелые сопутствующие заболевания имелись у 98,5 % больных, причем у 64,6 % наблюдали несколько заболеваний сразу. Во всех случаях консервативное лечение острого холецистита было неэффективным.

Местная анестезия была использована у 80,2 % больных, у 19,8 % пришлось прибегнуть к различным видам общего обезболивания. Применение преимущественно местной анестезии было обусловлено особенностями контингента больных — преобладанием пациентов с большой степенью операционного риска.

Неудач лапароскопической холецистостомии, вызванных какими-либо анатомическими взаимоотношениями в зоне операции, не наблюдали. Размеры желчного пузыря после его опорожнения у 92,4 % больных оказались достаточными для подшивания пузырной стенки к тканям передней брюшной стенки. У 7,6 % вмешательство было завершено из минилапаротомии формированием холецистостомы “на протяжении”.

Интраоперационные осложнения имели место у 4 больных. Одним из них было попадание желчи в брюшную полость в момент пункции желчного пузыря. По нашим наблюдениям, воздействие желчи на брюшину сравнимо с действием желудочного содержимого, больной при этом испытывает боль не меньшую, чем при перфорации язвы двенадцатиперстной кишки. Возникновение этого осложнения было связано с техническими ошибками: попыткой подтянуть желчный пузырь к передней брюшной стенке до его опорожнения—в 1-м случае и пункцией напряженного пузыря изогнутой иглой без герметизирующего утолщения — во 2-м.

Другим интраоперационным осложнением было ошибочное вскрытие просвета поперечной ободочной кишки. В 1-м случае его непосредственной причиной послужил недостаточный опыт применения фотолапароскопии — лапароскопическая ревизия и контроль за манипуляциями проводились через оптическую систему фотоаппарата, укрепленного на лапароскопе. Во 2-м — вскрытие просвета ободочной кишки произошло при разделении плотного перивезикального инфильтрата. Все интраоперационные осложнения были своевременно распознаны и ликвидированы. Желчь, попавшую в брюшную полость, удаляли электроотсосом под контролем лапароскопии и вводили в этот отдел брюшной полости дополнительный дренаж. Ранения ободочной кишки ушивали и принимали меры профилактики несостоятельности швов. Все пациенты поправились. Серьезных общих осложнений во время выполнения лапароскопической холецистостомии, несмотря на особую тяжесть контингента оперированных больных, не наблюдали. Единственным видом местных послеоперационных осложнений было развитие воспалительных процессов в области холецистостомы (4,3%). Общих и внутрибрюшных послеоперацион-

ных осложнений не было.

Летальность после лапароскопической холецистостомии при остром холецистите составила 4,5 %. Во всех наблюдениях причиной смерти больных послужили исходная запущенность основного заболевания, декомпенсация тяжелых сопутствующих заболеваний и возрастные инволютивные изменения [23].

Обследование желчевыводящих путей в послеоперационном периоде включало в себя чрездренажную холецистохолангиографию и чресфистульную холецистоскопию. Техника выполнения последней заслуживает более подробного рассмотрения.

Мы изучили возможности различных аппаратов: лапароскопа, цистоскопа, ректоскопа, тораоскопа — жесткого и гибких (отечественный ХОБ-ВО-1 и типы ВЗ и ВЗR фирмы “Olympus”). Было установлено, что идеального аппарата для чресфистульной холецистоскопии пока не существует. Из имеющихся наиболее удобны манипуляционные фиброхоледоскопы фирмы “Olympus”, дополненные некоторыми инструментами.

Основными инструментами для чресфистульных манипуляций в желчном пузыре были катетеры, подходящие к манипуляционному каналу фиброхоледоскопа, зонды Сельдингера, наборы мягких эластических бужей возрастающего диаметра от 2 до 7 мм с разницей диаметров в 1—2 номера по шкале Шарьера, набор более жестких термопластичных полых бужей сходного диаметра, проволочные ловушки типа “корзинка”, зонд для электрогидравлической литотрипсии. Последний легко может быть изготовлен путем замены рабочей части стандартного зонда к аппарату УРАТ-1М гибким коаксиальным кабелем диаметром 2 мм и длиной 400—500 мм. Дополнительное оборудование: источник холодного света, устройство для введения промывной жидкости (система для внутривенной инфузии, аппарат Боброва, система активного нагнетания промывной жидкости на основе микрокомпрессора осветителя), источник разрядов для электрогидравлической литотрипсии, рентгеноустановка передвижного типа с электронно-оптическим преобразователем.

Чресфистульную фиброхолецистоскопию выполняли в условиях чистой перевязочной после стандартной премедикации (промедол, димедрол) через 10—12 дней после лапароскопической холецистостомии. Удалив дренаж, при положении больного на спине, в свищ вводили фиброхоледоскоп и подключали к его манипуляционному каналу систему для введения промывной жидкости (0,9 % раствор хлорида натрия, раствор фурациллина и т. д.). Управляя потоком жидкости, направляли стенки желчного пузыря, отмывали желчь, фибрин и добивались хорошей видимости. Во избежание миграции желчных камней через пузырный проток позволяли промывной жидкости свободно изливаться наружу между краями свища и введенным аппаратом, а осмотр начинали с шейки желчного пузыря и входа в пузырный проток. Слизистая оболочка в пузырном протоке гладкая с выраженными редкими поперечными складками, которые на рентгенограммах создают иллюзию крайней извитости. Первая складка закрывает вход в пузырный проток. Слизистая оболочка желчного пузыря имеет ворсинчатый вид. Аппарат извлекали и, направляя его рабочий торец с помощью тяг, осматривали желчный пузырь.

Диагностическая чресфистульная холецистоскопия почти у половины больных позволила обнаружить камни, оставленные на операции в просвете желчного

пузыря. Причинами этого были технические затруднения, возникающие при попытках удаления вклинившихся камней, а также сложности интраоперационной диагностики из-за выраженных воспалительных изменений и ограниченной продолжительности интраоперационной ревизии. Большое практическое значение имело и другое обстоятельство — почти у половины больных оставленные в пузыре камни не обнаруживались при чрездренажной холецистографии, вероятно, из-за значительного объема желчного пузыря и заливания конкрементов контрастом.

Обследование желчных протоков проводили рентгенологически. В 45,6 % случаев чрездренажная холецистохолангиография помогла обнаружить сопутствующую патологию гепатикохоледоха и БСДК, преимущественно холедохолитиаз и стенозирующий папиллит.

После купирования острого холецистита на основании результатов обследования решали вопрос о тактике дальнейшего лечения. Если состояние больного позволяло, прибегали к традиционному хирургическому лечению желчнокаменной болезни. В случаях, когда после холецистостомии это не представлялось возможным, для увеличения продолжительности клинической ремиссии применяли различные методики удаления камней из билиарного тракта [12].

Наиболее эффективным способом ликвидации холецистолитиаза было инструментальное удаление камней под контролем чресфистульной холецистоскопии. Основную массу оставленных камней и их осколков извлекали с помощью зажимов, щипцов или ложечек с притупленными краями по методике, сходной с интраоперационным удалением камней из желчного пузыря. Оставшиеся мелкие единичные камни и обломки захватывали с помощью проволочной ловушки типа “корзинка” под контролем холецистоскопии. В наиболее простых ситуациях ловушку затягивали, перемещая ее вместе с камнем, в сложных—осторожно фиксировали на неподвижном камне (рис. 3.7).

Для дробления крупных (диаметром более 1 см) и вклинившихся камней использовали аппарат УРАТ-1М с последующим удалением осколков

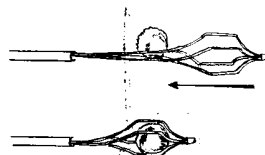


Рис. 3.7. Захватывание камня ловушкой типа “корзинка”:

- А — захватывание втягиванием ловушки с камнем. При быстром перемещении камень может выскользнуть;
- Б — захватывание затягиванием ловушки на неподвижном камне. Перемещается только рубашка затягивающего устройства, что предупреждает выскальзывание камня

проволочной ловушкой. Техника дробления камней заключалась в следующем. Во время чресфистульной фиброхолецистоскопии в условиях ясной видимости проводили через манипуляционный канал фиброхоледохоскопа зонд аппарата УРАТ-1М и прижимали его торец к поверхности камня. На шкале прибора устанавливали сна-

чала минимальную мощность при мягком режиме работы. С помощью ножной педали включения при продолжающемся наблюдении вызывали разряд. Через эндоскоп в этот момент можно было видеть облачко мути, а после промывания желчного пузыря—пристеночный дефект камня и трещины. В некоторых случаях хватало одного разряда, чтобы камень распадался на фрагменты (рис. 3.8).

Лечение было эффективным в 96—98 % случаев. Неудачи имели место в основном из-за того, что камни и осколки не были замечены в условиях некупированных воспалительных изменений желчного пузыря. К холецистолитиазу

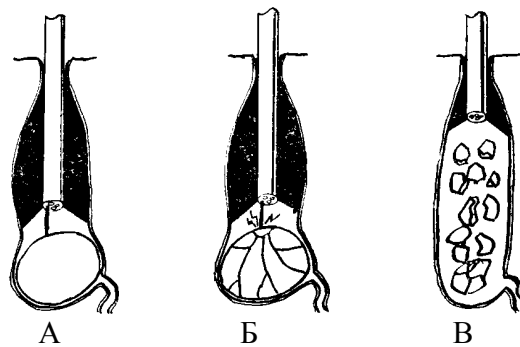


Рис. 3.8. Электрогидравлическое разрушение крупного камня, закрывающего начальный отдел пузырного протока:  
А. Б. В — последовательные стадии разрушения камня с образованием мелких фрагментов

мы относили также камни, вклинившиеся в начальный отдел пузырного протока, но частично расположенные в просвете желчного пузыря, поскольку различий в способах и эффективности их удаления по сравнению с камнями, полностью находящимися в просвете пузыря, не было [13].

Несколько иначе дело обстояло с камнями, выявленными в желчных протоках, так как доступ инструмента к ним был затруднен из-за узости просвета пузырного протока и складок слизистой оболочки. Исключение составили наблюдения, в которых ширина пузырного протока позволяла использовать его для инструментального удаления камней или имелось сообщение просвета желчного пузыря и общего желчного протока через свищ (синдром Мириззи).

Поиск путей устранения холедохолитиаза после лапароскопической холецистостомии был начат с методики механического вымывания желчных камней. Она заключалась в медленной капельной инфузии в желчные пути 1,5—2 л жидкости (0,25 % раствор новокаина, 0,9% раствор хлорида натрия и т. д.) после введения спазмолитических препаратов. Успех был достигнут лишь у 4 из 11 больных с небольшими камнями (диаметром до 3 мм). К тому же, было трудно утверждать, что тени на рентгенограммах, наблюдаемые у больных до промывания, вызваны действительно камнями, а не сгустками фибрина или пузырьками воздуха и их исчезновение после серии ирригаций—следствие миграции камней в кишечник, а не в печеночные протоки.

16 больным было проведено промывание смесью Pribram [44] (80 % эфира и

20 % этилового спирта) через холецистостому. Для увеличения эффективности в 9 случаях применили проточное промывание, во время которого 50 мл смеси медленно вводили через холецистостому, а отводили по зонду, заранее установленному в двенадцатиперстную кишку. Необходимость добавления в смесь спирта была вызвана эффектом кипения чистого эфира при температуре тела и опасностью резкого повышения давления в протоках. Полученные результаты также нельзя расценить как удовлетворительные. Камни исчезли лишь у 4 больных. Каждый сеанс промывания сопровождался тошнотой и более или менее выраженной болью, предотвратить возникновение которой полностью не удавалось. Применение для растворения камней раствора "G" (1 наблюдение) и смеси Korfel, Dadan (1 наблюдение) тоже успеха не имело.

Следующим этапом стала попытка совершенствования (М. И. Прудков) некоторых, наиболее распространенных растворителей (хлороформ, диэтиловый эфир, трилен, водные растворы холата натрия, гепарина, дегидрохолевой кислоты, химотрипсина, раствор "G" и др.).

Сравнительное изучение было проведено в экспериментах на сериях мелких камней, каждая из которых была сходной по внешнему виду, размерам, составу и структуре, поскольку составлялась из камней, взятых от одного больного. Эксперимент заключался во взвешивании камней на торсионных весах до и после контакта с растворителем в течение определенного времени и анализе полученных результатов. Перед началом каждого эксперимента камни выдерживали несколько часов в желчи, осушали, а затем взвешивали. Всего провели 600 экспериментов.

Результаты исследований показали, что водные растворы (холат натрия, раствор "G") во много раз менее эффективны по сравнению с органическими растворителями. Дальнейшее изучение органических растворителей позволило установить, что скорость растворения камней определяется следующими факторами: составом, температурой, скоростью перемешивания растворителя и присутствием желчи в зоне контакта с камнем. При температуре +20°C хлороформ оказался эффективнее диэтилового эфира в 1,4 раза ( $P < 0,01$ ). Добавление эфира к хлороформу снижало эффективность последнего. Растворяющая способность смеси из 7 частей хлороформа и 3 частей эфира не имела статистически достоверных отличий от растворяющей способности чистого эфира. Разбавление органических растворителей маслами еще больше уменьшало их эффективность. Соотношение 1 : 1 вело к снижению растворяющей способности эфира в 4, а хлороформа в 7 раз. Исключение составили эфирно-спиртовые смеси. Добавление к диэтиловому эфиру 10% спирта даже несколько повышало растворяющую способность этого растворителя. Добавление 20% спирта несколько снижало ее ( $P = 0,05$ ), но до уровня, лишь незначительно уступающего растворяющей способности чистого эфира. Повышению скорости растворения камней способствовали повышение температуры от +20 до 56 °C (эффективность возрастала в 1,5—3 раза,  $p < 0,01$ ) и перемешивание растворителя (эффективность возрастала в десятки раз). Хорошим способом перемешивания растворителя в зоне контакта с камнем оказалось облучение растворителя ультразвуком. При облучении аппаратом УПТ-1 с расстояния 8 см при режиме излучения 2 Вт/см<sup>2</sup> в смеси 80 % эфира и 20 % спирта смешанный желчный камень размерами 1,5x1,5x2,3 см и весом 3,95 г был полностью разрушен за 4 мин 15 сек. Сходные

камни весом 100 мг за такое же время в этом же растворителе теряли около 15 мг, а при облучении ультразвуком разрушались полностью в течение нескольких секунд.

Механизм перемешивающего действия ультразвука можно объяснить следующим образом. На границе раздела плотностей камень—растворитель ультразвуковые колебания вызывают образование пузырьков, которые не охлопываются, в отличие от процессов, происходящих при кавитации, потому что мгновенно заполняются парами растворителя. В дальнейшем из-за неравномерности давления пузырек быстро вращается и перемешивает растворитель вблизи поверхности камня.

При экспериментальной проверке на 20 собаках было обнаружено, что все использованные растворители уже в течение 30-минутной экспозиции (вероятная продолжительность задержки растворителя при однократном вливании) нередко приводят к выраженному воспалению стенок желчных протоков, иногда с образованием эрозий и зон некроза. При этом эффективные растворители вызывали более выраженное повреждающее воздействие.

В связи с отсутствием безопасных растворителей была продолжена работа по изучению возможностей инструментальных чресфистульных вмешательств у больных с холедохолитиазом после лапароскопической холецистостомии. Убедившись, что успех удаления камней “вслепую” носит случайный характер (3 удачи в крайне благоприятных условиях), что выталкивание камней под рентгенотелевизионным контролем не только малоэффективно, но и опасно (1 летальный исход вследствие панкреонекроза и 6 неудач из 12 попыток выталкивания небольших камней), а фиброхолангиоскопия через холецистостому редко осуществима из-за недостаточной ширины пузырного протока, мы применили комплексную методику с одновременным использованием манипулирования “вслепую” под контролем рентгенотелевидения и чресфистульной фиброэндоскопии желчных путей [14].

После удаления всех камней из желчного пузыря снова делали фиброхолестистоскопию и находили вход в пузырный проток. Обычно он располагался эксцентрично в виде овальной щели, так как был частично прикрыт первой поперечной складкой слизистой оболочки. Через манипуляционный канал или рядом с аппаратом вводили проводник Сельдингера с нанизанным на него тонким эластичным катетером диаметром 1,5—2 мм и, наблюдая через эндоскоп, направляли его в пузырный проток. Продвижение катетера по пузырному протоку сопровождается характерным прерывистым сопротивлением и перемещением кожной проекции места расположения кончика катетера по ощущениям больного. Проекция ощущений больного на переднюю брюшную стенку практически совпадает с действительной проекцией точек давления на стенки билиарного тракта. Надавливание на стенку желчного пузыря ощущается больным в области холецистостомы, на стенку общего желчного протока—в правой половине эпигастральной области, на стенку БСДК—в зоне Шоффара, на стенки печеночных протоков — в нижних отделах правой половины грудной клетки. Таким образом, после попадания катетера с проводником в общий желчный проток больной отмечал перемещение зоны давления из правого подреберья в правую половину эпигастральной области, исчезало сопротивление продвижению катетера, а после удаления проводника по катетеру частыми каплями или тонкой струйкой начинала поступать желчь. Когда продвинуть катетер по пузырному протоку “вслепую” не удавалось, использовали рентгенотелевизионный



контроль. Для этого желчные пути заполняли 60—70 % контрастом, а при манипулировании ориентировались на положение проводника в центре катетера. Реже вместо проводника Сельдингера использовали j-образный пуговчатый проводник. После чреспузырной катетеризации общего желчного протока проводник извлекали, а катетер устанавливали таким образом, чтобы его конец на 1—2 см не доходил до БСДК.

Следующим этапом было бужирование пузырного протока. После обезболивания через катетер в общий желчный проток вводили проводник Сельдингера или j-образный проводник. Момент выхода кончика проводника из катетера больные отчетливо ощущали по возникновению чувства давления в эпигастральной области справа. Затем катетер извлекали, оставляя проводник неподвижным. По проводнику на ту же длину вводили новый катетер (полый эластичный буж), диаметр которого был больше на 1—2 номера по шкале Шарьера.

Правильно установленный буж не вызывает боли или выраженных неприятных ощущений, конец его должен легко скользить по гладкой слизистой оболочке общего желчного протока, а из просвета должна поступать частыми каплями или струйкой желчь. При контрольном промывании общего желчного протока у больного вновь возникает ощущение давления в правой верхней части живота. В отличие от промывания общего желчного протока введение жидкости в желчный пузырь не сопровождается дополнительными ощущениями, введенная жидкость изливается обратно через канал бужа или свищевое отверстие. Установленный буж фиксируют к полоскам липкого пластыря, наклеенным на обезжиренные участки кожи.

Через 48 ч пузырный проток постепенно растягивается и ранее плотно вставленный буж оказывается совершенно свободным. Это позволяет таким же способом каждые 48 часов увеличивать его диаметр на 1—2 номера по шкале Шарьера. Каждый последующий буж надо вводить сразу после извлечения предыдущего, при этом следует категорически отказаться от попыток насильственного введения более широких бужей. Более того, если проводник выпал, вновь катетеризовать пузырный проток в течение нескольких минут не удается и перестает отделяться по холецистостоме желчь, то дальнейшие попытки катетеризации и бужирования следует отложить на 2—3 дня. Удаление катетера из просвета пузырного протока приводит к быстрому уменьшению его внутреннего диаметра за счет нарастающего отека стенки вплоть до временной закупорки протока. После того, как отек спадает, проходимость пузырного протока восстанавливается, что просто обнаружить по появлению желчи в дренаже или с помощью фистулографии. Бужирование пузырного протока продолжают до создания просвета диаметром 7—10 мм (номера 21—30 по шкале Шарьера).

После формирования чресфистульного широкого доступа в общий желчный проток туда легко может быть проведен манипуляционный фиброхоледоскоп. Это позволяет поочередно захватить и извлечь целиком небольшие подвижные камни, а крупные и вклинившиеся — разрушить электрогидравлическим способом и удалить по частям. Особенностью чреспузырной фиброхолангиоскопии является затрудненное проведение торца аппарата в общий печеночный проток из-за того, что угол впадения пузырного протока в общий печеночный — острый, а угол сги-

бания торца аппаратов типов В3 и В3Р фирмы “Olympus” не превышает 90—100°. Для перемещения камней из недоступных печеночных протоков в общий желчный проток следует втянуть торец аппарата в пузырьный проток, изменить положение больного и дождаться спонтанной миграции камня в общий желчный проток с естественным током желчи. В ряде случаев при множественных мелких камнях общего желчного протока и в технически сложных ситуациях создаются условия для отхождения камней через БСДК путем дилатации сосочка или эндоскопической папиллотомии.

Успешность лечения холедохолитиаза с помощью инструментальных чресфистульных вмешательств после лапароскопической холецистостомии в 73 наблюдениях составила 56 %. Учитывая, что эффективность эндоскопической папиллотомии в лечении холедохолитиаза достигает, по нашим данным, 87%, можно надеяться, что комбинация этих методов позволит удалять камни из протоков после лапароскопической холецистостомии у подавляющего большинства больных.

Лапароскопическую холецистостомию можно считать одним из наиболее результативных способов лечения острого холецистита у лиц с большим операционным риском. Она выполнима практически всегда, не требует сложной аппаратуры и не связана с риском внутрибрюшных осложнений. Более того, применение лапароскопической холецистостомии у большого числа пациентов показало возможность ее использования даже в лечении гангренозного холецистита, при этом внутрибрюшных осложнений также не отмечалось. Достоинством лапароскопической холецистостомии является возможность удаления камней из желчевыводящих путей. Особенно велика эффективность чресфистульного удаления камней при комплексном использовании эндоскопической папиллотомии и чресфистульных инструментальных манипуляций в желчных путях. Дальнейшее совершенствование методов чресфистульного растворения желчных камней может сделать их ценным компонентом чресфистульного лечения холедохолитиаза.

### **3.2.1.2. Лапароскопическая холецистостомия при механической желтухе**

Длительный холестаза независимо от вызвавшей его причины приводит не только к тяжелым функциональным и морфологическим изменениям в печени, но и к серьезным нарушениям функций других органов и систем, в том числе центральной нервной, сердечно-сосудистой, выделительной систем, системы свертывания и т. д. Общность указанных изменений ведет к однотипным клиническим проявлениям и нередко определяет одинаковую тактику лечения при далеко стоящих друг от друга заболеваниях. О трудностях хирургического лечения больных с длительной механической желтухой может свидетельствовать тот факт, что выполнение у этих пациентов сравнительно небольших по объему лапаротомных операций сопровождается высокой летальностью, достигающей 50 % и более. Основной причиной смерти является нарастание печеночно-почечной недостаточности и связанные с ней осложнения.

Особенно далеки от удовлетворительных результаты радикальных операций у онкологических больных с длительным холестазом. В период разработки лапароскопических операций радикальные вмешательства систематически выполняли

лишь в единичных лечебных учреждениях и только при условии тщательного отбора больных. При этом именно продолжительность желтушного периода служила одним из ведущих критериев, ограничивавших показания к радикальной операции. Несмотря на строгий отбор, летальность после радикальных операций оставалась высокой. Такой же высокой была летальность после паллиативных вмешательств, необходимость которых нередко была вызвана еще большей продолжительностью желтухи и развитием печеночно-почечной недостаточности до операции.

Трудность лечения больных с механической желтухой заключалась и в том, что большинство пациентов поступали с заболеванием в поздней стадии, часто после длительного пребывания в инфекционных больницах и пробного лечения гормональными препаратами. Преобладание больных старших возрастных групп, сопутствующие заболевания и целый ряд других отягощающих факторов также нередко ставили хирургов в тяжелое положение. Опыт показал, что одной медикаментозной подготовкой, какой бы энергичной она ни была, нельзя устранить все имеющиеся нарушения. Единственным реальным выходом из создавшейся ситуации является снижение травматичности хирургического лечения. В настоящее время применяется большое число подобных операций: чрескожная чреспеченочная пункция и катетеризация желчных протоков, назобилиарное дренирование гепатикохоледоха, эндоскопическая папиллотомия, лапароскопическая чреспеченочная пункция желчного пузыря и др. Все они направлены на решение одинаковых задач, но ни одна не обладает такой степенью надежности и безопасности, чтобы могла заменить собой все остальные.

Применение лапароскопической холецистостомии при механической желтухе преследует две основные цели— обеспечение надежного наружного дренирования желчных путей без широкой лапаротомии и риска внутрибрюшных осложнений и выполнение достаточно информативного рентгенологического исследования желчных путей с помощью обычного рентгеновского оборудования.

Методика лапароскопической холецистостомии у больных с механической желтухой не отличается от описанной ранее. Ее особенностью является обязательное, выполнение холецистохолангиографии на завершающем этапе каждой операции. Это обусловлено необходимостью выяснения степени нарушения проходимости пузырного протока и определения уровня обтурации гепатикохоледоха. Выявление непроходимости пузырного протока во время операции является показанием к транспапиллярным, чрескожным чреспеченочным или лапаротомным операциям в зависимости от конкретных условий.

При явной непереносимости лапаротомии становится оправданной попытка пунктирования внутрипеченочных желчных протоков через стенку желчного пузыря, спаянного с тканью печени в области ложа. Выполнение такой процедуры не связано с риском внутрибрюшных осложнений.

Вмешательство обычно начинают с лапароскопической холецистохолангиографии. После обзорной лапароскопии и выведения желчного пузыря в наиболее удобное положение обычной инъекционной иглой пунктируют дно желчного пузыря и по возможности эвакуируют желчь. Через иглу вводят 20—40 мл контрастного вещества и 60—100 мл воздуха. Такой прием позволяет достичь тугого и равномерного заполнения протоковой системы, определить проходимость пузырного прото-

ка и состояние магистральных желчных протоков. При этом могут быть выявлены не только уровень и причина обтурации гепатикохоледоха, но и признаки паренхиматозной желтухи — отсутствие органических изменений во внепеченочных и равномерное сдавление внутripеченочных желчных протоков.

После холецистохолангиографии на желчный пузырь накладывают свищ. Дренажную трубку устанавливают таким образом, чтобы в просвете пузыря находилось не более 3—4 см трубки, иначе в послеоперационном периоде вследствие сокращения стенки желчного пузыря конец дренажа может упереться в его шейный сегмент и нарушить отток желчи.

К настоящему времени лапароскопическая холецистостомия использована для лечения 694 пациентов с различными заболеваниями органов пищеварения, осложненными длительной механической желтухой. Основными показаниями для наложения желчного свища считали продолжительность желтухи более 10—12 дней и клинические проявления печеночной и печеночно-почечной недостаточности в предоперационном периоде. Среди пациентов были 318 мужчин и 376 женщин в возрасте от 19 до 98 лет, из них 56% больных старше 60 лет. Большинство из них страдало тяжелыми сопутствующими заболеваниями. Характер патологических процессов, послуживших непосредственной причиной механической желтухи, представлен ниже:

<b>Заболевание</b>	<b>Число наблюдений</b>
Рак поджелудочной железы	249
Рак БСДК	70
Рак внепеченочных протоков	55
Рак желчного пузыря	18
Рак печени	17
Метастатические поражения печени	11
Недифференцируемый рак гепатопанкреатодуоденальной зоны	90
Холедохолитиаз	46
Холедохолитиаз и стеноз БСДК	17
Рубцовый стеноз БСДК	13
Холестатический гепатит	79
Прочие	29

У 87,4 % больных была использована местная анестезия, у 12,6 % — различные методы общего обезболивания.

У 79 пациентов, по данным лапароскопии и лапароскопической холецистохолангиографии, был установлен диагноз холестатического гепатита и отвергнуты показания к хирургическому лечению. Из дальнейшего анализа они исключены. У 68 больных после холецистостомии и интраоперационной холецистохолангиографии выявили нарушения проходимости пузырного протока, в результате чего наружное дренирование желчных путей оказалось невозможным. В этой группе больных операция была продолжена из широкого лапаротомного доступа. У остальных 547 пациентов пузырный проток был проходимым, и операцию завершили лапаро-

скопической холецистостомией.

В 633 наблюдениях желчный пузырь был фиксирован к передней брюшной стенке, в 61 была сформирована лапароскопическая холецистостома “на протяжении” из небольшого разреза. С точки зрения технического исполнения лапароскопическая холецистостомия оказалась либо более простой, нежели при остром холецистите (большой напряженный желчный пузырь), либо значительно сложнее (вторично сморщенный желчный пузырь). Интраоперационные осложнения имели место у 12 больных и соответствовали таковым при остром холецистите.

Так же как и у больных с острым холециститом, у пациентов с механической желтухой в послеоперационном периоде не было общих и внутрибрюшных осложнений. Местные осложнения в виде воспалительных инфильтратов и нагноений в области желчного свища наблюдали у 19 больных.

Особое внимание в послеоперационном периоде уделяли диагностике и лечению печеночно-почечной недостаточности. Клинические проявления ее обычно складывались из немотивированной общей слабости, апатии, нарушений сна, снижения аппетита, стабилизации или нарастания желтухи при свободном наружном или внутреннем оттоке желчи, уменьшения количества мочи, появления тошноты. Из лабораторных признаков печеночно-почечной недостаточности наиболее значимыми считали гипопроотеинемию, гипоальбуминемию, нарушения свертываемости крови, повышение уровня непрямого билирубина, повышение активности трансаминаз, рост концентрации азотистых шлаков. При большом риске развития печеночно-почечной недостаточности 18 больным во время лапароскопии одновременно с холецистостомией произвели катетеризацию сосудов брюшной полости для последующей регионарной терапии, а 16 больным дополнительно наложили лапароскопический свищ на желудок для возвращения желчи в пищеварительный тракт. При появлении признаков печеночно-почечной недостаточности назначали строгий постельный режим, применяли, наряду с традиционной терапией, гормональные препараты в комплексе с антибиотиками, особое значение придавали обеспечению возврата желчи в кишечник либо приемом ее внутрь, либо введением через тонкий дуоденальный зонд, гастро- или еюностому. У пациентов с печеночно-почечной недостаточностью максимально ограничивали чрездренажные ирригации и манипуляции в билиарном тракте (чрездренажные холеграфии, холецистоскопии и т. д.). Грубой ошибкой считали выполнение эксплоративной лапаротомии по поводу нарастающей желтухи, обусловленной недостаточностью функции печени.

Летальность после лапароскопической холецистостомии, выполненной при заболеваниях, осложненных механической желтухой, составила 8,2 % от числа больных с проходимым пузырным протоком. Основной причиной смерти была печеночно-почечная недостаточность. У 502 больных явления механической желтухи и печеночно-почечной недостаточности были устранены. Состояние 146 пациентов не позволяло рассчитывать на успех лапаротомии и хирургического вмешательства, поэтому у них наружный свищ желчного пузыря оказался единственным и окончательным методом лечения. У больных с желчнокаменной болезнью возможности чресфистульной санации соответствовали таковой при остром холецистите.

356 пациентам был проведен второй этап хирургического лечения.

<b>Операция</b>	<b>Число наблюдений</b>	<b>Летальность, %</b>
Холецистэктомия+операции на протоках	16	—
Холецистэктомия+операции на протоках +трансдуоденальная папиллотомия	27	3,7
Прочие операции по поводу ЖКБ	18	5,5
Панкреатэктомия	1	—
Панкреатогастродуоденальная резекция	66	7,6
Билиодигестивные соустья по поводу опухолевой окклюзии гепатикохоледоха	219	2,7
Прочие	9	11,1

Приведенные данные показывают, что использование лапароскопической холецистостомии позволило действительно снизить риск хирургического лечения в этой группе больных и практически приблизить к риску планового оперативного лечения в “холодном” периоде.

### **3.3. ГЕПАТОХОЛАНГИОСТОМИЯ**

Наружное дренирование внутripеченочных протоков через ткань печени применяют в основном для лечения больных с высокой окклюзией общего печеночного протока. К нему прибегают, когда не удастся во время эндоскопии реканализировать сужение зондированием через БСДК, а лапаротомия представляет для больного слишком большой риск. Одним из наиболее перспективных вариантов этой операции можно считать чрескожную чреспеченочную катетеризацию печеночных протоков иглами Chiba под контролем рентгенотелевидения. Основным недостатком чрескожной катетеризации является большой риск внутрибрюшных осложнений в виде желче- и кровотечения в брюшную полость.

Лапароскопическая техника оперирования позволяет также с минимальной травмой выполнить более надежное вмешательство — сразу на операции сформировать наружный свищ внутripеченочного протока.

#### **3.3.1. Лапароскопическая гепатохонгиостомия**

Техника выполнения лапароскопической гепатохонгиостомии заключается в следующем. Во время обзорной лапароскопии осматривают органы брюшной полости, выполняют лапароскопическую холецистохонгиографию, уточняют показания к лапароскопической гепатохонгиостомии и намечают место предстоящего разреза. Он должен располагаться по краю той доли печени, которую предстоит дренировать. В намеченном месте (местах) вскрывают разрезом длиной 3—4 см по-слойно брюшную полость и ликвидируют пневмоперитонеум. С помощью крючков обнажают край печени, полосками марли отграничивают свободную брюшную полость. Намечают линию предстоящей краевой резекции печени. Отступив от линии на 0,5 см в сторону печени, прошивают ее ткань блоковидными швами. Наложённые швы поочередно затягивают до прекращения кровообращения в выключенном

ими участке печени. Производят резекцию края печени строго по намеченной линии. С помощью лупы находят на срезе культы внутрипеченочных протоков и в наиболее крупный из них вводят тонкий катетер. При попадании катетера в желчный проток по нему начинает отделяться частыми каплями желчь, при попадании в артерию или вену — кровь. При этом катетер удалять не следует — его можно использовать для внутрипеченочной инфузии лекарственных препаратов. Документируют положение катетера в протоках с помощью холангиографии. Убедившись в правильном положении катетера, производят осторожное бужирование протока на проводнике. Операцию заканчивают экстраперитонизацией раны печени путем подшивания ее краев к брюшине по всему периметру раны передней брюшной стенки. При необходимости могут быть дренированы протоки обеих долей печени из двух разрезов в правом подреберье и эпигастральной области (рис. 3. 9). Предварительные результаты лапароскопической гепатохолангиостомии у 12 больных с высокой окклюзией общего печеночного

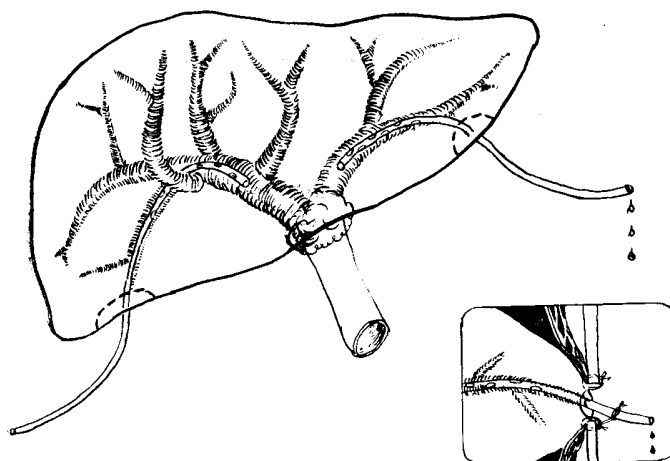


Рис. 3.9. Дренирование обеих долей печени с помощью лапароскопической гепатохолангиостомии

протока в области его бифуркации в целом благоприятные. Операция оказалась выполнимой у 9 пациентов. Внутрибрюшных осложнений не было. Наиболее сложным этапом вмешательства был поиск и канюляция протоков на срезе печени, требующие от хирурга тщательности и большого терпения.

Применение лапароскопических операций на желчевыводящих путях позволяет успешно решать многие вопросы оказания хирургической помощи больным с различными заболеваниями билиарного тракта. Особенно важно то, что значительно уменьшается риск оперативного лечения острого холецистита у лиц пожилого и старческого возраста, обремененных множеством тяжелых сопутствующих заболеваний и заболеваний, осложненных длительной механической желтухой с большой вероятностью развития печеночно-почечной недостаточности. Весьма перспективной представляется разработка методов органосохраняющей хирургии желчнокаменной болезни.

## Глава 4

### ЛАПАРОСКОПИЧЕСКАЯ ЕЮНОСТОМИЯ

Хирургия тонкой кишки, как и любой другой раздел хирургической гастроэнтерологии, нуждается в щадящих способах оперативных вмешательств. В то же время этот отдел пищеварительного тракта наименее доступен для введения инструментов *per via naturalis* и закрытой чрескожной пункции.

Перспективы лапароскопической хирургии тонкой кишки весьма значительны. В отличие от желудка и желчных путей этот отдел желудочно-кишечного тракта почти весь доступен лапароскопическому осмотру, лапароскопическому перемещению в брюшной полости и выведению за ее пределы. К тому же техника хирургических операций на тонкой кишке достаточно проста и хорошо разработана, подробно изучены основные моменты, определяющие успешный исход. Разработка лапароскопических операций на тонкой кишке была начата с еюностомии — наиболее простого вида вмешательств, выполняемых на неизменной кишечной стенке.

Еюностомия является видом энтеростомии, при которой наружный кишечный свищ накладывают на тощую кишку для кормления больного. Эту операцию применяют как для подготовки больных при многоэтапном хирургическом лечении, так и в качестве самостоятельной паллиативной операции в случаях, когда нельзя восстановить энтеральное питание через рот или применить гастростомию.

Характерной особенностью больных этой группы является особая тяжесть их состояния и высокий риск традиционного хирургического лечения, что и послужило основанием для применения лапароскопической техники оперирования.

Лапароскопическая еюностомия, так же как и лапароскопическая гастростомия, основана на выведении конуса кишечной стенки в прокол передней брюшной стенки. Для выполнения лапароскопической еюностомии требуется тот же инструментарий, что и для гастростомии, в том числе диагностический лапароскоп, инструменты для оперирования на мягких тканях под местной анестезией, скальпель с узким лезвием, ниппельная трубка. Отличительной особенностью лапароскопической еюностомы является более узкий, по сравнению с гастростомой, просвет формируемого свища, поэтому диаметр применяемых инструментов должен быть меньше, чем при наложении свища на желудок. Крючки для лапароскопической еюностомии должны иметь ширину зеркала 2 мм, скальпель—3 мм, диаметр зажима для формирования канала в брюшной стенке и захватывания стенки кишки на уровне оси замка не должен превышать 5 мм.

Подготовка больных к операции такая же, как и к лапароскопической гастростомии. Обезболивание преимущественно местное, за исключением ситуаций, когда имеются особые показания к общему обезболиванию или искусственной вентиляции легких.

Техника выполнения вмешательства заключается в следующем. Для введе-



ния лапароскопа обычно используют правую нижнюю точку Калька. После диагностической лапароскопии приступают к поиску начального отдела тощей кишки. При отсутствии патологических процессов (сращения, перенесенные операции, синдром Ледда и т. д.) положение петель кишечника в брюшной полости чаще всего соответствует довольно простой схеме: в левом подреберье располагаются петли начального отдела тощей кишки, в мезогастрии — средние отделы тонкого кишечника, в правых нижних отделах брюшной полости — подвздошная кишка и в области слепой кишки — ее терминальный отдел.

Оптимальным местом для наложения лапароскопической еюностомы является начальный отдел тощей кишки на расстоянии 25—40 см от связки Трейтца. С практической точки зрения вполне допустимо наложение свища в пределах первых 1—1,5 м тонкой кишки. Указанный отдел почти всегда располагается в левом подреберье. Его отличительными особенностями являются несколько большие диаметр кишечной трубки и толщина ее стенки. Из-за относительно короткой брыжейки петли этого отдела кишечника чаще всего имеют горизонтальное положение, количество прямых сосудов брыжейки, подходящих к стенке кишки, больше, чем в нижележащих петлях, и эти сосуды крупнее. Аркады брыжейки начального отдела имеют обычно 1 ряд, в то время как в дистальных отделах они расположены в 2 или 3 ряда.

Для обнаружения места выхода тощей кишки из забрюшинной клетчатки больного поворачивают на правый бок, предварительно опустив головной конец операционного стола, и манипулятором смещают вверх сальник с поперечной ободочной кишкой. Если зона связки Трейтца остается недоступной осмотру, то можно попытаться определить начальную петлю тощей кишки по ее ограниченной подвижности. Для этого в точке, намеченной для еюностомии, в брюшную полость вводят узкий зажим с пробкой на оси замка, слегка прихватывают одну из самых верхних петель тощей кишки и определяют ее подвижность.

Нередко лапароскопическую еюностомию приходится выполнять у больных, перенесших различные операции на органах брюшной полости. В этом случае точка пункционного введения лапароскопа не должна располагаться слишком близко к послеоперационным рубцам или лапароскоп следует вводить из небольшой лапаротомии. У части больных, перенесших операции на верхнем этаже брюшной полости, выявление начального отдела тощей кишки облегчается тем, что поперечная ободочная кишка и сальник бывают припаяны к послеоперационному рубцу и в момент введения газа в брюшную полость приподнимаются вместе с брюшной стенкой. Начальный отдел кишки можно хорошо осмотреть, опустив ножной конец операционного стола и повернув больного на правый бок. Если увидеть начальный отдел тощей кишки не удастся, манипулятором следует переместить петли тонкой кишки из левого подреберья вниз и вправо и взять для еюностомии одну из петель, лежащих слева от позвоночника, ближе к корню брыжейки ободочной кишки. Выбор кишки для еюностомии после реконструктивных операций следует проводить с учетом локализации последнего соустья.

Обычным местом наложения еюностомы на передней брюшной стенке служит область второго сегмента сверху левой прямой мышцы живота. При необходимости можно использовать и другие участки. Выбирая место для еюностомии, сле-

дует руководствоваться тем, чтобы свищ был наложен без натяжения брыжейки кишки, а у полных больных—чтобы это было еще и место наименьшей толщины брюшной стенки. Экспериментальными исследованиями Н. Ф. Савченко [17] установлено, что предельная толщина, при которой пункционная еюностомия не грозит развитием непроходимости тонкой кишки на уровне стомы, не должна превышать 4 см. Толщину брюшной стенки определяют по длине иглы, проведенной через кожу до брюшины.

Несмотря на то, что техника выполнения лапароскопической еюностомии во многом сходна с лапароскопической гастростомией, эта операция имеет и свои особенности. При выполнении местной анестезии в месте наложения свища не следует вводить много раствора новокаина, так как этим искусственно увеличивается толщина брюшной стенки. Надрез кожи делают узким скальпелем в поперечном направлении, длина кожного разреза не должна превышать 5—6 мм. При растягивании пункционного канала в мышечно-апоневротическом слое брюшной стенки следует использовать более узкий зажим и следить за тем, чтобы не увеличить размеры кожной раны.

Через сформированный канал в брюшную полость вводят сомкнутый узкий зажим с пробкой на оси замка. Прижимая пробку к коже, герметизируют брюшную полость и наполняют ее газом. Прежде чем накладывать зажим на выбранный участок кишечной стенки, следует еще раз убедиться в правильности выбора. Для этого, слегка прихватив кишечную петлю зажимом, подтягивают ее к брюшной стенке. Правильно взятая петля должна свободно подтягиваться к брюшине. Следует иметь в виду, что излишне высокое захватывание тощей кишки может привести к деформации дуоденоеюнального перехода и опасному натяжению подшитой петли. Окончательно фиксировать кишечную стенку зажимом с защелкиванием кремальеры следует только 1 раз строго за противобрыжеечный край кишки, захватывая около 3 мм ткани во всю толщину кишечной стенки.

Выведение кишечной стенки, фиксация держалками и вскрытие осуществляются проще, чем при гастростомии, ввиду ее небольшой толщины. После окончательного захватывания стенки выпускают газ из брюшной полости, а кишечный конус втягивают в пункционный канал. Участок стенки при хорошей подготовке канала в мышечно-апоневротическом слое легко может быть выведен на 5—6 мм выше уровня кожи. Выведенный участок кишки прошивают 2 лигатурами, зажим снимают. Стенку кишки рассекают между держалками, при этом обычно сразу вскрывают ее просвет (рис. 4.1). Величина разреза на кишке не должна превышать 3—4 мм.




Рис. 4.1. Вскрытие выведенной в виде конуса стенки тонкой кишки между двумя держалками

Рис. 4.2. Прошивание стенки кишки в области разреза отдельными лигатурами

Подшивать стенку кишки к краям кожного разреза следует очень тщательно и осторожно. На этом этапе операции лучше применять только тонкие синтетические нити с атравматическими иглами, кожу и стенку кишки необходимо прошивать отдельно. Обычно первым этапом проводят 4 лигатуры через стенку кишки, каждый раз вкалывая иглу со стороны серозной оболочки на расстоянии 3—4 мм от края разреза (рис. 4.2). После этого ранее наложенные держалки снимают и поочередно фиксируют основные нити к коже. Вкол выполняют в подкожную клетчатку, проводят иглу через дерму и выкалывают у самого края кожного разреза (рис. 4.3). В результате величину наружного отверстия свища удастся сохранить постоянной и в период прорезывания лигатур. Поочередно нити завязывают, следя за тем, чтобы по всей окружности кожной раны слизистая оболочка прилегала к коже, но не выступала над ее поверхностью.

Через наружное отверстие сформированного свища вводят ниппельный зонд и продвигают его конец на 15—20 см. Через лапароскоп нужно проследить за продвижением трубки и, если она упирается в стенку, расправить кишку введением в зонд жидкости. Следует отметить, что не имеет большого практического значения, в какую петлю введена ниппельная трубка — в отводящую или приводящую. В любом случае трубка вскоре займет нужное положение в результате перистальтики.

Контрольный осмотр зоны операции через лапароскоп одновременно с толчкообразным введением шприцем жидкости в зонд позволяет убедиться, что еюностома сформирована правильно, петля кишки не деформирована и зонд расположен в просвете кишки. После этого снимают пневмоперитонеум, удаляют лапароскоп, а ниппельный зонд фиксируют к швам, придавая ему строго перпендикулярное положение.

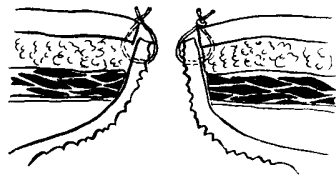


Рис. 4.3. Фиксация стенки кишки к коже. Слизистая оболочка не выступает над поверхностью кожи. В шов захвачены стенка кишки, подкожная клетчатка, дерма и небольшой участок кожи. Рану в месте введения лапароскопа ушивают отдельным кожным швом.

Пункционная еюностома накладывается и при лапаротомии, необходимость в которой может быть обусловлена невозможностью выполнить лапароскопию или показанностью вскрытия брюшной полости по другим причинам. В этом случае лапаротомный разрез должен располагаться в стороне от места наложения еюностомы. Величина лапаротомного разреза не имеет большого значения, поскольку его целью является лишь выбор кишечной петли и визуальный контроль при ее захвате зажимом, предварительно проведенным через канал брюшной стенки, подготовленный для выведения конуса кишечной стенки. Вместо зажима можно использо-

вать 2 нити-держалки, проведенные субсерозно через стенку противобрыжеечного края кишки.

Питание больных в еюностому следует осуществлять с учетом небольшой емкости кишечной петли, особенно после длительного голодания. При уверенности в том, что конец трубки находится в отводящей петле, кормление можно начинать уже в день операции. В противном случае лучше приступить к нему на следующий день. Объем пищи, особенно поначалу, не должен превышать 150—200 мл за один прием. При этом не следует спешить с введением высококалорийных смесей сразу после длительного голодания и с полным переводом питания на энтеральный путь. В первые дни лучше применять медленное капельное (30—40 капель в мин. и даже менее) введение белковых гидролизатов и растворов электролитов параллельно с инфузионной терапией и парентеральным питанием. При хорошей переносимости начинают вводить в еюностому питательные смеси небольшими порциями медленным капельным путем. Объем инфузионной терапии постепенно уменьшают. В раннем послеоперационном периоде не следует передоверять больному самостоятельное введение питательных смесей. Желание избавиться от чувства голода и бесконтрольное питание могут привести к переполнению сегментов кишки, близко расположенных к свищу. Это состояние почти всегда сопровождается резкой болью в животе, тошнотой, расстройством стула и может привести к развитию серьезных осложнений.

Обеспечение всех потребностей организма в питательных веществах при поступлении пищи непосредственно в тощую кишку является на сегодняшний день трудной задачей. Выключение из пищеварения желудка и двенадцатиперстной кишки приводит к повышению требований к качеству пищи. Она должна быть не только хорошо обработанной механически и сбалансированной по калорийности, содержанию воды, витаминов, микроэлементов, но и соответствовать условиям пищеварения в тощей кишке. Наиболее сбалансированными являются специальные составы для энтерального зондового питания — смесь Спасокукоцкого, энпиты, диеты типа “Ensure”, “Kodelit”, “Nutrison”, “Vital” и т. п. При отсутствии специальных составов кормление в еюностому можно проводить смесями для детского питания, жидкими и протертыми блюдами, молочными продуктами, шоколадом, фруктовыми соками и другими продуктами. В первые дни следует с помощью проб определить продукты, которые больной плохо переносит, и исключить их из питания. Обычно это относится к молоку, сладкому чаю, компотам. В начальном периоде питания через еюностому даже небольшие колебания состава пищи и ритма ее введения вызывают значительные изменения самочувствия больных, появление боли в животе, жидкого стула. Поэтому требуется постоянная коррекция состава смесей для питания и режима их введения, комбинирование питания через еюностому с инфузионной терапией и медикаментозным лечением. Опыт показывает, что таким образом можно добиться полного перехода на кормление через еюностому подавляющего большинства больных. Только у 2 пациентов мы не смогли использовать еюностому для полноценного кормления, ограничившись введением растворов электролитов и белковых гидролизатов. Большое значение в процессе адаптации играет рациональное использование компенсаторных возможностей органов пищеварительного тракта и их постепенная тренировка. После периода адаптации боль-

шинство больных переходит на 5—6-кратное введение пищи в еюностому, не испытывая при этом неприятных ощущений.

Уход за еюностомой в послеоперационном периоде почти не отличается от ухода за гастростомой. Ниппельная трубка должна постоянно находиться в свище в течение 12—14 суток, а у наиболее истощенных больных с резкими нарушениями репаративных процессов — еще дольше. Производить смену ниппельной трубки на дуоденальный зонд должен только врач, при этом необходимо учитывать направление трубки в отводящую петлю кишки. Продвижение трубки должно сопровождаться введением по ней жидкости, расправляющей просвет кишки. После введения трубки снимают кожные швы, а трубку привязывают нитями к 4 полоскам липкого пластыря, наклеенным заранее на обезжиренные участки кожи. В отличие от гастростомы трубка в тонкокишечном свище должна находиться постоянно, при этом очень важно следить за ее правильным положением — наружный конец должен выходить из свища строго перпендикулярно поверхности кожи. Пригибание трубки к животу со временем приводит к увеличению свищевого отверстия и нарушению герметичности свища.

После операции кожу вокруг свища необходимо держать открытой. Обработку линии швов следует производить многократным смазыванием 0,5 % раствором перманганата калия. В первые сутки после еюностомии свищ обычно полностью герметичен. Это обусловлено эластичным сдавлением швами тканей, пережиманием кишечного конуса мышцей и неизменной перистальтикой тощей кишки на фоне небольших объемов вводимой пищи. На 7—8-е сутки содержимое кишки может просачиваться небольшими порциями вдоль трубки. К этому времени начинают прорезываться швы и увеличивается объем питательной смеси, вводимой в кишечную петлю со свищом. Для предупреждения мацерации кожи и увеличения размеров наружного отверстия свища следует осушать кожу салфетками и продолжать обработку раствором перманганата калия. Клиника располагает опытом проведения 132 лапароскопических еюностомий. Основным показанием для наложения кишечного свища была полная непроходимость верхних отделов желудочно-кишечного тракта при отсутствии условий для восстановления пассажа пищи через рот или с помощью лапароскопической гастростомии.

Лапароскопическая еюностомия применялась при следующих заболеваниях.

## Заболевание

## Число наблюдений

---

Рак пищевода, желудка или поджелудочной железы с нарушением проходимости по желудочно-кишечному тракту	56
Рубцовые сужения пищевода, желудка или двенадцатиперстной кишки после ожогов	28

Несостоятельность швов пищеводно-кишечных и желудочно-кишечных анастомозов	9
Пилородуоденальный стеноз язвенной этиологии с кахексией	7
Ранняя непроходимость анастомозов, анастомозиты после:	
гастрэктомии и резекции желудка	10
ваготомии с дренирующими операциями	7
трансдуоденальной папиллосфинктеропластики с непроходимостью ДПК	3
Прочие	12

Как видно из представленных данных, лапароскопическая еюностомия применялась в основном для кормления наиболее ослабленных и тяжелых больных, реже — для возвращения желчи, желудочного и кишечного отделяемого при наружных свищах желудка, двенадцатиперстной кишки и желчных путей.

К группе прочих заболеваний отнесены случаи применения лапароскопической еюностомий: при артерио-мезентериальной непроходимости — 1 больной; желудочно-ободочных свищах — 2; пищеводно-бронхиальных свищах — 3; ошибочно наложенном анастомозе между культей желудка и подвздошной кишкой — 1; перфорации пищевода — 5.

После операции на тонкой кишке умерли 25 больных, но только в 5,3 % случаев причиной летального исхода была лапароскопическая еюностомия. Неудачные попытки операции отмечены в 3,8 % случаев, местные осложнения развились у 12,1 % больных.

У 14 больных лапароскопическая еюностомия сочеталась с лапароскопической холецистостомией при опухолях головки поджелудочной железы с длительной механической желтухой или с лапароскопической гастростомией (для бужирования стриктуры пищевода “за нить”).

Неудачное наложение лапароскопической еюностомии у 5 больных было вызвано выраженным спаечным процессом. Операцию продолжили путем лапаротомии. Из дальнейшего анализа эти наблюдения были исключены.

Общих осложнений со стороны легочной и сердечно-сосудистой систем ни в ходе операции, ни в послеоперационном периоде не наблюдали.

Местные осложнения возникли у 16 больных, из них у 7 человек развитие осложнений можно было связать с нарушением методики формирования лапароскопического свища или неправильным уходом за ним в послеоперационном периоде. В одном наблюдении во время лапароскопии была проколота сигмовидная кишка иглой для введения газа в брюшную полость. Произведена лапаротомия, ушита рана кишки и наложена пункционная еюностома. В другом — хирург ошибочно применил пункционный, а не минилапаротомный способ введения гильзы лапароскопа у больной с выраженным спаечным процессом в брюшной полости и повредил петлю тонкой кишки, припаянную к передней брюшной стенке. В третьем случае кишечная петля была взята слишком близко к связке Трейтца. В результате на 3-й сутки после операции произошел отрыв кишки от брюшной стенки. В четвертом — в отдаленном послеоперационном периоде уже после выписки из стационара возникло узлообразование с вовлечением в процесс кишечной петли, несущей

свищ. Больной погиб после резекции 1,5 м тонкой кишки. В пятом — у больного, погибшего от основного заболевания через 30 суток после еюностомии, был обнаружен на аутопсии межпетлевой абсцесс, располагавшийся вблизи еюностомы, хотя свищ был сформирован правильно и его герметичность не была нарушена. У 2 больных в результате наложения во время операции слишком широкого свища развилась в послеоперационном периоде негерметичность наружного свищевого отверстия.

У 9 пациентов местные послеоперационные осложнения были обусловлены дефектами ухода, исходно тяжелым состоянием больных или случайными причинами. У крайне истощенного больного на 16-е сутки после операции произошло отхождение кишки от передней брюшной стенки. Поскольку осложнение наступило в момент замены ниппельной трубки на более широкую, мы сочли возможным связать его с грубыми манипуляциями, а также с тем, что не было учтено замедление репаративных процессов у ослабленных больных и что замена была произведена раньше, чем через 3 недели после операции. В 2 наблюдениях у больных развилась непроходимость тонкой кишки на уровне еюностомы. В обоих случаях причиной непроходимости явилось нарушение режима питания и введение в приводящую петлю большого количества жидкости (до 700 мл и более). В результате наступило провисание приводящей петли с полным перекрытием ее просвета и развилась высокая тонкокишечная непроходимость. Оба больных погибли.

Местное нагноение мягких тканей вокруг еюностомы возникло у 6 больных, что привело к нарушению герметичности свища. 3 пациентам произвели вскрытие и дренирование гнойных очагов из отдельных дугообразных разрезов, сделанных параллельно краю свища на расстоянии 2 см от него; 3 — провели консервативное лечение. Своевременное распознавание и правильное лечение воспалительных процессов позволили быстро справиться с этими осложнениями и восстановить герметичность свища у 4 человек. У 1 больного нагноение тканей сопровождалось пролежнем слизистой кишки от еюностомической трубки и некрозом кожи и подкожной клетчатки. Однако необходимость в еюностоме уже отпала к моменту развития осложнения, и свищ был ушит после иссечения измененных тканей. Из 6 больных с гнойными осложнениями в области еюностомы умер 1 человек.

Анализ полученных результатов показал, что соблюдение методики лапароскопической еюностомии и правил послеоперационного ухода за свищом в значительной мере определяет успех операции и сокращает количество послеоперационных осложнений.

Лапароскопическая еюностома, в отличие от лапароскопической гастростомы, реже закрывается самостоятельно. Основной способ ее устранения — внебрюшинное ушивание свища под местной анестезией. Достаточно эффективны также магнитожидкостная обтурация и заживление еюностом, наложенных лапароскопическим методом.

Клинический опыт применения лапароскопической еюностомии свидетельствует о том, что методика лапароскопических операций, разработанная И. Д. Прудковым, вполне приемлема для выполнения операций на тонкой кишке. Хотя апробирован лишь один тип вмешательства, при его использовании применены все основные элементы операций на тонкой кишке: вскрытие просвета, внутриспросвет-

ные манипуляции, формирование наружного свища и ушивание дефекта кишечной стенки (при внебрюшинном ушивании свища из микродоступа). Несмотря на крайнюю тяжесть состояния большей части оперированных больных, по надежности лапароскопическая операция оказалась вполне сравнимой с лапаротомной еюностомией. Практическая ценность самой лапароскопической еюностомии в том, что значительно уменьшается травматичность хирургического лечения в самых трудных как для больного, так и для хирурга ситуациях. Это дает нам право рекомендовать эту операцию к широкому использованию в лечебных учреждениях.

## Глава 5

### ЛАПАРОСКОПИЧЕСКАЯ КОЛОСТОМИЯ

Операции на толстой кишке относятся к наиболее серьезным и ответственным в абдоминальной хирургии. Это связано скорее не с технической сложностью самих вмешательств, а с большим риском послеоперационных осложнений, в немалой степени обусловленных высокой вирулентностью кишечной микрофлоры. Указанное обстоятельство предъявляет особые требования к надежности любых, в том числе и лапароскопических, операций на ободочной кишке. В хирургическом лечении заболеваний толстой кишки колостомия занимает важное место. Ее применяют для декомпрессии при подготовке к радикальной операции, как средство профилактики несостоятельности швов и лечения последующих осложнений, а также в качестве самостоятельного способа паллиативного лечения онкологических больных в запущенной стадии болезни.

Существующие способы колостомии не решают всех проблем, стоящих перед ней. К ним относятся: высокая травматичность операции при ее выполнении путем широкой лапаротомии и отсутствие полноценной ревизии при небольших лапаротомных разрезах; значительная частота нагноения мягких тканей после наложения трубчатых свищей; необходимость повторных вмешательств для закрытия наружной фистулы при формировании губовидных колостом.

Методика лапароскопической колостомии была разработана И. Д. Прудковым в 1973 г., в дальнейшем совершенствовалась и в настоящее время применяется в основном в виде превентивной колостомии. Она позволяет осуществлять декомпрессию толстой кишки на всех этапах хирургического лечения: для подготовки больных к операции; в момент выполнения вмешательства при выявлении осложняющих обстоятельств; в послеоперационном периоде в случаях высокого риска несостоятельности кишечных швов и в начальном периоде развития осложнений в зоне анастомоза. В результате вмешательства формируются условия для раскрытия свища в любом из указанных периодов лечения. При необходимости длительной наружной декомпрессии толстой кишки подобным способом может быть наложена губовидная плоская или двуствольная колостома.

Основным показанием к применению лапароскопической превентивной колостомии является подготовка больных к вмешательствам на толстой кишке, со-



проводящимся высоким риском. Выполняют лапароскопическую колостомию за 6—8 дней до основной операции. У пациентов с онкологической патологией лапароскопическая ревизия брюшной полости является важным самостоятельным элементом дооперационного обследования, нередко позволяющим уточнить распространенность опухолевого процесса и план предстоящего хирургического лечения. Для выполнения лапароскопической колостомии необходимы те же инструменты, что и для других лапароскопических операций. Ввиду значительной величины разрезов применяются обычные инструменты для оперирования на мягких тканях.

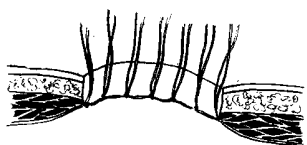


Рис. 5.1.

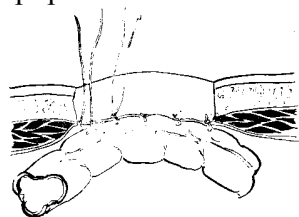


Рис. 5.2.

Рис. 5.1. Разрез брюшной стенки для наложения превентивной колостомы  
По всей окружности раны брюшина сшита с краем апоневроза

Рис. 5.2. Подшивание стенки ободочной кишки к брюшной стенке  
брюшинно-апоневротическими швами по периметру раны

Лапароскопическая колостомия может быть выполнена на любом достаточно подвижном участке ободочной кишки. Чаще всего свищ приходится накладывать на слепую кишку. Техника выполнения лапароскопической

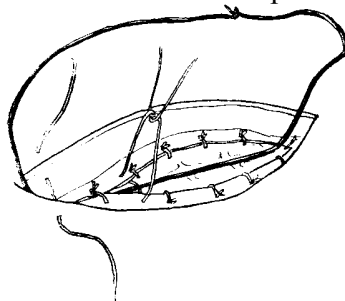


Рис. 5.3. Наложение толстой нити на стенку вшитого в рану  
участка кишки и ушивание над ней раны апоневроза

Подготовка больных и обезцекастомии заключается в следующем. Производят диагностический этап лапароскопии, уточняют показания и намечают место разреза на передней брюшной стенке с учетом реального положения слепой кишки и степени ее подвижности. Косым разрезом над слепой кишкой послойно вскрывают брюшную полость. Длина разреза зависит от толщины передней брюшной стенки и составляет в среднем 4—6 см. Узловыми шелковыми швами соединяют париетальную брюшину с краями апоневроза по всей окружности раны. Концы нитей оставляют несрезанными (рис. 5.1). Через образовавшуюся рану выводят наружу уча-

сток стенки слепой кишки напротив баугиниевой заслонки и подшивают его к этим же швам таким образом, чтобы оказалась вшитой площадка стенки размером 4x2 см (рис. 5.2). Затем вшитый участок стенки вправляют в брюшную полость, укладывая на кишку прочную нить из монолитного капрона. Поверх уложенной нити отдельными шелковыми швами сшивают края апоневроза наружной косой мышцы (рис. 5.3). Последними ушивают подкожную клетчатку и кожу, а концы сквозной нити связывают над кожными швами. Таким образом, все швы на рану брюшной стенки оказываются наложенными поверх одной сквозной нити, проходящей по дну раневой полости.

При наложении свища важно проследить за тем, чтобы кишка была подшита к брюшной стенке без натяжения. Ошибкой следует считать подшивание слишком малого участка стенки толстой кишки.

В результате операции рана брюшной стенки оказывается надежно ушитой, а стенка кишки фиксированной к нижней поверхности сшитых краев апоневроза. Если возникает необходимость в декомпрессии толстой кишки, то ранее наложенные швы снимают и разводят края послеоперационной раны. Обнаружение швов в различных слоях брюшной стенки не представляет трудности, если натянуть уложенную нить. Так вновь освобождается вшитая площадка слепой кишки (рис. 5.4), края которой уже срослись с брюшиной и апоневрозом. Ушитая рана подкожной клетчатки заживает с формированием грануляционной ткани, поэтому при ее разведении до окончательного заживления раневая поверхность в какой-то мере оказывается защищенной от инфицирования. В случаях, когда при наложении превентивной колостомы планируется обязательное ее раскрытие, кожу и подкожную клетчатку не ушивают,

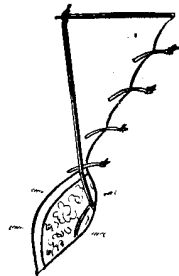


Рис. 5.4. Раскрытие превентивной колостомы

Края кожи и подкожной клетчатки разведены.

При натягивании сквозной нити четко видны швы на апоневрозе, снятие которых приводит к освобождению вшитого в рану участка стенки кишки

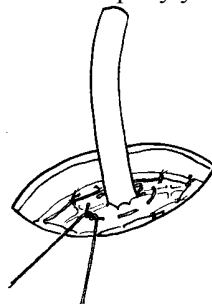


Рис. 5.5. Раскрытие превентивной колостомы

На освобожденную стенку кишки наложен кисетный шов, кишка вскрыта, в просвет ее введена толстая трубка

а рану тампонируют мазевыми турундами для стимуляции образования грануляционного барьера.

При вскрытии на стенку кишки накладывают широкий кисетный шов, в середине которого рассекают кишечную стенку. В образовавшееся отверстие вводят детский ректоскоп и осматривают слепую кишку изнутри. Обнаружив илеоцекальный клапан, конец ректоскопа продвигают через него в терминальный отдел подвздошной кишки. Через просвет ректоскопа в подвздошную кишку вводят дренажную трубку, а ректоскоп удаляют. Трубки большого диаметра устанавливают по проводнику. Дренажную трубку фиксируют к стенке слепой кишки затягиванием ранее наложенного кисетного шва (рис. 5.5). При раскрытии свища во время основной операции интубацию подвздошной кишки выполняют без ректоскопа.

В результате операции формируется широкий трубчатый свищ слепой кишки, функционирующий как илеостома. Свободное пространство между трубкой и стенками раневой полости, герметизация раны кишки, отсутствие карманов и ушитых отделов раны также являются мерами профилактики гнойных осложнений (рис. 5.6).

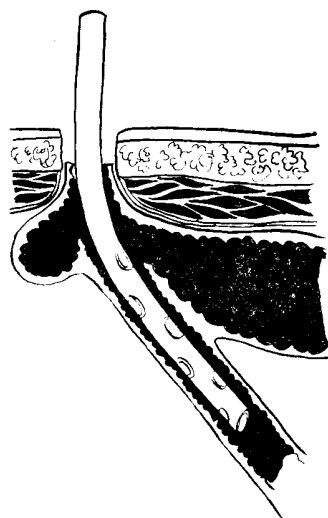


Рис. 5.6. Раскрытая превентивная цекостома  
Через нее интубирована подвздошная кишка

Аналогичный свищ может быть наложен и на другие достаточно подвижные отделы ободочной кишки. При необходимости применяется любая другая модификация колостомии, в том числе плоская губовидная, двухствольный противоестественный задний проход и т. д.

На разных этапах лечения приходится раскрывать цекостому примерно у половины больных. Перед операцией основанием для раскрытия стомы является не ликвидированная толстокишечная непроходимость. Во время основной операции

цекостому раскрывают: при наложении анастомозов у больных пожилого и старческого возраста; у пациентов с сопутствующим сахарным диабетом, ожирением и выраженным атеросклерозом; при обнаружении недостаточной подготовки кишечника, а также при наличии сомнений оперирующего хирурга в надежности швов анастомоза. В послеоперационном периоде прибегают к раскрытию цекостомы у больных с затянувшимся парезом кишечника (до 3—4 сут), при выявлении инфильтрата в области анастомоза и других признаков неблагополучия в зоне кишечного шва. Считаем необходимым подчеркнуть, что лечебный эффект раскрытия цекостомы при микронесостоятельности швов ободочной кишки и анастомозите определяется своевременностью этого пособия. Очень важно раскрыть свищ уже при первых признаках осложненного течения (гипертермия, выраженный лейкоцитоз со сдвигом лейкоцитарной формулы и т. д.), не дожидаясь развернутой клиники несостоятельности швов анастомоза и перитонита.

Если предоперационная подготовка, сама операция на ободочной кишке и послеоперационный период протекают совершенно гладко и потребности в раскрытии превентивного свища не возникает, сквозную нить удаляют и на месте лапароскопической операции остается небольшой послеоперационный рубец.

Нетрудно заметить, что лапароскопический характер указанного варианта колостомии относителен, поскольку лапароскопия только уточняет место предстоящей операции. Более того, это вмешательство можно выполнить из небольшого разреза, ориентируясь на типичное положение различных отделов ободочной кишки в брюшной полости. Учитывая подвижность слепой, поперечной ободочной и сигмовидной кишок при таких заболеваниях, как аномалии развития толстой кишки, ее повреждения, наружные и внутренние свищи, предварительную лапароскопию не применяли. Не применялась лапароскопия и при возникновении показаний к наложению превентивной колостомии во время выполнения основной операции.

После превентивной лапароскопической колостомии больным разрешают подниматься с постели и принимать пищу на следующий день. В первые дни после раскрытия цекостомы кишечное отделяемое обычно хорошо отходит по толстой трубке. Уход за колостомой в этот период заключается в ежедневных перевязках и промываниях трубки 150 мл физиологического раствора утром и вечером. После удаления трубки кишечное содержимое отходит в лоток самотеком или удаляется с помощью электроотсоса. Со временем превентивная цекостома, как всякий трубчатый свищ, начинает рубцеваться, диаметр канала свища при этом постепенно сужается. В случаях, когда необходимо продолжить наружную декомпрессию ободочной кишки, канал свища периодически расширяют пальцем. Необходимость в постоянно функционирующем свище должна быть учтена еще до его наложения. В этом случае более рациональным будет формирование плоской губовидной колостомы или двустольного толстокишечного свища с полным отключением нижележащих отделов кишечника.

Клиника общей хирургии располагает опытом лечения 329 пациентов с использованием лапароскопической колостомии. Основным ее видом была превентивная цекостома — 302 наблюдения.

**Результаты использования превентивной лапароскопической  
цекостомии при операциях на толстой кишке (302 больных)**

Операция	Число наблюдений				
	Цекостома раскрыта			Цекосто- ма не раскрыта	Леталь- ный исход
	до операции	Во время операции	после операции		
Резекция поперечной ободочной кишки	1	–	3	9	--
Левосторонняя гемиколэктомия	13	6	14	20	--
Резекция сигмовидной кишки	13	34	9	12	1
Передняя резекция прямой кишки	5	33	9	15	2
Брюшно-анальная резекция прямой кишки с низведением*	–	–	6	38	2
Ликвидация двухствольной колостомы	–	3	2	11	--
Ликвидация одноствольной колостомы	–	2	–	6	--
Ликвидация свищей ободочной кишки	–	–	1	2	--
Ушивание повреждений ободочной кишки	–	–	–	1	--
Паллиативные операции по поводу рака толстой кишки	–	–	7	8	1
Прочие	–	–	8	11	2
<b>Всего</b>	<b>32</b>	<b>78</b>	<b>59</b>	<b>133</b>	<b>8</b>

\*В последние годы при некрозе низведенной кишки после брюшно-анальной резекции с низведением применялась двухствольная колостомия.

У 255 больных проведено радикальное лечение по поводу рака толстой кишки. Выполнить превентивную колостомию лапароскопическим способом не удалось у 7 больных из-за выраженного спаечного процесса в брюшной полости. Вмешательство завершено традиционным методом с использованием лапаротомного доступа. Интраоперационные осложнения возникли у 6 больных. В 3 случаях они были вызваны дефектами техники лапароскопии и в 3— обусловлены выраженными патологическими изменениями кишечной стенки. Общих осложнений во время выполнения лапароскопической превентивной колостомии не наблюдали. Послеоперационные осложнения местного характера развились у 34 пациентов.

У 7 из 133 больных, у которых превентивную колостому не раскрывали, послеоперационный период осложнился нагноением раны, однако случаев образования послеоперационных грыж не было.

У 169 больных превентивная колостома была раскрыта, из них у 27 человек произошло нагноение послеоперационной раны. Все больные выздоровели после обычного консервативного лечения, без дополнительных разрезов передней брюшной стенки.

Эффективность превентивной колостомии может быть продемонстрирована на примере превентивной цекостомии (табл. 5.1).

Таким образом, превентивная цекостома была раскрыта на разных этапах хирургического лечения у 169 больных. После операций с использованием превентивной цекостомии умерли 8 пациентов, у 3 из них летальный исход наступил вследствие гнойно-септических осложнений на фоне несостоятельности швов анастомоза. У всех пациентов, за исключением 18, свищ после раскрытия цекостомы закрылся самостоятельно, послеоперационные грыжи на месте цекостомы образовались только у 12 больных. У 16 человек незаживающий свищ слепой кишки был устранен оперативным путем из небольшого внебрюшинного доступа.

Завершая главу, считаем необходимым подчеркнуть, что принципы лапароскопической хирургии вполне применимы и в такой сложной области, как хирургия толстой кишки. Практическое применение лапароскопической превентивной колостомии показало, что в целом ряде случаев эта операция может с успехом заменить лапаротомию.

## Глава 6

### ЛАПАРОСКОПИЧЕСКИЕ ОПЕРАЦИИ НА СОСУДАХ

Ангиографические исследования, длительная регионарная инфузия лекарственных веществ, эндоваскулярные вмешательства и другие процедуры, связанные с катетеризацией сосудов брюшной полости, приобретают все большее практическое значение в хирургической гастроэнтерологии. В то же время практическое исполь-

зование подобных методик сдерживается отсутствием условий для выполнения сложных ангиографических процедур в большинстве хирургических стационаров. Селективная и суперселективная катетеризация сосудов брюшной полости пока остается уделом крупных специализированных центров, располагающих специалистами и необходимой аппаратурой.

Указанные обстоятельства объясняют интерес хирургов к лапароскопическим способам катетеризации сосудов брюшной полости. В 1964 г. Yamamoto, Reynolds [55], выполняя лапароскопию по поводу портальной гипертензии, обратили внимание на наличие расширенных вен в подвижной части большого сальника. Биопсионными щипцами они захватили и извлекли наружу через просвет гильзы лапароскопа прядь большого сальника с расширенной веной и катетеризировали ее для ангиографии. В дальнейшем этот метод был применен у 7 больных, у 4 из них были получены хорошие ангиограммы портальной системы. Michel, Bertrand [142] применили подобную методику у 30 больных циррозом печени для портографии и портманометрии.

Способ выполнения лапароскопических операций, предложенный И. Д. Прудковым, позволяет значительно упростить лапароскопическую катетеризацию сосудов брюшной полости и расширить ее возможности. Основными условиями, обеспечивающими успех и надежность методики, являются: извлечение сосудов из брюшной полости под лапароскопическим контролем через небольшой разрез, выполненный над местом их расположения; вскрытие и катетеризация сосудов в ране под контролем зрения и фиксация вскрытого сосуда в тканях передней брюшной стенки вне свободной брюшной полости. Дальнейшее изучение возможностей лапароскопической катетеризации сосудов проводилось совместно с Е. В. Малышко [7].

Для лапароскопической катетеризации сосудов брюшной полости необходимы следующие инструменты: набор для выполнения операций на мягких тканях, зажим с 1 пробкой на уровне оси замка, сосудистые ножницы, кровоостанавливающие зажимы типа “москит”, набор бужей для пупочной вены, катетеры (мочеточниковые, для пупочной вены, детские носовые катетеры и т. д.), иглы с заглушками, проводники, атравматический шовный материал.

Лучше использовать катетеры, имеющие канюлю для шприца и заглушку, или простые катетеры с иглами, подходящими к заглушкам от катетеров для подключичной вены, еще более удобны специальные канюли с резиновой мембраной, герметизирующей катетер. Заглушки, имеющие прокалываемую мембрану, удобны тем, что все инъекции и инфузии производятся в герметичных условиях, значительно снижен риск воздушной эмболии и катетер ретроградно не заполняется кровью, что уменьшает вероятность его тромбирования. Особенно удобны мембранные заглушки при катетеризации артериальных сосудов.

Послеоперационное ведение больных после лапароскопической катетеризации имеет некоторые особенности. Прежде всего, к ним относится уход за катетером. Для профилактики тромбирования катетер следует заполнять концентрированным раствором гепарина (5000 ЕД в 1 мл) дважды в сутки. Дополнительно катетер промывают после каждой ангиографии или лечебной инфузии. Необходимо следить, чтобы столб гепаринизированного раствора не вымывался из катетера об-

ратным током крови в момент отсоединения шприца от катетера. В противном случае дистальный конец катетера оказывается отмытым от гепарина и легко тромбируется. Особое значение этот механизм играет в тромбировании артериальных катетеров в связи с высоким давлением крови в артериальном русле. Избежать осложнения в значительной степени позволяет применение канюль с прокалываемой мембраной, жидкость по катетеру движется при этом только в одном направлении и введенный гепариновый замок заполняет весь катетер. Профилактикой тромбообразования является длительная, без перерывов инфузия растворов с добавлением небольших количеств гепарина (0,5—1 ЕД на 1 мл раствора).

Если тромбирование катетера произошло, его проходимость можно восстановить с помощью достаточно простого приема. Инсулиновым шприцем в просвет катетера вводят 0,1—0,3 мл раствора концентрированного гепарина или фибринолитиков и оставляют его на сутки. В результате катетер с тромбом нередко реканализируется и может быть использован еще некоторое время.

Катетер из сосуда можно удалить в любой момент после операции. Его постепенно вытягивают из раны, осторожно придерживая переднюю брюшную стенку. Культия сосуда несколько вытягивается, а интима в зоне сдавления лигатурами травмируется, что облегчает последующее тромбирование. Если кровотечение из раны все же возникает, его останавливают наружным прижатием в течение 5—10 мин. При неэффективности наружного прижатия сосуд выделяют и перевязывают в ходе ревизии раны. Если операция выполнена правильно и вскрытый участок сосуда фиксирован в подкожной клетчатке, то кровотечения в свободную брюшную полость можно не опасаться.

### **6.1. КАТЕТЕРИЗАЦИЯ ПРИТОКОВ ВОРОТНОЙ ВЕНЫ**

Необходимость катетеризации притоков воротной вены бывает обусловлена различными причинами. В их числе разнообразные диагностические процедуры: портография, портогепатография, спленография и другие рентгенологические исследования; измерение давления в воротной вене; исследование состава крови и т. д. В ряде случаев катетеризация этого отдела сосудистого русла может быть использована для регионарной инфузионной терапии в лечении гнойного холангита и печеночно-почечной недостаточности, различных форм гепатита, пилефлебита и тромбозов воротной вены, абсцессов печени, портальной бактериемии и др. Кроме того, катетеризацию вен системы воротной вены можно использовать и для выполнения эндоваскулярных операций, например, окклюзии расширенных желудочно-пищеводных вен.

Существующие методы катетеризации притоков воротной вены достаточно сложны и небезопасны, требуют сложного технического оснащения и не всегда удаются. К таким методам относится чрескожная чреспеченочная катетеризация ветвей воротной вены, катетеризация воротной вены через ткань печени из просвета одной из полых вен и т. д. Исключение составляют лишь пункция варикозно расширенных вен пищевода под контролем пероральной эндоскопии и лапароскопическая пункция печени и селезенки, но возможности использования этих доступов для катетеризации вен и, тем более, для внутрисосудистых инфузий или мани-



пуляций крайне ограничены.

Лапароскопия позволяет создать короткий и прямой доступ к притокам воротной вены, сравнимый только с лапаротомным. Лапароскопические вмешательства — один из перспективных путей развития катетерной эндоваскулярной хирургии портальной системы.

### **6.1.1. Лапароскопическая катетеризация вен**

Условиями выполнения лапароскопических операций по И. Д. Прудкову являются достаточная мобильность оперируемых органов и тканей и возможность их выведения в рану передней брюшной стенки. Этим требованиям отвечают следующие отделы портальной системы: круглая связка печени с пупочной веной, желудочно-сальниковые вены, вены большого сальника и внутripеченочные вены поверхностных слоев печени, прилегающих к передней брюшной стенке. Поскольку транспеченочный доступ к мелким внутripеченочным ветвям воротной вены в достаточной степени не разработан, в дальнейших разделах мы не будем касаться этого вопроса.

#### ***6.1.1.1. Лапароскопическая катетеризация пупочной вены***

Круглая связка печени с проходящей в ее составе пупочной веной представляет собой тяж, располагающийся между передней брюшной стенкой и левой сагитальной бороздой печени. Внутривнутрибрюшной отдел пупочной вены проходит по свободному краю круглой связки и при не увеличенной печени отклоняется вправо от средней линии. Направление хода пупочной вены зависит от индивидуальных особенностей, размеров печени и наличия объемных образований в этой зоне. Полное заращение пупочной вены происходит лишь на наиболее дистальном участке длиной 4—6 см. Вблизи печени вена, как правило, проходима и сливается с левой ветвью воротной вены. При выраженной портальной гипертензии иногда оказывается проходимой вся пупочная вена. Наиболее мобильным отделом круглой связки печени является средняя треть ее внутривнутрибрюшного отдела.

Методика лапароскопической катетеризации заключается в следующем. Во время лапароскопической ревизии уточняют положение круглой связки печени и проекцию ее средней трети на переднюю брюшную стенку. На этом уровне делают небольшой продольный разрез кожи, прокалывают мышечно-апоневротические слои троакаром и растягивают края прокола зажимом. В сформированный раневой канал вводят зажим с пробкой на уровне оси замка, герметизируют брюшную полость и вновь накладывают пневмоперитонеум. Наиболее подвижный сегмент в средней части внутривнутрибрюшного отдела круглой связки захватывают зажимом и извлекают в канал брюшной стенки, одновременно выпуская газ из брюшной полости. На выведенном участке круглой связки по свободному краю рассекают брюшину и выделяют пупочную вену из жировой клетчатки. Под вену проводят 2 шелковые лигатуры, но не затягивают их. Острым скальпелем рассекают стенку вены в поперечном направлении, одновременно растягивая края надреза умеренным натяжением вены. Это позволяет обнаружить момент вскрытия облитерированного про-

света пупочной вены по гладкой эндотелиальной выстилке.

Реканализацию вены чаще всего выполняют с помощью тонкого бужа или мочеточникового катетера. Ассистент умеренно натягивает вену за держалку, а хирург, наблюдая через лапароскоп, продвигает катетер по вене. В месте впадения пупочной вены в левую ветвь воротной почти всегда встречается умеренное сопротивление продвижению катетера. В дальнейшем просвет реканализированной вены расширяют бужами.

В выполнении этого этапа у больных с ожирением есть свои особенности. Учитывая, что участок пупочной вены, расположенный в канале брюшной стенки, имеет вертикальное направление хода, а внутрибрюшной отдел — косое, продвижение всех бужей следует контролировать лапароскопически или выпрямлять изгиб пупочной вены с помощью направителя (рис. 6.1). После бужирования в просвете вены появляется кровь.

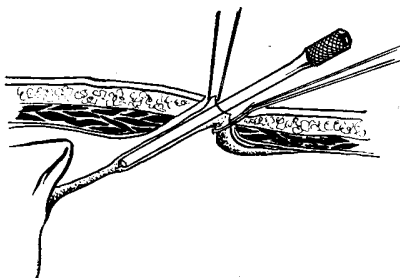


Рис. 6.1. Выпрямление хода пупочной вены с помощью полого металлического направителя

Убедившись, что пупочная вена реканализирована правильно, через нее в левую ветвь воротной вены вводят катетер и фиксируют его в сосуде 2 лигатурами. Катетер сначала вводят на максимальную глубину, при этом его кончик обычно упирается в стенку из-за слияния левой ветви воротной вены с пупочной почти под прямым углом. Затем катетер подтягивают на 0,5—1 см и фиксируют в этом положении. Вскрытый участок вены фиксируют к подкожной клетчатке над апоневрозом (рис. 6.2). В заключение проводят контрольный лапароскопический осмотр брюшной полости и всей круглой связки печени.

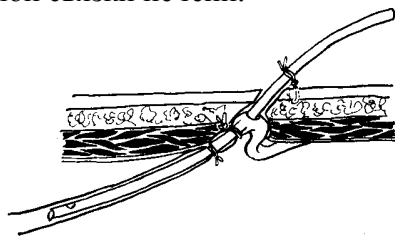


Рис. 6.2. Фиксация катетера и вскрытого участка пупочной вены в ране брюшной стенки

Катетеризация пупочной вены была выполнена у 35 больных. Опыт показал, что она удается не всегда. Основной причиной неудачи в 5 наблюдениях было от-

сутствие просвета в дистальном отделе вены и безуспешность попыток реканализации и бужирования. Осложнения катетеризации пупочной вены также были связаны с реканализацией и бужированием. У 4 больных произошла перфорация вены при бужировании. В одном из этих наблюдений из-за нарушения методики при контрольном лапароскопическом осмотре круглая связка не была ревизована на всем протяжении и перфорация пупочной вены в свободную брюшную полость осталась нераспознанной. Больная погибла. У 2 больных развились воспалительные инфильтраты круглой связки, обнаруженные при выполнении лапаротомии и основной операции. Еще у 1 больного катетеризация пупочной вены осложнилась подпеченочным абсцессом и нагноением послеоперационной раны. Больной выздоровел после обнаружения и вскрытия гнойников.

### ***6.1.1.2. Лапароскопическая катетеризация желудочно-сальниковых вен***

Желудочно-ободочная связка также располагается достаточно близко к передней брюшной стенке и при отсутствии грубых изменений легко перемещается. Положение венозных сосудов в ней довольно стабильно. Они находятся между листками брюшины, разграничивающими брюшную полость и полость сальниковой сумки. Толщина жировой клетчатки, окружающей сосуды желудочно-ободочной связки, зависит не только от наличия или отсутствия общего ожирения. Она наиболее значительна в отделах связки, прилегающих к антральному отделу желудка, и уменьшается в области его тела, нередко до толщины двух слоев брюшины. Венозные сосуды связки имеют достаточный диаметр для катетеризации и применения катетеров диаметром не менее 1,5— 2 мм.

Самым удобным отделом связки для лапароскопической катетеризации правой желудочно-сальниковой вены является граница антрального отдела и тела желудка. Венозная дуга в этом месте, как правило, имеет 1— 2 основных ствола, располагающихся на расстоянии около 1 см от края желудка, а толщина желудочно-ободочной связки уже небольшая. Особенности слияния дальнейших притоков портальной системы позволяют достичь основного ствола воротной вены простым продвижением катетера из этого отдела “вслепую” (рис. 6.3). Левую желудочно-сальниковую вену можно вывести в рану только при благоприятных анатомических условиях. Чаще ее катетеризацию удается выполнить, продвигая катетер в сторону селезенки из правой желудочно-сальниковой вены.

Указанные обстоятельства необходимо учитывать при лапароскопической катетеризации желудочно-сальниковых вен.



Рис. 6.3. Катетеризация воротной вены через правую желудочно-сальниковую вену

После лапароскопического осмотра брюшной полости, определения проекции желудочно-ободочной связки и места предстоящей катетеризации сосуда выполняют небольшой разрез передней брюшной стенки до брюшины. Через прокол в брюшине вводят зажим с пробкой на оси замка и определяют мобильность прилегающих отделов желудка и самой связки путем прихватывания и приподнимания участков ткани. Выводить связку в рану можно, захватив ее ткань вблизи сосуда или путем выведения в рану большой кривизны желудка. В последнем случае при дальнейшей ревизии стенка желудка будет служить ориентиром.

После выведения связки в рану стенку желудка фиксируют 2 прошивными держалками, а зажим снимают. Далее отыскивают желудочно-ободочные сосуды путем препарирования тканей или с помощью следующего приема. Изогнутым зажимом Бильрота или диссектором проходят через связку в полость сальниковой сумки по краю большой кривизны желудка. Конец зажима выкалывают из просвета сальниковой сумки на расстоянии 0,5—1 см от стенки желудка таким образом, чтобы поверх инструмента остался мостик ткани связки вместе с сосудами (рис. 6.4). Если в выделенной пряди связки сосудов нет, то ее перевязывают, пересекают и таким же образом захватывают следующую прядь. При выделении стенки вены следует соблюдать осторожность. Пережимание ножки выведенной пряди желудочно-сальниковой связки нередко приводит к спадению вен и прекращению пульсации артерий. Отличительными признаками вен, по сравнению с артериями, служат их значительный диаметр, тонкие стенки, более темная окраска и отсутствие пульсации при ослаблении натяжения. Под контролем зрения стенку вены выделяют на протяжении 1—1,5 см и подводят под нее 2 лигатуры. Одну из лигатур завязывают и в дальнейшем используют в качестве держалки, а другую применяют для остановки кровотечения (рис. 6.5). Затем через разрез в просвет вены вводят конец мягкого катетера, продвигают его на глубину 5—10 см в сторону печени или

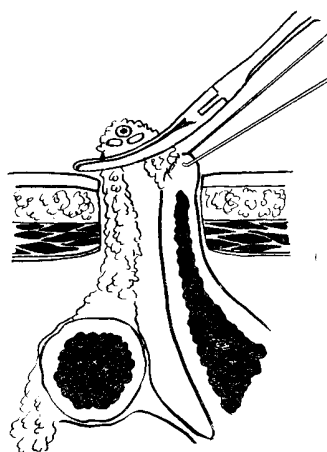


Рис. 6.4. Выведение желудочно-сальниковых сосудов. Большая кривизна желудка фиксирована прошивной держалкой.

Сомкнутый зажим проведен через просвет сальниковой сумки  
под прядью желудочно-ободочной связки  
с расположенными в ней сосудами

селезенки и фиксируют к стенке сосуда завязыванием 2-й лигатуры. Катетеризация желудочно-сальниковой вены нередко осложняется тем, что после вскрытия она легко спадается и это затрудняет поиск ее просвета. Ослабление натяжения нити для возобновления кровотока облегчает этот этап операции. В ряде случаев используют гидравлическое расправление стенок вены или канюляцию по проводнику. После катетеризации и фиксации катетера этими же нитями прошивают края апоневроза и ушивают рану таким образом, чтобы вскрытый участок сосуда находился в тканях брюшной стенки.

Лапароскопическая катетеризация желудочно-сальниковых вен была предпринята у 84 больных, из них у 14 больных она не удалась. В 11 случаях одной из причин неудачи было недостаточное владение методикой: у 8 пациентов катетер оказался введенным паравазально; у 3 в рану вывели вены слишком малого диаметра. У 3 больных успешной катетеризации препятствовали

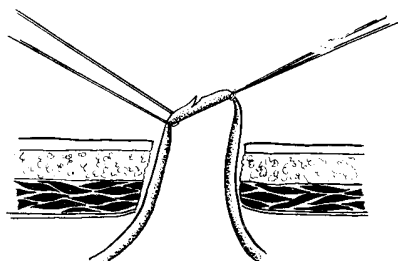


Рис. 6.5. Вскрытие просвета желудочно-сальниковой вены  
Одна из лигатур завязана и служит держалкой. Натяжение не завязанной нити перекрывает просвет вены и прекращает кровотечение из разреза ее стенки

неблагоприятные анатомические условия — желудочно-ободочная связка оказалась фиксированной из-за вовлечения в опухолевый процесс.

70 пациентам лапароскопическая катетеризация была выполнена успешно, из них у 56 больных была катетеризирована правая и у 14 левая желудочно-сальниковые вены.

### **6.1.1.3. Лапароскопическая катетеризация вен большого сальника**

Наряду с перечисленными сосудами, для лапароскопической катетеризации можно применять вены большого сальника. Необходимость в их катетеризации возникает сравнительно редко — при невозможности использовать другие вены.

Расположение вен в большом сальнике весьма изменчиво. Чаще выражены 1—2 медиальные и 1—2 латеральные вены. Диаметр их относительно невелик, но при портальной гипертензии он может значительно увеличиваться. Техника лапароскопического выявления, захватывания и выведения в дополнительный разрез пе-

редней брюшной стенки почти не отличается от методики других лапароскопических операций на венозных сосудах верхнего этажа брюшной полости. Условием успешной операции является обнаружение вены диаметром не менее 2 мм, расположенной на достаточно мобильном участке сальника. Подобрал подходящую вену, над ней выполняют разрез до брюшины, прокалывают брюшину зажимом с пробкой на оси замка, расширяют рану в брюшине и выводят сальник с веной в рану. Далее ход операции аналогичен лапароскопической катетеризации вен желудочно-ободочной связки.

В настоящее время клиника располагает опытом лапароскопической катетеризации вен большого сальника у 10 больных. Осложнений не было.

### **6.1.2. Портография после лапароскопической катетеризации вен**

Портография была выполнена 113 больным. Показаниями для этого обычно служили диффузные и очаговые заболевания печени, требующие ангиографического исследования.

Чаще всего для портографии использовали концентрированные (60—76 %) водные растворы урографина или верографина в объеме 20—40 мл, реже — масляный рентгеноконтрастный препарат майодил. Применение последнего позволяло получать более четкие и стабильные рентгенограммы печени, а также проводить ее томографию.

Особенности портограмм определялись также местом катетеризации портальной системы. При введении контраста через правую желудочно-сальниковую вену и правые вены сальника чаще контрастировались верхняя брыжеечная, воротная и внутripеченочные вены. При катетеризации левой желудочно-сальниковой вены и вен левой половины большого сальника контрастировался спленопортальный ствол и внутripеченочные вены. Ангиография через пупочную вену приводила к четкой визуализации только внутripеченочных ветвей воротной вены.

Портогепатография после лапароскопической катетеризации портальной системы была произведена при следующих заболеваниях.

#### **Заболевание**

Пищевод и желудок

Рак пищевода

Рак желудка

Двенадцатиперстная кишка и поджелудочная железа

Рак БСДК

Рак поджелудочной железы

Хронический панкреатит

#### **Печень**

Рак печени

Эхинококк печени

Киста печени

Абсцесс печени

Гепатиты

Цирроз печени  
Толстая кишка  
Рак ободочной кишки  
Рак прямой кишки  
Прочие

Опыт показал, что прямая портография после лапароскопической катетеризации вен практически безопасна и может быть повторена многократно.

Таблица 6.1

Результаты применения портогепатографии после лапароскопической катетеризации (113 больных)

Локализация заболевания	Число наблюдений				
	Установление диагноза	Уточнение диагноза	Подтверждение диагноза	Ошибочное заключение	Отсутствие информации
Пищевод и желудок ....	4	36	4	1	3 4 7
ДПК и поджелудочная железа	12	7	2	2	
Печень....	1 17	11	19	3	
Толстая кишка		4	25		
Прочие....		3			
Всего . . .		61			

Полученные таким путем рентгенограммы характеризуются хорошим качеством и достаточной информативностью. Ангиографическая семиотика заболеваний аналогична другим способам портографии. Информативность метода может быть продемонстрирована данными табл. 6.1.

Таким образом, применение портографии после лапароскопической катетеризации позволило выявить или уточнить распространенность патологического процесса у 69 % больных и подтвердить правильность диагноза у 22,2%. Ошибочные заключения имели место в 2,6% случаев. В 6,2 % исследование было неинформативным или ангиографию не удалось произвести по техническим причинам (тонкий катетер, тромбирование катетера, рентгентехнические погрешности).

### 6.1.3. Внутривенная инфузионная терапия после лапароскопической катетеризации вен

Введение лекарственных веществ непосредственно в воротную вену в настоящее время рассматривается как важный компонент комплексной терапии при

различных заболеваниях печени, гнойно-деструктивных заболеваниях желчевыводящих путей и органов брюшной полости. Целью внутривенной инфузии является создание высокой концентрации лекарственных препаратов в печени и более равномерное распределение вводимой жидкости в общем сосудистом русле.

В клинике метод внутривенной инфузии после лапароскопической Катетеризации вен применен у 26 больных. Особенности инфузионной терапии определялись характером патологического процесса.

У 16 больных целью терапии была коррекция функциональных нарушений при гепатитах и циррозе печени. Основными компонентами внутривенной инфузии были: низкоконцентрированные растворы глюкозы с инсулином; препараты, улучшающие микроциркуляцию; витамины; реже—гормоны одновременно с антибиотикотерапией. В 6 наблюдениях длительная внутривенная инфузионная терапия применялась в комплексе с лапароскопической холецистостомией для лечения печеночно-почечной недостаточности, обусловленной гнойным холангитом. Еще у 2 пациентов данный метод был использован в комплексном лечении абсцессов печени. Объем внутривенной инфузии в этих наблюдениях составлял около половины общего объема инфузионной терапии, что позволяло значительно уменьшить перегрузку малого круга при проведении интенсивной терапии. Особое внимание уделяли подбору антибиотиков и терапии печеночно-почечной недостаточности. У 2 больных внутривенная инфузия была использована для региональной химиотерапии опухолей печени.

## **6.2. КАТЕТЕРИЗАЦИЯ АРТЕРИЙ БАСЕЙНА ЧРЕВНОГО СТВОЛА**

Катетеризация чревного ствола, его ветвей и более мелких сосудов этого бассейна широко распространена в хирургической практике. С помощью данного метода осуществляют проведение сложных ангиографических исследований, регионарную инфузионную терапию, эндоваскулярные вмешательства и т. д. Развитие методик эндоваскулярной катетерной хирургии позволяет уже сейчас пересматривать ряд тактических вопросов хирургической гепатологии и других разделов абдоминальной хирургии.

Наиболее распространенным доступом для выполнения эндоваскулярных вмешательств является чрескожная пункция и катетеризация крупных сосудов. Реже применяют обнажение и катетеризацию сосуда из разреза. Указанные приемы достаточно эффективны, тем не менее разработка способов лапароскопической катетеризации сосудов брюшной полости представляется вполне целесообразной. Во-первых, в некоторых ситуациях необходимость катетеризации артерий возникает при выполнении лапароскопических операций и формирование дополнительного доступа в артериальное русло через прокол крупного сосуда или разрез будет представлять дополнительную травму и риск для больного. Во-вторых, далеко не все хирургические стационары имеют необходимое оснащение и достаточно квалифицированных специалистов для использования общепринятой методики селективной катетеризации сосудов брюшной полости.

### **6.2.1. Лапароскопическая катетеризация артерий**



Артерии бассейна чревного ствола значительно уже вен портальной системы, поэтому в зонах, доступных для уверенного лапароскопического оперирования по И. Д. Прудкову, есть только один артериальный сосуд, который можно катетеризировать достаточно просто — это желудочно-сальниковая артериальная дуга.

Правая желудочно-сальниковая артерия является продолжением желудочно-двенадцатиперстной, которая в типичных случаях отходит от общей печеночной и далее от чревного ствола. Анастомозируя с левой желудочно-сальниковой артерией, правая образует артериальную дугу, располагающуюся в желудочно-ободочной связке обычно на расстоянии 0,3—2 см от большой кривизны.

Методика лапароскопической катетеризации желудочно-сальниковых артерий аналогична катетеризации вен этой связки. Последние обычно сопровождают артериальную дугу почти на всем ее протяжении. Артериальный ствол отличается несколько большей толщиной стенок, менее интенсивной окраской и наличием пульсации. Для катетеризации правой желудочно-сальниковой артерии производят разрез брюшной стенки над большой кривизной на границе антрального отдела и тела желудка. Кожная проекция этой зоны располагается в левой половине эпигастриальной области, чаще над вторым сегментом левой прямой мышцы живота. Длина кожного разреза в зависимости от толщины передней брюшной стенки составляет от 1,5 до 3 и даже 4 см, направление кожного разреза — поперек к белой линии живота. Сначала рассекают ткани брюшной стенки послойно до брюшины и через ее прокол в брюшную полость вводят зажим с пробкой, герметизирующей прокол. Во время диагностического этапа лапароскопии нередко удается точно определить сосуд, подлежащий катетеризации. Ориентирами служат большая кривизна желудка, идущие к ней короткие сосуды и сама артериальная дуга с четко видимой пульсацией. Если большая кривизна желудка оказывается прикрытой поперечной ободочной кишкой или большим сальником, их смещают, изменяя положение больного, с помощью манипуляций концом лапароскопа или зажима. Затем захватывают желудочно-ободочную связку вблизи артериальной дуги или край большой кривизны желудка, удаляют газ из брюшной полости и подтягивают связку в рану. Артериальную дугу выделяют в ране после фиксации желудка и выведения сосудистого пучка.

Этап вскрытия просвета артерии и введения катетера имеет некоторые особенности. Наиболее удобно лигировать дистальный конец артерии и перед вскрытием его просвета перекрыть кровоток (рис. 6.6). Главной трудностью катетеризации артериального сосуда небольшого диаметра является риск отслоения и вворачивания интимы. Техника катетеризации должна быть отработана настолько, чтобы она получалась с одного раза. Многократные попытки чаще всего приводят лишь к травме сосудистой стенки и потере возможности

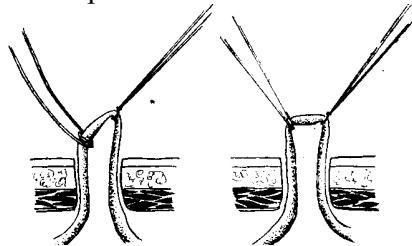


Рис. 6.6. Способы прекращения кровотока при катетеризации желудочно-сальниковой артерии:  
А — дистальный участок артерии перевязан, на проксимальный участок наложена кетгутовая удавка;  
В — дистальный участок артерии, перевязан, а проксимальный перекрыт натяжением кетгутовой удавки

использовать сосуд для катетеризации.

Прежде всего, необходимо подобрать катетер, подходящий для выделенного сосуда. Катетер должен быть уже просвета артерии, желательно, чтобы кончик катетера был закруглен и был уже основной его части. Этим требованиям в достаточной степени отвечают специальные наборы катетеров для ангиографии и мочеточниковые катетеры со слепым закругленным кончиком и боковым отверстием. При использовании мочеточниковых катетеров не следует срезать закругленный кончик. Острый срез будет лишь мешать катетеризации и может привести к перфорации артериальной стенки.

Одним из этапов, определяющих успех катетеризации, является вскрытие просвета небольшой артерии. Наиболее целесообразным представляется применение следующего способа вскрытия желудочно-сальниковой артерии. Сначала ножницами в косом направлении рассекают верхнюю стенку сосуда до середины его просвета. Косое направление разреза в сторону катетеризации позволяет легко регулировать степень вскрытия просвета даже при малом диаметре артерии. Затем одно из лезвий ножниц вводят в просвет артерии и продольно рассекают верхнюю стенку также в направлении предстоящей катетеризации. Образующиеся лоскуты разворачивают (рис. 6.7), в просвет артерии вводят конец катетера, предварительно заполненного гепаринизированным раствором, и, ослабив нить, перекрывавшую просвет проксимального отдела артерии, проводят катетер глубже.

Рис. 6.7. Вскрытие желудочно-сальниковой артерии

Дальнейшее продвижение катетера по артериям может быть осуществлено двумя способами. При наличии рентгенотелевизионной аппаратуры, необходимого инструментария и достаточных навыков конец катетера продвигают ретроградно в желудочно-двенадцатиперстную, общую печеночную артерии или в чревный ствол с помощью изменений направления и степени сгибания конца катетера. Анатомические и клинические исследования Е. В. Малышко показали, что правильно установить катетер можно и путем манипулирования “вслепую”. Для этого необходимы мягкие катетеры, имеющие торцевое отверстие на рабочем конце, и проводники (проволочный проводник Сельдингера, толстая леска). Продвижение катетера по правой желудочно-сальниковой артерии в ретроградном направлении встречает первое сопротивление на уровне деления желудочно-двенадцатиперстной артерии. Особенностью анатомических взаимоотношений является здесь более пологий изгиб в сторону гастродуоденальной артерии. Его преодолевают гидравлическим расширением сосуда, вращательно-поступательными движениями катетера или с помощью проводника Сельдингера. В последнем случае катетер несколько подтягивают, вводят через просвет проводник Сельдингера и вращательно-поступательным

движением продвигают его за зону препятствия. Затем по проводнику вводят катетер.

Дальнейшему продвижению катетера через 5—8 см обычно препятствует пологий изгиб на уровне отхождения желудочно-двенадцатиперстной артерии от общей печеночной, что может служить ориентиром расположения конца катетера в просвете последней.

Последующее продвижение катетера “вслепую” трудно предсказуемо. Он может оказаться в чревном стволе или аорте, в левой печеночной или в селезеночной артериях.

Катетеризация левой желудочно-сальниковой артерии удается относительно редко. В случае хорошо проходимого анастомоза между правой и левой желудочно-сальниковыми артериями катетеризация левой может быть выполнена через просвет правой желудочно-сальниковой артерии (9 больных). Реже удается прямая катетеризация левой желудочно-сальниковой артерии. Она возможна лишь при ее значительной длине. Единственным отличием в технике катетеризации в этом случае будет перемещение разреза брюшной стенки влево и вверх.

Лапароскопическая катетеризация желудочно-сальниковых артерий была выполнена 146 больным. У 3 больных при выполнении катетеризации развились осложнения, все они были обусловлены травмированием стенки артерии. У одного из больных кровотечение в брюшную полость возникло в результате неосторожной инструментальной пальпации и поисков желудочно-ободочной связки. В другом наблюдении осложнение было вызвано использованием слишком грубого катетера: конец катетера перфорировал стенку артерии в толще связки, что привело к образованию нарастающей гематомы. Еще у одной больной внутрибрюшное кровотечение развилось из брюшной стенки, поврежденной при доступе. Срочная лапаротомия и остановка кровотечения позволили добиться выздоровления 2 пациентов, 1 больной погиб. В последнем случае кровотечению способствовали расстройства коагуляции и выраженная портальная гипертензия вследствие висцерального лимфогранулематоза.

У 31 больного провести катетер из правой желудочно-сальниковой артерии в более крупные не удалось. Основными причинами, препятствующими проведению катетера в желудочно-двенадцатиперстную и общую печеночную артерии, были: петлеобразная извитость хода правой желудочно-сальниковой артерии—4 наблюдения; отхождение правой желудочно-сальниковой артерии от желудочно-двенадцатиперстной под прямым или близким к нему углом— 17; резкое сужение и деформация правой желудочно-сальниковой артерии в результате прорастания злокачественной опухоли головки поджелудочной железы и желудка — 10.

### **6.2.2. Ангиография после лапароскопической катетеризации артерий**

Перед ангиографией необходимо рентгенологически уточнить положение конца катетера. Выбор уровня, на котором может располагаться катетер, должен соответствовать цели исследования.

Для ангиографии двенадцатиперстной кишки и головки поджелудочной железы конец катетера следует располагать в проксимальном отделе правой желу-

дочно-сальниковой или в дистальном отделе желудочно-двенадцатиперстной артерий. Для ангиографии печени лучше устанавливать конец катетера в проксимальный отдел желудочно-двенадцатиперстной или в просвет печеночной артерий. В то же время опыт показал, что ангиографию печени, двенадцатиперстной кишки и головки поджелудочной железы можно выполнить и при положении конца катетера в правой желудочно-сальниковой артерии. Для этого необходимо под повышенным давлением вводить контрастный раствор. Катетеризацию левой желудочно-сальниковой артерии выполняли в расчете на ангиографию селезенки и хвоста поджелудочной железы. Для ангиографии использовали 60 % и 76 % растворы верографина или урографина (20—40 мл на 1 исследование) и майодил (0,25—0,5 мл на 1 кг массы тела).

Заболевания, при которых проводилась ангиография после лапароскопической катетеризации артерий, были следующие.

Заболевание	Число наблюдений
Желудок	
Рак желудка	19
Язвенная болезнь.	
Хроническая язва желудка	4
Двенадцатиперстная кишка и поджелудочная железа	
Рак БСДК	5
Рак поджелудочной железы	17
Киста поджелудочной железы	3
Хронический панкреатит	14
Печень и желчевыводящие пути	
Рак печени	5
Аденома печени	1
Гемангиома печени	2
Киста печени	4
Эхинококк печени	5
Абсцесс печени	1
Гепатиты	19
Цирроз печени	15
Рак желчного пузыря	1
Рак общего желчного протока	2
Холедохолитиаз, холангит	2
Толстая кишка	
Рак сигмовидной кишки	2
Рак прямой кишки	3
Прочие	
Киста селезенки	1
Забрюшинные опухоли	3

Возможности ангиографии и ангиологическая симптоматика после лапароскопической катетеризации сравнимы с возможностями артериографии при других способах введения катетеров (табл. 6.2).

Таблица 6.2

Результаты артериографии после лапароскопической катетеризации  
желудочно-сальниковых артерий (129 больных)

Локализация заболевания	Число наблюдений				
	Установление диагноза	Уточнение диагноза	Подтверждение диагноза	Ошибочное заключение	Отсутствие информации
Желудок . . . ДПК	--	19	12 18 4 34	2 3 2 7	2 3 3 8
и поджелудочная железа	5	16			
Печень и желчевыводящие пути	4	30			
Толстая кишка	2	3			
Прочие	1				
Всего . . .	12	68			

Результаты ангиографии после лапароскопической катетеризации желудочно-сальниковых артерий позволили выявить или уточнить характер и распространенность патологического процесса у 88 больных, у 34 больных артериография лишь подтвердила данные других методов.

Ошибочные заключения имели место в 7 наблюдениях. В 4 из них не удалось правильно дифференцировать опухолевые поражения билиарного тракта с желчнокаменной болезнью на фоне механической желтухи. В 2 случаях ошибочным было заключение о наличии или отсутствии метастатического поражения печени. В 1 наблюдении не удалось выявить аденому в левой доле печени.

Причинами неинформативности исследования у 8 больных были: слишком маленький диаметр установленного катетера — 6 больных, отсутствие заброса контраста в общую печеночную артерию из правой желудочно-сальниковой — 2. Введение контраста в общую печеночную артерию позволило выполнить у 11 больных “возвратную” портографию, но качество рентгенограмм, полученных этим способом, было ниже, чем при прямой портографии.

### 6.2.3. Регионарная внутриартериальная инфузия после лапароскопической катетеризации артерий

Возможности регионарного подведения лекарственных препаратов с исполь-

зованием артериального сосудистого русла изучены достаточно подробно. Таким путем можно добиваться высокой концентрации лекарственных веществ в пораженных органах и тканях. При этом содержание препаратов в других средах организма, а следовательно, и их побочное действие, относительно невелико.

Длительная внутриартериальная инфузия после лапароскопической катетеризации применена для лечения 32 больных по таким показаниям.

Заболевание	Число наблюдений
Язвенная болезнь.	
Хроническая язва ДПК, осложненная кровотечением (гемостатическая терапия)	1
Гепатиты и цирроз печени (коррекция печеночной недостаточности) .....	6
Абсцесс печени (антибактериальная терапия) ...	1
Панкреонекроз (подавление ферментативной активности поджелудочной железы, антибактериальная терапия)	16
Хронический индуративный панкреатит (рассасывающая и противовоспалительная терапия) . . . . .	Г
Рак БСДК, осложненный длительной механической желтухой (терапия печеночной недостаточности)	1
Рак БСДК, осложненный кровотечением (гемостатическая терапия) .....	1
Рак поджелудочной железы (химиотерапия) . . .	4
Рак поджелудочной железы, осложненный прорастанием в ДПК и кровотечением (гемостатическая терапия) .....	1

Перед инфузией с помощью ангиографии уточняли положение катетера и зону распределения контраста при медленном его введении. Опыт показал, что для проведения длительной и медленной инфузии необходимо, чтобы конец катетера располагался в просвете сосуда, осуществляющего артериальное кровоснабжение saniруемой зоны. Для лечения заболеваний печени и желчных путей конец катетера должен располагаться в просвете печеночной артерии, головки поджелудочной железы — в желудочно-двенадцатиперстной артерии. Для ретроградного введения лекарственных веществ, например, из правой желудочной артерии к головке поджелудочной железы, применяли внутриартериальные инъекции шприцем под повышенным давлением. Длительную внутриартериальную инфузию осуществляли с помощью длинной системы для капельной инфузии, поднятой на высоту 1,5—2 м над телом больного.

В группе больных с острыми хирургическими заболеваниями положительный эффект от внутриартериальной терапии был достигнут у 15 человек. Кровотечение было остановлено у всех пациентов. Из 16 больных острым панкреатитом поправились 12 человек. У больных с опухолью поджелудочной железы внутриартериальная химиотерапия приводила к уменьшению боли и некоторому улучшению самочувствия. Положительный эффект получен от внутриартериальной и внутрипортальной терапии у больных с хроническими заболеваниями печени, сопровождающимися печеночной недостаточностью, и у больного с множественными абс-

цессами печени.

Результаты лапароскопической катетеризации сосудов брюшной полости можно расценивать как весьма обнадеживающие. Такие вмешательства могут быть использованы как для диагностических, так и для лечебных целей. Эффективность эндоваскулярных процедур при этом способе введения катетера вполне сопоставима с результатами других способов, а при катетеризации портальной системы он обладает рядом принципиальных преимуществ. Более того, диагностические и лечебные возможности лапароскопической катетеризации воротной вены через почечную, желудочно-сальниковые вены и вены большого сальника практически совпадают, что позволяет катетеризировать сосуды портальной системы тем или иным способом у подавляющего большинства больных. В ряде случаев цели, преследуемые катетеризацией воротной вены, могут быть достигнуты лапароскопической катетеризацией артерий брюшной полости.

Считаем необходимым подчеркнуть, что результаты получены с помощью несложного инструментария и доступны большинству общехирургических стационаров. Общее число внутрибрюшных осложнений составило 3%, а летальность — 1,2%. Следует отметить, что во всех случаях летальных исходов больные до операции были в тяжелом состоянии, обусловленном печеночной недостаточностью, что увеличило частоту геморрагических осложнений и значительно повысило операционный риск.

Один из элементов лапароскопической катетеризации сосудов желудочно-ободочной связки — вскрытие просвета сальниковой сумки — имеет и самостоятельное значение. Таким путем при катетеризации сосудов у 10 больных при панкреонекрозе были произведены лапароскопическая марсупиализация и дренирование сальниковой сумки.

## ЗАКЛЮЧЕНИЕ

Лапароскопическая хирургия продолжает бурно развиваться, несмотря на свою уже 85-летнюю историю. Каждый год появляется значительное число новых лапароскопических процедур, операций и их модификаций. В то же время серьезный прогресс этого направления, как и всякого другого, невозможен без разработки теоретических основ и создания принципиально различных методик. В предыдущих главах дано краткое описание ряда общих положений, касающихся лапароскопической хирургии, методики выполнения и результатов некоторых вмешательств на различных органах желудочно-кишечного тракта.

Рассмотрение теоретических основ показывает, что в настоящее время существуют по крайней мере два сформировавшихся вида лапароскопических операций — дистанционное оперирование в глубине брюшной полости в условиях напряженного пневмоперитонеума и лапароскопические вмешательства, основанные на выведении органов из глубины брюшной полости на поверхность передней брюшной стенки. Предложения И. Д. Прудкова и основанное им оригинальное направление являются важным этапом в развитии лапароскопической хирургии органов желу-

дочно-кишечного тракта, создающим реальную основу для разработки более сложных операций, опирающихся на рассмотренные принципы. Разработанные И. Д. Прудковым операции уже сегодня позволяют значительно улучшить результаты хирургического лечения целого ряда тяжелых заболеваний у ослабленных больных с большим операционным риском.

Конечно, указанный перечень методик лапароскопического оперирования далек от завершения. Об этом свидетельствуют история развития лапароскопической хирургии, на протяжении которой предлагались самые различные варианты операций, ряд которых не был по достоинству оценен, и современное состояние вопроса. Примером могут служить: стволовая ваготомия, произведенная в 1983 г. И. Д. Прудковым у 2 больных с использованием методики, близкой к самому начальному варианту лапароскопии (вентроскопии), предложенному Д. О. Оттом,— с помощью специальных крючков с освещением и длинных инструментов; ряд других предложений, опубликованных на страницах печати.

Приведенные данные позволяют сделать еще одно важное, с нашей точки зрения, заключение. В современной литературе все еще продолжается дискуссия о том, что такое лапароскопия — инвазивный способ диагностики, терапевтическая процедура или хирургическая операция. В каждом из указанных определений содержится доля истины, однако рассмотрение теоретических аспектов лапароскопической хирургии и результаты ее применения убедительно свидетельствуют о том, что лапароскопия—это хирургическая операция. Более того— это вид лапаротомии. Так же, как и лапаротомия, лапароскопия преследует цели диагностические и лечебные, причем хирургические манипуляции могут подготавливать условия для терапии или сочетаться с терапевтическим лечением. Показания к применению лапароскопии и лапаротомии во многом совпадают. Различия обусловлены в основном разной травматичностью и необходимостью иметь свободную брюшную полость для проведения современных вариантов лапароскопии. Весьма сходными являются теоретические основы этих вмешательств, их диагностические и лечебные возможности, осложнения и т. д. Все это позволяет легко решить многие проблемы организации внедрения лапароскопической хирургии, подготовки кадров, создания новых операций и необходимых для этого инструментов, оценки лечебных возможностей и эффективности применения лапароскопических вмешательств.

Результаты практического использования лапароскопических операций, предложенных И. Д. Прудковым, по лечебному эффекту и отдаленным исходам оказались очень близкими к лапаротомным, а в некоторых разделах и значительно лучше. Именно это и обеспечило им быстрое распространение и широкую известность в нашей стране.

Авторы будут считать долг перед своим учителем Иосифом Давидовичем Прудковым выполненным, если настоящая монография послужит делу более широкого внедрения лапароскопической хирургии в практику и ее дальнейшему развитию.



## СПИСОК НАУЧНЫХ РАБОТ И. Д. ПРУДКОВА ПО ЛАПАРОСКОПИЧЕСКОЙ ХИРУРГИИ

Хирургическое лечение механической желтухи // Материалы 32-й и 33-й годовичных науч. сес. СГМИ. Свердловск, 1970. С. 209 (соавт. Копылов Ф. Н.).

Использование лапароскопии для наложения свищей на желудок и тонкую кишку // Тез. докл. на конф. хирургов г. Свердловска и области. Свердловск, 1972. С. 100—102.

Роль холецистостомии в лечении некоторых заболеваний печени и желчных путей // Тез. докл. на конф. хирургов г. Свердловска и области. Свердловск, 1972. С. 80—81.

Возможности хирургической лапароскопии // Материалы VII обл. науч.-практ. конф. хирургов по диспансерному обслуживанию больных: Тез. докл. Свердловск, 1973. С. 128—130.

Возможности хирургической лапароскопии // XIV пленум правления Всесоюз. науч. мед. о-ва хирургов: Тез. докл. Калининград, 1973. С. 214—216.

Использование лапароскопии для наложения свищей на желудок и тонкую кишку // Материалы к IV Всерос. съезду хирургов, Пермь, 1973. С. 474—475.

Использование лапароскопии при двухэтапном лечении рака толстой кишки // Заболевания желудка и кишечника с позиции терапевта и хирурга. Благовещенск, 1973. С. 338—339.

Пункционная игла: АС № 362618 // Бюл. изобретений и открытий. 1973. № 3.

Способ пункционной лапароскопической холецистостомии // I Всесоюз. съезд гастроэнтерологов. М., 1973. С. 575.

Устройство для формирования свища: АС № 365139 // Бюл. изобретений и открытий. 1973. № 6.

Использование лапароскопической еюностомии при ранней непроходимости гастроэнтероанастомоза // Современные вопросы гастроэнтерологии: Сб. науч. тр. Свердловск, 1974. С. 17—19 (соавт. Копылов Ф. Н.).

Наружная декомпрессия желчных путей при механической желтухе с использованием лапароскопической холецистостомии // Там же. С. 44—47.

О лапароскопической холецистостомии // Сов. медицина. 1974. № 4. С. 17—21.

Хирургическая лапароскопия // Клин. хирургия. 1974. № 9. С. 56—60.

Герметизация губовидных свищей при лапароскопической гастростомии и еюностомии // Вести, хирургии им. И. И. Грекова. 1975. Т. 115, ? 8. С. 12—17.

Использование лапароскопических операций при многоэтапном хирургическом лечении больных // Тр. XXIX Всесоюз. съезда хирургов. Киев. 1975. С. 274—276.

Лапароскопический метод гастростомии, еюностомии, холецистостомии и колоностомии: Дис. ... д-ра мед. наук. Свердловск 1975 369 с.

Опыт применения лапароскопических операций в хирургических клиниках г. Свердловска // Объединенный пленум правлений Всесоюзн., Всерос. и Белорус, о-в хирургов: Тез. докл. Минск, 1975. С. 62—63 (соавт. Вуберман В. Я., Писецкий Б. Б. и др.).

Первый опыт использования лапароскопической холецистостомии при лечении острого холецистита // Вестн. хирургии им. И. И. Грекова. 1975. Т. 116, № 5. С. 41—45 (соавт. Ходаков В. В.).

Радикальное лечение опухолей панкреатодуоденальной области // \* XII обл. конф. онкологов. Свердловск, 1975. С. 73—75.

Эндоскопическая хирургия // Объединенный пленум правлений. Всесоюз., Всерос. и Белорус, о-в хирургов: Тез. докл. Минск, 1975. С. 4—6 (соавт. Савельев В. С., Буянов В. М., Балалыкин А. С., Корнилов Ю. М.).

Лапароскопические операции в хирургии острого холецистита. у больных пожилого и старческого возраста // Актуальные проблемы патологии и хирургии желчевыделительных путей: Сб. науч. тр. Свердловск, 1976. С. 170—172 (соавт. Ходаков В. В.).

Лечение острого холецистита у ослабленных больных // XV Объединенный пленум правлений Всесоюз. и Молд. о-в хирургов: Тез. докл. Кишинев, 1976. С. 89—90 (соавт. Ходаков В. В.).

Новые возможности в хирургии билиарной системы // XIX Congressus chirurgicus bohemoslovacus cum participatione internationale. Abstracta. Praga, 1976. P. 181 (соавт. Ходаков В. В., Писецкий Б. Б.).

Вопросы тактики в лечении сочетанных Рубцовых сужений пищевода и желудка // Тез. докл. 1-й науч.-практ. конф. врачей городской клин. б-цы № 40. Свердловск, 1977. С. 23—24 (соавт. Сахаров М. И., Вуберман В. Я., Копылов Ф. Н.).

Лапароскопическая портография // Там же. С. 26—27 (соавт. Вихриев С. С.).

Применение лапароскопической еюностомии при ранней непроходимости желудочно-кишечного анастомоза // Хирургия. 1977. № 8. С. 25—26 (соавт. Копылов Ф. Н., Савченко Н. Ф.).

Сравнительная оценка отдельных видов еюностомии // Клин. хирургия. 1977. № 7. С. 22—26 (соавт. Савченко Н. Ф.).

Консервативное лечение больных с камнями гепатикохоледох” через наружные желчные свищи // Вестн. хирургии им. И. И. Грекова. 1978. Т. 121, ? 6. С. 45—48 (соавт. Вихриев С. С., Ходаков В. В., Дорофеева И. Г.).

Лапароскопические операции в хирургии билиарной системы // V Всерос. съезд хирургов. Свердловск. 1978. С. 226—228 (соавт. Ходаков В. В.).

Лапароскопическая катетеризация сосудов брюшной полости // Асептика и антисептика: Сб. науч. тр. М., 1979. С. 112—113 (соавт. Малышко Е. В.).

Лапароскопическая холецистолитотомия // Вопр. практ. гастроэнтерологии: Сб. науч. тр. Т. 2. М.; Калининград, 1979. С. 149—150 (соавт. Ходаков В. В., Луговкина Т. К.).

Место лапароскопической холецистостомии в хирургическом лечении острого холецистита у ослабленных больных // Эндоскопия в неотложной хирургии органов брюшной полости: Тез. докл. Всерос. науч.-практ. конф. хирургов. Саратов, 1980. С. 81—82 (соавт. Ходаков В. В.).

Новый способ катетеризации желудочно-двенадцатиперстной и печеночной артерий // Тез. XVIII пленума правления Всесоюз. о-ва хирургов. Рязань, 1980. С. 159—160 (соавт. Малышко Е. В.).

Отдаленные результаты лапароскопической холецистолитотомии у больных

желчнокаменной болезнью // Физиология и патология гепатобилиарной системы: Тез. докл. Всесоюз. симпозиума. Томск, 1980. С. 134—135 (соавт. Ренева Т. Г., Ходаков В. В., Луговкина Т. К.).

Пункционная гастростомия // Хирургия, 1980. № 9. С. 95—97 (соавт. Торосян Р. Т.).

Диагностическое и лечебное применение лапароскопической катетеризации сосудов // Вопр. практ. гастроэнтерологии: Тр. ЦНИИГЭ. Л., 1981. Вып. 3. С. 202—203 (соавт. Малышко Е. В.).

Изменение функционального состояния гепатобилиарной системы и биохимического состава крови у больных желчнокаменной болезнью до и после лапароскопической холецистолитотомии // Желчно-каменная болезнь. Мат-лы Всесоюз. симпозиума. Душанбе, 1981. С. 210—211 (соавт. Ренева Т. Г., Ходаков В. В., Луговкина Т. К., Груздев М. П.).

Модификация превентивной колостомии и использование ее при резекции толстой кишки // Вести, хирургии им. И. И. Грекова, 1981. Т. 126, № 4. С. 128—131 (соавт. Усе Г. А.).

Основы лапароскопической хирургии // Хирургическая лапароскопия: Сб. науч. тр. Свердловск, 1981. С. 6—23,

Особенности тактики хирургического лечения больных желчно-каменной болезнью, осложненной механической желтухой // Там же. С. 208—209 (соавт. Ходаков В. В., Желнина Т. Н., Прудков М. И., Ожех А. М.).

Превентивная цекстомия и ее применение при хирургическом лечении заболеваний толстой кишки // Проблемы проктологии: Тез. докл. 2-й Всесоюз. конф. (Ереван, 17—19 ноября 1981 г.). М., 1981. С. 95—96 (соавт. Усс Г. А., Малышко Е. В.).

Принципы использования лапароскопических операций в геронтохирургии // Тез. докл. XXX съезда хирургов СССР. Минск, 1981. С. 85—86 (соавт. Ходаков В. В., Малышко Е. В., Прудков М. И. и др.).

Принципы этапного лечения больных желчнокаменной болезнью после лапароскопической холецистолитотомии // Организация гастроэнтерологической службы в условиях промышленного центра. Вопр. диагностики и этапного лечения. Свердловск, 1981. С. 177—178 (соавт. Луговкина Т. К.).

Тактика лечения опухолей панкреатодуоденальной зоны // Там же. С. 51—55 (соавт. Желнина Т. Н.).

Чресфистульная санация желчных путей. // Реконструктивная хирургия желчных путей: Тез. докл. Киров, 1981. С. 74—76 (соавт. Ходаков В. В., Прудков М. И., Ожех А. М.),

Лапароскопическая ангиография печени // Физиология и хирургия печени: Сб. науч. тр. Томск, 1982. С. 94—95 (соавт. Малышко Е. В., Шаймер В. Д.).

О показаниях и противопоказаниях к лапароскопической холецистолитотомии // Там же. С. 95—96 (соавт. Ходаков В. В., Луговкина Т. К.).

Профилактика и лечение резидуального холелитиаза // Проблемы хирургии желчных путей: Тез. докл. М., 1982. С. 96—97 (соавт. Ходаков В. В., Прудков М. И., Ожех А. М., Попов В. Н.).

Лапароскопическая катетеризация сосудов при заболеваниях печени и под-

желудочной железы // 1 Всерос. съезд науч. о-ва гастроэнтерологов: Тез. съезда (29—31 августа 1983 г.) М.; Свердловск, 1983. С. 139—141 (соавт. Малышко Е. В.).

Чресфистульное эндоскопическое удаление резидуальных камней желчных путей // Хирургия. 1983. № 8. С. 64—67 (соавт. Прудков М. И.).

Лапароскопические операции на желудке // Вестн. хирургии им. И. И. Грекова. 1984. Т. 133, № 12. С. 16—19 (соавт. Торосян Р. Т.).

Новые пути развития лапароскопической хирургии в гастроэнтерологии // III Всесоюз. съезд гастроэнтерологов. М.; Л., 1984. С. 137—138 (соавт. Ходаков В. В.).

Срочные лапароскопические операции в хирургии желудочно-кишечного тракта // Тез. докл. X обл. науч.-практ. конф. хирургов. Свердловск, 1984. С. 13—14 (соавт. Ходаков В. В.).

Руководство по клинической эндоскопии. М.: Медицина, 1985. 544 с. (соавт. Савельев В. С., Исаков Ю. Ф., Лопаткин Н. А. и др.).

## ИСПОЛЬЗОВАННАЯ ЛИТЕРАТУРА

1. Васильев Р. Х. Комбинированная лапароскопия. Ташкент; Медицина, 1976. 304 с.
2. Виттман И. Лапароскопия. Будапешт: Изд-во Акад. наук Венгрии, 1966. Т. 1. 222 с.
3. Вицин Б. А., Блажитко Е. М. Сформированные и несформированные наружные кишечные свищи. Новосибирск: Наука, 1983. 141 с.
4. Ждановский В. И. Гастростомия (Обзор лит.) // Хирургия. 1971. № 3, С. 138—142.
5. Логинов А. С. Медикаментозное лечение желчнокаменной болезни // Терапевтический архив. 1985. Т. 57, № 2. С. 3—5.
6. Луговкина. Т. К. Терапевтические аспекты лечения желчно-каменной болезни: Дис. ... канд. мед. наук. Свердловск, 1986. 153 с.
7. Малышко Е. В. Метод лапароскопической катетеризации сосудов брюшной полости: Дис. ... канд. мед. наук. Свердловск, 1986. 225 с.
8. Мансуров Х. Х., Мансурова Ф. Х. Опыт длительного применения хенодезоксиголевой кислоты у больных желчнокаменной болезнью // Терапевтический архив. 1984. Т. 56, № 1. С. 43—47.
9. Отт Д. О. Освещение брюшной полости (вентроскопия) как метод при влагалищном чревосечении // Журн. акушер, и женских болезней. 1901. № 7. С. 526—534.
10. Отт Д. О. О непосредственном освещении брюшной полости, пузыря, толстой кишки и матки для целей диагностических и оперативных // Журн. акушер, и женских болезней. 1903. № 7. С. 1015—1024.
11. Пакет “КВАЗАР” прикладных программ распознавания образов (версия 2); Информ. мат-лы по мат. обеспечению // Мазуров В. Д., Казанцев В. С., Белецкий Н. Г. и др. Свердловск. 1979. 119 с.
12. Прудков М. И., Ожех А. М., Попов В. Н. Эндоскопическое чресфистульное лечение желчных камней после лапароскопической холецистостомии // Хирургическая лапароскопия: Сб. науч. тр. Свердловск, 1981. С. 36—39.
13. Прудков М. И. Электрогидравлическое дробление желчных камней в процессе фистулоскопии // Там же. С. 43—45.
14. Прудков М. И. Инструментальное чресфистульное лечение больных с конкрементами в желчных путях: Дис. ... канд. мед. наук. Свердловск, 1984. 180 с.
15. Савельев В. С., Огнев Ю. В., Ванцян П. В. Закрытый метод лечения панкреонекроза, осложненного панкреатогенным перитонитом // Материалы к IV Всерос. съезду хирургов. Пермь, 1973. С. 385—386.
16. Савельев В. С., Буянов В. М., Балалыкин А. С. Эндоскопия органов брюшной полости. М.: Медицина, 1977. 247 с.
17. Савченко Н. Ф. Пункционная еюностомия: Дис. ... канд. мед. наук. Свердловск, 1978. 197 с.
18. Созон-Ярошевич А. Ю. Анатомио-клиническое обоснование хирургических доступов к внутренним органам. Л.: Медгиз, 1954. 180 с.
19. Торосян Р. Т. Лапароскопическая хирургия желудка: Дис. ... канд. мед. наук. Свердловск, 1985. 194 с.

20. Упырев А. В., Изимбергенов Н. И., Балабанов Ю. В., Ципельзон Ю. В. Лапароскопический чреспеченочный дренаж желчных путей под контролем рентгенотелевидения // Объединенный пленум правлений Всесоюз., Всерос. и Белорус. о-в хирургов: Тез. докл. Минск, 1975. С. 65—66.
21. Франк В. А. Поэтапная обтурация и заживление наружных кишечных свищей // XXXI Всесоюз. съезд хирургов: Тез. докл. и сообщений. Ташкент, 1986. С. 251.
22. Ходаков В. В. Лапароскопическая холецистостомия в лечении острого холецистита: Дис. ... канд. мед. наук. Свердловск, 1977. 211 с.
23. Ходаков В. В. Особенности тактики лечения острого холецистита с использованием лапароскопической холецистостомии // Хирургическая лапароскопия: Сб. науч. тр. Свердловск, 1981. С. 29—33.
24. Ходаков В. В., Дайс В. Б. Лечебная эндоскопия у больных желчнокаменной болезнью // Фундаментальные и прикладные научные исследования практическому здравоохранению: Тез. докл. Свердловск, 1987. С. 9—10.
25. Швецов И. П., Вероман А. Г., Панин К. Ф. и др. Бесконтактное разрушение моче-вых и желчных камней путем экстракорпорально фокусированных ударных волн (Обзор лит.) // Вести. хирургии им. И. И. Грекова. 1983. Т. 131, № 9. С. 131—133.
26. Юхтин В. И. Гастростомия. М.: Медицина, 1967. 156 с.
27. Beart R. W., Christine T. Cholecystostomy for non-inflammatory disease // Amer. J. Surg. 1981. V. 141, N 3. P. 342—343.
28. Bernheim B. I. Organoscopy; Cystoscopy of the abdominal cavity // Ann. Surg. 1911. N 53. P. 764—767.
29. Classen M., Demling Z. Endoscopic Sphincterotomy der papilla Vateri und steinextraktion aus dem ductus choledochus//Dtsch. Mod. Wschr. 1974. Bd 99, N U.S. 496—497.
30. Donaldson i. K., SanderUn J. H., Harrel W. B. Method of suspending uterus without open abdominal incision; use of petitoneo-scope and special needle//Amer. J. Surg. 1942. V. 55. P. 537—543.
31. Ververs C. Die Laparoskopie mit dem Cystoskop. Ein Beitrag zur Vereinfachung der Technik und zur endoskopischen Strangdurch-trennung in der Bauchhohle // Med. Klin. 1933. N 29. S. 1042—1045.
32. Oolditsh I. M. Laparoscopy: advantes and advantages // Fertil. Steril. 1971. V. 22, N 5. P. 306—309.
33. Grade W. A., Bansohoff D. F. The natural history of silent gallstones: The innocent gallstone is not a myth // Gastroenterol. 1981. V. 80, N 5. P. 1161.
34. Haubwald H. R. Zur Anwendung der Laparoskopie in der Gynakologie // Zbl. Gynak. 1973. N 95. S. 49—53.
35. Hofmann A. F. The enterohepatic circuilation of bile acids in man: Relationship to pathogenesis and medical treatment of cholesterol gallstones // Tokyo Tanabe Quart. 1980. V. 31. P. 115—128.
36. Iwata Y., Yamamoto H., Hayashi Sh. Электрокоагуляция при апоплексии яичника // Тез. докл. VII Международного конгресса акушеров-гинекологов. М. 1973. С. 377.
37. Kalk H. Fortschritte der Laparoskopie // Dtsch. med. Wschr. 1942. Bd 68. S. 677—681.
38. Kawai K., Nakayima M., Kimoto et al. Endoscopic sphincterotomy the ampulla of

- vaters // Endoscopy. 1975. V. 9, N 1. P. 30—35.
39. Kelling O. Veber Ceoliskopie und Gastroskopie // Arch, fur klinische Chirurgie. 1923. Bd 126. S. 226—228.
40. Korfet Z., Dadan I. Wyniki zachowawczego leczenia resztkowej kamicy przewodowej po operacjach na drogach zolciowych // Pol. Przegl. chir. 1968. T. 40, N 7. S. 767—773.
41. Lee W. Y. Peritoneoscopy // J, int. Coil. Surg. 1941. N 4. P. 511—519.
42. Michel H., Bertrand L. Epiploportographie selective perlapa-roscopieque // Presse Med. 1968. V. 76, N 4. P. 175—177.
43. Nakajima M., Kimoto K., Fukumoto K. et al. Endoscopic Sphincterotomy of the ampulla vater and removal of common duct stones // Amer. J. Gastroent. 1975. V. 64, N 1. P. 34—43.
44. **PhilUps 1.**, Hulka J., Keith D. et at. Laparoscopy procedures: A national survey for 1975 // J. Reprod. Med. 1977. V. 18, N 5. P. 219—225.
45. Pribram B.O. The method for dissolution of common duct stones remaining after operation // Surgery. 1947. V. 22. N 4. P. 806—818.
46. Roccavilla A. Lendoscopia della cavita sierosa mediante un nueva apparecchie ad illuminazione diretta // Riforma med. Napoli. 1914. V. 30, N 36. P. 991—995.
47. Rosen A. B. Diagnostic and applications of laparoscopy // Texas medicine. 1972. V. 68. P. 94—101.
48. Ruddock J. C. Peritoneoscopy // West. J. Surgery. 1934. Oct., V. 42. P. 392—405.
49. Semm K. New methods of Pelviscopy (Gynecologic Laparoscopy) for Myomectomy, Ovariectomy, Tubectomy and Adnexectomy // Endoscopy. 1976. V. II, N 2. P. 85—93.
50. Semm K. Operations fur endoskopische Abdominal — Chirurgie. Operative Pelviskopie — Operative Laparoskopie // Stuttgart; New-York, T.-K. Schattauer Verlag. 1984. 485 s.
51. Steiner O. P. Abdominoscopy // Surg., Gyn., Obstet. 1925. V. 38, N 2. P. 266—269.
52. Svoennerud S., Astedt B. Steriliserungoperation via Laparoskop // Svensk. Lak. 1968. N 65. S. 3932—3936.
53. Thistle i. Z., Schoenfeld L. 1. Lithogenic bile among young Indian women: lithogenic potential disease with chenodeoxycholic acid // N. Engl. J. Med, 1971. N 284. P. 177.
54. Wannagat L. Die Laparoskopische Splenoportographia // Klin. Wschr. 1955. Bd 33. S. 750—758.
55. Yamamoto S., Reynolds T. P. Portal venography and pressure measurement at peritoneoscopy // Gastroenterology. 1964. V. 47, N 6. P. 602—603.

## ОГЛАВЛЕНИЕ

Введение	1
Глава 1. Общие положения	7
1.1. История метода	7
1.2. Теоретические основы лапароскопической хирургии	9
1.3. Особенности практического применения лапароскопических операций	16
1.3.1. Организационные вопросы	16
1.3.2. Подготовка больных	17
1.3.3. Методика лапароскопических операций	17
1.3.4. Послеоперационный период	27
Глава 2. Лапароскопические операции на желудке	29
2.1. Гастротомия	29
2.1.1. Лапароскопическая полипэктомия	30
2.1.2. Лапароскопическое удаление инородных тел	34
2.2. Гастростомия	34
2.2.1. Лапароскопическая гастростомия	35
2.2.1.1. Энтеральное питание	42
2.2.1.2. Внутрижелудочные манипуляции	45
Глава 3. Лапароскопические операции на желчных путях	50
3.1. Холецистотомия	51
3.1.1. Методика лапароскопической холецистолитотомии	53
3.2. Холецистостомия	60
3.2.1. Лапароскопическая холецистостомия	60
3.2.1.1. Лапароскопическая холецистостомия при остром холецистите	69
3.2.1.2. Лапароскопическая холецистостомия при механической желтухе	80
3.3. Гепатохолангиостомия	85
3.3.1. Лапароскопическая гепатохолангиостомия	86
Глава 4. Лапароскопическая еюнотомия	88
Глава 5. Лапароскопическая колостомия	100
Глава 6. Лапароскопические операции на сосудах	108
6.1. Катетеризация притоков воротной вены	110
6.1.1. Лапароскопическая катетеризация вен	111
6.1.1.1. Лапароскопическая катетеризация пупочной вены	111
6.1.1.2. Лапароскопическая катетеризация желудочно-сальниковых вен	114
6.1.1.3. Лапароскопическая катетеризация вен большого сальника	117
6.1.2. Портография после лапароскопической катетеризации вен	118
6.1.3. Внутривенная инфузионная терапия после лапароскопической катетеризации вен	120
6.2. Катетеризация артерий бассейна чревного ствола	121



6.2.1. Лапароскопическая катетеризация артерий	121
6.2.2. Ангиография после лапароскопической катетеризации артерий	126
6.2.3. Регионарная внутриартериальная инфузия после лапароскопической катетеризации артерий	128
Заключение	131
Список научных работ И. Д. Прудкова по лапароскопической хирургии	133
Использованная литература	137

VDK 616-089

Ural's University Publishing House

Lenin Avenue, 13b Sverdlovsk, 620219

Prudkov I. D., Hodakov V. V., Prudkov M. I.

## ESSAYS ON LAPAROSCOPIC SURGERY a monograph, 1989

Prudkov Iosif Davidovich (1929—1984), DM, prof., head of chair of general surgery of Sverdlovsk Medical Institute, the founder of the original trend of laparoscopic surgery of digestive tract organs, which is widely used in the USSR and can be of great interest for foreign specialists. He has published more than 150 scientific articles on the problems of surgery of heart, esophagus, stomach, intestine. He was working out the problems of laparoscopic surgery since 1968.

Hodakov Valeri Vasiljevich, candidate of medical sciences, assistant professor of the chair of general surgery of Sverdlovsk Medical Institute, the author of 50 scientific articles on the problems of abdominal surgery. He has been engaged in laparoscopic surgery since 1974.

Prudkov Mikhail Iosifovich, candidate of medical sciences, assistant professor of surgical chair N 2 of Sverdlovsk Medical Institute, the author of 30 scientific articles including a monograph devoted to the problems of the bile ducts surgery. He deals with the problems of laparoscopic surgery since 1976.

The monograph is devoted to the highly original and perspective trend of laparoscopic surgery which is widely used in modern gastroenterology. The method of laparoscopic surgery of digestive tract has been worked out by I. D. Prudkov. This method versus other well-known variants of laparoscopic operations suggests the fulfilment of the essential stage of surgical operation on the parts of organs taken out of the abdominal cavity into the smallest possible cut on the abdominal wall and the use of the generally accepted technique of the operation.

The simplicity and the reliability as well as the high efficiency of this method are confirmed by the experience of many years of its application. The monograph generalizes the 2000 operations experience of the clinic of general surgery of Sverdlovsk Medical Institute. The most frequent base for their application was the high risk or impossibility of applying traditional operations to the elderly or old patients with serious attendant diseases or hard complications of the main disease. The present monograph is the first one in the world literature devoted to the method of laparoscopic surgery worked out by I. D. Prudkov. It has been prepared for the publication by V. V. Hodakov and M. I. Prudkov after the death of prof. I. D. Prudkov.

The first chapter describes the history of the method and the theoretical fundamentals of laparoscopic surgery.

The second chapter deals with laparoscopic operations on stomach, i. e. gastrotomy, gastrostomy, intergastrical inteference. The results of the laparoscopic gastrostomy's use in radical and palliative treatment of cancer of esophagus and stomach, injuries of esophagus and its strictures and that of laparoscopic polipectomy are expounded in this chapter.

The third chapter discusses laparoscopic operations on bile ducts. It gives the results of the application of cholecystolithotomy, cholecystostomy and hepaticoholangiotomy to the high risk patients with acute cholecystitis, gallstones, tumour occlusions of bile ducts. It also describes the possibilities of the subsequent transfistular sanitation of biliary tract and radical surgical treatment performed under the most favourable conditions.

Method of laparoscopic eunostomy, its application and practical use is described in

the fourth chapter.

The fifth chapter devoted to the laparoscopic kolostomy describes the methods of forming of ceco-, transverzostomy, the results of their application to the multi-step treatment of calonic tumour obstruction.

The laparoscopic catheterization's technique of abdominal cavity, vessels is described in the sixth chapter. The results of endovascular investigation and regional therapy in the treatment of some diseases are also discussed.

The book is intended for research workers of clinical establishments, doctors, etc., all those who are interested in the problems of laparoscopy, urgent surgery, geriatrics and oncology.

Иосиф Давидович Прудков,  
Валерий Васильевич Ходаков,  
Михаил Иосифович Прудков

## **ОЧЕРКИ ЛАПАРОСКОПИЧЕСКОЙ ХИРУРГИИ**

Редактор Т. В. Стернина  
Технический редактор Т. М. Качула  
Корректор Т. В. Валек

---

ИБ № 294

Сдано в набор 08.09.88 г. Подписано в печать 21.12.88 г.

Формат 84X108'/з2. Бумага тип. № 2.

Гарнитура литературная. Печать высокая.

Усл. кр.-отт. 7,56. Усл. печ. л. 7,56. Уч.-изд. л. 7,36.

Тираж 6700 экз. Заказ 425. Цена 75 к.

---

Издательство Уральского университета  
620219, ГСП-830,

Свердловск, пр. Ленина, 136.

Типография издательства "Уральский рабочий",

Свердловск, пр. Ленина. 49