

На правах рукописи

ВОРОБЬЁВ
Игорь Николаевич

**ХИРУРГИЧЕСКИЕ АСПЕКТЫ ДИАГНОСТИКИ
И ЛЕЧЕНИЯ НЕПАЛЬПИРУЕМЫХ
УЗЛОВЫХ ОБРАЗОВАНИЙ ЩИТОВИДНОЙ ЖЕЛЕЗЫ**

14.00.27 – хирургия

АВТОРЕФЕРАТ
диссертации на соискание ученой степени
кандидата медицинских наук

Екатеринбург - 2009

Работа выполнена в Государственном образовательном учреждении высшего профессионального образования «Уральская государственная медицинская академия Федерального агентства по здравоохранению и социальному развитию».

Научный руководитель
доктор медицинских наук

Киршина Ольга Владимировна

Официальные оппоненты

доктор медицинских наук, профессор
кандидат медицинских наук, доцент

Привалов Валерий Алексеевич
Васьков Владимир Михайлович

Ведущая организация

Государственное образовательное учреждение высшего профессионального образования «Пермская государственная медицинская академия имени академика Е.А. Вагнера Федерального агентства по здравоохранению и социальному развитию».

Защита диссертации состоится 7 апреля 2009 г. в 10 часов на заседании совета по защите докторских диссертаций Д 208.102.01, созданного при Государственном образовательном учреждении высшего профессионального образования «Уральская государственная медицинская академия Федерального агентства по здравоохранению и социальному развитию» по адресу: 620028, г. Екатеринбург, ул. Репина, д. 3.

С диссертацией можно ознакомиться в библиотеке ГОУ ВПО УГМА Росздрава, по адресу: 620028 г. Екатеринбург, ул. Ключевская, д. 17, а с авторефератом на сайте академии www.usma.ru

Автореферат разослан 5 марта 2009 года.

Ученый секретарь совета
по защите докторских диссертаций
доктор медицинских наук, профессор



Руднов В.А.

ОБЩАЯ ХАРАКТЕРИСТИКА РАБОТЫ

Актуальность проблемы. Пальпируемые узловые образования щитовидной железы встречаются у 4,6–7,0 % взрослого населения (Дедов И.И., 2000; Rolla A., 1995). При ультразвуковом исследовании щитовидной железы узловые образования выявляются у 30–50 % обследуемых, большая часть которых размером до 1 см в диаметре и, как правило, не пальпируются (Singer P., 1996; Cases J. et al., 2000).

Большинство исследователей к непальпируемым образованиям щитовидной железы относят узлы, выявленные при ультразвуковом исследовании и имеющие размер до 10 мм (Тан Г.Н., 1997).

В настоящее время нет единого мнения в отношении тактики обследования и лечения пациентов с непальпируемыми узловыми образованиями щитовидной железы.

Терапевты-эндокринологи, учитывая большую распространённость узлового зоба среди населения, предлагают больным с непальпируемыми узловыми образованиями щитовидной железы в размере до 1 см не проводить тонкоигольную аспирационную биопсию (ТАБ) под контролем УЗИ, а только наблюдать узел в динамике (Дедов И.И., 2003).

Онкологи для ранней диагностики рака щитовидной железы проводят биопсию под контролем УЗИ всем больным, независимо от размеров узла, так как рак щитовидной железы на ранних стадиях протекает под маской непальпируемых узловых образований. В 12,5 – 19,8% случаев у больных с одно- и многоузловым зобом непальпируемые узловые образования размером до 1 см в диаметре, выявленные при УЗИ, оказываются злокачественными опухолями (Ольшанский О.В., 1999; Семиков В.И., 2005).

Микрокарцинома щитовидной железы (опухоль размером до 1 см) представляет раннюю стадию злокачественного процесса и иногда может сразу приобретать агрессивное течение, проявляющееся в инвазивном росте и метастазировании. Инвазия микрокарциномы в капсулу щитовидной железы обнаруживается у 4 – 10 % больных (Лушников Е.Ф., 2003). Регионарные метастазы микрокарциномы обнаруживаются в 8,1 % случаев (Привалов В.А., 2005). Гематогенные метастазы выявляются у 0,4 – 2,1 % больных (Rassael H., 1998; Sugitani I., 1998). С точки зрения онкологов, длительное и необоснованное наблюдение за узловыми образованиями без применения современных диагностических методик становится причиной поздней диагностики рака щитовидной железы (Афанасьева З.А., 2005).

Ещё один аргумент в пользу активной тактики при узловом зобе – данные о росте частоты рака щитовидной железы среди больных с узловым зобом, длительное время находившихся под наблюдением (Грановская А.М., 2001). Кроме того, «окультированный» или «скрытый» рак щитовидной железы, составляющий 12–15% всех её опухолей, может проявляться клинически обширными регионарными, а иногда и отдалёнными метастазами, хотя первич-

ная опухоль в щитовидной железе не пальпируется, а выявляется только при ультразвуковом исследовании (Семиков В.И., 2005).

Хирурги-эндокринологи занимают промежуточную позицию и стремятся к дифференцированному подходу в отношении выявленных узловых образований с учётом ультразвуковой картины и групп риска (Васьков В.М., 2003; Ветшев П.С., 2004).

Таким образом, благодаря широкому распространению ультразвуковой диагностики в тиреологии количество пациентов с выявленными образованиями щитовидной железы, нуждающихся в специализированном обследовании и лечении возросло в несколько раз. Отметим, что непальпируемые узловые образования щитовидной железы встречаются в 7 – 8 раз чаще, чем пальпируемые.

В связи с этим на современном этапе акцент в тиреологии сместился с мануальных методов обследования к инструментальным, и возникла необходимость проведения углублённого анализа с целью выработки современной тактики в отношении узловых образований с учетом как онкологических, так и хирургических аспектов проблем.

Цель исследования

Оценить эффективность тонкоигольной аспирационной биопсии под контролем ультразвукового исследования непальпируемых узловых образований щитовидной железы для улучшения их диагностики и результатов лечения.

Задачи исследования:

1. Изучить результаты тонкоигольной аспирационной биопсии узловых образований щитовидной железы под контролем УЗИ и без него.
2. Сравнить цитологическую структуру солитарного и многоузлового зоба.
3. Сопоставить вероятность обнаружения основных узловых форм тиреоидной патологии с размерами узла.
4. Сравнить выявляемость рака в пальпируемых и непальпируемых узлах щитовидной железы при тонкоигольной аспирационной биопсии под контролем УЗИ.
5. Оценить лечебно-диагностическую эффективность пункционной аспирации содержимого непальпируемых кистозных образований щитовидной железы под контролем УЗИ.

Научная новизна исследования

Впервые на большом клиническом материале доказана эффективность и целесообразность тонкоигольной аспирационной биопсии непальпируемых узловых образований щитовидной железы под контролем УЗИ.

Рассчитана вероятность обнаружения основных узловых форм тиреоидной патологии в зависимости от размера узла.

Установлено, что рак щитовидной железы выявляется одинаково часто как в пальпируемых узловых образованиях, так и непальпируемых.

Доказано, что у пациентов с непальпируемыми узловыми образованиями щитовидной железы диагностический поиск в большей степени должен быть направлен на выявление папиллярного рака.

Определена вероятность выявления рака щитовидной железы в солитарных узлах и на фоне многоузлового зоба в разных возрастных категориях.

Основные положения, выносимые на защиту:

1. Тонкоигольная аспирационная биопсия под контролем УЗИ позволяет достоверно исключить опухоль щитовидной железы. Тонкоигольная аспирационная биопсия без контроля УЗИ в большинстве случаев не оправдывает себя как метод диагностики узловых образований щитовидной железы.
2. Цитологическая структура солитарного и многоузлового зоба не имеет статистически значимых отличий.
3. При одиночных узловых образованиях вероятность выявления коллоидного зоба, фолликулярной опухоли, в-клеточной опухоли возрастает с увеличением размеров узла. Папиллярный рак чаще выявляется в непальпируемых узловых образованиях размером до 1 см.
4. Рак щитовидной железы выявляется одинаково часто как в пальпируемых узловых образованиях, так и в непальпируемых узлах размером до 1 см.
5. Пункция и аспирация содержимого солитарных кист щитовидной железы размером до 1 см, будучи важным элементом их исследования, в большинстве случаев является и методом их лечения.

Практическая значимость

Определена возможность и целесообразность тонкоигольной аспирационной биопсии непальпируемых узловых образований щитовидной железы.

Выявлены особенности диагностики рака в пальпируемых и непальпируемых узлах щитовидной железы. У пациентов с непальпируемыми узловыми образованиями диагностический поиск в большей степени должен быть направлен на выявление папиллярного рака.

Показано, что в регионе лёгкого йодного дефицита рак щитовидной железы выявляется одинаково часто как в одиночных узловых образованиях, так и на фоне многоузлового зоба.

Определено значение пункции и аспирации содержимого солитарных кист щитовидной железы размером до 1 см.

Разработан лечебно-диагностический алгоритм при непальпируемых узловых образованиях щитовидной железы, выделены группы риска по раку щитовидной железы.

Внедрение результатов исследования

Лечебно-диагностический алгоритм хирургической тактики при непальпируемых образованиях щитовидной железы внедрены в практику работы Муниципального учреждения «Екатеринбургский консультативно-диагностический центр», «Свердловский областной онкологический диспансер».

Апробация работы

Основные результаты работы были доложены и обсуждены на Областной юбилейной научно-практической конференции, посвященной 75- летию онкологической службы Свердловской области (Екатеринбург, 2005), на ассоциации эндокринологов Свердловской области (Екатеринбург, 2005), на 60-ой межвузовской научно-практической конференции молодых ученых и студентов (Екатеринбург, 2005); на I Съезде специалистов ультразвуковой диагностики Уральского федерального округа (Екатеринбург, 2006), на межрегиональной конференции с международным участием «Рак щитовидной железы и эндемический зоб» (Екатеринбург, 2007).

Публикации

По теме диссертации опубликовано 11 научных работ, которые отражают основные положения диссертации.

Объем и структура диссертации

Работа изложена на 124 страницах машинописного текста, иллюстрирована 26 таблицами, 18 рисунками.

Состоит из введения, обзора литературы, четырёх глав результатов собственных исследований, обсуждения результатов, выводов, практических рекомендаций, списка литературы и приложений.

Список литературы содержит 173 источника, из них 95 – отечественного и 78 – иностранного содержания.

СОДЕРЖАНИЕ РАБОТЫ

Материалы и методы исследования. Основу работы составили результаты комплексного клинического и лабораторно-инструментального обследования 4312 пациентов с узловыми образованиями щитовидной железы, выполненного в отделении амбулаторной хирургии Екатеринбургского консультативно-диагностического центра.

С целью изучения возможностей и информативности ТАБ узловых образований щитовидной железы под контролем УЗИ в сравнении с ТАБ без контроля УЗИ, сформированы 2 группы пациентов: основная и контрольная. В основную группу включены 2244 пациента, которым ТАБ узловых образований щитовидной железы выполняли под контролем УЗИ (2004 г.), контрольную группу составили 2068 пациентов, которым ТАБ проводили без контроля УЗИ (2000-2002гг.). Пункционные биопсии щитовидной железы выполнял хирург-эндокринолог, автор настоящего исследования.

Обе группы по возрастному составу и полу не имели существенных отличий, средний возраст в основной группе составил $50,0 \pm 13,1$ лет, в контрольной – $51,4 \pm 12,9$ лет.

У 2244 пациентов основной группы выполнен сравнительный анализ цитологической структуры различных по размеру узловых образований щитовидной железы при солитарном и многоузловом зобе.

Одиночные узловые образования щитовидной железы выявлены у 1194 (53,2%) пациентов, множественные – у 1050 (46,8%).

В соответствии с целью исследования, все пациенты в зависимости от размеров и количества узловых образований распределены на 3 группы.

Первую группу составили 1194 пациента с одиночными узловыми образованиями щитовидной железы, из них 552 (46,2%) – первая основная группа с узлами до 1 см и 642 (53,8%) – первая контрольная группа с узлами более 1 см.

Вторую группу составили 741 пациент с множественными узловыми образованиями щитовидной железы, из них вторая основная группа – 367 (49,5%) пациентов с узлами до 1 см, вторая контрольная – 374 (50,5%) пациентов с узлами более 1 см.

Третья группа представлена 309 пациентами с множественными узлами, но в отличие от второй группы, в одной доле узлы были до 1 см, в другой – более 1 см. В этой группе было 295(95,5%) женщин и 14(4,5%) мужчин, средний возраст составил $52,4 \pm 12,1$ лет.

В третьей группе пациентов в соответствии с целью исследования анализ проведён отдельно по долям щитовидной железы. Доли (309) с узлами размером до 1 см составили третью основную группу, а доли (309) с узлами более 1 см составили третью контрольную группу.

Основные и контрольные группы рандомизированны по полу и возрасту (табл. 1).

Пол и возраст пациентов основной и контрольной групп

Группа	Пациенты	Пол		Средний возраст
		муж.	жен.	
1-ая основная	552	35(6,3%)	517(93,7%)	45,7±13,6
1-ая контрольная	642	32(5,0%)	610(95,0%)	50,0±13,0
2-ая основная	367	12(3,3%)	355(96,7%)	49,9±10,2
2-ая контрольная	374	19(5,1%)	355(94,9%)	54,0±12,0
3-ая группа	309	14(4,5%)	295(95,5%)	52,4±12,1

С целью оценки эффективности лечения 218 пациентов с непальпируемыми кистозными образованиями щитовидной железы были сформированы 2 группы. Основную группу составили 123 пациента, которым выполнялась эвакуация содержимого кисты под контролем УЗИ, контрольная группа представлена 95 пациентами, воздержавшихся по тем или иным причинам от предложенного варианта лечения.

Разница между группами в распределении пациентов по полу была незначительной ($t = 0,45$), в обеих группах преобладали женщины (91,9% – основная группа, 90,5% – контрольная группа). По возрастному составу группы пациентов также не имели существенных отличий ($t = 0,51$), средний возраст в основной группе составил $44,3 \pm 14,8$ лет, в контрольной – $45,3 \pm 13,7$ лет.

Комплексное обследование больных с узловыми образованиями щитовидной железы начиналось с выяснения жалоб и сбора анамнеза. При сборе анамнеза у пациентов с узловыми образованиями учитывалось наличие узлового зоба и рака щитовидной железы у родственников, облучение, проживание в условиях йодного дефицита, перемена места жительства, динамика роста узла.

Всем пациентам проводились осмотр и пальпация щитовидной железы, узловые образования более 1 см, как правило, удавалось пропальпировать. Пальпаторно оценивали консистенцию узла, болезненность, плотность и неоднородность самой железы, в обязательном порядке пальпаторно исследовали лимфатические узлы шеи.

УЗИ щитовидной железы проводилось на ультразвуковых сканерах SSD-630 (Aloka, Япония) с линейными датчиками 7,5 МГц. Ультразвуковое исследование позволяет определить форму и размеры щитовидной железы, выявить узлы в паренхиме органа от 2-3 мм, проводить дифференциальную диагностику кистозных и тканевых образований, диагностировать изменения регионарных лимфатических узлов и смещение структур, окружающих щитовидную железу.

Оценка функционального состояния щитовидной железы выполняли с помощью следующих показателей: тиреотропного гормона (ТТГ) у 2462 пациентов, свободного тироксина (fT4) – у 1446, свободного трийодтиронина (fT3) – у 246, антител к тиреоидной пероксидазе (АТ-ТПО) – у 720 и антител

к тиреоглобулину (АТ-ТГ) – у 250. Исследования выполнены в отделе лабораторной диагностики Екатеринбургского консультативно-диагностического центра

Пациентам с узловыми образованиями щитовидной железы выполняли тонкоигольную аспирационную биопсию (ТАБ). Мы проводили ТАБ под контролем УЗИ в продольной плоскости сканирования без насадки на датчик в режиме реального времени одноразовыми шприцами 5 мл с иглой 21 G*1½ (0,8*38 мм).

Для анализа цитологической структуры узловых образований мы пользовались стандартным набором заключений (цитологических диагнозов), рекомендуемым американской ассоциацией клинических эндокринологов (ААСЕ), 1996 г. (табл.2).

Таблица 2

Стандартный набор заключений по ТАБ щитовидной железы,
рекомендуемый ААСЕ, 1996 г..

Категория	Цитологический диагноз	Пояснения
А Неадекватный, неинформативный результат	Коллоид, единичные клетки фолликулярного эпителия	Не исключает ложноотрицательного результата
Б Доброкачественный результат	Коллоидный зоб Аутоиммунный тиреодит Кисты Подострый тиреоидит	Не исключает ложноположительного результата
В «Подозрительный», «промежуточный» результат	Фолликулярная опухоль В-клеточная опухоль Дисплазия клеток (подозрение на рак)	Позволяет предположить злокачественное поражение, но при этом его чёткие диагностические признаки отсутствуют
Г «Злокачественный» результат	Папиллярная карцинома Медуллярная карцинома Апластическая карцинома Злокачественная лимфома Метастазы рака	Свидетельствует о наличии злокачественной опухоли, показано оперативное лечение

Стандартный набор цитологических заключений, рекомендуемый ААСЕ, не противоречит принятым в России цитологическим классификациям опухолей щитовидной железы, удобен для практической работы, так как облегчает принятие решения в отношении конкретного пациента.

Статистическая обработка полученных данных проводилась с использованием следующих пакетов прикладных программ: «Microsoft Excel 98» и «Statistica 6,0». Для оценки значимости различий между выборками с распределением, приближающимся к нормальному, которое оценивали в тесте Шапиро-Уилка (показатель SW), использовали критерий Стьюдента (показатель t) и 95% доверительный интервал для разности средних (CI 95%). Для сравнения относительных показателей использовали критерий χ^2 (хи- квадрат) и двусторонний точечный критерий Фишера (критерий p). Для исследования корреляционных зависимостей между переменными рассчитывали коэффициент ранговой корреляции Спирмена (r_s). Критический уровень значимости при проверке статистических гипотез принимался равным 0,05.

РЕЗУЛЬТАТЫ ИССЛЕДОВАНИЯ И ИХ ОБСУЖДЕНИЕ

Сравнительный анализ полученных цитологических заключений (табл. 3) свидетельствует о том, что «неинформативный» результат при ТАБ под контролем УЗИ имел место у 658 (29,3%) пациентов, что достоверно ниже, чем при ТАБ без контроля УЗИ – 898 (43,4%), ($\chi^2=92,17$; $p<0,001$).

Таблица 3

Цитологическая структура узлового зоба при ТАБ под контролем УЗИ и без УЗИ - контроля

Категория результата	Цитологические заключения	Основная группа, n=2244		Контрольная группа, n=2068		Уровень значимости отличий
		абс.	%	абс.	%	
А	Коллоид	658	29,3	898	43,4	$\chi^2=92,17$; $p<0,001$
Б	Коллоидный зоб	707	31,5	666	32,2	$\chi^2=0,24$; $p=0,65$
	Кистозный зоб	367	16,4	161	7,8	$\chi^2=72,75$; $p<0,001$
	АИТ	329	14,7	283	13,7	$\chi^2=0,76$; $p=0,38$
В	Фолликулярная опухоль	52	2,3	2	0,01	$\chi^2=41,14$; $p<0,001$
	В-клеточная опухоль	30	1,3	1	0,05	$\chi^2=23,26$; $p<0,001$
	Подозрение на рак	29	1,3	5	0,24	$\chi^2=13,87$; $p<0,001$
Г	Папиллярный рак	72	3,2	13	0,6	$\chi^2=35,75$; $p<0,001$
«Подозрительный» и «злокачественный» результат		183	8,2	21	1,0	$\chi^2=109,6$; $p<0,001$

Сравнение тем более показательнее, если учесть, что значительно больший процент (43,4%, против 29,3%) «неинформативных» заключений было получено у пациентов с пальпируемыми узлами более 1 см. Если из основной группы исключить 1073 (47,8%) пациента с непальпируемыми узлами, то преимущество ТАБ под контролем УЗИ будет ещё очевиднее.

Под контролем УЗИ «злокачественный» и «подозрительный» результат получен у 183 (8,2%) пациентов, без контроля УЗИ – всего у 21 (1,0%) ($\chi^2=109,6$; $p<0,001$). Анализ цитологических заключений показал, что ТАБ без контроля УЗИ оправдана только у 1/3 пациентов (32,2%) с пальпируемыми узловыми образованиями, у которых узел был солидным строения без жидкостных полостей. Но если учесть, что 48% больных с единичными пальпируемыми образованиями имеют другие непальпируемые образования, то целесообразность проведения ТАБ без контроля УЗИ уменьшается до 1/6 случаев.

После проведенного исследования мы отказались от рутинной ТАБ узловых образований щитовидной железы без контроля УЗИ по следующим причинам:

Причины отказа от ТАБ без контроля УЗИ:

- 1) неинформативность ТАБ без контроля УЗИ составляет 43,4 %;
- 2) процент выявленного рака и подозрения на рак щитовидной железы под контролем УЗИ в 8 раз выше, чем без контроля УЗИ;
- 3) 13,9 % папиллярных карцином проявляются кистозными образованиями;
- 4) кистами представлено 14,5% солитарных узловых образований и 18,5% при многоузловом зобе, и только контроль УЗИ позволяет взять клеточный материал из пристеночного компонента;
- 5) 48% больных с единичными пальпируемыми образованиями имеют другие непальпируемые образования;
- 6) 55,0% больших узлов содержат полости кистозной дегенерации.

Внедрение в широкую клиническую практику ТАБ под контролем УЗИ существенно изменило подходы к лечению узлового зоба и снизило его стоимость благодаря значительному уменьшению количества ненужных оперативных вмешательств.

У 2244 пациентов основной группы выполнен сравнительный анализ цитологической структуры различных по размеру узловых образований щитовидной железы при солитарном и многоузловом зобе.

Солитарные узловые образования были выявлены у 1194 (53,2%) пациентов, множественные – у 1050 (46,8%). В средней возрастной категории (30 – 59 лет) статистически значимых различий в распространённости солитарного и многоузлового зоба нами не получено. У молодых людей (моложе 30 лет) достоверно чаще встречается солитарный зоб, а у лиц старшей возрастной категории (60 лет и старше) – многоузловой зоб.

Затем мы проанализировали цитологическую структуру одноузлового и многоузлового зоба и установили следующие тенденции (табл. 4).

Цитологическая структура солитарных и многоузловых образований щитовидной железы

Категория	Цитологические заключения	Пациенты с солитарными узлами, n=1194		Пациенты с множественными узлами, n=1050		Уровень значимости отличий
		абс.	%	абс.	%	
А	Коллоид	351	29,4	307	29,2	$\chi^2 < 0,01$; p=0,97
Б	Коллоидный зоб	400	33,5	307	29,2	$\chi^2 = 4,5$; p=0,034
	Кистозный зоб	173	14,5	194	18,5	$\chi^2 = 6,2$; p=0,013
	АИТ	163	13,7	166	15,8	$\chi^2 = 1,91$; p=0,17
В	Фолликулярная опухоль	30	2,5	22	2,1	$\chi^2 = 0,27$; p=0,61
	В-клеточная опухоль	15	1,3	15	1,4	$\chi^2 = 0,03$; p=0,86
	Подозрение на рак	20	1,7	9	0,9	$\chi^2 = 2,32$; p=0,13
Г	Папиллярный рак	42	3,5	30	2,9	$\chi^2 = 0,59$; p=0,44
«Подозрительный» и «злокачественный» результат		107	9,0	76	7,2	$\chi^2 = 0,75$; p=0,39

Коллоидный зоб чаще выявляется в солитарных узлах (33,5%, против 29,2%), ($\chi^2 = 4,5$; p=0,034), а коллоидно-кистозный зоб – в множественных (18,5%, против 14,5%), ($\chi^2 = 6,2$; p=0,013).

Статистически значимых отличий в проценте выявления объединённой группы опухолей щитовидной железы (папиллярный рак, В-клеточная опухоль, фолликулярная опухоль) в одиночных узловых образованиях и при многоузловом зобе не получено (9,0% и 7,2%, соответственно), ($\chi^2 = 0,75$; p=0,39).

Если в общей выборке пациентов рак щитовидной железы выявлен одинаково часто как в одиночных узловых образованиях, так и на фоне многоузлового зоба, то при анализе по возрастным категориям установлено, что у молодых людей до 30 лет рак достоверно чаще встретился именно в одиночных узлах.

Затем была рассчитана вероятность выявления той или иной формы зоба в зависимости от размера одиночного узлового образования.

Вероятность выявления коллоидного зоба в одиночных узловых образованиях щитовидной железы достоверно возрастает с увеличением размера узла ($r_s=0,38$; $p=0,03$). С одной стороны, это связано с хорошими техническими возможностями для ТАБ (если узел без жидкостного компонента), а с другой – с большей пролиферативной активностью клеток, что обеспечивает рост узла (рис. 1).

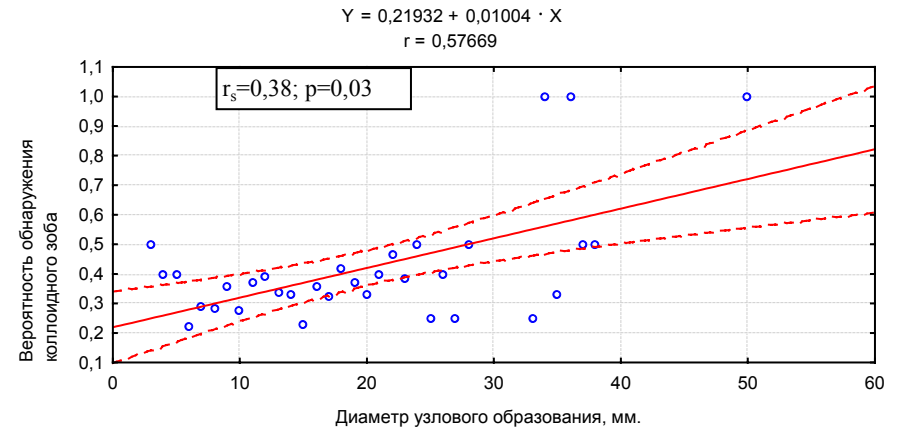


Рис. 1. Вероятность обнаружения коллоидного зоба в зависимости от размера узлового образования

Аналогичную тенденцию имеет вероятность выявления коллоидно-кистозного зоба, которая также достоверно повышается с увеличением размеров узла ($r_s=0,7$; $p=0,00005$), но при коллоидно-кистозном зобе эта зависимость выражена сильнее, чем при коллоидном зобе, что ещё раз доказывает, что узловые образования достигают больших размеров в основном за счёт жидкостного компонента, и только УЗИ-контроль позволяет выполнить необходимый для цитологического исследования забор клеточного материала.

Из 1194 пациентов с одиночными узловыми образованиями щитовидной железы «злокачественный» и «подозрительный» результаты получены у 107(9,0%) при этом: у 42 (9,3%) – папиллярный рак, у 30 (28,0%) – фолликулярная опухоль, в-клеточная опухоль – у 15 (14,0%), у 20 (8,7%) – дисплазия клеток фолликулярного эпителия (подозрение на рак).

Нами установлена положительная зависимость вероятности обнаружения объединённой группы опухолей (папиллярный рак, фолликулярная опухоль, в-клеточная опухоль, подозрение на рак) от размера узлового образования ($r_s = 0,51$; $p=0,009$). Большей частью эта зависимость определяется фолликулярными и в-клеточными опухолями, доля которых в объединённой группе опухолей составила 42,0 % (рис. 2).

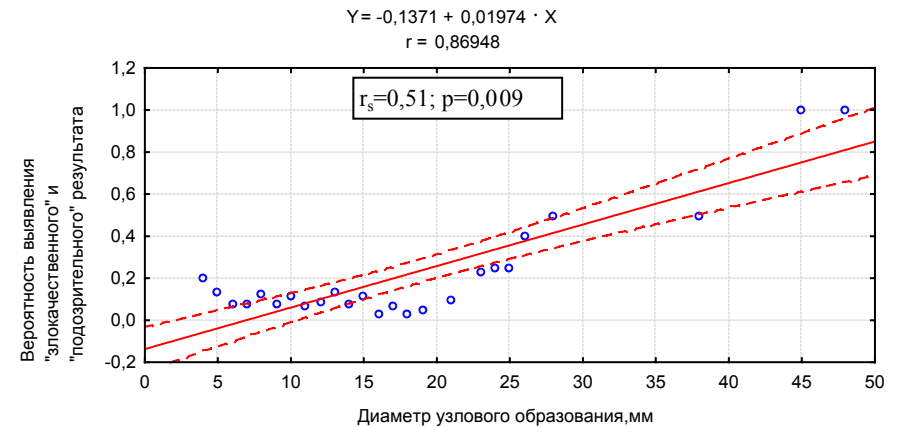


Рис. 2. Вероятность выявления «злокачественного» и «подозрительного» результата в зависимости от размера узлового образования

Из 42 больных с папиллярным раком щитовидной железы у 27 (64,3%) размер опухоли не превышал 1 см. Вероятность выявления папиллярного рака щитовидной железы достоверно уменьшается с увеличением размера узла ($r_s = -0,57; p = 0,039$) (рис. 3).

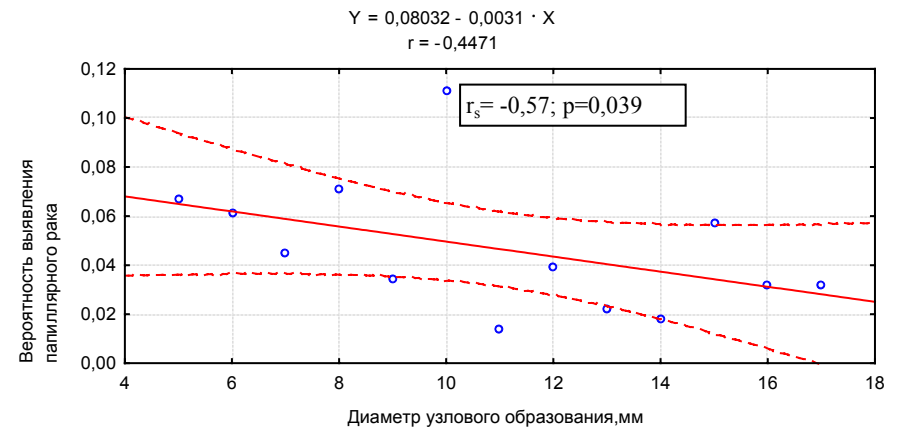


Рис. 3. Вероятность обнаружения папиллярного рака в зависимости от размера узлового образования

Такая закономерность может быть связана, по крайней мере, с двумя причинами. С одной стороны, любая карцинома, вне зависимости от потенциала злокачественности, проходит стадию микроопухоли. У пациентов с непальпируемыми узловыми образованиями имеется возможность диагно-

стировать как «скрытый» рак, большая часть которого представлена папиллярными карциномами, так и агрессивные карциномы на ранних стадиях развития. Кроме того, цитологическая диагностика папиллярного рака не вызывает трудностей, в отличие от фолликулярного.

Фолликулярная опухоль диагностирована у 30 больных, что составило 28,0% от объединённой группы опухолей. У 12 (40%) из них размер опухоли не превышал 1 см. Нами установлена положительная зависимость вероятности выявления фолликулярной опухоли от размера узлового образования щитовидной железы ($r_s = 0,55$; $p = 0,028$) (рис. 4).

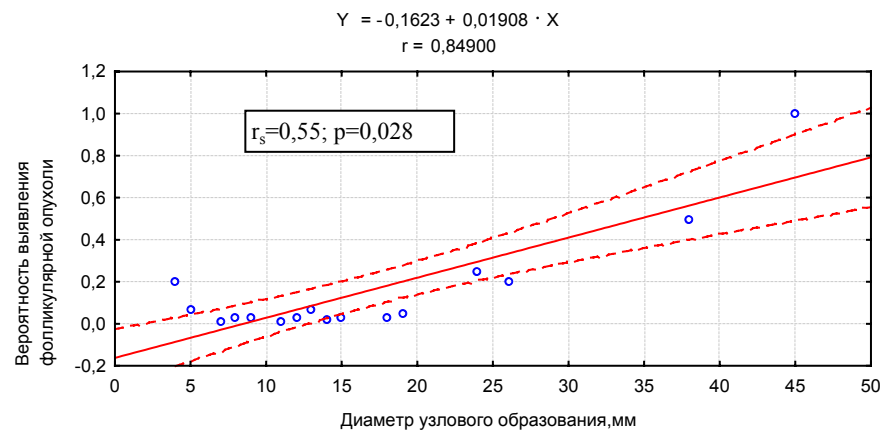


Рис. 4. Вероятность обнаружения фолликулярной опухоли в зависимости от размера узлового образования.

В-клеточная опухоль выявлена у 15 (14,0 %) больных, при этом только у 2 (13,3%) – размер опухоли не превышал 1 см. Установлено, что вероятность выявления в-клеточной опухоли возрастает с увеличением размеров узла ($r_s = 0,65$; $p = 0,08$). Данная закономерность объясняется, как и при фолликулярных опухолях, активностью гиперпластических процессов в больших длительно существующих узлах.

Дисплазия клеток фолликулярного эпителия различной степени выраженности (подозрение на рак) определена у 20 пациентов, что составило 18,7% от всех выявленных опухолей, у 8 (40,0 %) из них размер образования не превышал 1 см. Обнаружена сильная положительная зависимость вероятности выявления дисплазии клеток фолликулярного эпителия (подозрения на рак) от размера узлового образования ($r_s = 0,85$; $p = 0,0004$).

Для изучения вопроса о целесообразности выполнения ТАБ у пациентов с образованиями до 1 см мы провели сравнительный анализ цитологических заключений, полученных с помощью ТАБ под контролем УЗИ, в узловых образованиях до 1 см и более 1 см при одно – и многоузловом зобе.

Первую основную группу составили 552 пациента с одиночными узловыми образованиями размером до 1 см, первую контрольную группу – 642 пациента с одиночными образованиями большего размера (табл. 5).

Таблица 5
Цитологическая структура солитарных узлов до 1 см и более 1 см

Категория	Цитологические заключения	1-я основная, n=552		1-я контрольная, n=642		Уровень значимости отличий
		абс.	%	абс.	%	
А	Коллоид	194	35,1	157	24,5	$\chi^2=15,8$; $p=0,0001$
Б	Коллоидный зуб	172	31,2	228	35,5	$\chi^2=2,3$; $p=0,13$
	Кистозный зуб	62	11,2	111	17,3	$\chi^2=8,31$; $p=0,004$
	АИТ	75	13,6	88	13,7	$\chi^2=0$; $p=0,98$
В	Фолликулярная опухоль	12	2,2	18	2,8	$\chi^2=0,26$; $p=0,61$
	В-клеточная опухоль	2	0,4	13	2,0	$\chi^2=5,34$; $p=0,021$
	Подозрение на рак	8	1,4	12	1,9	$\chi^2=0,11$; $p=0,74$
Г	Папиллярный рак	27	4,9	15	2,3	$\chi^2=4,98$; $p=0,026$
«Подозрительный» и «злокачественный» результат		49	8,9	58	9,0	$\chi^2=0$; $p=0,99$

«Злокачественный» и «подозрительный» результат у пациентов 1-й основной группы получен у 49 пациентов (8,9%), в контрольной – у 58 (9,0%). Достоверных отличий в выявлении объединённой группы опухолей не получено ($\chi^2=0$; $p=0,99$), хотя при анализе отдельных видов опухолей отличия есть.

Папиллярный рак достоверно чаще выявлен в узловых образованиях размером до 1 см (27 больных, 4,9%), чем в узлах большего размера (15 больных, 2,3%) ($\chi^2=4,98$; $p=0,026$).

Фолликулярная опухоль незначительно чаще выявляется в образованиях большего размера (18 больных, 2,8%), чем в узлах до 1 см (12 больных, 2,2%) ($\chi^2=0,26$; $p=0,61$).

В-клеточная опухоль чаще определяется в узловых образованиях больше 1 см (13 больных, 2,0%), по сравнению с узлами меньшего размера (2 больных, 0,4%) ($\chi^2=5,34$; $p=0,021$).

Следующая группа представлена множественными узлами: вторая основная – узлы до 1 см (367), вторая контрольная – узлы более 1 см (374) (табл. 6).

Цитологическая структура многоузлового зоба размером до 1 см и более 1 см

Категория	Цитологические заключения	2-я основная, n=367		2-я контрольная, n=374		Уровень Значимости отличий
		абс.	%	абс.	%	
А	Коллоид	141	38,4	63	16,8	$\chi^2=15,8$; $p=0,0012$
Б	Коллоидный зоб	97	26,4	128	34,2	$\chi^2=4,96$; $p=0,026$
	Кистозный зоб	48	13,1	84	22,5	$\chi^2=10,5$; $p=0,004$
	АИТ	60	16,3	72	19,3	$\chi^2=0,88$; $p=0,35$
В	Фолликулярная опухоль	6	1,6	10	2,7	$\chi^2=0,52$; $p=0,47$
	В-клеточная опухоль	3	0,8	6	1,6	$\chi^2=0,41$; $p=0,52$
	Подозрение на рак	2	0,5	1	0,3	$\chi^2=0,00$; $p=0,987$
Г	Папиллярный рак	10	2,7	10	2,7	$\chi^2=0,03$; $p=0,854$
«Подозрительный» и «злокачественный» результат		21	5,7	28	7,5	$\chi^2=0,67$; $p=0,413$

Во второй основной группе (с множественными узловыми образованиями размером до 1 см) опухоли и подозрение на рак выявлены у 21 пациента (5,7%), во 2-й контрольной группе – у 28 (7,5%). Достоверных отличий в выявлении объединённой группы опухолей не получено ($\chi^2=0,67$; $p=0,413$). При анализе по отдельным видам опухолей при множественных узловых образованиях статистически значимых зависимостей выявления их от размера узловых образований также не установлено.

Третью группу исследования составили 309 пациентов с многоузловым зобом в обеих долях, у которых размер узлового образования в одной доле менее 1 см, а в другой более 1 см (табл. 7). При анализе результатов цитологического исследования у больных третьей группы отдельно по долям выявлены следующие закономерности.

«Злокачественный» и «подозрительный» результат в узловых образованиях до 1 см выявлен у 5,2%, в узлах большего размера у 5,8%. Достоверных отличий в выявлении объединённой группы опухолей не получено. Это ещё раз доказывает необходимость обследования не только клинически значимых пальпируемых узлов, но и непальпируемых.

Цитологическая структура многоузлового зоба
(размер узла в одной доле до 1 см, в другой более 1 см)

Категория	Цитологическая структура	Группа с узлами до 1 см, n=309		Группа с узлами более 1 см, n=309		Уровень Значимости отличий
		абс.	%	абс.	%	
А	Коллоид	145	46,9	77	24,9	$\chi^2=43,9$; $p=0,0001$
Б	Коллоидный зоб	74	23,9	94	30,4	$\chi^2=2,9$; $p=0,86$
	Кистозный зоб	43	13,9	82	26,5	$\chi^2=14,5$; $p=0,0001$
	АИТ	31	10,0	38	12,3	$\chi^2=0,59$; $p=0,44$
В	Фолликулярная опухоль	5	1,6	4	1,3	$\chi^2=0,52$; $p=0,47$
	В-клеточная опухоль	2	0,6	5	1,6	$\chi^2=0,58$; $p=0,45$
	Подозрение на рак	3	1,0	3	1,0	$\chi^2=0$; $p=1$
Г	Папиллярный рак	6	1,9	6	1,9	$\chi^2=0$; $p=1$
«Подозрительный» и «злокачественный» результат		16	5,2	18	5,8	$\chi^2=0,03$; $p=0,86$

При анализе второй и третьей групп больных с множественными узловыми образованиями щитовидной железы отмечаются такие же особенности выявляемой морфологической структуры в основной и контрольной группе, как и в первой, но при этом уменьшается процент выявленного рака.

Максимальный процент выявленного папиллярного рака отмечен у пациентов 1-ой основной группы с одиночными узловыми образованиями размером до 1см, что еще раз доказывает необходимость обследования пациентов с непальпируемыми образованиями. В большей степени поражают солитарные узлы, чем множественные.

У пациентов с множественными узлами (2-я и 3-я группы) процент выявленного рака щитовидной железы в узлах до 1 см точно такой же, как и в узлах более 1 см (рис.5).

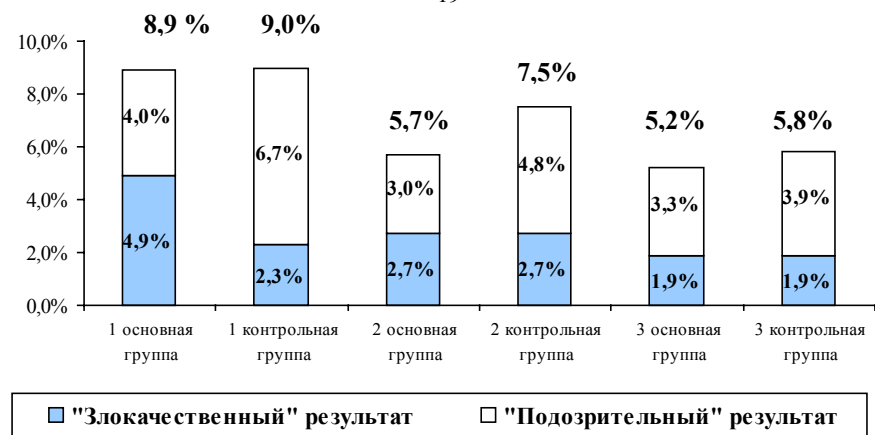


Рис. 5. «Злокачественный» и «подозрительный» результат у пациентов основной и контрольной групп

У 76 пациентов с множественными узловыми образованиями в обеих долях с «подозрительным» и «злокачественным» результатом проанализирована сочетанная патология, выявленная в другой доле.

При папиллярном раке щитовидной железы в одной доле, в другой доле в 30 % выявляется коллоидный зоб, в 16,6% – коллоидно-кистозный зоб, в 10 % – АИТ.

При фолликулярной опухоли щитовидной железы сочетанная патология в другой доле представлена следующим образом: коллоидный зоб – 27,3%, коллоидно-кистозный зоб – 18,2%, АИТ – не выявлен.

При в-клеточных опухолях щитовидной железы: коллоидный зоб выявлен в 26,7%, коллоидно-кистозный зоб – 6,7%. У одной пациентки с в-клеточной опухолью в одной доле, в другой доле выявлен АИТ, но при гистологическом исследовании после операции диагноз не подтверждён.

Таким образом, анализ сочетанной патологии у больных с опухолями щитовидной железы показал, что коллоидный и коллоидно-кистозный зоб выявляется одинаково часто при всех видах опухолей, а АИТ достоверно чаще ассоциирован с папиллярным раком.

Из 2244 пациентов с узловыми образованиями щитовидной железы «подозрительный» и «злокачественный» результат выявлен у 183, в том числе у 80(7,5%) из 1073 с непальпируемыми узлами и 103(8,9%) из 1171 пациента с пальпируемыми узлами ($\chi^2=1,17$; $p=0,28$).

Все больные (183) с выявленными опухолями и подозрением на рак щитовидной железы направлены в областной онкологический центр, из них обратилось 150 (82,0%), после пересмотра цитологических препаратов диагноз не подтвержден у 24 (16,0%). Было оперировано 126 больных, из них рак щитовидной железы при гистологическом исследовании установлен у 102

(80,9%) больных. Оценка достоверности результатов, полученных при цитологическом исследовании, проводилась путём сравнения с результатами гистологического исследования препаратов у 126 оперированных больных.

Папиллярный рак после операции подтверждается в 98,4% случаев. У пациентов с фолликулярной опухолью при плановом гистологическом исследовании после операции фолликулярный рак диагностирован в 69,7%. Среди пациентов с в-клеточной опухолью после операции рак установлен у 43,8%. Этот вид светлоклеточных опухолей при гистологическом исследовании относится к группе фолликулярных карцином, однако имеются единичные наблюдения светлоклеточного варианта папиллярного рака. Среди больных с дисплазией клеток фолликулярного эпителия различной степени (подозрением на рак) после операции рак щитовидной железы установлен в 71,4% случаев.

Таким образом, рак щитовидной железы выявляется одинаково часто как в пальпируемых узловых образованиях, так и непальпируемых, что доказывает необходимость обследования пациентов с непальпируемыми узлами размером до 1 см. У пациентов с непальпируемыми узловыми образованиями диагностический поиск в большей степени направлен на выявление папиллярного рака, доля которого по результатам цитологического заключения составляет 39,3%, а в группе прооперированных больных 60,8%.

Анализ результатов лечения больных с кистозными образованиями размером до 1 см путём эвакуации их содержимого под контролем УЗИ показал его эффективность в сравнении с контрольной группой.

Динамику оценивали «положительной», если киста исчезала или уменьшалась в объёме на $\frac{1}{2}$. Если объём кисты не изменялся, то результат оценивали, как «без динамики». «Отрицательная динамика» – это увеличение размера либо их количества или возникновение рецидива. Эффективность лечения оценивали в динамике: через 1 неделю, 1, 3, 6 и 12 месяцев после эвакуации содержимого кисты.

Через 1 неделю после полной эвакуации содержимого кист у 89,4% пациентов при УЗИ они уменьшились более чем на половину или совсем не обнаруживались. Через 1 месяц достигнутый результат сохранился у 79,7% пациентов, у 20,3% больных кисты наполнялись вновь. Через 3 месяца кисты уменьшились на половину или не определялись уже у 76,4% пациентов, а рецидивировали у 22,8%. Через 6 месяцев положительная динамика наблюдалась у 71,5% пациентов, без динамики – у 26,8%, а отрицательная динамика наблюдалась у 1,6% пациентов. Через 12 месяцев кисты уменьшились в объёме наполовину или не обнаруживались у $\frac{2}{3}$ пациентов, рецидив отмечен у $\frac{1}{3}$, а отрицательная динамика – у 3,3% пациентов.

В контрольной группе процесс протекал волнообразно: первые 3 месяца у 85,3% пациентов существенных перемен не наблюдалось, у 13,7% динамика была отрицательная, что выразилось в увеличении размеров кистозной полости. Через 6 месяцев у 2,1 % пациентов кистозные образования умень-

шились в размерах, у 68,4% динамики не наблюдалось и у 29,5% пациентов отмечено увеличение размеров кистозных образований.

Через год наблюдения положительная динамика отмечена у 3,2% пациентов контрольной группы, что проявилось уменьшением размеров кисты на 1/2 от первоначального размера. У 64,2% пациентов динамики не наблюдалось, что составило практически 2/3 контрольной группы. У 32,6% пациентов отмечена отрицательная динамика, что выразилось в увеличении кистозной полости на 1/3 от первоначального объёма и появлением пристеночного компонента у 5 (5,3%) из них.

Таким образом, пункция и аспирация содержимого солитарных кист размером до 1 см, будучи важным элементом их исследования, в 2/3 случаев является и методом их лечения. Если механизмы кистообразования к этому моменту угасли, то с помощью этого метода достигается стойкий эффект. Если они сохранились, возможно использование склеротерапии этанолом.

На основании проведенного исследования разработан и внедрён в практику лечебно-диагностический алгоритм для пациентов с непальпируемыми узловыми образованиями щитовидной железы (рис. 6).

**Лечебно-диагностический алгоритм для пациентов с непальпируемыми
узловыми образованиями щитовидной железы**
Узел в щитовидной железе до 5 мм

- Одиночное кистозное образование на фоне неизменённой ткани щитовидной железы – пункционная биопсия, эвакуация коллоида под контролем УЗИ, нарушение целостности капсулы кисты для предупреждения формирования из неё узла. Большой диагностической ценности содержимое кисты не имеет, так как практически не содержит клеток.
- Одиночное узловое образование на фоне неизменной ткани щитовидной железы – контроль УЗИ через 3 месяца, в последующем – 1 раз в 6 месяцев. При росте узла – его пункционная биопсия под контролем УЗИ.
- Множественные кистозные и узловые образования – в регионе йодного дефицита использование препаратов йода. У пожилых больных – только динамическое наблюдение. Контроль УЗИ через 6 мес., при росте образования – его пункционная биопсия под контролем УЗИ.
- Одиночные и множественные кистозные и узловые образования на фоне аутоиммунного тиреоидита (↑ ТТГ, ↑ АТ-ТПО) – лечение L-тироксином для компенсации гипотиреоза. При росте образования – пункционная биопсия под контролем УЗИ узлов для исключения опухоли.

Узел в щитовидной железе более 5 мм

При узлах более 5 мм показана пункционная биопсия под контролем УЗИ. При получении неинформативных мазков – повторная пункция.

- Одиночное кистозное образование – эвакуация содержимого. При наличии пристеночного компонента проводится прицельная биопсия его до и

после эвакуации. Через 1 неделю – контрольное УЗИ щитовидной железы, в зависимости от степени наполнения кисты определяются показания к склеротерапии.

- Множественные узловые образования – пунктируются все, при большом их количестве выбираются для биопсии образования с учётом их экзогенности, размеров, наличия кальцинатов, неправильности формы или неровности капсулы.

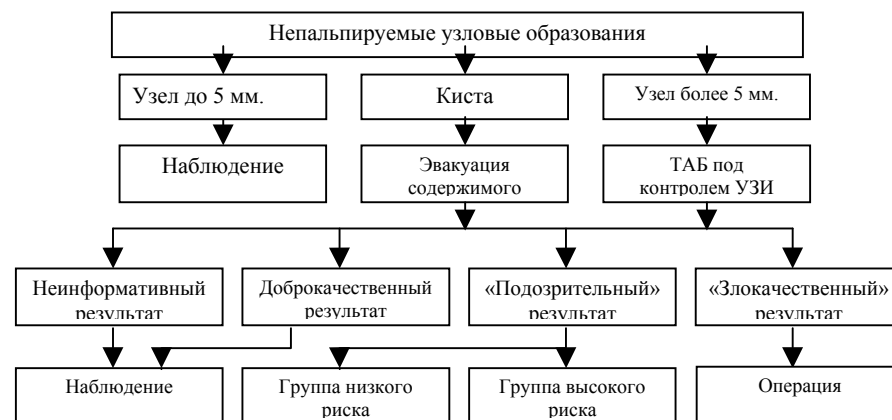


Рис. 6. Лечебно-диагностический алгоритм при непальпируемых узловых образованиях щитовидной железы

При получении доброкачественного результата – оперативное лечение не показано. Контроль УЗИ через 6 мес., при росте образования – ТАБ под контролем УЗИ. При получении «злокачественного» результата показано оперативное лечение, независимо от размера узлового образования. При получении неинформативного результата – повторная ТАБ под контролем УЗИ.

При получении «подозрительного» результата (фолликулярная опухоль, в-клеточная опухоль, дисплазия клеток фолликулярного эпителия) – показано дообследование. Больным проводится скintiграфия, УЗИ лимфатических узлов шеи, цветное доплеровское картирование щитовидной железы, определение уровня антител к тиреоглобулину и АТ-ТПО. После дополнительного обследования пациентов с «подозрительным» результатом распределяем на две группы: группа низкого риска и группа высокого риска.

В группу низкого риска относятся пациенты с аутоиммунным тиреоидитом, которым при цитологическом исследовании поставлен диагноз фолликулярной или в-клеточной опухоли. Диагноз в-клеточной и фолликулярной опухоли можно считать сомнительным при наличии у больного АИТ, так как неопластическая пролиферация в-клеток – характерный цитологический признак АИТ. С целью дифференциальной диагностики, возможно лечение тиреоидными препаратами с последующим УЗИ контролем через 3-4 мес. При «ложном» злообразовании на фоне АИТ наблюдается положительная дина-

мика по УЗИ. При наличии у пациента истинной опухоли ультразвуковая картина не меняется или наблюдается рост образования.

В группу высокого риска относятся пациенты с гипоехогенными узловыми образованиями неправильной формы, с неровными контурами и наличием кальцинатов. Этой категории пациентов показано оперативное лечение.

Факторы, повышающие вероятность наличия рака:

- облучение головы и шеи в анамнезе;
- медуллярный рак или папиллярный рак у родственников;
- возраст моложе 30 лет, у пациентов с одиночными узловыми образованиями на фоне не изменённой ткани щитовидной железы;
- динамика роста узлового образования;
- шейная лимфаденопатия.

По нашим данным, полученным в регионе лёгкого йодного дефицита:

- средний возраст мужчин с выявленным раком щитовидной железы составил $49,3 \pm 10,8$, женщин – $49,9 \pm 12,8$ лет;
- частота выявленного рака щитовидной железы в одиночных узловых образованиях и на фоне многоузлового зоба статически значимо не отличалась у мужчин и женщин в разных возрастных группах;
- рак щитовидной железы выявляется одинаково часто как в пальпируемых узловых образованиях, так и в непальпируемых;
- у молодых людей (до 30 лет) рак достоверно чаще выявляется в солитарных узлах, а у лиц старшего возраста одинаково часто как в солитарных узлах, так и на фоне многоузлового зоба;
- при одиночных узловых образованиях вероятность выявления фолликулярной опухоли, в-клеточной опухоли возрастает с увеличением размеров узла;
- папиллярный рак чаще выявляется в непальпируемых узловых образованиях размером до 1 см, вероятность его выявления уменьшается с увеличением размера узла;
- максимальный процент выявленного папиллярного рака отмечен у пациентов с одиночными непальпируемыми узловыми образованиями размером до 1 см;
- при многоузловом зобе вероятность выявления рака щитовидной железы одинаковая как в клинически значимом пальпируемом узле, так и клинически не значимом размером до 1 см;
- АИТ достоверно чаще ассоциирован с папиллярным раком;
- диагноз в-клеточной и фолликулярной опухоли можно считать сомнительным при наличии у больного АИТ.

Диагностический поиск у больных с непальпируемыми узловыми образованиями направлен в большей степени на раннее выявление папиллярного рака, поэтому врачей должны настораживать гипоехогенные узловые образования неправильной формы, с неровными контурами и (или) наличием кальцинатов.

ВЫВОДЫ

1. Использование тонкоигольной аспирационной биопсии под контролем УЗИ позволяет достоверно исключить опухоль, следовательно, уменьшить количество ненужных оперативных вмешательств при узловых образованиях щитовидной железы. Тонкоигольная аспирационная биопсия без контроля УЗИ в большинстве случаев не оправдывает себя как метод обследования пациентов с узловыми образованиями щитовидной железы.
2. Распространённость большинства узловых форм тиреоидной патологии статистически значимо не различается при солитарном и многоузловом зобе.
3. При одиночных узловых образованиях вероятность выявления коллоидного зоба, фолликулярной опухоли, в-клеточной опухоли возрастает с увеличением размеров узла. Папиллярный рак чаще выявляется в непальпируемых узловых образованиях размером до 1 см, вероятность его выявления уменьшается с увеличением размера узла.
4. Рак щитовидной железы выявляется одинаково часто как в пальпируемых узловых образованиях, так и непальпируемых, что доказывает необходимость обследования пациентов с непальпируемыми узловыми образованиями размером до 1 см.
5. Пункция и аспирация содержимого солитарных кист размером до 1 см, будучи важным элементом их исследования, является в 2/3 случаев и методом их лечения.

ПРАКТИЧЕСКИЕ РЕКОМЕНДАЦИИ

1. Тонкоигольная аспирационная биопсия без контроля УЗИ не должна применяться при обследовании пациентов с узловыми образованиями щитовидной железы.
2. При непальпируемых узловых образованиях щитовидной железой размером более 5 мм необходимо проводить ТАБ под контролем УЗИ, так как рак щитовидной железы выявляется одинаково часто как в пальпируемых, так и в непальпируемых узловых образованиях.
3. При гипозоногенных узловых образованиях, неправильной, с неровными контурами и (или) наличие кальцинатов выявленных при ультразвуковом исследовании, необходимо выполнить тонкоигольную аспирационную биопсию не зависимо от размера узлового образования для исключения папиллярного рака щитовидной железы.
4. При многоузловом зобе необходимо исследовать не только клинически значимые узлы, но и все подозрительные на опухоль по ультразвуковой картине образования.
5. Рекомендуется осуществлять пункцию и аспирацию содержимого солитарных кист размером до 1 см как метод их лечения.

СПИСОК РАБОТ, ОПУБЛИКОВАННЫХ ПО ТЕМЕ ДИССЕРТАЦИИ

1. Воробьев И.Н. Организационные технологии создания специализированной службы по диагностике и лечению заболеваний щитовидной железы [Текст] / И.Н. Воробьев, И.Г. Федотов, Е.С. Трегубов // Екатеринбургский консультативно-диагностический центр: итоги 15-летней деятельности в практическом здравоохранении. Сборник научных трудов. – Екатеринбург, 2004. – С.43–49.
2. Воробьев И.Н. Стационарзамещающие технологии при узловом зобе [Текст] / И.Н. Воробьев, О.В. Киршина, И.Г. Федотов // «Стационарзамещающие технологии. Амбулаторная хирургия». – 2004. – № 4. – С 36-37.
3. Воробьев И.Н. Лечебно-диагностический алгоритм при непальпируемых узловых образованиях щитовидной железы [Текст] / И.Н. Воробьев, О.В. Киршина // Актуальные вопросы военной и практической медицины. Сборник трудов 5 научно-практической конференции врачей Приволжско-Уральского военного округа, посвященной 85-летию 354 окружного военного клинического госпиталя. – Екатеринбург, 2005. – С.107–108.
4. Воробьев И.Н. Диагностика и лечение непальпируемых узловых образований щитовидной железы [Текст] / И.Н. Воробьев // Актуальные вопросы современной медицинской науки и здравоохранения: Материалы 60 межвузовской научно-практической конференции молодых ученых и студентов. – Екатеринбург, 2005. – С.333–334.
5. Воробьев И.Н. Малоинвазивные технологии под контролем УЗИ в лечении непальпируемых узловых образований щитовидной железы [Текст] / И.Н. Воробьев, О.В. Киршина. Хирургия минидоступа. Материалы Уральской межрегиональной научно-практической конференции. – Екатеринбург, 2005. – С.97–98.
6. Воробьев И.Н. Диагностика и лечение непальпируемых узловых образований щитовидной железы [Текст] / И.Н. Воробьев, О.В. Киршина, В.М. Васьков // Материалы пятнадцатого Российского симпозиума по хирургической эндокринологии с международным участием. – Рязань, 2005. – С.83 – 88.
7. Воробьев И.Н. Ранняя диагностика рака щитовидной железы [Текст] / И.Н. Воробьев, О.В. Киршина. Специализированная медицинская помощь. Сборник трудов юбилейной научно-практической конференции, посвященной 75-летию медицинской службы и 10-летию госпиталя ГУВД Свердловской области. – Екатеринбург, 2005. – С.596–598.
8. Воробьев И.Н. Диагностика и лечение непальпируемых узловых образований щитовидной железы [Текст] / И.Н. Воробьев, В.А. Серебренников, О.В. Киршина // Материалы ежегодной конференции Межрегиональной Диагностической Медицинской Ассоциации «Актуальные проблемы деятельности диагностических центров в современных условиях». – Тула, 2005. – С.184–187.

9. Воробьев И.Н. Малоинвазивные технологии под контролем УЗИ в диагностике и лечении непальпируемых узловых образований щитовидной железы [Текст] / И.Н. Воробьев, О.В. Киршина, И.Г. Федотов // Ультразвуковая и функциональная диагностика. – 2006. – № 3. – С.141–142.
10. Воробьев И.Н. Вероятность выявления рака в непальпируемых узловых образованиях щитовидной железы [Текст] / И.Н.Воробьев, О.В. Киршина, В.М. Васьков, Г.А. Гинзбург // Рак щитовидной железы и эндемический зоб. Материалы межрегиональной конференции с международным участием. – Екатеринбург. – 2007. – С. 166 – 167.
11. Воробьев И.Н. Анализ эффективности амбулаторной диагностики рака щитовидной железы при непальпируемых узловых образованиях щитовидной железы [Текст] / И.Н.Воробьев, О.В. Киршина // «Стационарозамещающие технологии. Амбулаторная хирургия». – 2007. – № 4. – С.54-55.

СПИСОК СОКРАЩЕНИЙ

АТ-ТПО – антитела к тиреоидной пероксидазе

АТ-ТГ – антитела к тиреоглобулину

АИТ – аутоиммунный тиреоидит

CI 95% - 95% доверительный интервал

МЙУ – медиана йодурии

r – Коэффициент ранговой корреляции Спирмена

t – Критерий Стьюдента

p – точечный критерий Фишера

χ^2 - критерий хи-квадрат

fT4 – свободный тироксин

fT3 – свободный трийодтиронин

ТТГ – тиреотропный гормон

ТАБ – тонкоигольная аспирационная биопсия

ЩЖ – щитовидная железа

ВОРОБЬЁВ
Игорь Николаевич

ХИРУРГИЧЕСКИЕ АСПЕКТЫ ДИАГНОСТИКИ И ЛЕЧЕНИЯ
НЕПАЛЬПИРУЕМЫХ УЗЛОВЫХ
ОБРАЗОВАНИЙ ЩИТОВИДНОЙ ЖЕЛЕЗЫ

14.00.27 – хирургия

АВТОРЕФЕРАТ
диссертации на соискание ученой степени
кандидата медицинских наук

Автореферат напечатан по решению профильной комиссии
ГОУ ВПО УГМА Росздрава от 24.12.08.

