

О функциональных нарушениях и развитии фиброза легких у больных, перенесших новую коронавирусную инфекцию

И.В.Лещенко¹⁻³ ✉, Т.В.Глушкова²

¹ Федеральное государственное бюджетное образовательное учреждение высшего образования «Уральский государственный медицинский университет» Министерства здравоохранения Российской Федерации: 620028, Россия, Екатеринбург, ул. Репина, 3

² Уральский научно-исследовательский институт фтизиопульмонологии – филиал федерального государственного бюджетного учреждения «Национальный медицинский исследовательский центр фтизиопульмонологии и инфекционных заболеваний» Министерства здравоохранения Российской Федерации: 620039, Россия, Екатеринбург, 22-го Партсъезда, 50

³ Общество с ограниченной ответственностью «Медицинское объединение «Новая больница»»: 620109, Россия, Екатеринбург, ул. Заводская, 29

Резюме

На сегодняшний день число заболевших новой коронавирусной инфекцией (НКИ), вспышка которой произошла в декабре 2019 г. в Китае (Ухань), в мире составило > 200 млн, а число летальных исходов – > 4 млн. **Целью** обзора научных исследований явилось изучение вопроса о том, вызывает ли перенесенная новая коронавирусная инфекция (НКИ) фиброзные изменения в легких и, если таковые имеются, как долго они сохраняются и сопровождаются ли функциональными расстройствами дыхательной системы. Установлено, что у больных тяжелой формой НКИ через 6 мес. после завершения стационарного лечения сохраняются нарушения функционального состояния легких, а данные компьютерной томографии высокого разрешения демонстрирует патологические изменения в легких, часть из которых представлена фиброподобными изменениями. Формированию фиброза могут способствовать патоморфологические особенности развития НКИ, а также способность вируса активировать фактор роста соединительной ткани и усиливать передачу сигналов трансформирующего фактора роста-β. Повышение титров антинуклеарных и специфических аутоантител косвенно свидетельствует о нарушении регуляции иммунного ответа при НКИ, приводящей к прогрессированию организующейся пневмонии и развитию фиброзных изменений в легочной ткани, и может служить маркером для определения необходимости назначения иммуносупрессивных и антифибротических препаратов пациентам с НКИ. Рассматривается возможность включения в схему комбинированной терапии антифибротических препаратов при тяжелом течении COVID-19 на ранних этапах лечения у пациентов с факторами риска развития фиброза легких, однако требуются дальнейшее наблюдение и определение роли антифибротических препаратов. Иногда у пациентов с НКИ развивается тяжелое необратимое фиброзное поражение легких, единственным вариантом лечения таких больных становится трансплантация легких. **Заключение.** Однозначного мнения среди исследователей относительно клинической значимости и дальнейшего прогноза НКИ до настоящего времени не сформировано, что является поводом для дальнейшего изучения.

Ключевые слова: новая коронавирусная инфекция, функциональные нарушения, фиброз легких, прогноз.

Конфликт интересов. Конфликт интересов авторами не заявлен.

Финансирование. Спонсорская и финансовая поддержка работы отсутствовала.

Для цитирования: Лещенко И.В., Глушкова Т.В. О функциональных нарушениях и развитии фиброза легких у больных, перенесших новую коронавирусную инфекцию. *Пульмонология*. 2021; 31 (5): 653–662. DOI: 10.18093/0869-0189-2021-31-5-653-662

Development of fibrosis and impairment of lung function in patients with a new coronavirus disease

Igor' V. Leshchenko¹⁻³ ✉, Tatyana V. Glushkova²

¹ Ural Federal State Medical University, Healthcare Ministry of Russia: ul. Repina 3, Ekaterinburg, 620028, Russia

² Ural Federal Research Institute of Phthysiology and Pulmonology – A Branch of National Medical Research Center for Phthysiology, Pulmonology and Infectious Diseases, Healthcare Ministry of Russia: ul. 22-go Parts'ezda 50, Ekaterinburg, 620039, Russia

³ “Novaya bol'nitsa” Clinical Association Limited Liability Companies: ul. Zavodskaya 29, Ekaterinburg, 620109, Russia

Abstract

The novel coronavirus disease-19 (COVID-19) pandemic began in December 2019 in China (Wuhan), has more than 200 million infected worldwide, and claimed more than 4 million lives. **The aim:** review scientific research to find out whether the new coronavirus infection (NCI) causes fibrotic changes in the lungs and, if any, how long they persist and whether functional disorders of the respiratory system accompany them. Disruption of the functional state of the lungs in patients with severe novel coronavirus disease (COVID-19) is still seen 6 months after completion of inpatient treatment. High-resolution computed tomography (HRCT) demonstrates persistent pathological changes in the lungs, some of which are fibrosis-like. Pathomorphological features of the COVID-19 course, as well as the ability of the virus to activate connective tissue growth factor (CTGF) and enhance the signaling of transforming growth factor-beta (TGF-β), can contribute to lung tissue fibrosis. Increased titers of antinuclear autoantibodies and specific autoantibodies indirectly reveal dysregulation of the immune response leading to the progression of organizing pneumonia and fibrotic changes in the lung tissue. These increased titers can also indicate the need to prescribe immunosuppressive and antifibrotic drugs. Researchers are considering the possibility of including antifibrotic drugs in combination therapy for severe COVID-19 in the early stages of treatment in patients with risk factors for developing pulmonary fibrosis. However, further monitoring and determination of the role of antifibrotic drugs are required. Sometimes patients with COVID-19 develop severe, irreversible fibrotic lung disease, and lung transplantation is the only

treatment option. **Conclusion.** There is no unequivocal opinion among researchers concerning the clinical significance and further prognosis of COVID-19 so far, which is a reason for further studies.

Key words: novel coronavirus disease, lung function impairment, lung fibrosis, prognosis.

Conflict of interest. The authors declare no conflict of interest.

Funding. There was no sponsorship or financial support for the article.

For citation: Leshchenko I.V., Glushkova T.V. Development of fibrosis and impairment of lung function in patients with a new coronavirus disease. *Pul'monologiya*. 2021; 31 (5): 653–662 (in Russian). DOI: 10.18093/0869-0189-2021-31-5-653-662

На сегодняшний день число заболевших новой коронавирусной инфекцией (НКИ), вспышка которой произошла в декабре 2019 г. в Китае (Ухань), в мире составило > 200 млн, а число летальных исходов — около 5 млн [1].

Целью исследования явилось изучение на основании научных исследований вопросов о том, вызывает ли перенесенная новая коронавирусная инфекция (НКИ) фиброзные изменения в легких и, если таковые имеются, как долго они сохраняются и сопровождаются ли функциональными расстройствами дыхательной системы.

Патоморфологические особенности повреждений легких при инфицировании SARS-CoV-2

При исследовании аутопсийного материала, полученного от погибших от COVID-19 ($n = 2\,000$), М.В. Саминой и соавт. показано, что основным патоморфологическим проявлением в легких является диффузное альвеолярное повреждение (ДАП) с вовлечением в патологический процесс сосудистого русла легких, сопровождающееся альвеолярно-геморрагическим синдромом [2]. ДАП развивается поэтапно [3]. Предполагается, что SARS-CoV-2 приводит к нарушению целостности эндотелия сосудов и повышению проницаемости капилляров, происходит некроз альвеолоцитов I типа. В первые 3 дня с пиком в 1–е сутки развиваются интерстициальный и внутриальвеолярный отеки с появлением большого количества гиалиновых мембран (острая стадия ДАП или период экссудации). В это время происходят кровоизлияния и обнаруживаются скопления фибрина, в капиллярах межальвеолярных перегородок и мелких капиллярах легочной артерии встречаются фибриновые тромбы разной степени организации. На 3–7-е сутки наступает пролиферация фибробластов и альвеолоцитов II типа, утолщение межальвеолярных перегородок, вплоть до формирования участков «сотовой перестройки» [4, 5].

Механизмы формирования фиброзных изменений в легких вследствие инфицирования SARS-CoV-2

Определено, что нуклеокапсидный белок SARS-CoV на 90 % аналогичен SARS-CoV-2 и способен непосредственно усиливать передачу трансформирующего фактора роста- β (*Transforming Growth Factor- β* – TGF- β), который является мощным стимулятором фиброза в легких [6, 7]. При соединении SARS-CoV-2 с ангиотензин-превращающим ферментом повышается уровень ангиотензина II и активируется фактор роста

соединительной ткани (*Connective Tissue Growth Factor* – CTGF), участвующий в формировании фиброза [8].

На основании полученных данных сделано заключение о том, что вирус SARS-CoV-2, вызывая тяжелое течение COVID-19, обладает профибротическим эффектом.

COVID-19 и интерстициальные заболевания легких, ассоциированные с системными заболеваниями соединительной ткани

В 2020 г. проведено исследование, посвященное анализу сходства и различия клинических, серологических и гистопатологических данных у пациентов с тяжелым течением COVID-19 и обострением интерстициальной пневмонии, ассоциированной с системными заболеваниями соединительной ткани [9]. В исследование включены больные с поражением легких, вызванным COVID-19 ($n = 22$), и пневмонией ($n = 10$), этиологически не связанной с вирусом SARS-CoV-2 (группа сравнения). У 13 (59,1 %) пациентов с COVID-19 развился острый респираторный дистресс-синдром (ОРДС), из них в 11 случаях определялся титр антинуклеарных антител (ANA) $\geq 1 : 320$, в 6 случаях зафиксированы положительные антитела к экстрагируемым ядерным антигенам, 5 случаев закончились летальным исходом. У 4 пациентов, в крови которых обнаружены экстрагируемые ядерные антигены, выявлены склеродермические антитела (анти-Scl-70) и антитела больных склеродермией и / или полимиозитом (анти-PM-Scl). Установлена прямая корреляционная зависимость ($p = 0,002$) между повышением уровня ANA и необходимостью проведения искусственной вентиляции легких (ИВЛ), а также развитием бактериальных осложнений. Повышенный титр ANA сопровождался высоким содержанием лактатдегидрогеназы (ЛДГ), что может косвенно свидетельствовать о неблагоприятном течении НКИ. Более чем в 50 % случаев данные компьютерной томографии высокого разрешения (КТВР) легких соответствовали «типичным признакам» НКИ в виде «матового стекла», консолидации легочной ткани и организующейся пневмонии, у остальных обследованных КТВР-картина в легких сопровождалась нетипичными для НКИ изменениями.

Согласно гистологическим данным, проявления COVID-19 в легких неоднородны, развиваются постепенно и напоминают обострение интерстициального заболевания легких, обусловленного системными заболеваниями соединительной ткани (организующееся ДАП, утолщение интерстиция, образование фибромиксоида с активацией фибробластов и отложением

коллагена) [9]. В образцах тканей легких, полученных при аутопсии у 1 пациента с ОРДС, обнаружены участки фиброза с признаками формирования «сот» [9].

Предполагается, что обнаружение повышенных титров ANA и специфических аутоантител косвенно свидетельствует о нарушении регуляции иммунного ответа при НКИ, приводящего к прогрессированию организуемой пневмонии и развитию фиброзных изменений в легочной ткани, а также могут служить маркерами для назначения иммуносупрессивных и антифибротических препаратов пациентам с НКИ [9].

Респираторная поддержка и повреждение легких

Пролиферативные изменения в легких вплоть до формирования интерстициального фиброза выявлены *A.L.Katzenstein et al.* в аутопсийном материале умерших ($n = 32$), у которых при жизни проводилась кислородотерапия. Впервые подобные результаты установлены *P.C.Pratt* (1958) [10, 11].

G.Nash et al. описаны гистологические изменения в легких, соответствующие ДАП, у лиц, получающих кислородотерапию, в зависимости от ее продолжительности и концентрации вдыхаемого кислорода [12]. Гипероксия при высокопоточной кислородотерапии и ИВЛ, необходимая для поддержания адекватной оксигенации при COVID-19, может оказывать неблагоприятное воздействие на легочную ткань [13]. Выявлены общие патологические эффекты повреждения легочной ткани вирусом SARS-CoV-2 и гипероксии (рис. 1).

Способствует ли ИВЛ у пациентов с НКИ развитию фиброза легочной ткани и неблагоприятному прогнозу исхода заболевания? Проведено исследование, целью которого являлось получение сведений о возможном неблагоприятном воздействии ИВЛ

у больных COVID-19 [14]. Проанализированы результаты аутопсии у умерших в стационаре пациентов с COVID-19 тяжелого течения, у которых проводилась ИВЛ, не получавших ИВЛ и погибших вне стационара. Патоморфологических признаков, имеющих отличительные черты ДАП, связанного с COVID-19, среди больных, находившихся на ИВЛ, и ДАП у больных COVID-19, у которых ИВЛ не требовалась, не установлено, что косвенно может свидетельствовать об отсутствии вклада ИВЛ в развитие ДАП [14].

Функциональные и рентгенологические исходы COVID-19

О легочных функциональных нарушениях у больных в постковидном периоде. У 47 % из 110 больных, перенесших НКИ различной степени тяжести, в день выписки или за 1 день до выписки из стационара определялось нарушение диффузионной способности легких по монооксиду углерода (DL_{CO}), у 25 % – снижение общей емкости легких (ОЕЛ) [15]. У перенесших заболевание в тяжелой форме снижение уровня DL_{CO} определялось в 84 % случаев (среднее значение – $64,8 \pm 14,3$ %). Такая же зависимость выявлена и для ОЕЛ (среднее значение – $79,2 \pm 12,1$ % [15]. Установлено более выраженное нарушение функции легких при выписке из стационара при тяжелой НКИ. Выявлено, что при снижении уровня DL_{CO} , диффузионная способность легких, скорректированная по альвеолярному объему, остается в норме, что может косвенно указывать на дисфункцию альвеолокапиллярной мембраны и определять больший ее вклад в нарушение функции легких, чем уменьшение объема легочной ткани [15].

По данным 3-месячного наблюдения за пациентами, перенесшими НКИ различной степени тяжести

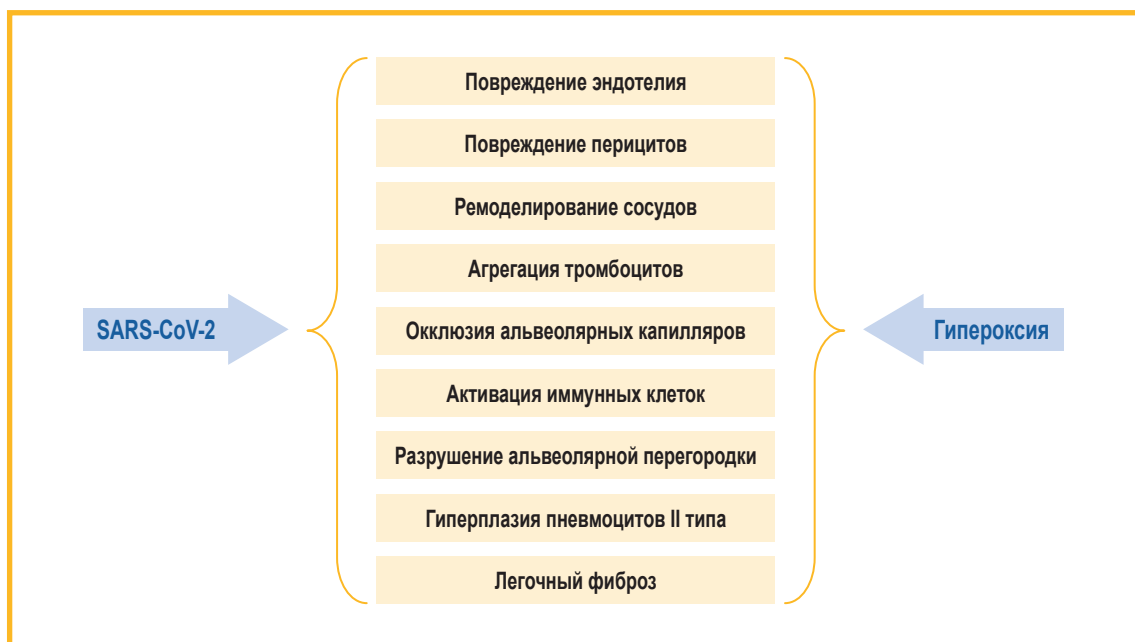

Рис. 1. Перекрывающиеся патологические эффекты при инфекции SARS-CoV-2 и воздействии гипероксии [13]

Figure 1. Overlapping pathological effects of SARS-CoV-2 infection and hyperoxia [13]

($n = 647$), показано, что основными жалобами у больных через 3 мес. являются слабость (13 %), сердцебиение (10 %) и одышка (9 %) [16].

По результатам функционального исследования легких ($n = 81$) показано снижение DL_{CO} ($76,9 \pm 16,9$ %) у больных ($n = 44$), 68 % из которых перенесли НКИ в тяжелой форме. Выявленные изменения в легких по данным КТВР через 3 мес. в виде тракционных бронхоэктазов, ретикулярных изменений и субплевральных уплотнений коррелировали со снижением уровня DL_{CO} .

Также по данным аналогичного 3-месячного исследования ($n = 124$) показано, что у пациентов, перенесших НКИ в легкой форме, уровень DL_{CO} соответствовал норме [17]. При НКИ средней тяжести снижение уровня DL_{CO} определялось в 33 % случаев, а при тяжелом и крайне тяжелом течении заболевания нарушения DL_{CO} регистрировались в 54 и 55 % случаев [17].

При исследовании функционального состояния легких у больных с тяжелой формой НКИ ($n = 60$), выписанных после лечения в условиях отделения реанимации и интенсивной терапии (ОРИТ) через 122 ± 2 дня, продемонстрировано снижение DL_{CO} и / или форсированной жизненной емкости легких (ФЖЕЛ) в 27 случаях [18]. Средний уровень DL_{CO} составил 62 %_{долж.} с минимальным значением DL_{CO} 44 %. Сниженные функциональные легочные показатели достоверно значимо коррелировали с необходимостью ИВЛ и длительным пребыванием в ОРИТ [18].

Результаты исследования диффузионной способности легких по оксиду азота (DL_{NO}) и DL_{CO} у пациен-

тов ($n = 94$), перенесших COVID-19, между 10-м и 266-м днями после получения отрицательного результата теста на наличие SARS-CoV-2 основано на различной способности NO и CO к связыванию с внутрикапиллярным гемоглобином, что позволяло оценить диффузионную способность альвеолокапиллярной мембраны и объем капиллярной крови. Снижение уровня DL_{NO} определено в 57 % случаев, независимо от тяжести заболевания и времени проведения исследования, а снижение DL_{CO} – только в 20 %. Через 3 мес. уровень DL_{CO} в 90 % случаев достиг нормальных значений, в то время как снижение DL_{NO} зарегистрировано у > 50 % пациентов [19]. Следовательно, у лиц, выздоравливающих после COVID-19, DL_{NO} нарушается чаще и более стойко, чем DL_{CO} , что свидетельствует о нарушении диффузионной способности альвеолокапиллярной мембраны из-за повреждения альвеолярных капилляров и потери альвеол с относительно сохраненным объемом капиллярной крови.

О рентгенологических изменениях у больных в постковидном периоде

Для выявления возможных факторов риска развития фиброзных изменений в легких после НКИ из 430 пациентов в исследование были включены лица ($n = 81$), перенесшие тяжелую форму НКИ, распределенные на 2 группы – с фиброзными изменениями по данным КТВР и без таковых [20] (табл. 1).

Установлены **возможные факторы развития** фиброзных изменений в легких – мужской пол, коморбидная патология, в частности, сахарный диабет и артериаль-

Таблица 1
Характеристика пациентов, включенных в исследование, % [20]
Table 1
Characteristics of the enrolled patients, % [20]

Характеристика	Фиброзные изменения по данным КТВР		p
	наличие	отсутствие	
	n = 42	n = 39	
Возраст, годы	63	51	0,001
Мужской пол, %	73,8	48,7	0,036
Сопутствующие заболевания, %	78	41	
Диабет, %	31	23	
Артериальная гипертензия, %	40	23	
Хронические заболевания легких, %	21	7	
Хронические заболевания печени, %	19	13	
Лихорадка, %	90,5	69,2	0,034
Длительность догоспитальной лихорадки, дни	7	3	0,001
ЧДД в минуту	22	20	0,024
ОРДС, %	23,8	0	0,004
Дыхательная недостаточность, %	59,5	17,9	< 0,001
Пребывание в ОРИТ, %	81	28,2	< 0,001
Вид респираторной поддержки, %:			
• назальная канюля	71,4	89,7	0,074
• кислородная маска	59,5	10,3	< 0,001

Начало. Продолжение табл. 1 см. на стр. 657

Окончание табл. 1. Начало см. на стр. 656

• НИВЛ	45,2	5,1	< 0,001
• ИВЛ	33,3	0	< 0,001
Лабораторные показатели:			
• лейкоциты, × 10 ⁹ / л	6,78 (4,73; 8,99)	4,75 (3,26; 6,31)	0,001
• нейтрофилы, × 10 ⁹ / л	5,14 (3,16; 7,60)	3,03 (2,08; 3,92)	< 0,001
• лимфоциты, × 10 ⁹ / л	0,86 (0,52; 1,06)	1,00 (0,74; 1,37)	0,001
• эозинофилы, × 10 ⁹ / л, %:			0,027
≤ 0,02	39	28	
0,02	3	11	
СРП, мг / л	35,62 (15,15; 61,55)	10,90 (5,00; 26,97)	0,001
Осложнения, %:			
• вторичная инфекция	23,8	0	0,004
• септический шок	9,5	0	0,143
ПОН	9,5	0	0,143

Примечание: КТВР – компьютерная томография высокого разрешения; ЧДД – частота дыхательных движений в минуту; ОРДС – острый респираторный дистресс-синдром; ОРИТ – отделение реанимации и интенсивной терапии; НИВЛ – неинвазивная вентиляция легких; ИВЛ – искусственная вентиляция легких; СРП – С-реактивный протеин; ПОН – полиорганная недостаточность; p – статистическая значимость.

Note: p, statistical significance.

ная гипертензия, а также клинические особенности развития НКИ (дыхательная недостаточность, более длительная частота и продолжительность лихорадки, респираторная поддержка, пребывание в ОРИТ, развитие вторичной бактериальной инфекции). В группе пациентов с фиброзными изменениями в легких, определяемыми в среднем на 25–46-й дни после завершения стационарного лечения, регистрировались повышение уровня С-реактивного белка, ЛДГ и нейтрофилов, лимфопения и эозинопения в течение всего периода лечения [20].

По данным КТВР легких выявлены следующие патологические отклонения: расширение бронхов (80 %), субплевральные линейные тени (78 %), субплевральные интерстициальные изменения (66 %), симптом «матового стекла» (58 %), «воздушные ловушки» (51 %), кисты (14 %) и участки сотовой перестройки (7 %) [20]. В 98 % случаев выявлены двусторонние патологические проявления в легких [20].

По результатам анализа данных КТВР легких у пациентов ($n = 59$), завершивших стационарное лечение при НКИ, через $31,5 \pm 7,9$ дня в 39 % случаев выявлены фиброзные изменения в легких – паренхиматозные тяжи, ретикулярные изменения и тракционные бронхоэктазы [21]. При фиброзных изменениях в легких определены вероятные факторы риска развития фиброза – высокий уровень С-реактивного протеина (> 30 г / л), большой объем поражения легочной ткани, более длительные сроки госпитализации и пребывания в ОРИТ. Выявленные факторы могут косвенно свидетельствовать о развитии фиброзных изменений в легочной ткани через 1 мес. после завершения стационарного лечения.

По данным исследования, посвященного проблеме фиброза легких, в постковидном периоде (через 4,4 мес. после выписки из стационара) обследованы лица, перенесшие НКИ в тяжелой форме ($n = 76$),

32 из которых потребовалась ИВЛ [22]. При КТВР определялись матовое уплотнение (43 %), ретикулярные изменения (39 %), тракционные бронхоэктазы (28 %), неэмфизематозные кисты (1 %), «сотовое легкое» (1 %), внутридольковые изменения (1 %). Рентгенологические паттерны, такие как ретикулярные изменения, тракционные бронхоэктазы и «соты» отнесены к группе фиброподобных изменений в легких. Среди больных с фиброподобными изменениями в легких 78 % составили лица мужского пола, 69 % – нуждались в ИВЛ, более длительной госпитализации, отмечен также высокий уровень ЛДГ [22]. У больных этой группы определялись более короткая длина теломер лейкоцитов крови и более высокий балл по шкале SOFA по сравнению с таковыми у лиц без фиброподобных изменений в легких [22]. Снижение DL_{CO} установлено у 53 % больных, ФЖЕЛ – у 36 %, дистанции от расчетной при выполнении 6-минутного шагового теста (6-МШТ) – у 59 %. Снижение DL_{CO} статистически значимо ($p < 0,01$) коррелировало с наличием фиброподобных изменений в легочной ткани [22].

Роль укорочения длины теломер лейкоцитов крови у больных с семейными и спорадическими случаями идиопатического легочного фиброза (ИЛФ) как фактора риска развития ИЛФ подчеркивалась в публикации [23].

G. Raghu et al. предложена схема наблюдения за пациентами, перенесшими COVID-19 (см. рис. 2) [24].

Отдаленные результаты функциональных и рентгенологических нарушений у больных в постковидном периоде

Изучена зависимость уровня одышки в соответствии со шкалой одышки (Modified Medical Research Council – mMRC) от необходимости респираторной поддержки.

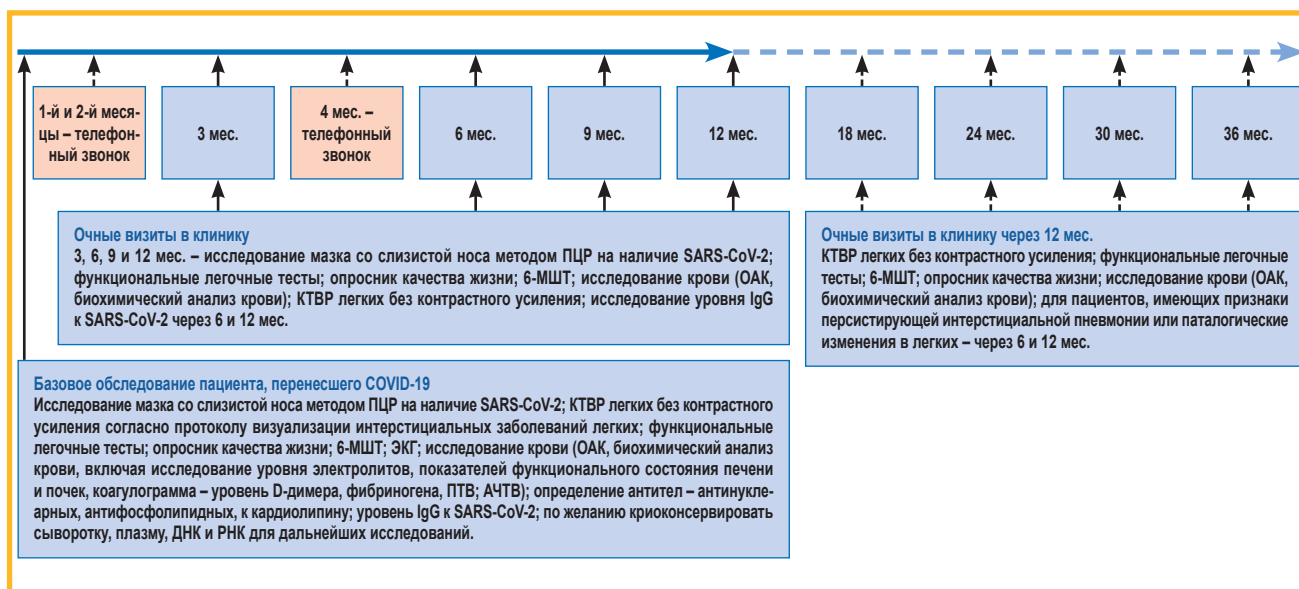


Рис. 2. Рекомендуемая схема наблюдения пациентов, перенесших COVID-19 [24]

Примечание: SARS-CoV-2 – тяжелый острый респираторный синдром, вызванный коронавирусом 2-го типа; опросник качества жизни – стандартизованные опросники заболеваний органов дыхания, усталости, тревоги и депрессии; 6-МШТ – 6-минутный шаговый тест; ОАК – общеклинический анализ крови; КТBP – компьютерная томография высокого разрешения; ЭКГ – электрокардиография; ПТВ – протромбиновое время; АЧТВ – активированное частичное тромбoplastиновое время.

Figure 2. Suggested follow-up care for COVID-19 survivors [24]

Через 6 мес. после НКИ у 74 % больных, которым не требовалась дополнительная кислородотерапия ($n = 1\ 615$), одышка отсутствовала (0 баллов по шкале mMRC). У 26 % выраженность одышки соответствовала ≥ 1 баллу по шкале mMRC [25]. У 64 % пациентов, получающих высокопоточную кислородотерапию, неинвазивную вентиляцию легких или ИВЛ ($n = 111$), одышка также отсутствовала (оценка по mMRC – 0 баллов); у 36 % больных из этой группы

уровень одышки соответствовал ≥ 1 баллу по шкале mMRC [25].

Функциональное состояние легочной ткани у больных через 6 мес. после НКИ в зависимости от типа респираторной поддержки представлено в табл. 2 [25].

Основной рентгенологический паттерн представлен изменениями по типу «матового стекла» в 41 (1-я и 2-я группы) и 45 % (3-я группа) случаев [25].

Таблица 2
Функциональное состояние легких у больных через 6 мес. после COVID-19 в зависимости от типа респираторной поддержки [25]; n (%)

Table 2
Lung function in 6 months after COVID-19 depending on the type of respiratory support [25]; n (%)

Показатель	Респираторная поддержка пациентов			ОШ (95 %-ный ДИ) шкал	
	без дополнительной кислородотерапии	нуждающиеся в дополнительной кислородотерапии	получающие высокопоточную кислородотерапию, НИВЛ, ИВЛ	2-я группа к 1-й	3-я группа к 1-й
Группа	1-я (n = 89)	2-я (n = 172)	3-я (n = 88)		
ОФВ ₁ < 80 % _{доп.}	7 (8)	4 (2)	11 (13)	0,14 (0,03–0,68)*	0,14 (0,03–0,68)*
ФЖЕЛ < 80 % _{доп.}	3 (3)	1 (1)	10 (11)	0,11 (0,01–1,59)	2,09 (0,19–23,02)
ОФВ ₁ / ФЖЕЛ < 0,7	7 (8)	13 (8)	2 (2)	0,91 (0,29–2,80)	0,26 (0,03–1,93)
ОЕЛ < 80 % _{доп.}	9 (11) из 83	17 (10) из 165	30 (35) из 86	0,89 (0,33–2,42)	3,00 (0,93–9,67)
ФОЕЛ < 80 % _{доп.}	5 (6) из 83	6 (4) из 165	16 (19) из 84	0,61 (0,17–2,16)	3,93 (0,97–15,82)
ООЛ < 80 % _{доп.}	16 (19) из 83	28 (17) из 164	43 (50) из 86	0,76 (0,33–1,75)	2,75 (1,03–7,37)*
DL _{CO} ** < 80 % _{доп.}	18 (22) из 83	48 (29) из 165	48 (56) из 86	1,61 (0,80–3,25)	4,60 (1,85–11,48)*

Примечание: ОШ – отношение шансов; ДИ – доверительный интервал; НИВЛ – неинвазивная вентиляция легких; ИВЛ – инвазивная вентиляция легких. ОФВ₁ – объем форсированного выдоха за 1-ю секунду; ФЖЕЛ – форсированная жизненная емкость легких; ОЕЛ – общая емкость легких; ФОЕЛ – функциональная остаточная емкость легких; ООЛ – остаточный объем легких. DL_{CO} – диффузионная способность монооксида углерода, * – $p < 0,05$; ** – диффузионная способность монооксида углерода не скорректирована к гемоглобину.

Note: *, $p < 0,05$; **, diffusing capacity for carbon monoxide is not corrected for hemoglobin.

Таким образом, представленные данные указывают на нарушение функционального состояния легких у больных тяжелой формой НКИ через 6 мес. после завершения стационарного лечения; продемонстрированы также сохраняющиеся патологические изменения в легких по данным КТВР, часть из которых представлена развитием фиброподобных изменений.

Трансплантация легких и COVID-19

Выполнено 12 трансплантаций легких больным с тяжелой формой НКИ (средний возраст – 48 лет), из них 11 – двусторонних [26]. Осложнения в посттрансплантационном периоде ($n = 8$) – острая почечная недостаточность, кровотечение с последующей реторакотомией, плевральный выпот. На 61-й день после трансплантации погиб 1 пациент в связи развитием на фоне тяжелой нейтропатии сепсиса, вызванного *Klebsiella pneumoniae*. Рецидива НКИ не зарегистрировано [26].

27.02.21 выполнена первая трансплантация легких у пациента 58 лет с НКИ [27]. Патологические изменения в легочной ткани характеризовались обширным легочным интерстициальным фиброзом и кровоизлиянием. Вирусные частицы методом просвечивающей электронной микроскопии обнаружены в 12 из 36 проб. Более высокие уровни основных провоспалительных цитокинов (интерлейкины-1 β , -6) и индуцибельной синтетазы оксида азота (iNOS) определялись в зонах легких с менее выраженным фиброзом по сравнению с зонами выраженных фиброзных изменений, в то время как экспрессия профибротического цитокина TGF- β_1 определялась выше – в зонах значительных фиброзных изменений [27]. Показан более выраженный противовирусный иммунитет в тканях легких, чем во внутригрудных лимфатических узлах, характеризующийся значительной агрегацией CD3⁺CD4⁺ Т-клеток и нейтрофилов в тканях легких [27]. По результатам мультиомического анализа проб тканей легких с фиброзом различной степени выраженности установлены транскрипционные и протеомные изменения, вызванные COVID-19, а также гены / белки, часть из которых связана с развитием таких биологических эффектов, как воспаление, фиброз, фиброз легких, воспалительная реакция, отложение фибрина. Обнаруженные биологические процессы, относящиеся к фиброзу, – «разборка клеточного матрикса» и «катаболический процесс коллагена» – предложено считать причастными к регуляции фиброзных изменений в легочной ткани [27].

F.Bühling *et al.* [28] сообщает о защитной роли катепсина К (CTSK) при фиброзе легких, а также о том, что CTSK играет ключевую роль в легочном гомеостазе через расщепление коллагена. По данным эксперимента показано, что у мышей с дефицитом CTSK после введения блеомицина развился значительный легочный фиброз по сравнению с контрольной группой мышей «дикого» типа. Легочный фибробласт у мышей с дефицитом CTSK проявлял сниженную коллагенолитическую активность, что указывает на роль CTSK в деградации коллагена, тогда как у мы-

шей без дефицита CTSK зафиксирована повышенная экспрессия CTSK в фиброзных областях легких, что указывает на защитную роль CTSK в противодействии чрезмерному отложению коллагенового матрикса в пораженном легком. Аналогично в образцах легких, полученных у пациентов с фиброзом легких, отмечена повышенная активность CTSK легочного фибробласта за счет усиления транскрипции генов и экспрессии белков, а также повышение внутриклеточной коллагенолитической активности. Таким образом, повышенная экспрессия CTSK может отражать механизм защиты легочной ткани в ответ на чрезмерные процессы фиброобразования посредством коллагенолиза, и, вполне возможно, CTSK играет важную роль в фиброзе легких, вызванном НКИ, и причастна к увеличению степени тяжести фиброзных изменений [28].

A.Brahat *et al.* выполнены и описаны 3 случая трансплантации легких у больных COVID-19 (2 мужчин, 1 женщина) [29]. Отмечена тяжелая форма НКИ, проявлявшаяся дыхательной недостаточностью, при которой требовались ИВЛ или экстракорпоральная мембранная оксигенация. В тканях легких обнаружены плотные плевральные спайки, полости некроза и признаки вторичной бактериальной инфекции, в ткани легкого у 1 пациента отмечено наличие множества кист. Ранние образования кист включали острый бронхиолит с внутриальвеолярным скоплением нейтрофилов и хроническое воспаление с гистиоцитозом и гигантскими клетками, выстилающими бронхиолы. Более зрелые кисты не содержали воспалительных клеток, а часть из них ассоциировалась с фиброзом. Образование такого рода кист можно объяснить длительностью ИВЛ, однако точно такие же кисты обнаружены при аутопсии умершего пациента, отказавшегося от проведения ИВЛ. Другими общими гистологическими изменениями являлись диффузное альвеолярное кровотечение, паттерн острой интерстициальной пневмонии с нейтрофильными инфильтратами, утолщение интерстиция за счет фиброзных изменений, наличие участков «сотового легкого», организуемая пневмония, отложение волокон фибрина. При проведении гистологического анализа, а также анализа внеклеточного матрикса обнаружилось много общего в тканях легких у пациентов при терминальной стадии COVID-19 и ИЛФ [29].

По данным итальянских авторов сообщается об обширном поражении трансплантированных легких у 2 пациентов, при гистологическом исследовании у которых обнаружены признаки обычной интерстициальной пневмонии [30].

В совокупности полученные данные позволяют предположить, что у части пациентов с НКИ развивается необратимое фиброзное поражение легких, для которого трансплантация является единственным вариантом спасения [29].

Роль биомаркеров в формировании легочного фиброза

Китайские коллеги настороженно относятся к пациентам с поствоспалительными изменениями в легочной ткани после завершения стационарного лечения

по поводу НКИ [31]. У 70 % из > 60 таких пациентов отмечаются фиброзные изменения в легких, при этом у лиц, перенесших заболевание в тяжелой форме, аналогичные изменения выявляются в 100 % случаев. Однако отдаленных результатов наблюдения не представлено.

В другой публикации, отражающей мнение китайских экспертов, предложено определение уровня биомаркеров в крови у больных с тяжелой формой НКИ, таких как *Krebs von den Lungen* (KL-6), сурфактанного белка D (SP-D) и растворимого рецептора конечного гликирования белков (sRAGE) [32].

KL-6 является высокомолекулярным гликопротеином. Он экспрессируется на апикальной поверхности альвеолоцитов II типа, активация которых происходит на фоне повреждения легочной ткани и гибели альвеолоцитов I типа. Отмечено, что уровень KL-6 достоверно увеличивается в сыворотке крови при интерстициальных заболеваниях легких [33]. Это обусловлено тем, что KL-6 является пролиферативным и хемотаксическим фактором для фибробластов, а также усиливает экспрессию коллагена I и III типов, что позволяет рассматривать его как одну из ключевых молекул, вовлеченных в эпителиально-мезенхимальное взаимодействие и фибрирование при интерстициальных заболеваниях легких [34]. KL-6 является чувствительным маркером, характеризующим активность фиброзирующих процессов в легких [35]. Кроме того, KL-6 повышается в плазме крови при ОРДС [36].

SP-D вырабатывается альвеолоцитами II типа и секретируется в поверхностно-активном слое альвеол. При нарушении целостности альвеолярно-капиллярной мембраны SP-D попадает в кровотоки, где регистрируется повышение его уровня в сыворотке крови выше физиологического уровня [37]. Что касается sRAGE, то он продуцируется пневмоцитами I типа в альвеолах и его повышение в плазме крови связано с повреждением альвеол. Ранее изучалось повышение уровня sRAGE при развитии ОРДС и определена прямая корреляционная связь с его тяжестью и исходом [38].

Установлено, что у пациентов с COVID-19 ОРДС сопровождается повышением уровня биомаркеров повреждения альвеол (KL-6, sRAGE и SP-D).

Наряду с определением в сыворотке крови уровня биомаркеров повреждения альвеол, предлагается рассмотреть возможность назначения антифибротических препаратов, а также исследование легочной функции и проведение КТВР легких через 1, 4, 10 мес. и далее у пациентов с сохраняющимися патологическими изменениями в легких после перенесенной НКИ [31].

О роли антифибротических препаратов

В июне 2020 г. во Франции описан случай быстрого развития пневмофиброза у пациента 38 лет, инфицированного SARS-CoV-2, с формированием «сотого легкого», без заболеваний органов дыхания в анамнезе, но с отягощенной наследственностью (у матери – сахарный диабет, у сына – гемофилия А) [39]. По дан-

ным КТВР при госпитализации выявлены двусторонние изменения в легких по типу «матового стекла». За время лечения механическая вентиляция легких не потребовалась. С целью коррекции дыхательной недостаточности проводилась высокопоточная кислородотерапия 50 л / мин. На 10-й день заболевания пациенту проведена контрольная КТВР, на которой обнаружено развитие обширного пневмофиброза с формированием «сотого легкого» (рис. 3).

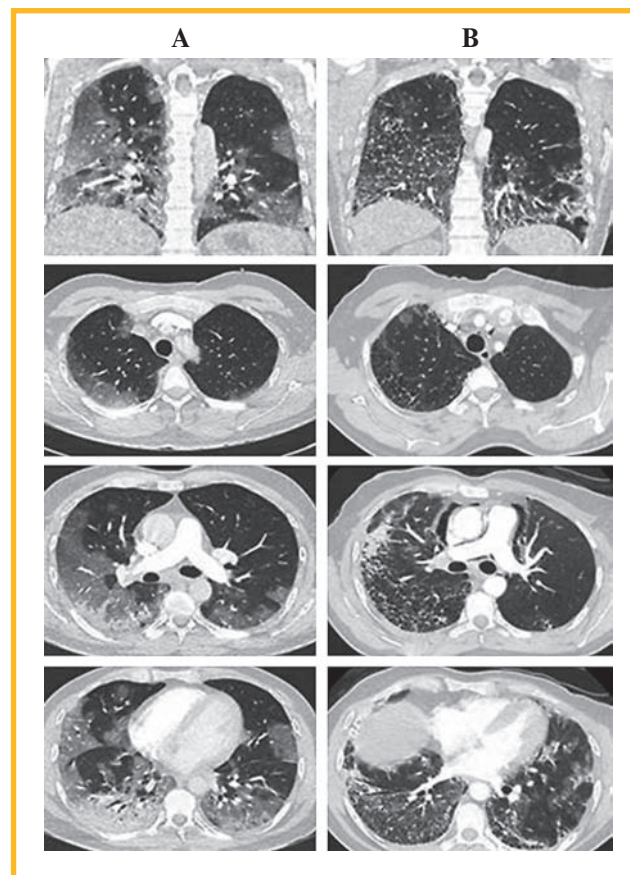


Рис. 3. Данные компьютерной томографии высокого разрешения [39]: А – при поступлении в стационар (поражение легких – 50–75 %); В – на 10-е сутки заболевания

Figure 2. High-resolution computed tomography data [39]: A, on admission to the hospital (percentage of lung damage 50 – 75 %); B, on the 10th day of the disease

В схему лечения включены системные глюкокортикостероиды из расчета 1 мг / кг массы тела с предшествующей пульс-терапией метилпреднизолоном 250 мг в сутки в течение 3 дней. В качестве антифибротической терапии назначен нинтеданиб. На фоне терапии отмечалась положительная динамика заболевания и на 18-е сутки пациент переведен на кислородотерапию 6 л / мин.

При наблюдении за пациентами, получающими антифибротические препараты (пирфенидон или нинтеданиб) по поводу ИЛФ и инфицированных COVID-19, появились следующие вопросы [40]:

- ограничено ли применение антифибротических препаратов у пациентов, нуждающихся в ИВЛ, отсутствием ингаляционных и парентеральных лекарственных форм?

- ограничено ли применение антифибротических лекарственных средств типичными для препаратов данной группы нежелательными побочными явлениями, а при сочетании с прямыми антикоагулянтами – риском развития кровотечений?

Индийскими исследователями проведен анализ возможных эффектов активации TGF- β у больных с НКИ [41]. По результатам полученных данных с целью предупреждения развития фиброза в легких, повышения антиоксидантной активности и уменьшения интенсивности «цитокинового шторма» предлагается использовать антифибротический препарат пирфенидон [41].

При тяжелом течении COVID-19 на ранних этапах лечения у пациентов с факторами риска развития фиброза легких до проведения ИВЛ рассматривается возможность включения в схему комбинированной терапии антифибротических препаратов [40]. Окончательного подтверждения этому предположению нет, требуются дальнейшие наблюдения за выжившими пациентами, перенесшими COVID-19 в тяжелой форме, и определении роли антифибротических препаратов.

Заключение

Несмотря на то, что с начала пандемии прошло около 2 лет, по многим вопросам требуются дальнейшие исследования и наблюдения. Ученые продолжают с интересом и беспокойством относиться к больным, перенесшим COVID-19, не прекращая поиск биомаркеров, при помощи которых можно было бы предсказывать неблагоприятные исходы заболевания, в т. ч. развитие стойкого нарушения функции легких и фиброзных изменений легочной ткани. Данные о долгосрочном влиянии COVID-19 на здоровье легких пока отсутствуют. До настоящего времени имеющиеся исследования остаются неоднородными, размеры выборок относительно невелики, однако с учетом появляющихся данных продолжают их изучение и попытки обобщения [42]. Широко дискутируется вопрос о том, чего стоит ожидать от выживших после COVID-19 – полного выздоровления, стойкого поражения легких после инфекции, либо прогрессирующего фиброза? Вполне возможно, что уникальные особенности инфекции SARS-CoV-2 могут вызывать специфические физиологические воздействия, которые способствуют развитию профибротической среды [43]. Однозначные ответы на эти вопросы медицинское сообщество сможет получить только через несколько лет, когда накопится более солидный опыт наблюдения за инфицированными SARS-CoV-2.

Литература / References

1. World Health Organization. WHO Coronavirus (COVID-19) Dashboard. Available at: <https://covid19.who.int>
2. Самсонова М.В., Черняев А.Л., Омарова Ж.Р. и др. Особенности патологической анатомии легких при COVID-19. *Пульмонология*. 2020; 30 (5): 519–532. DOI: 10.18093/0869-0189-2020-30-5-519-532. / Samsonova M.V., Chernyaev A.L., Omarova Zh.R. et al. [Features of pathological anatomy of lungs at COVID-19]. *Pul'monologiya*. 2020; 30 (5): 519–532. DOI: 10.18093/0869-0189-2020-30-5-519-532 (in Russian).
3. Xu Z., Shi L., Wang Y. et al. Pathological findings of COVID-19 associated with acute respiratory distress syndrome. *Lancet Respir. Med.* 2020; 8 (4): 420–422. DOI: 10.1016/S2213-2600(20)30076-X.
4. Winn W.C., Walker D.H. (eds). *Viral Infections*. In: Dail D.H., Hammar S.P. *Pulmonary Pathology*. New York: Springer, 1994: 429–464. DOI: 10.1007/978-1-4757-3935-0_12.
5. Черняев А.Л., Самсонова М.В. Этиология, патогенез и патологическая анатомия диффузного альвеолярного повреждения. *Общая реаниматология*. 2005; 1 (5): 13–16. DOI: 10.15360/1813-9779-2005-5-13-16. / Chernyaev A.L., Samsonova M.V. [The etiology, pathogenesis, and pathological anatomy of diffuse alveolar lesion]. *Obshchaya reanimatologiya*. 2005; 1 (5): 13–16. DOI: 10.15360/1813-9779-2005-5-13-16 (in Russian).
6. Zhao X., Nicholls J.M., Chen Y.G. Severe acute respiratory syndrome-associated coronavirus nucleocapsid protein interacts with Smad3 and modulates transforming growth factor-beta signaling. *J. Biol. Chem.* 2008; 283 (6): 3272–3280. DOI: 10.1074/jbc.M708033200.
7. Kannan S., Shaik Syed Ali P., Sheeza A., K. Hemalatha. COVID-19 (Novel Coronavirus 2019) – recent trends. *Eur. Rev. Med. Pharmacol. Sci.* 2020; 24 (4): 2006–2011. DOI: 10.26355/eurrev_202002_20378.
8. Xu J., Xu X., Jiang L. et al. SARS-CoV-2 induces transcriptional signatures in human lung epithelial cells that promote lung fibrosis. *Respir. Res.* 2020; 21 (1): 182. DOI: 10.1186/s12931-020-01445-6.
9. Gagiannis D., Steinestel J., Hackenbroch C. et al. Clinical, serological, and histopathological similarities between severe COVID-19 and acute exacerbation of connective tissue disease – associated interstitial lung disease (CTD-ILD). *Front. Immunol.* 2020; 11: 587517. DOI: 10.3389/fimmu.2020.587517.
10. Katzenstein A.L., Bloor C.M., Leibow A.A. Diffuse alveolar damage – the role of oxygen, shock, and related factors: A review. *Am. J. Pathol.* 1976; 85 (1): 209–228.
11. Pratt P.C. Pulmonary capillary proliferation induced by oxygen inhalation. *Am. J. Pathol.* 1958; 34 (6): 1033–1049.
12. Nash G., Blennerhassett J.B., Pontoppidan H. Pulmonary lesions associated with oxygen therapy and artificial ventilation. *N. Engl. J. Med.* 1967; 276 (7): 368–374. DOI: 10.1056/nejm196702162760702.
13. Hanidziar D., Robson S.C. Hyperoxia and modulation of pulmonary vascular and immune responses in COVID-19. *Am. J. Physiol. Lung Cell. Mol. Physiol.* 2021; 320 (1): L12–16. DOI: 10.1152/ajplung.00304.2020.
14. Konopka K.E., Nguyen T., Jentzen J.M. et al. Diffuse alveolar damage (DAD) resulting from coronavirus disease 2019 infection is morphologically indistinguishable from other causes of DAD. *Histopathology*. 2020; 77 (4): 570–578. DOI: 10.1111/his.14180.
15. Mo, X., Jian W., Su Z. et al. Abnormal pulmonary function in COVID-19 patients at time of hospital discharge. *Eur. Resp. J.* 2020; 55 (6): 2001217. DOI: 10.1183/13993003.01217-2020.
16. Qin W., Chen S., Zhang Y. et al. Diffusion capacity abnormalities for carbon monoxide in patients with COVID-19 at 3-month follow-up. *Eur. Respir. J.* 2021; 58 (1): 2003677. DOI: 10.1183/13993003.03677-2020.
17. van den Borst B., Peters J.B., Brink M. et al. Comprehensive health assessment 3 months after recovery from acute coronavirus disease 2019 (COVID-19). *Clin. Infect. Dis.* 2020; 73 (5): e1089–1098. DOI: 10.1093/cid/ciaa1750.
18. Ekblom E., Frithiof R., Emilsson Öi. et al. Impaired diffusing capacity for carbon monoxide is common in critically ill Covid-19 patients at four months post-discharge. *Respir. Med.* 2021; 182: 106394. DOI: 10.1016/j.rmed.2021.106394.
19. Barisione G., Brusasco V. Lung diffusing capacity for nitric oxide and carbon monoxide following mild-to-severe COVID-19. *Physiol. Rep.* 2021; 9 (4): e14748. DOI: 10.14814/phy2.14748.
20. Huang W., Wu Q., Chen Z. et al. The potential indicators for pulmonary fibrosis in survivors of severe COVID-19. *J. Infect.* 2021; 82 (2): e5–7. DOI: 10.1016/j.jinf.2020.09.027.
21. Wei J., Yang, H., Lei P. et al. Analysis of thin-section CT in patients with coronavirus disease (COVID-19) after hospital discharge. *J. Xray Sci. Technol.* 2020; 28 (3): 383–389. DOI: 10.3233/xst-200685.
22. McGroder C.F., Zhang D., Choudhury M.A. et al. Pulmonary fibrosis 4 months after COVID-19 is associated with severity of illness

- and blood leucocyte telomere length. *Thorax*. 2021 [Preprint. Posted: April 29, 2021]. DOI: 10.1136/thoraxjnl-2021-217031.
23. Cronkhite J.T., Xing C., Raghu G. et al. Telomere shortening in familial and sporadic pulmonary fibrosis. *Am. J. Respir. Crit. Care Med.* 2008; 178 (7): 729–737. DOI: 10.1164/rccm.200804-5500C.
 24. Raghu G., Wilson K.C. COVID-19 interstitial pneumonia: monitoring the clinical course in survivors. *Lancet Respir. Med.* 2020; 8 (9): 839–842. DOI: 10.1016/S2213-2600(20)30349-0.
 25. Huang C., Huang L., Wang Y. et al. 6-month consequences of COVID-19 in patients discharged from hospital: a cohort study. *Lancet*. 2021; 397 (10270): 220–232. DOI: 10.1016/s0140-6736(20)32656-8.
 26. Bharat A., Machuca T.N., Querrey M. et al. Early outcomes after lung transplantation for severe COVID-19: a series of the first consecutive cases from four countries. *Lancet Respir. Med.* 2021; 9 (5): 487–497. DOI: 10.1016/s2213-2600(21)00077-1.
 27. Chen X.J., Li K., Xu L. et al. Novel insight from the first lung transplant of a COVID-19 patient. *Eur. J. Clin. Invest.* 2021; 51 (1): e13443. DOI: 10.1111/eci.13443.
 28. Bühling F., Röcken C., Brasch F. et al. Pivotal role of cathepsin K in lung fibrosis. *Am. J. Pathol.* 2004; 164 (6): 2203–2216. DOI: 10.1016/S0002-9440(10)63777-7.
 29. Bharat A., Querrey M., Markov N.S. et al. Lung transplantation for pulmonary fibrosis secondary to severe COVID-19. *MedRxiv*. 2020; 10.26.20218636 [Preprint. Posted: October 27, 2020]. DOI: 10.1101/2020.10.26.20218636.
 30. Croci G.A., Vaira V., Trabattoni D. et al. Emergency lung transplantation after COVID-19: immunopathological insights on two affected patients. *Gells*. 2021; 10 (3): 611. DOI: 10.3390/cells10030611.
 31. Zhan X., Liu B., Tong Z.H. [Postinflammatory pulmonary fibrosis of COVID-19: the current status and perspective]. *Zhonghua Jie He He Hu Xi Za Zhi*. 2020; 43 (9): 728–732. DOI: 10.3760/cma.j.cn112147-20200317-00359 (in Chinese).
 32. Chinese Research Hospital Association, Respiratory Council [Expert recommendations for the diagnosis and treatment of interstitial lung disease caused by novel coronavirus pneumonia]. *Zhonghua Jie He He Hu Xi Za Zhi*. 2020; 43 (10): 827–833. DOI: 10.3760/cma.j.cn112147-20200326-00419 (in Chinese).
 33. Орлова Г. П., Суркова Е. А., Лапин С. В. Маркеры активности экзогенных интерстициальных заболеваний легких. *Пульмонология*. 2016; 26 (2): 180–185. DOI: 10.18093/0869-0189-2016-26-2-180-185. / Orlova G. P., Surkova E. A., Lapin S. V. [Extrinsic interstitial lung disease activity markers]. *Pulmonologiya*. 2016; 26 (2): 180–185. DOI: 10.18093/0869-0189-2016-26-2-180-185 (in Russian).
 34. Hesselstrand R., Wildt M., Bozovic G. et al. Biomarkers from bronchoalveolar lavage fluid in systemic sclerosis patients with interstitial lung disease relate to severity of lung fibrosis. *Respir. Med.* 2013; 107 (7): 1079–1086. DOI: 10.1016/j.rmed.2013.03.015.
 35. Xu L., Yan D.R., Zhu S.L. et al. KL-6 regulated the expression of HGF, collagen and myofibroblast differentiation. *Eur. Rev. Med. Pharmacol. Sci.* 2013; 17 (22): 3073–3077. Available at: <https://www.europeanreview.org/article/5982>
 36. Sato H., Callister M.E., Mumby S. et al. KL-6 levels are elevated in plasma from patients with acute respiratory distress syndrome. *Eur. Respir. J.* 2004; 23 (1): 142–145. DOI: 10.1183/09031936.03.00070303.
 37. Eisner, M.D., Parsons P., Matthay M.A. et al. Plasma surfactant protein levels and clinical outcomes in patients with acute lung injury. *Thorax*. 2003; 58 (11): 983–988. DOI: 10.1136/thorax.58.11.983.
 38. Jabaudon M., Blondonnet R., Roszyk L. et al. Soluble receptor for advanced glycation end-products predicts impaired alveolar fluid clearance in acute respiratory distress syndrome. *Am. J. Respir. Crit. Care Med.* 2015; 192 (2): 191–199. DOI: 10.1164/rccm.201501-0020OC.
 39. Combet M., Pavot A., Savale L. et al. Rapid onset honeycombing fibrosis in spontaneously breathing patient with Covid-19. *Eur. Respir. J.* 2020; 56 (2): 2001808. DOI: 10.1183/13993003.01808-2020.
 40. George P.M., Wells A.U., Jenkins R.G. Pulmonary fibrosis and COVID-19: the potential role for antifibrotic therapy. *Lancet Respir. Med.* 2020; 8 (8): 807–815. DOI: 10.1016/S2213-2600(20)30225-3.
 41. Hamidi S.H., Kadamboor Veethil S., Hamidi S.H. Role of pirfenidone in TGF- β pathways and other inflammatory pathways in acute respiratory syndrome coronavirus 2 (SARS-Cov-2) infection: a theoretical perspective. *Pharmacol. Rep.* 2021; 73 (3): 712–727. DOI: 10.1007/s43440-021-00255-x.
 42. Thomas M., Price O.J., Hull J.H. Pulmonary function and COVID-19. *Curr. Opin. Physiol.* 2021; 21: 29–35. DOI: 10.1016/j.cophys.2021.03.005.
 43. McDonald L.T. Healing after COVID-19: are survivors at risk for pulmonary fibrosis? *Am. J. Physiol. Lung Cell. Mol. Physiol.* 2021; 320 (2): L257–265. DOI: 10.1152/ajplung.00238.2020.

Поступила: 06.06.21

Принята к печати: 31.08.21

Received: June 06, 2021

Accepted for publication: August 31, 2021

Информация об авторах / Author Information

Лещенко Игорь Викторович — д. м. н., профессор кафедры фтизиатрии и пульмонологии Федерального государственного бюджетного образовательного учреждения высшего образования «Уральский государственный медицинский университет» Министерства здравоохранения Российской Федерации, главный научный сотрудник Уральского научно-исследовательского института фтизиопульмонологии — филиала Федерального государственного бюджетного учреждения «Национальный медицинский исследовательский центр фтизиопульмонологии и инфекционных заболеваний» Министерства здравоохранения Российской Федерации, научный руководитель клиники Общества с ограниченной ответственностью «Медицинское объединение «Новая больница»; тел.: (343) 246-44-75; leshchenkoiv@yandex.ru (ORCID: <https://orcid.org/0000-0002-1620-7159>).

Igor V. Leshchenko, Doctor of Medicine, Professor, Department of Phthisiology, Pulmonology and Thoracic Surgery, Ural Federal State Medical University, Healthcare Ministry of Russia; Chief Researcher, Ural Federal Research Institute of Phthisiology and Pulmonology — A Branch of National

Medical Research Center for Phthisiology, Pulmonology and Infectious Diseases, Healthcare Ministry of Russia; Academic Advisor of “Novaya bol’nit’sa” Clinical Association Limited Liability Companies; tel.: (343) 246-44-75; leshchenkoiv@yandex.ru (ORCID: <https://orcid.org/0000-0002-1620-7159>)

Глушкова Татьяна Валерьевна — врач-пульмонолог Уральского научно-исследовательского института фтизиопульмонологии — филиала Федерального государственного бюджетного учреждения «Национальный медицинский исследовательский центр фтизиопульмонологии и инфекционных заболеваний» Министерства здравоохранения Российской Федерации; тел.: (343) 333-44-33; pulmonology@inbox.ru (ORCID: <https://orcid.org/0000-0002-5693-5097>)

Tatyana V. Glushkova, pulmonologist, Ural Research Institute of Phthisiopulmonology — a branch of National Medical Research Phthisiopulmonology and Infectious Diseases Center, Healthcare Ministry of Russia; tel.: (343) 333-44-33; pulmonology@inbox.ru (ORCID: <https://orcid.org/0000-0002-5693-5097>)

Участие авторов

Лещенко И.В. — научное консультирование, редактирование
Глушкова Т.В. — написание текста

Авторы внесли существенный вклад в проведение поисково-аналитической работы и подготовку статьи, прочли и одобрили финальную версию до публикации.

Authors Contribution

Leshchenko I.V. — scientific consulting and editing
Glushkova T.V. — text writing

The authors made a significant contribution to the search, analysis, and preparation of the article. All have read and approved the final version before publication.