

Применение фиброзного аутоотрансплантата в посттравматической костной регенерации нижней челюсти

Усачев В.А.¹, Арташян О.С.^{1,2}, Котомцев В.В.², Сенькин Г.С.³, Солосина Д.А.³

¹ ФГАОУ ВО «Уральский федеральный университет имени первого Президента России Б.Н. Ельцина» (620002, г. Екатеринбург, ул. Мира, 19, Россия); ² ФГБУН Институт иммунологии и физиологии Уральского отделения РАН (620049, г. Екатеринбург, ул. Первомайская, 106, Россия); ³ ФГБОУ ВО «Уральский государственный медицинский университет» Минздрава России (620014, г. Екатеринбург, ул. Репина, 3, Россия)

Автор, ответственный за переписку: Усачёв Владимир Александрович, e-mail: usachjov-vova@mail.ru.

Резюме

Поиск новых видов имплантатов и путей влияния на репаративный остеогенез рассматривается как одна из актуальных проблем биологии и медицины. В работе рассматривалось влияние соединительнотканного аутопротеза на процесс посттравматической регенерации нижней челюсти. В эксперименте участвовало 30 крыс линии Wistar: 15 – в контрольной, 15 – в экспериментальной группе. Крысам опытных групп под кожей на целлофановой основе формировали фиброзный аутоотрансплантат в течение 14 дней. В дальнейшем крысам опытных и контрольной групп в нижней челюсти формировалось отверстие диаметром 2 мм. Крысам опытных групп имплантировали в отверстие выростную под кожей соединительнотканную капсулу. Восстановление зоны дефекта оценивали методом световой микроскопии на 1-ю, 3-ю и 5-ю неделю с момента костного дефекта. У крыс опытной группы через 1 неделю отмечено отсутствие костных отломков и формирование фиброзной мозоли в зоне травмы. Последующее исследование на 3-й и 5-й неделе показало ускоренное заживление раны в опытной группе (по сравнению с контрольной группой). Таким образом, в ходе эксперимента было показано ускоренное заживление костного дефекта с применением фиброзного аутоотрансплантата на модели дефекта нижней челюсти.

Ключевые слова: регенерация, костная ткань, фиброзный аутоотрансплантат

Для цитирования: Усачев В.А., Арташян О.С., Котомцев В.В., Сенькин Г.С., Солосина Д.А. Применение фиброзного аутоотрансплантата в посттравматической костной регенерации нижней челюсти. *Acta biomedica scientifica*. 2019; 4(1): 162-165. doi: 10.29413/ABS.2019-4.1.25

Application of the Fibrous Autograft in Posttraumatic Bone Regeneration of the Lower Jaw

Usachev V.A.¹, Artashyan O.S.^{1,2}, Kotomtsev V.V.², Senkin G.S.³, Solosina D.A.³

¹ Ural Federal University (ul. Mira 19, Yekaterinburg 620002, Russian Federation); ² Institute of Immunology and Physiology, Ural Branch of the Russian Academy of Sciences (ul. Pervomayskaya 106, Yekaterinburg 620049, Russian Federation); ³ Ural State Medical University (ul. Repina 3, Yekaterinburg 620014, Russian Federation)

Corresponding author: Vladimir A. Usachev, e-mail: usachjov-vova@mail.ru.

Abstract

The search for new types of bone substitutes is one of the topical problems of biology and medicine. The paper considered the role of fibrous autograft in reparative bone regeneration in the rat's lower jaw model. Thirty Wistar rats were taken in the experiment: 15 in the experimental and 15 in the control group. Fibrous autograft was formed on the cellophane basis under the skin on the back of rats. Injury in the lower jaw with a diameter of 2 mm was formed and a fibrous graft was placed in injuries in the experimental group. Five animals from each groups were sacrificed at the first, third and fifth weeks of the experiment. The object of the further research was the samples of the lower jaws stained according to Van Gieson. Histological examination of the bone defect of the experimental group after 1 week showed absence of bone fragments and formation of fibrous callosity in the trauma zone. Further study of regenerate at the 3rd and the 5th weeks showed accelerated bone wound healing in the experimental group (compared to the control group). Thus, the autograft stimulates the process of bone tissue restoration in the area of the defect of the lower jaw model.

Key words: regeneration, bone tissue, fibrous autograft

For citation: Usachev V.A., Artashyan O.S., Kotomtsev V.V., Senkin G.S., Solosina D.A. Application of the fibrous autograft in posttraumatic bone regeneration of the lower jaw. *Acta biomedica scientifica*. 2019; 4(1): 162-165. doi: 10.29413/ABS.2019-4.1.25

ВВЕДЕНИЕ

На сегодняшний день проблема подбора материала для замещения и быстрой репаративной регенерации кости остается актуальной. С этой целью в травматологии применяются различные заменители костной ткани – как натуральные, так и искусственные. Применяемые в настоящее время костные трансплантаты имеют, наряду с положительными свойствами, ряд существенных недостатков, ограничивающих возможность их применения [1, 2, 3, 4, 5].

Поиск новых видов имплантатов и путей влияния на репаративный остеогенез рассматривается как одна из актуальных проблем биологии и медицины. В связи с этим применение искусственно созданного аутоотрансплантата, образование которого не сопровождается осложнениями, представляется перспективным методом для репарации костных тканей. Фиброзный аутопротез рассматривался в качестве материала для протезирования кровеносных сосудов, стенки мочевого пузыря, а

также теменной кости и показал положительный результат при восстановлении тканевых структур [6, 7]. **Целью работы** являлось изучение возможности использования фиброзного аутооттрансплантата в репаративной регенерации костной ткани на модели нижней челюсти крысы.

МАТЕРИАЛЫ И МЕТОДЫ

Исследования на животных проводили в соответствии с директивами 2010/63/EU Европейского парламента и Совета Европейского Союза от 22 сентября 2010 года по охране животных, используемых в научных целях, «Европейской конвенцией о защите позвоночных животных, используемых для экспериментов или в иных научных целях» от 18 марта 1986 г. и «Руководством по содержанию и использованию лабораторных животных» (Guide for the care and use of laboratory animals, NAP, 2011). В эксперименте участвовало 30 крыс-самцов линии Wistar: 15 – в опытной и 15 – в контрольной группе. Образование аутооттрансплантата производили путем вживления под кожу между лопатками (под эфирным наркозом) целлофановой основы-трубки длиной 10 мм и диаметром 2 мм [7] для дальнейшего наращивания на ней тканевой структуры. Процесс образования трансплантата длился 21 день, в течение которых крысы находились в свободном доступе к еде и воде.

Костный дефект создавали в углу нижней челюсти, просверливая круглое отверстие диаметром 2 мм [8, 9]. Далее у крыс опытной группы дополнительно производили разрез кожи между лопаток, извлекали трубку, снимали наружную соединительнотканную капсулу и подсаживали её в просверленное отверстие. Затем послойно ушивали рану.

Животных из обеих групп выводили из эксперимента спустя 1, 3 и 5 недель после операции с помощью передозировки эфирным наркозом. Объектом исследования служила костная ткань нижней челюсти с искусственно созданным дефектом и вживленным фиброзным аутооттрансплантатом, с последующей декальцинацией и окрашиванием по Ван-Гизону. Дополнительно проводился гистологический анализ аутооттрансплантата. Микропрепараты изучали на световом микроскопе Carl Zeiss Primo Star.

Анализируя фиброзные аутооттрансплантаты, отмечали их клеточный и тканевый состав. При изучении гисто-

логических препаратов костей в процессе заживления отмечали характер воспаления, наличие или отсутствие в зоне регенерации костных или хрящевых островков, степень резорбции костных и мышечных фрагментов в ране, зрелость костной ткани.

РЕЗУЛЬТАТЫ И ОБСУЖДЕНИЕ

Гистологический анализ аутооттрансплантата методом световой микроскопии показал, что он представляет собой неоднородную структуру. Основу трансплантата составляет рыхлая волокнистая соединительная ткань с островками грануляционной ткани и очагами воспаления (рис. 1). Гнойного воспаления в образцах не наблюдалось.

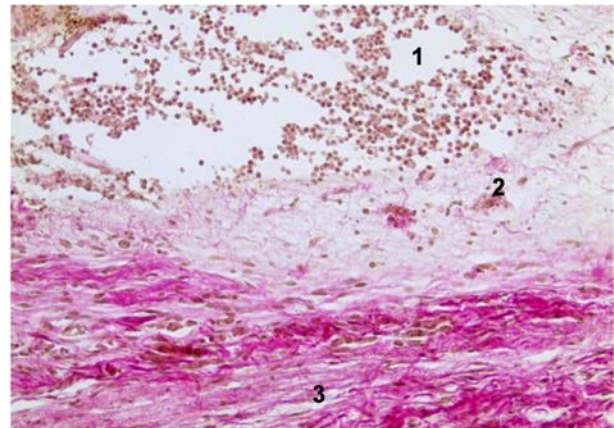


Рис. 1. Фиброзный аутооттрансплантат: 1 – очаг воспаления; 2 – зона грануляции; 3 – рыхлая соединительная ткань. Окрашивание по Ван-Гизону, ув. x400.

Fig. 1. Fibrous autograft: 1 – zone of inflammation; 2 – granulation zone; 3 – connective tissue. Staining by Van Gieson, magnification 400x.

На 1-й неделе у всех животных *контрольной группы* в зоне дефекта наблюдается скопление отломков костной ткани и мышечных фрагментов в окружении кровоизлияния. По периферии раны наблюдается образование грануляционной ткани с тонкостенными сосудами. В *опытной группе* через одну неделю подсаженный аутооттрансплантат равномерно заполняет всю зону дефекта, ограничивается от губчатого вещества нижней челюсти

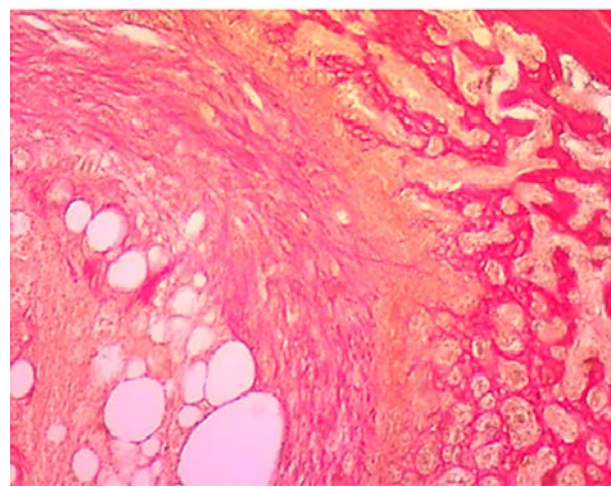
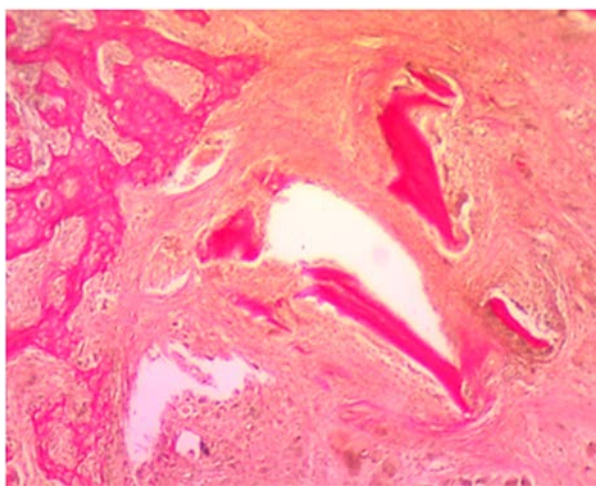


Рис. 2. Зона дефекта через 1 неделю: **а** – контрольная группа; **б** – опытная группа. Окрашивание по Ван-Гизону, ув. x40.

Fig. 2. Defect area after 1 week: **a** – control group; **b** – experimental group. Staining by Van Gieson, magnification 40x.

зоной воспаления и молодой соединительной тканью с расширенными кровеносными сосудами. Воспаление выражено умеренно, наблюдаются единичные фрагменты разрушенной костной ткани в зоне травмы (рис. 2).

На 3-й неделе у всех крыс *контрольной группы* определяются участки грубоволокнистой костной ткани, в которой преобладают оссеиновые волокна, расположенные беспорядочно среди клеточных элементов, большинство из которых – остеоциты. В зоне дефекта отсутствуют отломки кости и мышечная ткань. Воспалительная реакция слабо выражена. В окружающих тканях наблюдается разрастания соединительной ткани с нарушением гистоархитектоники.

На 3-й неделе в *опытной группе* в зоне дефекта во всех случаях наблюдаются очаги грубоволокнистой костной ткани с фрагментами пластинчатой кости. Воспаление выражено умеренно, костных отломков не выявлено (рис. 3).

На 5-й неделе эксперимента в *контрольной группе* обнаруживается исключительно грубоволокнистая костная ткань, заполняющая всю зону дефекта. Воспалительная реакция отсутствует.

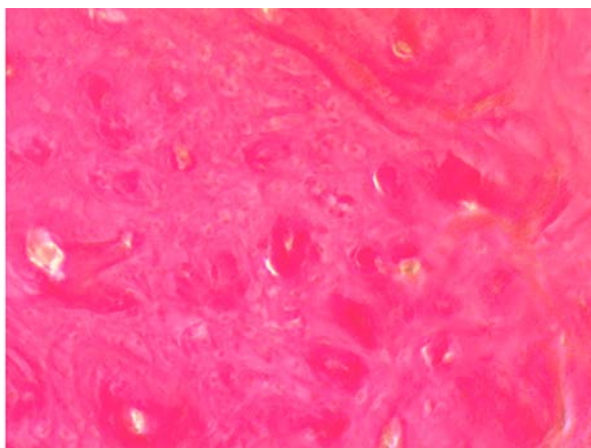
На 5-й неделе у крыс *опытной группы* ранее выявляемые зоны дефекта полностью замещены пластинчатой костной тканью (рис. 4).

Введение под кожу инородного тела, согласно гистологическому анализу, вызывает в организме воспали-

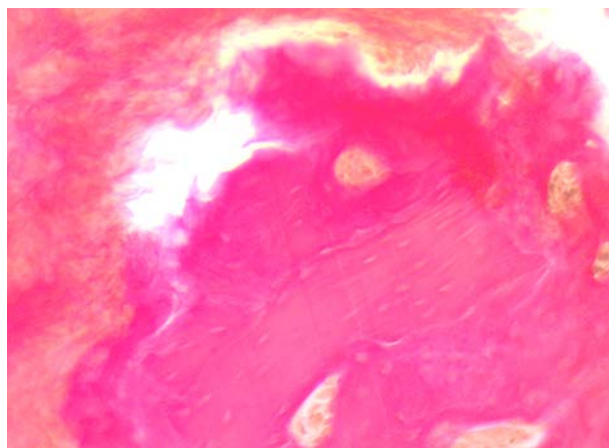
тельный процесс, который, как известно, сопровождается реакцией со стороны микроциркуляторного русла, приводящей к повышению проницаемости сосудов, прилипанию лейкоцитов к эндотелию, их диапедезу и эмиграции к инородному телу [10]. Лейкоциты (преимущественно нейтрофилы) приводят к формированию нейтрофильного барьера между целлофановой трубкой и окружающими тканями, формируя обнаруженный в трансплантате очаг воспаления. Последующая миграция и активное размножение фибробластов и эндотелиальных клеток приводит к формированию грануляционной ткани, которая по периферии очага преобразуется в рыхлую соединительную ткань. Таким образом, происходит инкапсулирование зоны воспаления и формирование аутоотрансплантата.

Исходя из особенностей строения имплантата, можно сделать вывод о том, что при пересадке его в место костного дефекта он начинает выполнять функцию первичной фиброзной мозоли, которая становится матрицей для последующего окостенения. Причем обилие кровеносных сосудов аутоотрансплантата будет вызывать первичное окостенение мозоли.

Гистологическое исследование регенерата области дефекта нижней челюсти у крыс опытной группы через 1 неделю показало отсутствие костных отломков, которое можно связать с усилением резорбции, вызванной выхо-



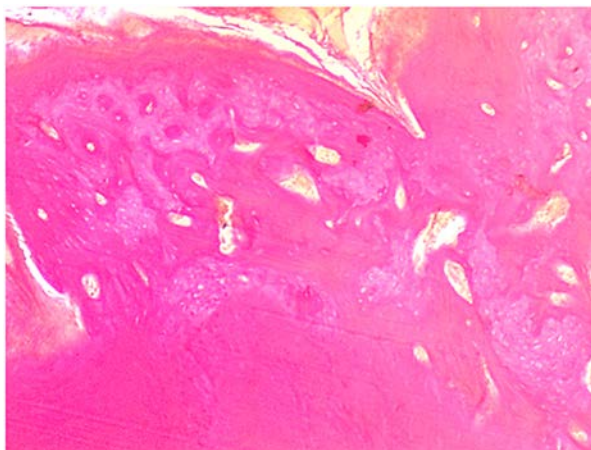
а



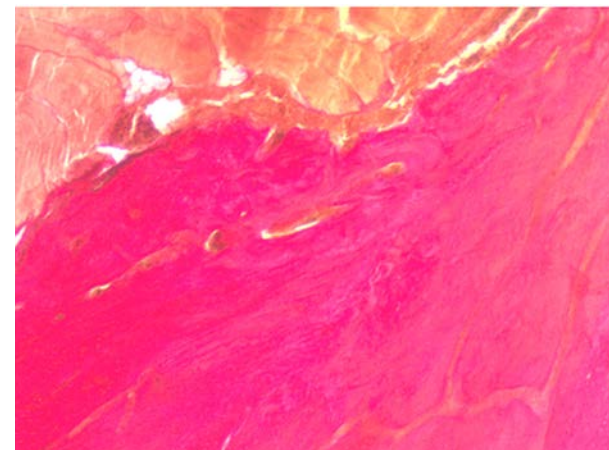
б

Рис. 3. Зона дефекта через 3 недели: **а** – контрольная группа; **б** – опытная группа. Окрашивание по Ван-Гизону, ув. $\times 100$.

Fig. 3. Defect area after 3 weeks: **a** – control group; **b** – experimental group. Staining by Van Gieson, magnification 100 \times .



а



б

Рис. 4. Зона дефекта через 5 недель: **а** – контрольная группа; **б** – опытная группа. Окрашивание по Ван-Гизону, ув. $\times 40$.

Fig. 4. Defect area after 5 weeks: **a** – control group; **b** – experimental group. Staining by Van Gieson, magnification 40 \times .

дом из нейтрофилов аутопротеза биологически активных веществ и активации фагоцитоза.

Дальнейшее исследование регенерата через 3 и 5 недель выявило ускоренное заживление нижней челюсти в опытной группе (по сравнению с контрольной группой). Скорость образования и созревания кости, возможно, наряду с наличием фиброзной матрицы, также была связана с участием сети кровеносных сосудов аутотрансплантата, что является важным фактором регенерации костной ткани.

ВЫВОДЫ

Таким образом, аутотрансплантат стимулирует процесс регенерации костной ткани в зоне дефекта нижней челюсти, обладает повышенной резорбционной активностью, а также не вызывает отторжения.

Конфликт интересов

Авторы данной статьи сообщают об отсутствии конфликта интересов.

Работа выполнена в рамках госзадания ИИФ УрО РАН (тема № АААА-А18-118020590108-7).

ЛИТЕРАТУРА

1. Ардашев И.П., Черницов С.В., Афонин Е.А., Веретельникова И.Ю., Кирилова И.А., Подорожная В.Т. Биоконпозиционный и костнопластический материалы при формировании межпозвонкового костного блока. *Гений ортопедии*. 2010; (1): 12-18.
2. Кокушин Д.Н., Белянчиков С.М., Мурашко В.В. Хирургическое лечение нестабильных повреждений грудного и поясничного отделов позвоночника. Исторические аспекты (обзор литературы). *Международный журнал прикладных и фундаментальных исследований*. 2016; (11-3): 442-450.
3. Schwciberer L, Stiitzle H, Mandelkow HK. Bone transplantation. *Arch Orthop Trauma Surg*. 1989; 109(1): 1-8.
4. Wang W, Yeung KW. Bone grafts and biomaterials substitutes for bone defect repair: A review. *Bioactive Mater*. 2017; 2(4): 224-247. doi: 10.1016/j.bioactmat.2017.05.007
5. Zimmermann G, Moghaddam A. Allograft bone matrix versus synthetic bone graft substitutes. *Injury*, 2011; 42(Suppl 2): 16-21. doi: 10.1016/j.injury.2011.06.199
6. Тюменцева Н.В., Юшков Б.Г., Медведева С.Ю. Новый метод получения аутопротезов для пластики различных органов. *Вестник трансплантологии и искусственных органов*. 2016; 18(5): 219.
7. Черешнев В.А., Юшков Б.Г., Тюменцева Н.В., Медведева С.Ю., Ходаков В.В., Крохин Д.И., и др. Новый подход к получению аутопротезов для пластики сосудов. *Доклады Академии наук*. 2006; 408(5): 711-713.
8. Майбородин И.В., Дровосеков М.Н., Тодер М.С., Матвеева В.А., Колесников И.С., Шевела А.И. Регенерация поврежденной кости нижней челюсти крыс на фоне введения аутологичных мезенхимальных стволовых клеток костно-мозгового происхождения. *Фундаментальные исследования*. 2011; 2(9): 264-269.

Фундаментальные исследования. 2011; 2(9): 264-269.

9. Майбородин И.В., Шеплев Б.В., Дровосеков М.Н., Колесников И.С., Тодер М.С., Шевела А.А. Фибриновые технологии в ускорении регенерации поврежденной кости в эксперименте. *Экспериментальные и клинические исследования*. 2012; 11(4): 49-56.

10. Morais JM, Papadimitrakopoulos F, Burgess DJ. Biomaterials/tissue interactions: possible solutions to overcome foreign body response. *AAPS J*. 2010; 12(2): 188-196. doi: 10.1208/s12248-010-9175-3

REFERENCES

1. Ardashev IP, Chernitsov SV, Aфонин EA, Veretelnikova IYu, Kirilova IA, Podorozhnaya VT. Biocomposite and osteoplastic materials in the formation of intervertebral bone block. *Geniy ortopedii*. 2010; (1): 12-18.
2. Kokushin DN, Belyanchikov SM, Murashko VV. Surgical treatment of unstable injuries of thoracic and lumbar spine. Historical perspective (review of literature). *Mezhdunarodnyy zhurnal prikladnykh i fundamental'nykh issledovaniy*. 2016; (11-3): 442-450.
3. Schwciberer L, Stiitzle H, Mandelkow HK. Bone transplantation. *Arch Orthop Trauma Surg*. 1989; 109(1): 1-8.
4. Wang W, Yeung KW. Bone grafts and biomaterials substitutes for bone defect repair: A review. *Bioactive Mater*. 2017; 2(4): 224-247. doi: 10.1016/j.bioactmat.2017.05.007
5. Zimmermann G, Moghaddam A. Allograft bone matrix versus synthetic bone graft substitutes. *Injury*, 2011; 42(Suppl 2): 16-21. doi: 10.1016/j.injury.2011.06.199
6. Tyumentseva NV, Yushkov BG, Medvedeva SYu. New method of obtaining autografts for the plastic repair of different organs. *Vestnik transplantologii i iskusstvennykh organov*. 2016; 18(5): 219.
7. Chereshevnev VA, Yushkov BG, Tyumentseva NV, Medvedeva SYu, Khodakov VV, Krokhin DI, et al. New approach to the obtaining autografts for angioplasty. *Doklady Akademii nauk*. 2006; 408(5): 711-713.
8. Maiborodin IV, Drovosekov MN, Toder MS, Matveeva VA, Kolesnikov IS, Shevela AI. Regeneration of injured lower jaw bone associated with injection of self-specific mesenchymal stem cells of intramedullary origin. *Fundamental'nye issledovaniya*. 2011; 2(9): 264-269.
9. Maiborodin IV, Sheplev BV, Drovosekov MN, Kolesnikov IS, Toder MS, Shevela AA. Fibrin-related technologies in the acceleration of injured bone regeneration in experiment. *Ekspierimental'nye i klinicheskie issledovaniya*. 2012; 11(4): 49-56.
10. Morais JM, Papadimitrakopoulos F, Burgess DJ. Biomaterials/tissue interactions: possible solutions to overcome foreign body response. *AAPS J*. 2010; 12(2): 188-196. doi: 10.1208/s12248-010-9175-3

Сведения об авторах

Усачёв Владимир Александрович – студент магистратуры Института естественных наук и математики, ФГАОУ ВО «Уральский федеральный университет имени первого Президента России Б.Н. Ельцина», e-mail: usachjov-vova@mail.ru

Арташян Ольга Сергеевна – кандидат биологических наук, старший научный сотрудник лаборатории иммунофизиологии и иммунофармакологии, ФГБУН Институт иммунологии и физиологии Уральского отделения РАН, e-mail: artashyan@inbox.ru

Котомцев Вячеслав Владимирович – доктор биологических наук, ведущий научный сотрудник лаборатории иммунофизиологии и иммунофармакологии, ФГБУН Институт иммунологии и физиологии Уральского отделения РАН

Сенькин Глеб Сергеевич – студент лечебно-профилактического факультета, ФГБОУ ВО «Уральский государственный медицинский университет» Минздрава России, e-mail: gleb-voron@mail.ru

Солосина Дарья Александровна – студентка лечебно-профилактического факультета, ФГБОУ ВО «Уральский государственный медицинский университет» Минздрава России, e-mail: porabole11s@mail.ru

Information about the authors

Vladimir A. Usachev – Postgraduate Student at the Institute of Natural Sciences and Mathematics, Ural Federal University, e-mail: usachjov-vova@mail.ru

Olga S. Artashyan – Cand. Sc. (Biol.), Senior Research Officer at the Laboratory of Immunophysiology and Immunopharmacology, Institute of Immunology and Physiology, Ural Branch of the Russian Academy of Sciences, e-mail: artashyan@inbox.ru

Vyacheslav V. Kotomtsev – Dr. Sc. (Biol.), Leading Research Officer at the Laboratory of Immunophysiology and Immunopharmacology, Institute of Immunology and Physiology, Ural Branch of the Russian Academy of Sciences

Gleb S. Senkin – Student at the Preventive Medicine Faculty, Ural State Medical University, e-mail: gleb-voron@mail.ru

Daria A. Solosina – Student at the Preventive Medicine Faculty, Ural State Medical University, e-mail: porabole11s@mail.ru