

логия шеи в детской практике), травмами позвоночника.

Основными моментами консервативного лечения пациентов являются госпитализация в условиях стационара, постельный режим в срок от 14 дней до 1 месяца, внешняя фиксация позвоночника ортопедическими изделиями и антибактериальная терапия. Физиотерапевтическое лечение, ЛФК, массаж, мануальная терапия запрещены. Эмпирическая антибактериальная терапия (учитывая частоту встречаемости *St. aureus*) состоит из сочетания препаратов, чаще цефалоспоринового ряда II-III поколения с препаратами аминогликозидов или линкозамидов. Курс антибиотикотерапии должен составлять не менее 6-8 недель и состоять из последовательной парентеральной и последующей пероральной терапии [1, 3, 5, 8]. У большинства детей ближайшие и отдаленные результаты лечения дисцита и спондилита благоприятные. В 75% случаев инфекционно-воспалительного процесса в позвоночнике (на фоне отсутствия жалоб) в отдаленном периоде выявляются рентгенологические изменения [2, 5, 9]. В результате асимметрии

межпозвоночного пространства может формироваться сколиоз с деструктивными изменениями тел смежных позвонков. В ряде случаев перенесенный в детстве дисцит или спондилит является причиной стойкой хронической дорсалгии.

Выводы

1. Клиническая картина дисцита и спондилита у детей может быть неспецифической и требует повышенной настороженности.

2. Повышенные инфекционные лабораторные показатели и боль в спине или другие неспецифические симптомы могут указывать на спондилит у детей.

3. МРТ позвоночника — золотой стандарт в диагностике воспалительных заболеваний позвоночника.

4. Повышение кругозора и настороженность врачей в отношении данной воспалительной патологии позвоночника, а также раннее использование магнитно-резонансной томографии позволят улучшить диагностику и результаты лечения.

Литература

1. Гончаров, М. Ю. Синдром системного воспалительного ответа в хирургическом лечении неспецифических гнойных заболеваний позвоночника / Гончаров М. Ю., Сакович В. П., Левчик Е. Ю. // Бюллетень Восточно-сибирского научного центра сибирского отделения РАМН. – 2012. – № 4 (86), Ч. 2. – С. 39-42.
2. Дифференцированный подход к лечению не бактериального остеомиелита у детей: результаты ретроспективного исследования / Костик М. М. Копчак О. Л. Чикова И. А. [и др.] // Вопросы современной педиатрии. – 2016. – № 5. – С.505-512.
3. Абаев, Ю. К. Воспаление межпозвоночного диска у детей / Медицинские новости. – 2007. – № 1. – С. 39-45.
4. Cottle, L. Infectious spondylodiscitis / Cottle L., Riordan T. // J. Infect. – 2008. – № 56. – P. 401-412. – Doi: 10.1016/j.jinf.2008.02.005.
5. Fernandez, M. Discitis and vertebral osteomyelitis in children: an 18-year review / Fernandez M., Carrol C. L., Baker C. J. // Pediatrics. – 2000. – № 105 (6). – 1299-1304.
6. Funk, S. S. Acute hematogenous osteomyelitis in children: pathogenesis, diagnosis, and treatment / Funk S. S., Copley L. A. // Orthop Clin North Am. – 2017. – № 48 (2). – 199-208.
7. The etiology, clinical presentation and long-term outcome of spondylodiscitis in children. Pediatr | Kang H. M., Choi E. H., Lee H. J. [et al.] // Infect. Dis. J. – 2016. – 35. – e102–e106. – Doi: 10.1097/INF.0000000000001043.
8. Principi, N. Infectious Discitis and Spondylodiscitis in Children / Principi N., Esposito S. // Int J Mol Sci. – 2016. – № 17 (4). – P. 539. – Doi: 10.3390/ijms17040539.
9. Thakolkaran, N. Acute hematogenous osteomyelitis in children / Thakolkaran N., Shetty A. K. // Ochsner J. – 2019. – № 19 (2). – 116-122.
10. Völker, A. Spondylodiszitis im Kindes- und Jugendalter [Spondylodiscitis in children and adolescents] / Völker A., Schubert S., Heyde C. E. // Orthopade. – 2016. – № 45 (6). – P. 491-9. – Doi: 10.1007/s00132-016-3273-6.

Сведения об авторах

М.Ю. Гончаров — канд. мед. наук, врач-нейрохирург высшей категории, врач-вертебролог, ГАУЗ СО «СОКБ № 1». Л.Н. Яблонский — ординатор 2 года кафедры неврологии, нейрохирургии и медицинской генетики, ФГБОУ ВО УГМУ Минздрава России.

Адрес для переписки: mgmed@list.ru.

ДЕФОРМАЦИЯ КОСТНО-МЫШЕЧНЫХ СТРУКТУР ПРИ СПАСТИЧЕСКОМ ГИПЕРКИНЕТИЧЕСКОМ СИНДРОМЕ

УДК 616.8-009.293; 616.711-007.55

Д.А. Добразова, П.А. Суворков, В.В. Гусев

Уральский государственный медицинский университет,
г. Екатеринбург, Российская Федерация

В статье анализируется связь между идиопатической формой спастической кривошеи и сколиозом грудного отдела позвоночника у пятидесяти пациентов. По данным построенных графиков распределения значений сколиотического угла по Коббсу относительно тяжести состояния пациентов с цервикальной дистонией определяется близкая к логарифмической зависимость этих параметров друг от друга. На основании полученных результатов делается вывод о том, что оценка деформации костно-мышечных структур может быть использована в качестве одного из инструментов определения тяжести состояния пациентов с цервикальной дистонией.

Ключевые слова: дистония, спастическая кривошея, сколиоз, гиперкинетический синдром.

**DEFORMATION OF BONE-MUSCULAR STRUCTURES
IN SPASTIC HYPERKINETIC SYNDROME****D.A. Dobrazova, P.A. Suvorkov, V.V. Gusev***Ural state medical university, Yekaterinburg, Russian Federation*

The article analyzes the relationship between the idiopathic form of spastic torticollis and scoliosis of the thoracic spine in fifty patients. According to the constructed graphs of the distribution of values of the scoliotic angle according to Cobb relative to the severity of the condition of patients with cervical dystonia, a close to logarithmic dependence of these parameters on each other is determined. Based on the results obtained, it is concluded that the assessment of deformity of musculoskeletal structures can be used as one of the tools for determining the severity of the condition of patients with cervical dystonia.

Keywords: dystonia, spastic torticollis, scoliosis, hyperkinetic syndrome.

Введение

В неврологической практике спастический гиперкинетический синдром представляет собой насильственные, излишние, произвольные движения, происходящие с различными частями тела человека, конечностями или органами. Одной из разновидностей гиперкинеза является спастическая кривошея (цервикальная дистония), сопровождающаяся патологическими стереотипными тоническими или тонико-клоническими судорогами мышц шеи (грудно-ключично-сосцевидной, трапециевидной и др.) и проявляющаяся чаще всего насильственным поворотом головы в противоположную сторону. При этом дистонические движения, как правило, однотипны, имеют вращательный характер, а также могут проявляться тремором [1].

Дистонии занимают третье место по частоте регистрации среди всех двигательных расстройств, что говорит об их широкой распространенности. Однако при постановке диагноза нередко неточности и недочеты из-за несвоевременной и неправильной диагностики [2].

На сегодняшний день в научной литературе содержатся данные о возможном развитии вторичного сколиоза при спастической кривошее. Вместе с тем практически ни одно исследование не было сосредоточено исключительно на оценке деформаций костно-мышечных структур при цервикальной дистонии, а степень искривления позвоночника редко включается в перечень оцениваемых параметров при диагностике спастической кривошеи и определении тяжести состояния пациентов с данным заболеванием [3].

Цель работы

Изучить связь между идиопатической формой спастической кривошеи и сколиозом грудного отдела позвоночника с целью использования оценки деформации костно-мышечных структур в качестве одного из инструментов определения тяжести состояния пациентов с цервикальной дистонией.

Материалы и методы

В исследование были включены 50 пациентов (34 женщины и 16 мужчин) в возрасте от 27 лет до 81 года (средний возраст составил 51 год) с диагнозом «G 24.3 Спастическая кривошея», включенных в Регистр ботулинотерапии Свердловской области и регулярно получающих инъекции ботулотоксина (препарат Диспорт®):

каждый человек получил не менее трех инъекций. У всех пациентов была проведена оценка тяжести цервикальной дистонии по шкалам TWSTRS (Toronto Western Spasmodic Torticollis Rating Scale) и Tsui, а также оценка уровня боли в шейном и грудном отделах позвоночника по ВАШ (Визуальная аналоговая шкала боли). Всем пациентам был измерен сколиотический угол по методу Коббса с использованием мануального гониометра. Все исследования проводились на базе дневного стационара и неврологического отделения МАУ ЦГКБ № 23 (г. Екатеринбург). Статистическую обработку данных проводили с помощью пакета прикладных программ Microsoft Excel 2016 и программы RStudio с использованием языка программирования R.

Результаты и обсуждение

Спастическая кривошея, или *tortum collum* на латыни, — это локальная форма мышечной дистонии, характеризующаяся произвольными сокращениями мышц шеи с формированием патологических поз головы и шеи [1]. По оценкам исследователей, спастическая кривошея является самой частой формой мышечной дистонии и встречается у одного из десяти тысяч человек. При этом единичные эпизоды цервикальной дистонии в течение своей жизни демонстрируют до 90% людей [4].

Диагностика спастической кривошеи опирается, прежде всего, на данные клиники. Основой для постановки диагноза является особая неестественная (дистоническая) поза (с тремором или без него) и специфические признаки: корригирующие жесты, избыточные и зеркальные движения. Терапия включает в себя применение ботулинических нейротоксинов [1].

В дальнейшем при наблюдении пациентов с цервикальной дистонией им регулярно проводится оценка тяжести заболевания по полной шкале TWSTRS, а также болевого синдрома, наблюдаемого в 75% случаев спастической кривошеи, по ВАШ. За рубежом, наряду с вышеуказанными параметрами, при определении тяжести состояния пациентов с кривошеей также оценивается степень искривления позвоночника [3].

В 2019 году Kim et al. описали связь между врожденной мышечной кривошеей и вторичным цервико-торакальным сколиозом, возникающим на фоне основного заболевания [3]. В ходе исследования искривление позвоночника встречалось у 82,1% пациентов с цервикальной дистонией. При этом выпуклость дуги сколиоза оказалась

направленной в одноименную сторону по сравнению со смещением головы. Во время данного исследования пациентам было проведено хирургическое лечение основного заболевания, после которого степень искривления позвоночника значительно уменьшилась [3].

В работе, выполненной нами, изучалась связь между идиопатической формой спастической кривошеи и сколиозом грудного отдела позвоночника. В исследование были включены 50 пациентов с диагнозом G 24.3 Спастическая кривошея. Стоит отметить, что среди них преобладали женщины (в соотношении примерно 2:1), что подтверждает литературные данные о распространенности цервикальной дистонии.

У 72% пациентов наблюдалось искривление шеи и головы в левую сторону, а у оставшихся 28% — в правую. Сколиоз грудного отдела позвоночника был диагностирован у всех людей, включенных в исследование. В 86% случаев выпуклость дуги сколиоза оказалась направленной в одноименную сторону по сравнению со смещением головы. При этом в 100% случаев выпуклость дуги сколиоза была направлена в ту же сторону, с которой наблюдался подъем плеча.

При оценке болевого синдрома по ВАШ все пациенты отмечали большую выраженность боли в шейном отделе позвоночника по сравнению с грудным. Нами также были построены графики распределения величины угла сколиоза по Коббсу относительно тяжести состояния пациентов с цервикальной дистонией (оценка производилась по шкалам TWSTRS и Tsui). На каждом графике была выделена линия тренда и рассчитана формула зависимости значений друг от друга (рис. 1, 2).

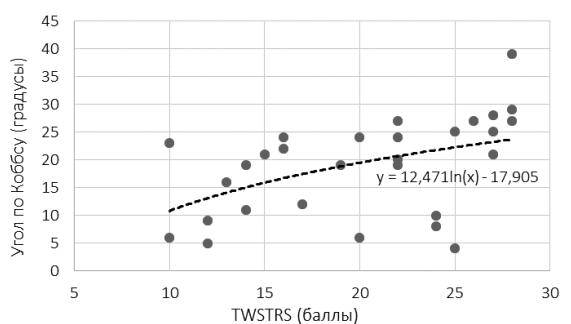


Рис. 1. Распределение значений сколиотического угла по Коббсу относительно тяжести состояния пациентов с цервикальной дистонией (по шкале TWSTRS)

Литература

1. Клинические рекомендации по диагностике и лечению дистонии / Всероссийское общество неврологов. – М., 2014.
2. Гусев, В. В. К вопросу о комплексном подходе к лечению цервикальной дистонии / В. В. Гусев, О. А. Львова, Е. Ю. Гужина // Уральский медицинский журнал. – 2016. – № 4 (137). – С. 44-46.
3. Kim, J. H. Secondary Cervicothoracic Scoliosis in Congenital Muscular Torticollis / J. H. Kim, T. H. Yum, J. S. Shim // Clinics in Orthopedic Surgery. – 2019. – № 11 (3). – P. 344-351.
4. Cunha, B. Torticollis / B. Cunha, P. Tadi, B. N. Bragg // StatPearls Publishing. – 2020. – Режим доступа: <https://www.ncbi.nlm.nih.gov/books/NBK539857/> (дата обращения: 30.08.2020).

Сведения об авторах

Д.А. Добразова — студентка 4 курса лечебно-профилактического факультета, ФГБОУ ВО УГМУ Минздрава России.

П.А. Суворков — врач-ординатор 1 года обучения по специальности «Терапия», ФГБОУ ВО УГМУ Минздрава России; врач-терапевт участковый поликлинического отделения № 1, МАУЗ ЦГБ № 3. Адрес для переписки: sra1996@mail.ru.

В.В. Гусев — канд. мед. наук, ассистент кафедры нервных болезней, нейрохирургии и медицинской генетики, ФГБОУ ВО УГМУ Минздрава России; зав. отделением неврологии, МАУ ЦГБ № 23; главный невролог г. Екатеринбург. Адрес для переписки: gusev_vadim@inbox.ru.

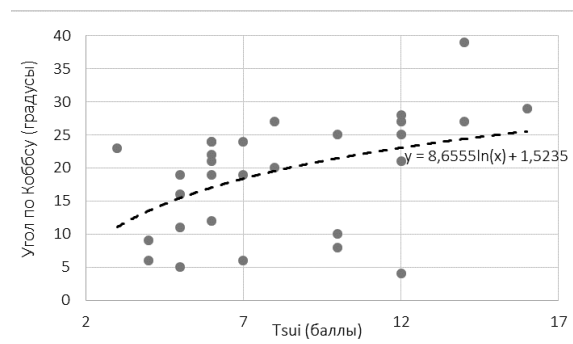


Рис. 2. Распределение значений сколиотического угла по Коббсу относительно тяжести состояния пациентов с цервикальной дистонией (по шкале Tsui)

Как видно на графиках, с увеличением тяжести состояния увеличивается и величина угла сколиоза по Коббсу. Зависимость в данных случаях близка к логарифмической.

Выводы

1. Среди 50 исследованных пациентов с цервикальной дистонией по половому признаку преобладали женщины в соотношении, близком к 2:1, что подтверждает литературные данные о распространенности цервикальной дистонии.

2. При оценке тяжести заболевания у исследованных пациентов было выявлено более частое (в соотношении 2,5 :1) искривление шеи и головы в левую сторону.

3. У всех пациентов с кривошеей наблюдались вторичные ортопедические изменения — сколиоз грудного отдела позвоночника со стороны подъема плеча. При этом в 86% случаев выпуклость дуги сколиоза оказалась направленной в одноименную сторону, по сравнению со смещением головы.

4. Получена близкая к логарифмической зависимость значений сколиотического угла по Коббсу относительно тяжести состояния пациентов с цервикальной дистонией.

5. Оценка деформации костно-мышечных структур может быть использована в качестве одного из методов дообследования и определения тяжести состояния пациентов с цервикальной дистонией.