

- L. [et al.] // Int. J. Clin. Exp. Med. – 2015. – Vol. 8, № 9. – P. 14615–14624.
31. PREPARE: presurgery physiotherapy for patients with degenerative lumbar spine disorder: a randomized controlled trial / Lindbäck Y. [et al.] // Spine J. – 2018. – Vol. 18, № 8. – P. 1347–1355.
32. Lingreen, R. Retrospective review of patient self-reported improvement and post-procedure findings for mild® (minimally invasive lumbar decompression) / Lingreen R., Grider J. S. // Pain Physician. – 2010. – Vol. 13, № 6. – P. 555–560.
33. Effectiveness of surgery versus conservative treatment for lumbar spinal stenosis: A system review and meta-analysis of randomized controlled trials / Ma X. long [et al.] // Int. J. Surg. – 2017. – Vol. 44. – P. 329–338.
34. Predictive factors for subjective improvement in lumbar spinal stenosis patients with nonsurgical treatment: A 3-year prospective cohort study / Matsudaira K. [et al.] // PLoS One. – 2016. – Vol. 11, № 2. – P. 1–10.
35. Rehabilitation following surgery for lumbar spinal stenosis: A cochrane review / McGregor A.H. [et al.] // Spine (Phila. Pa. 1976). – 2014. – Vol. 39, № 13. – P. 1044–1054.
36. Transforaminal endoscopic surgery for lumbar stenosis: A systematic review / Nellensteijn J. [et al.] // Eur. Spine J. – 2010. – Vol. 19, № 6. – P. 879–886.
37. Full-endoscopic (bi-portal or uni-portal) versus microscopic lumbar decompression laminectomy in patients with spinal stenosis: systematic review and meta-analysis / Pairuchvej S. [et al.] // Eur. J. Orthop. Surg. Traumatol. – 2020. – Vol. 30, № 4. – P. 595–611.
38. Subanalysis of the SPORT Lumbar Stenosis Study / Park D.K. [et al.] // Spine (Phila. Pa. 1976). – 2011. – Vol. 35, № 4. – P. 439–446.
39. Minimally invasive lumbar spinal fusion is more effective than open fusion: A meta-analysis / Park Y. [et al.] // Yonsei Med. J. – 2018. – Vol. 59, № 4. – P. 524–538.
40. Comparative Clinical Effectiveness of Nonsurgical Treatment Methods in Patients With Lumbar Spinal Stenosis: A Randomized Clinical Trial / Schneider M. J. [et al.] // JAMA Netw. open. – 2019. – Vol. 2, № 1. – P. e186828.
41. Lumbar spinal stenosis associated with degenerative lumbar spondylolisthesis: A systematic review and meta-analysis of secondary fusion rates following open vs minimally invasive decompression / Schöller K. [et al.] // Neurosurgery. – 2017. – Vol. 80, № 3. – P. 355–367.
42. Outcome measures of an intracanal, endoscopic transforaminal decompression technique: Initial findings from the MIS Prospective Registry / Sclafani J.A. [et al.] // Int. J. Spine Surg. – 2015. – Vol. 9. – P. 1–6.
43. Fusion Surgery for Lumbar Spinal Stenosis: WFNS Spine Committee Recommendations / Sharif S. [et al.] // World Neurosurg. X. – 2020. – Vol. 7. – P. 100077.
44. Sharif, S. Learning Curve and Minimally Invasive Spine Surgery / Sharif S., Afsar A. // World Neurosurg. – 2018. – Vol. 119. – P. 472–478.
45. Biomechanical effects of a unilateral approach to minimally invasive lumbar decompression / Smith Z.A. [et al.] // PLoS One. – 2014. – Vol. 9, № 3. – P. 1–6.
46. Single-versus multilevel fusion for single-level degenerative spondylolisthesis and multilevel lumbar stenosis: Four-year results of the spine patient outcomes research trial / Smorgick Y. [et al.] // Spine (Phila. Pa. 1976). – 2013. – Vol. 38, № 10. – P. 797–805.
47. Effect of spinal decompression on back pain in lumbar spinal stenosis: a Canadian Spine Outcomes Research Network (CSORN) study / Srinivas S. [et al.] // Spine J. – 2019. – Vol. 19, № 6. – P. 1001–1008.
48. Does Concomitant Degenerative Spondylolisthesis Influence the Outcome of Decompression Alone in Degenerative Lumbar Spinal Stenosis? A Meta-Analysis of Comparative Studies / Wang M. [et al.] // World Neurosurg. – 2019. – Vol. 123. – P. 226–238.
49. Surgical compared with nonoperative treatment for lumbar degenerative spondylolisthesis: Four-year results in the Spine Patient Outcomes Research Trial (SPORT) randomized and observational cohorts / Weinstein J. N. [et al.] // J. Bone Jt. Surg. - Ser. A. – 2009. – Vol. 91, № 6. – P. 1295–1304.
50. Percutaneous endoscopic transforaminal lumbar spinal canal decompression for lumbar spinal stenosis / Wen B. [et al.] // Med. (United States). – 2016. – Vol. 95, № 50. – P. e5186.
51. Lumbar decompression and lumbar interbody fusion in the treatment of lumbar spinal stenosis: A systematic review and meta-analysis / Yang L.H. [et al.] // Medicine (Baltimore). – 2020. – Vol. 99, № 27. – P. e20323.
52. Lumbar fusion for degenerative disease: A systematic review and meta-analysis / Yavin D. [et al.] // Clin. Neurosurg. – 2017. – Vol. 80, № 5. – P. 701–715.
53. Surgical versus non-surgical treatment for lumbar spinal stenosis / Zaina F. [et al.] // Cochrane Database Syst. Rev. – 2016. – № 1.

Сведения об авторах

Э. Б. Буладжов — врач-нейрохирург, аспирант кафедры нервных болезней, нейрохирургии и медицинской генетики, ФГБОУ ВО УГМУ Минздрава России.

Адрес для переписки: buladzhovemil@mail.ru.

НЕСПЕЦИФИЧЕСКИЕ ВОСПАЛИТЕЛЬНЫЕ ПРОЦЕССЫ ПОЗВОНОЧНИКА В ПЕДИАТРИЧЕСКОЙ ПРАКТИКЕ

УДК 616.8-089

М.Ю. Гончаров¹, Л.Н. Яблонский²

¹Свердловская областная клиническая больница № 1, г. Екатеринбург, Российская Федерация

²Уральский государственный медицинский университет, г. Екатеринбург, Российская Федерация

Частота встречаемости спондилодисцитов в детском возрасте варьирует от 2 до 4 % от всех инфекционных заболеваний скелета у детей и имеет преимущественно гематогенный тип распространения. Целью нашей работы было улучшение диагностики и лечения спондилитов и дисцитов у детей. Клиническая картина дисцита и спондилита у детей может быть неспецифической и требует повышенной настороженности врача. Преимущественным методом диагностики является МРТ позвоночника. Ранняя выявляемость патологии и своевременное лечение позволяют избежать неудовлетворительных исходов лечения.

Ключевые слова: дети; дисцит; спондилодисцит; инфекция позвоночника.

NON-SPECIFIC INFLAMMATORY PROCESSES OF THE SPINE IN PEDIATRIC PRACTICE

M.YU. Goncharov¹, L.N. Yablonskiy²

¹Sverdlovsk Regional Clinical Hospital №1, Yekaterinburg, Russian Federation

²Ural state medical University, Yekaterinburg, Russian Federation

The incidence of spondylodiscitis in childhood varies from 2% to 4% of all infectious diseases of the skeleton in children and has a predominantly hematogenous type of distribution. The aim of our work was to improve the diagnosis and treatment of spondylitis and discitis in children, by clarifying the main clinical and diagnostic criteria for early diagnosis, and attracting illustrative clinical cases. The clinical picture of discitis and spondylitis in children can be nonspecific and requires increased vigilance by the doctor, especially in combination with back pain and changes in blood counts. The primary diagnostic method is MRI of the spine. Early detection of pathology and timely treatment allows avoiding unsatisfactory treatment outcomes.

Keywords: children; discitis; spondylodiscitis; spinal infection.

Введение

Неспецифические гнойные заболевания позвоночника — это группа патологических воспалительных процессов, вызванных бактериальной микрофлорой с поражением структур позвоночного столба и клетчаточных пространств. Состав этой группы заболеваний представлен нозологическими формами: спондилит, дисцит, эпидурит и их различные сочетания [1-3].

Актуальность проблемы состоит в том, что данная патология является очень тяжелым заболеванием, которое может привести к смерти в случае септических осложнений, или вызвать деформации позвоночника, сегментарную нестабильность и хроническую боль, а в ряде случаев и прогрессирующий и малообратимый неврологический дефицит, что значительно снижает последующее качество жизни пострадавших пациентов [1, 5, 7, 10].

Частота дисцитов и спондилитов в детском возрасте варьирует в пределах от 2 до 4 % от всех инфекционных заболеваний скелета [1, 4, 8]. При этом частота спондилитов и дисцитов в педиатрии гораздо меньше, чем во взрослой медицине и составляет 1 случай дисцита и 0,5-1,0 случая спондилита / спондилодисцита на 100 тысяч человек. Среди предрасполагающих факторов дисцитов и спондилитов у детей выделяют перенесенные ОРВИ, инфекции верхних дыхательных путей, мочеполовой системы и травмы (не относящиеся к данной области). Среди бактериальных агентов, выявленных при биопсии из очага воспаления, наиболее часто обнаруживается *Staphylococcus aureus*.

Среди немногочисленных специфических симптомов выделяют 6 основных синдромов: воспалительный, болевой, статодинамический, рефлекторно-тонический, абдоминальный и неврологический. Клинические проявления спондилитов варьируются в зависимости от возраста больного.

Низкая частота встречаемости спондилитов и дисцитов, малые и часто неспецифические клинические проявления заболевания у детей, отсутствие понятной маршрутизации пациентов, и соответственно, низкая осведомленность врачей первичного звена о данной патологии приводят к поздней диагностике заболевания, обилию назначения лучевых методов обследования, затруднениям с верификацией диагноза с последующей маршрутизацией пациентов, и как следствие, несвоевременное и неэтиотропное лечение.

Цель работы

Улучшение диагностики и лечения спондилитов и дисцитов у детей путем уточнения основных клинических критериев ранней диагностики и привлечения наглядных клинических случаев.

Материалы и методы

За период с 01.01.2018 г. по 31.12.2019 г. на лечении и наблюдении находились три пациента педиатрической группы в возрасте 12-15 лет с неспецифическими воспалительными процессами в позвоночнике. Первая пациентка — девочка, 12 лет, вторая пациентка — девочка 15 лет, третий пациент — мальчик 15 лет. Продолжительность заболевания от момента появления первых симптомов до обращения на нейрохирургический прием в первом наблюдении составила 29 суток, во втором — 35, в третьем — 27 дней. В первом и втором случаях начало заболевания было острым с быстро нарастающим вертеброгенным болевым синдромом, в третьем — подостро с непостоянным и медленно прогрессирующим болевым синдромом. В течение 3-х суток у пациентки в первом наблюдении присоединилась лихорадка, во 2 и 3 случаях наблюдения отметили непродолжительное появление субфебрильной температуры на 7 и 10 сутки.

Выраженность болевого вертеброгенного синдрома оценивали по визуальной аналоговой шкале боли (ВАШ), в первом наблюдении ВАШ составила 7 баллов, во втором — 8 баллов, в третьем — 6. В клинической картине заболевания неврологических нарушений не наблюдали. У пациентки во втором наблюдении и пациента в 3 наблюдении выявили слабо (+) симптомы натяжения.

Возможными предрасполагающими факторами были: в первом наблюдении — ранее перенесенное ОРЗ, во втором — переохлаждение, в третьем — переохлаждение в сочетании с физической нагрузкой.

По анатомической локализации инфекционный процесс во всех случаях был в поясничном отделе позвоночника: в 1 случае — на уровне межпозвоночного промежутка L1-2 (спондилодисцит L1-L2 (рис. 1)), во втором — КТ / МРТ спондилодисцит L3-L4 (рис. 2) и третьем — КТ спондилодисцит L3-L4 (рис. 3) на уровне межпозвоночного промежутка L3-4.

У пациентки в 1-ом наблюдении и у пациента в 3-ем был выявлен лейкоцитоз ($>12 \cdot 10^9/\text{л}$), по-

вышение СОЭ (>20 мм/ч) и С-реактивного белка (>6 г/л, диапазон нормальных значений 0-6 г/л). У пациентки во втором наблюдении воспалительных изменений в анализах крови не отметили.

Для диагностики была выполнена магнитно-резонансная томография (МРТ). В первом случае был выявлен дисцит, во втором и третьем — спондилодисцит. Эпидуральных, паравертебральных, превертебральных абсцессов и флегмон не диагностировано. У пациентки во втором наблюдении на предварительном КТ позвоночника выявлена грыжа межпозвоночного диска, которая при МРТ-исследовании была расценена как спондилодисцит.

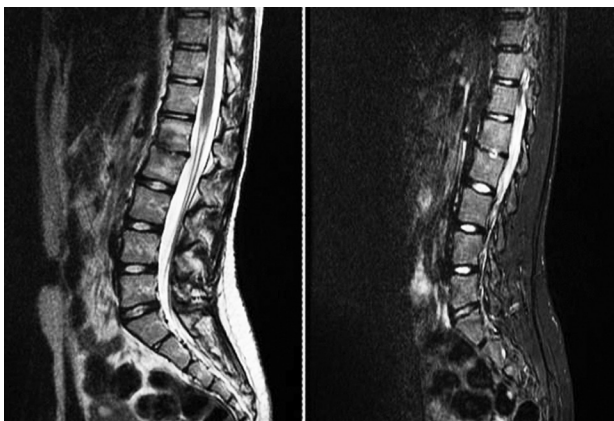


Рис. 1

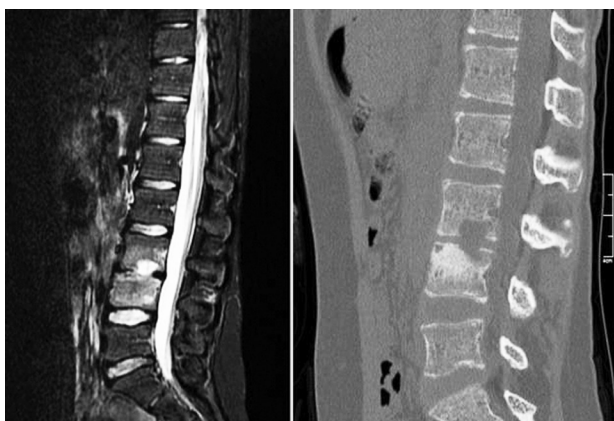

Рис. 2

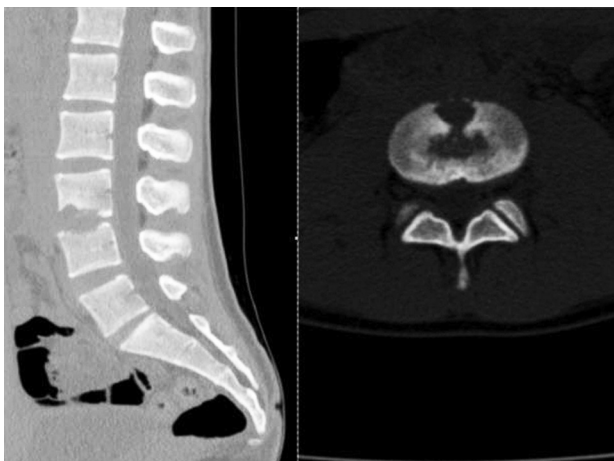

Рис. 3

Результаты

Показаний для хирургического лечения у детей не было. Пациентам проведена продолжительная антибактериальная терапия: первые 2-3 недели — парентеральная монотерапия, последующие 3-4 недели после выписки — пероральными препаратами. Всем пациентам назначали ношение внешнего ортопедического корсета на 2-3 месяца. У всех детей ближайшие результаты проведенного лечения расценили как хорошие ввиду регресса болевого вертеброгенного синдрома, нормализации клинико-лабораторных показателей крови, отсутствия прогрессирования воспалительных и деструктивных изменений по данным МРТ-контроля. В отдаленном периоде (при осмотре в сроки от 6 до 12 месяцев) благоприятные исходы оставались без изменений, пациенты не предъявляли активных жалоб на боли в спине, признаков сегментарной нестабильности по данным рентгеновского и томографического контроля не выявили.

Обсуждение

Дисцит в педиатрической популяции создает диагностические проблемы из-за неспецифических симптомов и трудностей с выражением и интерпретацией боли у необщающихся детей. Дисцит остается относительно редким заболеванием, и сообщения в литературе ограничены небольшими когортными исследованиями, в основном описывающими клинические наблюдения. Диагностика спондилита и дисцита включает в себя клинические, лабораторные и инструментальные методы исследования. В общем анализе крови заслуживают внимания следующие показатели: лейкоцитоз выше $10 \times 10^9/\text{л}$., увеличение лейкоцитарного индекса выше 1,6 (при норме 1-1,5), возрастание СОЭ свыше 20 мм/ч, повышение острофазных белков (в том числе диспротеинемия). Посев крови выполняется для выявления возбудителя и, согласно литературным данным, не нашел широкого применения из-за низкой информативности (менее 20% выявляется бактериальных микроорганизмов) [4, 8].

Среди лучевых методов обследования первым чаще выполняется рентгенография позвоночника в двух проекциях. Компьютерная томография (КТ) позволяет раньше и значительно чаще обнаружить сужение дискового пространства, зоны субхондрального склероза позвонков, определить уровень воспалительного процесса. Поводом к проведению КТ являются клинико-рентгенологические изменения, и назначается оно только пациентам, которые не могут длительно улежать на МРТ (выраженный болевой синдром, малый возраст, «клаустрофобия»). Среди не лучевых методов исследования только МРТ в настоящее время является золотым стандартом исследования позвоночника на предмет инфекционно-воспалительной патологии позвоночника [5]. Дифференциальная диагностика дисцитов и спондилитов проводится с такими заболеваниями, как болезнь Гризеля, Шейермана-Мау; шейный миозит (как самая частая пато-

логия шеи в детской практике), травмами позвоночника.

Основными моментами консервативного лечения пациентов являются госпитализация в условиях стационара, постельный режим в срок от 14 дней до 1 месяца, внешняя фиксация позвоночника ортопедическими изделиями и антибактериальная терапия. Физиотерапевтическое лечение, ЛФК, массаж, мануальная терапия запрещены. Эмпирическая антибактериальная терапия (учитывая частоту встречаемости *St. aureus*) состоит из сочетания препаратов, чаще цефалоспоринового ряда II-III поколения с препаратами аминогликозидов или линкозамидов. Курс антибиотикотерапии должен составлять не менее 6-8 недель и состоять из последовательной парентеральной и последующей пероральной терапии [1, 3, 5, 8]. У большинства детей ближайшие и отдаленные результаты лечения дисцита и спондилита благоприятные. В 75% случаев инфекционно-воспалительного процесса в позвоночнике (на фоне отсутствия жалоб) в отдаленном периоде выявляются рентгенологические изменения [2, 5, 9]. В результате асимметрии

межпозвоночного пространства может формироваться сколиоз с деструктивными изменениями тел смежных позвонков. В ряде случаев перенесенный в детстве дисцит или спондилит является причиной стойкой хронической дорсалгии.

Выводы

1. Клиническая картина дисцита и спондилита у детей может быть неспецифической и требует повышенной настороженности.

2. Повышенные инфекционные лабораторные показатели и боль в спине или другие неспецифические симптомы могут указывать на спондилит у детей.

3. МРТ позвоночника — золотой стандарт в диагностике воспалительных заболеваний позвоночника.

4. Повышение кругозора и настороженность врачей в отношении данной воспалительной патологии позвоночника, а также раннее использование магнитно-резонансной томографии позволят улучшить диагностику и результаты лечения.

Литература

1. Гончаров, М. Ю. Синдром системного воспалительного ответа в хирургическом лечении неспецифических гнойных заболеваний позвоночника / Гончаров М. Ю., Сакович В. П., Левчик Е. Ю. // Бюллетень Восточно-сибирского научного центра сибирского отделения РАМН. – 2012. – № 4 (86), Ч. 2. – С. 39-42.
2. Дифференцированный подход к лечению не бактериального остеомиелита у детей: результаты ретроспективного исследования / Костик М. М. Копчак О. Л. Чикова И. А. [и др.] // Вопросы современной педиатрии. – 2016. – № 5. – С.505-512.
3. Абаев, Ю. К. Воспаление межпозвоночного диска у детей / Медицинские новости. – 2007. – № 1. – С. 39-45.
4. Cottle, L. Infectious spondylodiscitis / Cottle L., Riordan T. // J. Infect. – 2008. – № 56. – P. 401-412. – Doi: 10.1016/j.jinf.2008.02.005.
5. Fernandez, M. Discitis and vertebral osteomyelitis in children: an 18-year review / Fernandez M., Carrol C. L., Baker C. J. // Pediatrics. – 2000. – № 105 (6). – 1299-1304.
6. Funk, S. S. Acute hematogenous osteomyelitis in children: pathogenesis, diagnosis, and treatment / Funk S. S., Copley L. A. // Orthop Clin North Am. – 2017. – № 48 (2). – 199-208.
7. The etiology, clinical presentation and long-term outcome of spondylodiscitis in children. Pediatr | Kang H. M., Choi E. H., Lee H. J. [et al.] // Infect. Dis. J. – 2016. – 35. – e102-e106. – Doi: 10.1097/INF.0000000000001043.
8. Principi, N. Infectious Discitis and Spondylodiscitis in Children / Principi N., Esposito S. // Int J Mol Sci. – 2016. – № 17 (4). – P. 539. – Doi: 10.3390/ijms17040539.
9. Thakolkaran, N. Acute hematogenous osteomyelitis in children / Thakolkaran N., Shetty A. K. // Ochsner J. – 2019. – № 19 (2). – 116-122.
10. Völker, A. Spondylodiszitis im Kindes- und Jugendalter [Spondylodiscitis in children and adolescents] / Völker A., Schubert S., Heyde C. E. // Orthopade. – 2016. – № 45 (6). – P. 491-9. – Doi: 10.1007/s00132-016-3273-6.

Сведения об авторах

М.Ю. Гончаров — канд. мед. наук, врач-нейрохирург высшей категории, врач-вертебролог, ГАУЗ СО «СОКБ № 1». Л.Н. Яблонский — ординатор 2 года кафедры неврологии, нейрохирургии и медицинской генетики, ФГБОУ ВО УГМУ Минздрава России.

Адрес для переписки: mgmed@list.ru.

ДЕФОРМАЦИЯ КОСТНО-МЫШЕЧНЫХ СТРУКТУР ПРИ СПАСТИЧЕСКОМ ГИПЕРКИНЕТИЧЕСКОМ СИНДРОМЕ

УДК 616.8-009.293; 616.711-007.55

Д.А. Добразова, П.А. Суворков, В.В. Гусев

Уральский государственный медицинский университет,
г. Екатеринбург, Российская Федерация

В статье анализируется связь между идиопатической формой спастической кривошеи и сколиозом грудного отдела позвоночника у пятидесяти пациентов. По данным построенных графиков распределения значений сколиотического угла по Коббсу относительно тяжести состояния пациентов с цервикальной дистонией определяется близкая к логарифмической зависимость этих параметров друг от друга. На основании полученных результатов делается вывод о том, что оценка деформации костно-мышечных структур может быть использована в качестве одного из инструментов определения тяжести состояния пациентов с цервикальной дистонией.

Ключевые слова: дистония, спастическая кривошея, сколиоз, гиперкинетический синдром.