

В печени у реадaptирующихся к низкогогорью крыс наблюдалось слабовыраженная мелкоочаговая лимфогистиоцитарная инфильтрация трактов, мелкозернистая дистрофия гепатоцитов в подкапсулярной и периваскулярной зонах, видны регенераторные изменения гепатоцитов, т.е. регистрируются проявления слабовыраженного гепатита. После принудительной алкоголизации обнаружилась субтотальная мелко- и крупнокапельная жировая дистрофия с выраженным сохранением гепатоцитов в центре долек, полнокровием микроциркуляторного русла. Введение препарата привело к небольшим очагам мелкокапельной дистрофии гепатоцитов, слабовыраженной лимфоцитарной инфильтрацией трактов. Таким образом, препарат умень-

шил распространение жировой дистрофии, уменьшил количество жиров в гепатоцитах, но не влиял на признаки гепатита.

Вывод

При принудительной алкоголизации во всех группах уровень алкоголя повышался примерно до одинакового уровня, но милдронат снижал его содержание в крови во всех группах, где он применялся в условиях низкогогорья (20%), в высокогорье (22%) и у реадaptирующихся крыс к низкогогорью (21%).

При морфологическом исследовании в печени отмечается жировая дистрофия, при морфологическом исследовании применения препарата улучшение не наблюдалось.

Литература

1. Хохлов, В. В. Экспертиза отравлений этанолом и его суррогатами. – Смоленск, 2008. – 112 с.
2. Кулапина, Т. И. Индустриализация и потребление алкоголя в развитых странах и в России за 150 лет // Новости науки и техники. Сер. Медицина. Вып. Алкогольная болезнь. – 2001. – № 1. – С. 3-14.
3. Калвинеш, И. Я. Метаболизм миокарда и ишемия // Метаболическая терапия и применение милдроната в клинической практике : Матер. I Междун. научно-практической конф. – Ялта : Grindex, 2003. – С. 24-25.
4. Амосова, Е. Развитие концепции метаболической терапии // Современные подходы к фармакологической коррекции ишемических повреждений миокарда и головного мозга : Матер. научно-практической конференции. – Киев, 2010. – С. 19-20.
5. Бардина, Л. Р. Метаболическая адаптация к алкоголю у крыс, различающихся по предпочтению этанола воде // Украин. биох. журн. – 1998. – № 1. – С. 94-99.
6. Петров, В. М. Влияние алкоголя на морфофункциональное состояние внутренних органов // Медицина Кыргызстана. – 2011. – № 6. – С. 4-8.
7. Влияние алкоголя и милдроната на морфологическую структуру сердечной мышцы в условиях низкогогорья / Ю. В. Козьмина, Г. А. Захаров, В. М. Петров [и др.] // Медицина Кыргызстана. – 2011. – № 7. – С. 69-70.

Сведения об авторах

В.М. Петров — канд. мед. наук, доц. кафедры микробиологии, вирусологии и иммунологии, ФГБОУ ВО УГМУ Минздрава России. Адрес для переписки: petruha_w@mail.ru
 Д.Л. Зорников — канд. мед. наук, доц. кафедры микробиологии, вирусологии и иммунологии, ФГБОУ ВО УГМУ Минздрава России. Адрес для переписки: phenix520@yandex.ru
 Д.А. Проценко — ассистент кафедры микробиологии, вирусологии и иммунологии, ФГБОУ ВО УГМУ Минздрава России. Адрес для переписки: dproschchenko@yandex.ru
 О.В. Копосова — ассистент кафедры микробиологии, вирусологии и иммунологии, ФГБОУ ВО УГМУ Минздрава России. Адрес для переписки: frida8700@mail.ru
 Е.М. Гагарина — канд. мед. наук, доц. кафедры нормальной физиологии, ФГБОУ ВО УГМУ Минздрава России. Адрес для переписки: elengagarina@yandex.ru

ВОЗМОЖНОСТИ И НЕПОСРЕДСТВЕННЫЕ РЕЗУЛЬТАТЫ ТРАХЕО-БРОНХОПЛАСТИЧЕСКИХ ОПЕРАЦИЙ ПРИ РАКЕ ЛЕГКОГО

УДК 616-006.04

Д.Н. Пилькевич^{1, 2}, П.М. Хольный², А.С. Цвиренко², С.А. Довбня^{2, 3}

¹ Уральский государственный медицинский университет, г. Екатеринбург, Российская Федерация

² Национальный медицинский исследовательский центр фтизиопульмонологии и инфекционных заболеваний, г. Москва, Российская Федерация

³ Противотуберкулезный диспансер, г. Екатеринбург, Российская Федерация

В настоящее время хирургическое лечение рака легкого немислимо без применения трахео-бронхопластических операций, которые в передовых специализированных клиниках занимают до 5-10% от всех радикальных операций. Было проведено ретроспективное исследование, включающее 21 пациента с центральными локализациями рака легкого, которым были выполнены 22 трахео-бронхопластические радикальные операции за период 2000-2021 гг. Среди оперированных было 18 мужчин и 3 женщины в возрасте от 42 до 67 лет (средний возраст — 54,5 года +/- 12 лет). Коморбидный статус имелся у 20 пациентов. Морфологическая структура опухоли была представлена карциноидом (2) и плоскоклеточным раком (19). Средняя продолжительность операций составила 242,3 мин. (125-345 мин.), средняя кровопотеря — 283,2 мл (50-1000 мл). Осложнения развились у 5 (22,7%) пациентов. Летальность наблюдалась в 2 (9,1%) случаях. Применение трахео-бронхопластических операций значительно расширяет возможности торакальной хирургии в лечении рака легкого как за счет технической резектабельности опухоли при переходе на главный бронх и трахею, так и за счет функциональной операбельности при низких функциях дыхания и невозможности выполнения пневмонэктомии.

Ключевые слова: рак легкого, трахео-бронхопластические операции.

POSSIBILITIES AND IMMEDIATE RESULTS OF TRACHEO-BRONCHOPLASTIC OPERATIONS IN LUNG CANCER

D.N. Pilkevich^{1, 2}, P.M. Kholnyy², A.S. Tsvirenko², S.A. Dovbnya^{2, 3}

Currently, surgical treatment of lung cancer is unthinkable without the use of tracheo-bronchoplastic operations, which in advanced specialized clinics take up to 5-10% of all radical operations. A retrospective study was conducted involving 21 patients with central lung cancer who underwent 22 tracheo-bronchoplastic radical surgeries over the period 2000-2021. Among the operated patients there were 18 men and 3 women aged from 42 to 67 years (average age 54.5 years + / - 12 years). Comorbid status was present in 20 patients. The morphological structure of the tumors was represented by carcinoid (2) and squamous cell carcinoma (19). The average duration of operations was 242.3 minutes (125-345 minutes), the average blood loss was 283.2 ml (50-1000 ml). Complications developed in 5 (22.7%) patients. Mortality was observed in 2 (9.1%) cases. The use of tracheo-bronchoplastic operations significantly expands the possibilities of thoracic surgery in the treatment of lung cancer, both due to the technical resectability of the tumor during the transition to the main bronchus and trachea, and due to the functional operability with low respiratory functions and the inability to perform pneumonectomy.

Keywords: lung cancer, tracheo-bronchoplastic operations.

Введение

Рак легкого (РЛ) как во всем мире, так и в России стабильно занимает верхние позиции на протяжении последних десятилетий. Несмотря на то что в XXI веке в России показатели заболеваемости и смертности при РЛ достоверно снижаются, тем не менее РЛ сохраняет ведущее значение в структуре онкологических заболеваний. Так, в 2018 г. РЛ (трахея, бронхи, легкое) в общей структуре заболеваемости злокачественными новообразованиями занимали 3-е место (9,9% оба пола) и 1-е место (16,9%) среди мужчин, а в структуре смертности — 1-е место (17,3% оба пола и 25,9% среди мужчин). За 2018 г. в России выявлено 61686 больных раком легкого (48307 мужчин и 13379 женщин), в том числе в Свердловской области — 2053 (что составило 47,5 на 100 тыс. населения). В Свердловской области умерло за 2018 г. от РЛ 1799 человек. Заболеваемость РЛ на 100 тыс. населения за 2018 год в России составила 42,0, в Уральском ФО — 46,2, в Свердловской обл. — 47,5 [1]. В России РЛ с I стадией заболевания выявляется у 14,2% пациентов, II — 15,8%, с III — 27,4%, с IV — 41,0%, в Свердловской области соответственно 11,7%, 19,8%, 26,5% и 41,5%. В течение 1-го года после выявления РЛ в России умирает 49,0% человек, в Свердловской области — 56,6%. Пятилетняя выживаемость при РЛ в России составляет 69,4%, в Свердловской области — 76,5% [2].

Таким образом, очевидно, что крайне важно расширить возможности хирургического лечения РЛ, поскольку несмотря на внедрение в последние годы новых перспективных методов терапии РЛ (таргетная терапия и иммунотерапия) только использование данного метода дает возможность перейти 5-летний рубеж выживаемости. Учитывая, что большую долю среди оперированных с РЛ в России составляют пациенты с II и III стадиями заболевания, актуально более широкое применение комбинированных операций, в том числе трахео-бронхопластических операций (ТБПО) [3, 4].

Впервые идея резекции бронхиального дерева, пораженного опухолью, с первичным швом бронха была реализована на практике в 1947 г. С. Price Thomas успешно произвел клиновидную резекцию стенки правого главного бронха

по поводу аденомы и сохранил функционально полноценное легкое [1]. В 1950 г. S. Mac Hale, а в 1952 г. D. Paulson резецировали фрагменты главного бронха, производя верхнюю лобэктомию справа вместо пневмонэктомии [5]. В том же году P. Allison на заседании Ассоциации торакальных хирургов США впервые сообщил об успешной лобэктомии с циркулярной резекцией главного бронха при раке с наложением прямого анастомоза между главным и промежуточным бронхами. При этом одновременно была резецирована стенка легочной артерии в связи с прорастанием опухоли. К 1959 г. J. Johnston и P. Johns выполнили 98 бронхопластических лобэктомий с летальностью 8% и предложили термин «манжетная резекция бронхов» (sleeve resection) для обозначения циркулярного иссечения бронхов с последующим межбронхиальным анастомозом конец в конец [6].

Так была доказана принципиальная возможность производить резекцию и пластику бронхиального дерева, формировать межбронхиальные анастомозы в клинических условиях. Первые бронхопластические вмешательства носили компромиссный характер и выполнялись только при низких дыхательных и сердечно-сосудистых резервах больных.

Однако при централизации опухоли до уровня устья главных бронхов и трахеи пневмонэктомия становится единственным спасительным средством. Впервые в 1950 г. O. Abbott в подобной малоперспективной ситуации удалил правое легкое с резекцией стенки трахеи и левого главного бронха. Овальный дефект бронхиального дерева был успешно ушит [7]. В 1950 г. D. Thompson, в 1959 г. J. Gibbon, выполнив пневмонэктомию справа, резецировали бифуркацию трахеи и сформировали прямой анастомоз трахеи и левого главного бронха [8]. К 1966 г. J. Mathey резецировал бифуркацию трахеи у 7 больных с 2 летальными исходами. Серия операций была представлена 3 пневмонэктомиями, 2 лобэктомиями и 2 изолированными резекциями бифуркации с прямыми трахео-бронхиальными и комбинированными межбронхиально-трахеальными анастомозами [9]. Последовательные сообщения R. Jensik [10], J. Deslauriers [11], P. Darteville [12] и другие свидетельствовали о рас-

пространении методики. Послеоперационная летальность варьировала от 27 до 31%.

В 1958 г. Мешалкин Е.Н. опубликовал первое в отечественной литературе сообщение о проведении успешной циркулярной резекции бронха. В последствии появились публикации об успешных бронхопластических вмешательствах, выполненных О.И. Авиловой, П.О. Андросовым, В.С. Северовым, Э.А. Степановым и другими хирургами. Первую в СССР лобэктомия с циркулярной резекцией главного бронха при раке произвел в 1961 г. А.П. Кузьмичев. Большой вклад в развитие данного направления торакальной хирургии внесли Б.В. Петровский, М.И. Перельман и А.П. Кузьмичев, выпустившие в 1966 г. монографию «Резекция и пластика бронхов» и работы В.П. Харченко (1966-1975), который разработал 25 видов бронхопластических резекций, показания к каждому виду операции, детали техники вмешательства.

А.Х. Трахтенберг, 1994, Чиссов В.И. с соавт., 1995, по объему оперативных вмешательств в онкологии различают типичные, расширенные и комбинированные [13]. Комбинированные операции предполагают резекцию смежного органа или части соседней доли легкого. При этом ТБПО среди комбинированных вмешательств являются одними из самых потенциально опасных в плане развития грозных послеоперационных осложнений [14, 15, 16, 17, 18].

Благодаря совершенствованию оперативной техники, появлению новых шовных материалов и развитию анестезиологического пособия к настоящему времени в большинстве специали-

зированных онкологических лечебных учреждений ТБПО при РЛ составляют до 5-10 % от радикальных операций [3].

Вариантами выполнения ТБПО на настоящее время являются:

- пневмонэктомия с циркулярной резекцией бифуркации трахеи и контрлатерального главного бронха;
- пневмонэктомия с клиновидной резекцией трахеи и главного бронха (с кариной или с сохранением карины);
- лобэктомия (верхняя, средняя) с циркулярной резекцией бронха (главного и промежуточного или промежуточного и ниже-долевого);
- лобэктомия с клиновидной резекцией бронха (верхняя, средняя, нижняя);
- различные варианты резекций бронха с полибронхиальными анастомозами (без резекции легкого).

Совершенно незаменимо применение ТБПО при низких функциях дыхания, когда техническая резектабельность опухоли возможна лишь в объеме пневмонэктомии. Анализ литературы показывает такую же или лучшую выживаемость при сравнении ТБПО и пневмонэктомий. Особенно это показательно при I-II стадиях заболевания [21]. При изучении отдаленных результатов радикальных операций выполнение ТБПО совершенно оправдано, в том числе и при поражении N1 и N2 коллектора, J. Deslauriers и соавт. не выявили различия в выживаемости при N2 в группах пневмонэктомии и бронхопластики [22]. Выполнение ТБПО, по данным литературы, представлено в таблице 1.

Таблица 1

Выполнение ТБПО (по данным литературы)

Авторы	Страна	Год	Кол-во операций	Осложнения, %	Вид операции
Р. А. Хвастунов и соавт. [3]	Россия	2016	72	-	ТБПО
Д. А. Чичеватов и соавт. [14]	Россия	2005-2014	61	24,6	ТБПО
М. И. Перельман и соавт. [19]	Россия	1963-2000	235	-	ТБПО
А. Б. Рябов и соавт [20]	Россия	1947-2014	625	-	БПО* и ТБПО**
Е. Н. Синев и соавт. [23]	Россия	1994-2014	43	25,5	БПО
Tae Hee Hong et all. [24]	Республика Корея	1995-2015	63	16,0	БПО
Li-Lan Zhao et all. [25]	Китай	2004-2013	133	16,5	БПО
Naiquan Mao et all [26]	Китай	2005	76	9,2	БПО
Yang Shentu et all. [27]	Китай	2006	100	5,0	ТБПО
Abdel Rahman [28]	Египет	2010	36	33,3	БПО
Seong Yong Park et all. [29]	Республика Корея	2012	191	4,7	БПО
Emanuel Palade et all. [30]	Германия	2015	60	11,6	БПО
Е. В. Левченко [31]	Россия	2016	124	19,4	БПО и ТБАПО***
Takeshi Nagayasu et all [32]	Япония	2016	161	31,6	БПО
О. В. Пикин и соавт. [33]	Россия	2017	25	28,0	БПО
А. В. Чижиков и соавт. [34]	Россия	1999-2015	156	2,5	ТБАПО
В. П. Харченко и соавт. [35]	Россия	1964-2019	1424	27,4	БПО и ТБПО
Е. В. Левченко и соавт. [36]	Россия	1998-2014	82	36,8	ТБПО
Mitchell J. et all. [37]	США	1999	143	47,8	ТБПО
Mark de Perrot et all [38]	Канада	2006	119	47,0	ТБПО
В. Ю. Зуев и соавт. [39]	Россия	2010	76	42,1	ТБПО

И. А. Дадыев и соавт. [40]	Россия	2018	65	46,0	ТБПО
Р. Е. Кадырбаева [41]	Казахстан	2017	170	12,4	ТБПО
А. А. Абыдынова и соавт. [41]	Казахстан	2017	171	8,6	ТБПО
А. В. Порханов и соавт. [42]	Россия	1979-2009	281	32,0	ТБПО
А. П. Севальщук [43]	Россия	1979-2006	248	35,0	ТБПО

Примечание: * БПО — бронхопластические операции; ** ТБПО — трахео-бронхопластические операции; *** ТБА-ПО — трахео-бронхоангиопластические операции.

Цель исследования

Оценить возможности и непосредственные результаты трахео-бронхопластических операций при раке легкого.

Материалы и методы

Было проведено ретроспективное исследование, включающее 21 пациента с центральными локализациями РЛ, которым были выполнены 22 трахео-бронхопластические радикальные операции за период 2000-2021 гг. автором (Пилькевич Д.Н.) в различных клиниках. Среди оперированных было 18 мужчин и 3 женщины в возрасте от 42 до 67 лет. Средний возраст пациентов составил 54,5 (+/- 12,5 лет) года. Коморбидный статус имелся у 20 пациентов, в т.ч. сердечная патология (8), сосудистая (10), легочная (9), заболевания центральной нервной системы (1). Процесс располагался в правом легком у 16 пациентов и в левом — у 5. Морфологическая структура опухолей была представлена карциноидом (2) и плоскоклеточным раком (19), в т.ч. дифференцировка G1 встречалась у 2 пациентов, G2 — 15, G3 — 3. По стадиям опухолевого процесса пациенты распределились следующим образом: I стадия имела у 3 пациентов; II — 10; IIIA — 2; IIIB — 4.

Как основной оперативный доступ использовалась стандартная боковая торакотомия (18), в 3 случаях применялась видеоассистированная миниторакотомия. При всех операциях выполнялся расширенный объем лимфодиссекции до D2. Комбинированные операции включали в себя в т.ч. резекцию смежных органов: перикард (2), непарная вена (1), верхняя полая вена (1), диафрагмальный и блуждающий нервы (1).

В первые годы применения ТБПО для трахео-бронхиального шва использовался нерассасывающийся монофиламентный материал (пролен 3/0, 4/0), в дальнейшем стал применяться рассасывающийся плетенный шовный материал (викрил 3/0, 4/0) или их комбинация. Швы накладывались, как правило, узловыми или в ряде случаев при малом натяжении краев бронхов при циркулярной резекции непрерывный на мембранозную часть и узловыми на хрящевую часть. Обязательно проводился этап «укрытия» трахео-бронхиального шва различными рассасывающимися материалами (TAXOKOMB, SURGICEL FIBRILLAR, WILLOCELL) или их комбинация: первым слоем TAXOKOMB, а затем SURGICEL FIBRILLAR. Данная методика значительно снижает вероятность несостоятельности трахео-бронхиального шва [44].

Результаты

Средняя продолжительность операций составила 242,3 мин. (125 – 345 мин.), средняя кровопотеря — 283,2 мл (50 – 1000 мл).

Среди осложнений встречались несостоятельность трахео-бронхиального шва, эмпиема (3), деформация НДБ слева с его полной окклюзией (1), ТЭЛА (2). С целью ликвидации осложнений потребовались дополнительные вмешательства: торакастомия (3), торакомиопластика (2), реторакотомия с циркулярной резекцией бронха (1). Осложнения развились у 5 (22,7%) пациентов. Летальность наблюдалась в 2 (9,1%) случаях по причине ТЭЛА.

Виды выполненных ТБПО (личный материал) представлены в таблице 2.

Таблица 2
Виды выполненных ТБПО (личный материал)

Виды трахео-бронхопластических операций	Кол-во операций. Абс.	Осложнения абс/%	Летальность абс/%
Пневмонэктомия с клиновидной резекцией трахеи и карины	6	2/33,3	0
Пневмоэктомия с клиновидной резекцией трахеи и главного бронха	5	2/40	2/40
Лобэктомия с циркулярной резекцией бронха	3	0	0
Лобэктомия с клиновидной резекцией бронха	8	1/12,5	0
ИТОГО	22	5/22,7	2/9,1

Обсуждение

Среди 11 пациентов, которым выполнялись бронхопластические операции, в т.ч. с клиновидной резекцией бронха (8) и циркулярной резекцией бронха (3), осложнение развилось только в 1 (9,1%) случае за счет анатомических особенностей. После верхней лобэктомии слева с клиновидной резекцией бронха у пациентки произошел перегиб в месте бронхиального шва и практический полный стеноз нижнедолевого бронха с развитием ателектаза нижней доли. Пациентке в течение первых суток после операции была произведена реминиторакотомия, циркулярная резекция бронха с полным восстановлением проходимости бронха и разрешением ателектаза. Последующий послеоперационный период протекал гладко.

При выполнении пневмонэктомии с клиновидной резекцией трахеи и бронха осложнения развились у 4 (36,4%) пациентов, летальность наблюдалась в 2 случаях и составила 18,2%. Следует отметить, что у 3 пациентов с развившейся несостоятельностью трахео-бронхиального шва имела выраженная сердечно-сосудистая патология, у 1 проводилась НАПХТ 6 курсов, у 3 сопровождалась резекцией смежных органов, в т.ч. перикарда (2), непарной вены (2), краевой резекцией верхней полой вены (1), плевры (1). Данным пациентом было проведено комплексное лечение, включающее в себя торакастому с тампонадой плевральной полости, применение сетчатого сосудистого окклюдера, торакомиопластику, миопластику кожно-фасциально-мышечным лоскутом на сосудистой ножке. У 2 пациентов лечение привело к закрытию трахео-бронхиального дефекта и излечению. У одного пациента на 34 сутки смерть наступила на фоне развития ТЭЛА. В одном случае ТЭЛА развилась в раннем послеоперационном периоде, смерть наступила на 4 сутки.

Клинические случаи

1. Пациент С., 58 лет. Диагноз «центральный рак верхней доли правого легкого с переходом на правый главный бронх, пневмонитом верхней доли T2bN1M0 плоскоклеточный G2».

КТ ОГК — справа в проекции корня легкого определяется большой узел размерами 65 × 49 мм, узел локализован частично в основании SII с переходом через междолевую щель на SVI, контуры узла неровные, бугристые, местами лучистые, структура однородна, в SIII паренхима неравномерно затемнена, видны расширенные деформированные бронхи SIII, просветы верхнедолевого бронха и SVI не прослеживаются, видна короткая коническая культя ВДБ.

ФБС — справа культя ВДБ, устье не определяется, заполнено эндобронхиальной тканью с участками некроза, инфильтрация распространяется на главный правый и промежуточный бронх.

Операция — пневмонэктомия справа расширенная комбинированная с клиновидной резекцией трахеи и левого главного бронха.

Послеоперационный период гладкий.

Контрольные обследования через 1 мес. и 4 мес. после операции. Данные обследований и этапы операции пациента С представлены на рисунках 1-4.

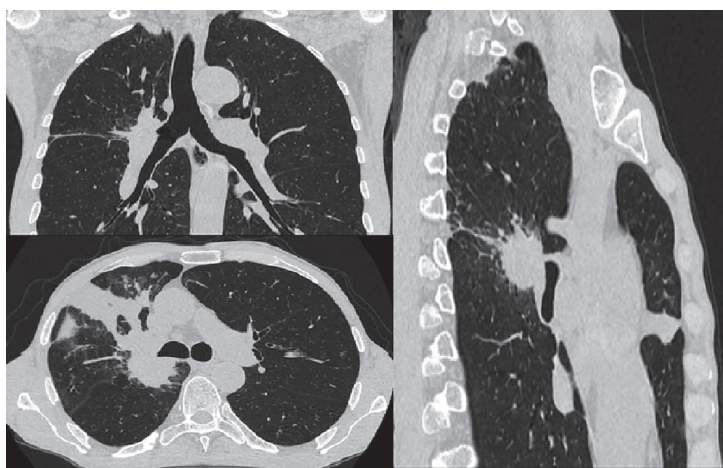


Рис. 1. Пациент С. Сканы МСКТ ОГК до операции

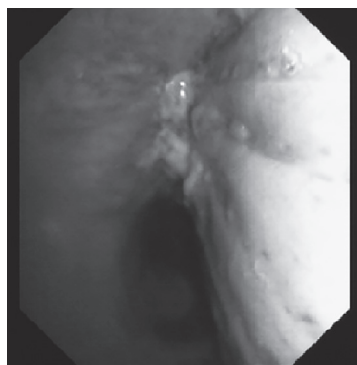


Рис. 2. Пациент С. ФБС до операции

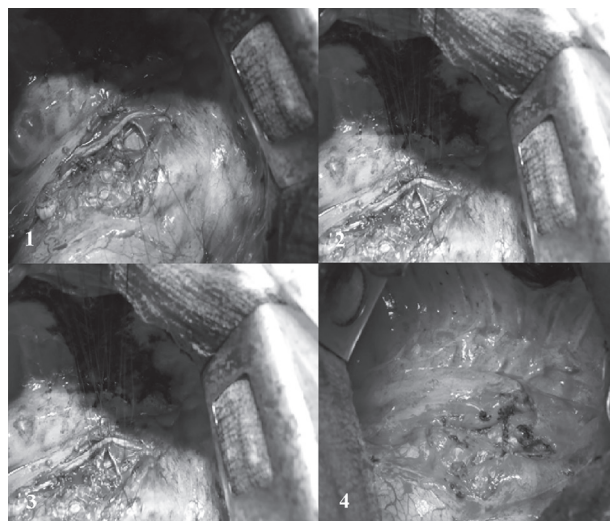


Рис. 3. Пациент С. Этапы ушивания трахео-бронхиального дефекта (1 – 4).

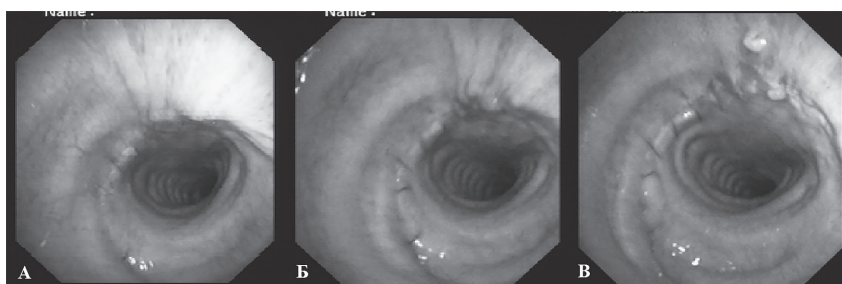


Рис. 4. Пациент С. ФБС на 16 (А), 30 (Б) день и через 4,5 (В) месяца после операции

2. Пациентка Л., 53 года.

Диагноз «атипичный центральный карциноид T2bN1M0».

КТ ОГК — полиповидное образование правого ВДБ, выступающее в просвет правого главного бронха.

ФБС — эндобронхиальное образование нижней трети главного бронха, исходящее из ВДБ справа.

Операция — верхняя лобэктомия с циркулярной резекцией главного и промежуточного бронхов справа.

Послеоперационный период гладкий.

Контрольные обследования ежегодно с 2013 г. Данные обследований и этапы операции пациентки Л. представлены на рисунках 5-6.

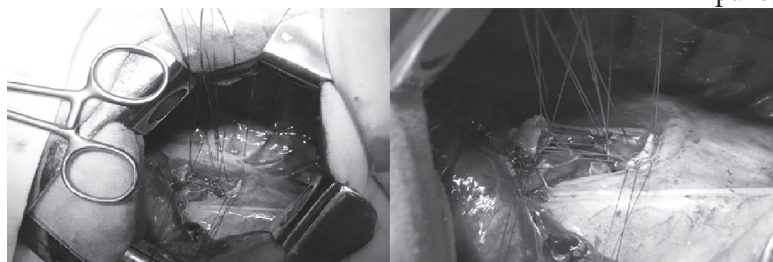


Рис. 5. Пациентка Л. Этапы ушивания циркулярного дефекта главного и промежуточного бронхов

Заключение

Таким образом, можно констатировать, что применение ТБПО значительно расширяет возможности торакальной хирургии в лечении РЛ как за счет технической резектабельности опухоли при переходе на главный бронх и трахею, так и за счет функциональной операбельности при низких функциях дыхания и невозможности выполнения пневмонэктомии.

Уровень современной хирургии и анестезиологии позволяет выполнять ТБПО достаточно безопасно, хотя показатели послеоперационных осложнений и летальности превышают данные показатели при типичных операциях.

Дальнейшее развитие ТБПО возможно будет двигаться по направлению разработки новых шовных и клеевых материалов и методик укрытия трахео-бронхиального шва.

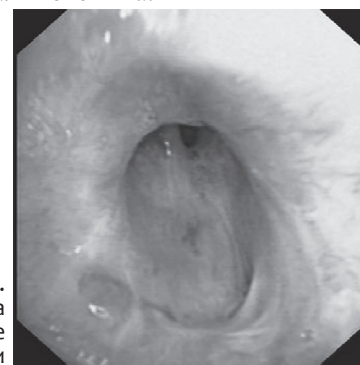


Рис. 6. Пациентка Л. ФБС через 3 года 9 месяцев после операции

Литература

1. Злокачественные новообразования в России в 2018 году (заболеваемость и смертность) / Под ред. А. Д. Каприна, В. В. Старинского, Г. В. Петровой – М. : МНИОИ им. П.А. Герцена – филиал ФГБУ «НМИЦ радиологии» Минздрава России, – 2019. – илл. – 250 с.
2. Состояние онкологической помощи населению России в 2018 году / Под ред. А. Д. Каприна, В. В. Старинского, Г. В. Петровой. – М. : МНИОИ им. П.А. Герцена – филиал ФГБУ «НМИЦ радиологии» Минздрава России, 2019. – илл. – 236 с.
3. Хвастунов, Р. А. Трахео-бронхопластические резекции при раке легкого / Р. А. Хвастунов, А. А. Усачев // Современная онкология. – 2016. – № 3. – С. 69-74.
4. Резекция бифуркации трахеи в лечении больших немелкоклеточным раком легкого (обзор литературы) / И. А. Дадыев, М. М. Давыдов, А. К. Чекини [и др.] // Сибирский онкологический журнал. – 2018. – № 5. – С. 94-105. – URL: <https://doi:10.21294/1814-4861-2018-17-5-94-105>.
5. Mac Hale, S. J. Carcinoma of the bronchus: survival following conservative resection / S. J. Mac Hale // Thorax. – 1966. – Vol. 21. – P. 343.
6. Jonston? J. B. The treatment of bronchial carcinoma by lobectomy and sleeve resection of the main bronchus / J. B. Jonston, P. H. Jones // Thorax. – 1959. – Vol. 14. – P. 48-53.
7. Abbot, O. A. Experiences with the surgical resection of the human carina, tracheal wall, and contralateral bronchial wall in cases of right total pneumonectomy / O. A. Abbot // J Thorac Surg. – 1950. – Vol. 19. – P. 906.
8. Dartevelle, P. Tracheal sleeve pneumonectomy for bronchogenic carcinoma: report of 55 cases / P. Dartevelle, P. Macchiarini, A. Chapelier // Ann Thorac Surg. – 1995. – Vol. 60. – P. 1854.
9. Tracheal and tracheobronchial resections. Technique and results in 20 cases. / J. Mathey, J. F. Binet, J. J. Galey [et al.] // J Thorac Cardiovasc Surg – 1966. – Vol. 51. – P. 1-13.
10. Survival in patients undergoing tracheal sleeve pneumonectomy for bronchogenic carcinoma. / R. J. Jensik, L. P. Faber, C. F. Kittle [et al.] // J Thorac Cardiovasc Surg. – 1982. – Vol. 84. – P. 489.
11. Deslauriers, J. Sleeve pneumonectomy for bronchogenic carcinoma // Ann Thorac Surg. – 1979. – Vol. 28. – P. 465.
12. Tracheal sleeve pneumonectomy: Long-term outcome. / G. Roviario, C. Vergani, M. Maciocco [et al.] // Lung Cancer. – 2006. – Vol. 52. – P. 105.
13. Трахтенберг, А. Х. Клиническая онкопульмонология / А. Х. Трахтенберг, В. И. Чиссов // – М. : ГЭОТАР-Медцина. – 2000. – 600 с.
14. Чичеватов, Д. А. Трахеобронхопластические операции в хирургии рака легкого / Д. А. Чичеватов, Е. Н. Синев // Поволжский онкологический вестник. – 2015. – № 2. – С. 69-73.
15. Indications and results of sleeve carinal resection / V. A. Porhanov, I. S. Poliakov, A. P. Selvaschuk [et al.] // Eur. J. Cardiothorac. Surg. – 2002. – Vol. 22. – P. 685-694.
16. The evolution of bronchoplasty and broncho-angioplasty as treatments for lung cancer: evaluation of 30 years of data from a single institution / T. Nagayasu, N. Yamasaki, T. Tsuchiya [et al.] // Eur J Cardiothorac Surg. – 2016. – Vol. 4. – P. 300-306. – URL: <https://doi:10.1093/ejcts/ezv065>.
17. Харченко, В. П. Резекция бифуркации трахеи при немелкоклеточном раке легкого / В. П. Харченко // Вестник РОНЦ им. Н. Н. Блохина РАМН. – 2004. – № 4. – С 51-53.
18. Немелкоклеточный рак легкого с поражением бифуркации трахеи: пневмонэктомия с резекцией бифуркации трахеи или химиолучевая терапия? / И. А. Дадыев, М. М. Давыдов, М. С. Шогенов [и др.] // Современная

- Онкология. – 2018. - № 20. – С. 32–35. URL: <https://doi.org/10.26442/18151434.2018.4.180161>
19. Хирургия трахеи и бронхов / М. И. Перельман, Ю. В. Бирюков, Л. М. Гудовский [и др.] // *Анналы хирургии*. – 2001. – № 1. – С. 30–35.
20. Эволюция трахео-бронхиальной хирургии / А. Б. Рябов, А. Х. Трахтенберг, О. В. Пикин [и др.] // *Онкология. Журнал им. П.А. Герцена*. – 2017. – № 3. – С. 82 – 87.
21. Massard, G. Local control of disease and survival following bronchoplastic lobectomy for non-small cell lung cancer / G. Massard // *Eur J Cardiothorac Surg*. – 1999. – Vol. 16. – P. 276–282. – URL: [https://doi.org/10.1016/s1010-7940\(99\)00233-x](https://doi.org/10.1016/s1010-7940(99)00233-x).
22. Sleeve lobectomy versus pneumonectomy for lung cancer: a comparative analysis of survival and sites or recurrences / J. Deslauriers, J. Gregoire, L. Jacques [et al.] // *Ann Thorac Surg*. – 2004. – Vol. 77. – P.1152–1156. – URL: <https://doi.org/10.1016/j.athoracsur.2003.07.040>.
23. Синева, Е. Н. Бронхопластические лобэктомии с максимальной резекцией бронхиального ствола / Е. Н. Синева, Д. А. Чичеватов // *Поволжский онкологический вестник*. – 2015. – № 1. – С. 31–36.
24. Extended sleeve lobectomy for centrally located non-small-cell lung cancer: a 20-year single-centre experience / T. H. Hong, J. H. Cho, S. Shin [et al.] // *European journal of cardio-thoracic surgery: official journal of the European Association for Cardio-thoracic Surgery*. – 2018. – Vol. 54. – P. 142–148. – URL: <https://doi.org/10.1093/ejcts/ezy011>.
25. Prognostic analysis of the bronchoplastic and broncho-arterioplasty lobectomy of non-small cell lung cancers-10-year experiences of 161 patients / L. L. Zhao, F. Y. Zhou, C. Y. Dai [et al.] // *Journal of thoracic disease*. – 2015. – Vol. 7. – P. 2288–2299. – URL: <https://doi.org/10.3978/j.issn.2072-1439.2015.12.59>.
26. Tracheobronchoplasty in the treatment of centrally located lung cancer / N. Mao, C. Zuo, N. Gan [et al.] // *Zhongguo fei ai za zhi = Chinese journal of lung cancer*. – 2005. – Vol. 8. – P. 329–331. – URL: <https://doi.org/10.3779/j.issn.1009-3419.2005.04.18>.
27. Shentu, Y. Trachea2bronchoplasty in the surgical treatment of locally advanced non2small cell lung cancer / Y. Shentu, Z. Ding, Y. Zhou // *Zhongguo fei ai za zhi = Chinese journal of lung cancer*. – 2006. – Vol. 9. – P. 196–200. – URL: <https://doi.org/10.3779/j.issn.1009-3419.2006.02.20>.
28. Abdel Rahman, A. R. Bronchoplasty for primary broncho-pulmonary tumors / A. R. Abdel Rahman // *Journal of the Egyptian National Cancer Institute*. – 2010. – Vol. 22. – P. 73–78.
29. Wedge bronchoplastic lobectomy for non-small cell lung cancer as an alternative to sleeve lobectomy / S. Y. Park, H. S. Lee, H. J. Jang [et al.] // *The Journal of thoracic and cardiovascular surgery*. – 2012. – Vol. 143. – P. 825–831. – URL: <https://doi.org/10.1016/j.jtcvs.2011.10.057>.
30. Palade, E. Bronchus anastomosis after sleeve resection for lung cancer: does the suture technique have an impact on postoperative complication rate? / E. Palade, H. Holdt, B. Passlick // *Interactive cardiovascular and thoracic surgery*. – 2015. – Vol. 20. – P. 798–804. – URL: <https://doi.org/10.1093/icvts/ivvo58>.
31. Непосредственные результаты бронхопластических операций в хирургии злокачественных новообразований легкого / Е. В. Левченко, Н. Е. Левченко, С. М. Ергнян [и др.] // *Вопросы онкологии*. – 2016. – Т. 62, № 1. – С. 91–95.
32. The evolution of bronchoplasty and broncho-angioplasty as treatments for lung cancer: evaluation of 30 years of data from a single institution / T. Nagayasu, N. Yamasaki, T. Tsuchiya [et al.] // *European journal of cardio-thoracic surgery: official journal of the European Association for Cardio-thoracic Surgery*. – 2016. – Vol. 49. – P. 300–306. – URL: <https://doi.org/10.1093/ejcts/ezv065>.
33. Two-Stage Surgery Without Parenchyma Resection for Endobronchial Carcinoid Tumor / O. Pikin, A. Ryabov, V. Sokolov [et al.] // *The Annals of thoracic surgery*. – 2017. – Vol. 104. – P. 1846–1851. URL: <https://doi.org/10.1016/j.athoracsur.2017.06.050>.
34. Чижиков, А. В. Трахеобронхоангиопластические операции в хирургическом лечении немелкоклеточного рака легкого / А. В. Чижиков, В. Ф. Чижиков, П. А. Григорьев // *Здравоохранение Югры: опыт и инновации*. – 2016. – Спецвыпуск. – С. 7–10.
35. Харченко, В. П. Реконструктивные операции на бронхах и бифуркации трахеи при хирургическом и комбинированном лечении рака легкого / В. П. Харченко, В. Д. Чхиквадзе // *Онкология. Журнал им. П.А. Герцена*. – 2020. – № 9. – С. 5–12. – URL: <https://doi.org/10.17116/onkolog202090515>.
36. Хирургические вмешательства с циркулярной резекцией бифуркации трахеи при лечении больных со злокачественными новообразованиями бронхов / Е. В. Левченко, С. М. Ергнян, В. А. Шутов, А. С. Барчук // *Хирургия. Журнал имени Н. И. Пирогова*. – 2016. – № 1-2. – С. 16–22.
37. Clinical experience with carinal resection / J. D. Mitchell, D. J. Mathisen, C. D. Wright [et al.] // *The Journal of thoracic and cardiovascular surgery*. – 1999. – Vol. 117. – P. 39–53. – URL: [https://doi.org/10.1016/s0022-5223\(99\)70468-x](https://doi.org/10.1016/s0022-5223(99)70468-x).
38. Long-term results after carinal resection for carcinoma: does the benefit warrant the risk? / M. de Perrot, E. Fadel, O. Mercier [et al.] // *The Journal of thoracic and cardiovascular surgery*. – 2006. – Vol. 131. – P. 81–89. URL: <https://doi.org/10.1016/j.jtcvs.2005.07.062>.
39. Трахео-бронхопластические операции в хирургическом лечении рака легкого / В. Ю. Зуев, Н. П. Кондратьев, А. В. Самойлов [и др.] // *Тюменский медицинский журнал*. – 2010. – № 3. – С. 65–67.
40. Пневмонэктомия с резекцией бифуркации трахеи в лечении пациентов с немелкоклеточным раком легкого: непосредственные и отдаленные результаты / И. А. Дадыев, М. М. Давыдов, А. Г. Абдуллаев [и др.] // *Современная онкология*. – 2018. – Т. 20, № 4. – С. 36–40. – URL: <https://doi.org/10.26442/18151434.2018.4.180152>.
41. VII Международный конгресс «Актуальные направления современной кардио - торакальной хирургии» (15–17 июня 2017 г.): тезисы докладов / сост. В. Г. Пищик (отв. секретарь научного комитета), И. В. Васильев. – СПб., 2017. – 201 с.
42. Усовершенствованный способ пластики культи главного бронха после пневмонэктомии / В. А. Порханов, Ф. Г. Назыров, Ш. Н. Худайбергенов [и др.] // *Хирургия*. – 2010. – № 5. – С. 53–55.
43. Севальщук, А. П. Реконструкция и эндопротезирование трахео-бронхиального дерева при доброкачественных заболеваниях и злокачественных поражениях: дис. ... доктора медицинский наук / А. П. Севальщук. – Краснодар, 2009. – 216 с.
44. Коротин, Д. П. Метод хирургической профилактики недостаточности культи главного бронха с использованием фибрин-коллагеновой пластины / А. В. Павлушин, А. А. Артифексова, Д. П. Коротин // *Современные технологии в медицине*. – 2011. – № 1. – С. 61–66.