

УДК 613.648 + 616.12+611.018

**Тукинова Г.Я., Халел Э.С., Достанова И.М., Ишанова А.М.
СРАВНИТЕЛЬНАЯ ОЦЕНКА ВОЗДЕЙСТВИЯ
АКТИВИРОВАННОГО И НЕ АКТИВИРОВАННОГО ДИОКСИДА
МАРГАНЦА НА ГИСТОМОРФОЛОГИЧЕСКИЕ ПРОЦЕССЫ СЕРДЦА
КРЫС**

Кафедра патологической анатомии и судебной медицины имени
Ю.В.Пругло
Некоммерческое акционерное общество "Медицинский университет
Семей" г.Семей, Республика Казахстан

**Tukinova G.Y., Khalel A.S., Dostanova I. M., Ishanova A. M.
COMPARATIVE EVALUATION OF THE IMPACT OF ACTIVATED
AND NOT ACTIVATED MANGANESE DIOXIDE ON THE
HYSTOMORPHOLOGICAL PROCESSES OF RAT'S HEART**
Department of pathological anatomy and forensic medicine named after Yu.V.
Pruglo
Non-commercial joint-stock company "Semey Medical University"
Semey, Republic of Kazakhstan

E-mail: tukinovazzz@gmail.com

Аннотация. Как мы знаем, наше человечество подвергалось различному воздействию радиации. Любое ионизирующее излучение приводит к невозвратимым патологиям. В нашей работе мы провели исследование влияния как внешнего, так и внутреннего излучения на сердце и провели сравнительную характеристику данных патологических проявлений.

Annotation. As we know, our humanity has been exposed to different kinds of radiation. Any ionizing radiation leads to irreversible pathologies. In our work, we conducted a study of the influence of both external and internal radiation on the heart and conducted a comparative description of these pathological manifestations.

Ключевые слова: внутреннее излучение, крысы, сердце.

Key words: internal radiation, rats, heart.

Введение

За время существования человечества, наш мир подвергался влиянию различных излучений. Как нам известно, одними из крупных примеров таких воздействий являются города Хиросима, Нагасаки, Чернобыль, Невада,

Семипалатинск и прилегающие территории данных городов. Изучение радиационных воздействий на организмы имеет большое значение, как в медицине, так и в других сферах жизни. Существует большое количество различной литературы посвященной исследованию влияния радиации.

Как мы знаем, сердечно – сосудистая система является одной из важных систем организма, повреждение которой ведет к критическим изменениям в организме. Данная система, как и все остальные, может быть подвержена различному воздействию, среди которых радиационное воздействие занимает ведущее место, по чистоте встречаемости. Наглядно такие изменения можно заметить среди населения подвергшихся радиационному воздействию при аварии на Чернобыльской АЭС.[2] После аварии на ЧАЭС был отмечен значительный рост сердечно - сосудистых заболеваний среди населения.[1]

В научно - исследовательских работах украинских и американских ученых была проведена оценка влияния радиации на тяжесть проявления клинических симптомов ишемической болезни сердца у работников, занимавшихся устранением последствий аварии на Чернобыльской АЭС. По данным клинко-эпидемиологического реестра ННЦРМ за период с 1992 по 2013 гг. было обследовано 376 работников и 123 жителя города Киева, не подвергавшихся ионизирующему воздействию. Обследуемые были поделены на несколько групп, в зависимости от пола и возраста. В результате было обнаружено, что клиническая картина сильно не отличается, но было выявлено, что среди подвергшихся радиации клинические симптомы проявляются в более раннем возрасте (в 55,9 лет), нежели среди жителей города (59,8 лет). [2].

Основную роль появления нарушения в миокарде выделяют циркуляторным патологиям, в частности облитерации капилляров [3]. Такие патологические изменения наблюдаются у онкологических пациентов, проходивших курсы радиационной терапии. Многие виды рака в детском и подростковом возрасте успешно лечатся с помощью данной терапии, и эти пациенты продолжают жить активной и нормальной взрослой жизнью, о чем свидетельствует растущее число выживших после рака [4]. Однако среди выживших часто наблюдаются поздние сердечно-сосудистые эффекты. Исследования показали, что эти пациенты имеют повышенный риск развития ишемической болезни сердца (ИБС), клапанной болезни сердца, застойной сердечной недостаточности (ХСН), перикардальной болезни и внезапной смерти. Риск особенно высок у пациентов в возрасте до 40 лет [4].

Из этих данных можно сделать вывод, что сердечнососудистая система организма чувствительна к воздействию радиации. В основном в литературных источниках можно встретить исследования лишь внешнего воздействия. В нашей же работе мы провели исследование изменения тканей сердца при внутреннем воздействии, а так же провели сравнение изменений при внешнем и внутреннем излучении.

Цель исследования - дать сравнительную оценку гистоморфологических изменений в сердечной ткани лабораторных крыс подвергшихся воздействию активированного и неактивированного диоксида марганца.

Материалы и методы исследования

В ходе экспериментальной работы были использованы 30 белых половозрелых самцов крыс породы «Wistar», возрастом 5 месяцев и массой 210 – 260 г. По плану работы данные крысы были разделены на 4 основные группы, в каждой из которых находилось 45 крыс.

Первая группа (n=10) животных была подвержена облучению диоксидом марганца потоком нейтронов на исследовательском реакторе «Байкал – 1», который расположен в городе Курчатов. Для облучения использовался порошок MnO_2 (100 мг), который в ходе нейтронной активации на ядерном реакторе при флюенсе нейтронов 4×10^{14} н/см², превращался в ^{56}Mn ($T_{1/2}=2,58$ ч). Облучение выполнялось при уровне мощности 10 кВт в течение 40 минут [5].

Во вторую группу (n=10) животных входят крысы подвергшиеся ингаляции неактивированного диоксида марганца (MnO_2). Для ингаляции к контейнеру с биологическими объектами были присоединены трубки для подачи распыляемого порошка [6].

Третью группу (n=10) составили контрольные крысы.

На 3-е и 60-е сутки после экспозиции во всех группах животных проводили эвтаназию путём введения 10% раствора кетамина.

В работе использовались два основных метода исследования: гистологический.

Для проведения данных исследований фрагменты тканей сердца, подвергались фиксации в 10% нейтральном формалине в течение 24 часов при комнатной температуре и после соответствующей проводки заливали в парафин, на микротоме изготавливали поперечные серийные срезы толщиной 5–6 мкм.

Для гистологического исследования срезы окрашивали гематоксилином и эозином (H&E), заключая в полистирол под покровное стекло. Окрашенные препараты изучались с целью выявления изменений микроструктур материала на микроскопе Leica DM 1000, после был проведен анализ, и все препараты были сфотографированы.

Результаты исследования и их обсуждение

В настоящем исследовании мы провели эксперимент используя порошок $^{56}\text{MnO}_2$, которым воздействовали на крыс. Согласно результатам исследования с использованием ядерного реактора низкие дозы ^{56}Mn были зафиксированы в сердце [5]. При микроскопическом исследовании сердца крыс всех трех групп на 3-ий день патологических изменений не выявлено, что свидетельствует об отсутствии острого эффекта нейтронно-активированного и неактивированного диоксида марганца.

Интересным изменениям подвергаются процессы, протекающие в ткани сердца животных, подвергавшихся воздействию внутреннего излучения, у которых на 60-ый день выявляются гипертрофированные кардиомиоциты, диффузное слабо выраженное венозное и капиллярное полнокровие с эритростазами, начальным периваскулярным кардиосклерозом. Признаки дистрофии миокарда в виде сочетания в срезах групп кардиомиоцитов в состоянии слабой и слабо-умеренной гипертрофии, небольших пучков мышечных волокон, истонченных за счёт слабой атрофии, мелких очажков круглоклеточной инфильтрации стромы. Мелко - и среднеочаговая выраженная фрагментация, небольшие участки волнообразной деформации мышечных волокон миокарда - как признаки возможного нарушения ритма сердца (рис. А).

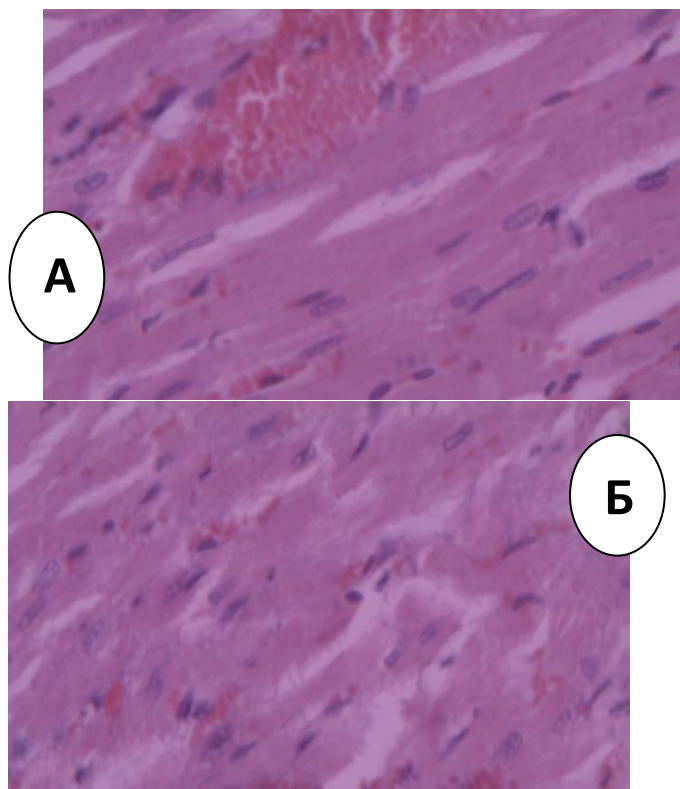


Рис.1. Микроскопическая картина сердца крысы, подвергнутого воздействию Mn^{56}O_2 . Окраска: гематоксилин и эозин. Увеличение $\times 40$.

На 60-ый день у крыс вдыхавших MnO_2 ядра кардиомиоцитов хорошо видны, имели удлиненно-овальную форму, располагались ближе к центру

цитоплазмы и своей длинной осью были ориентированы параллельно сарколемме. В саркоплазме видны поперечные полосы. Цитоплазма некоторых кардиомиоцитов неравномерно окрашена, сарколемма определялась четко (рис. Б).

Выводы:

Результаты наших исследований и их сопоставление с данными литературы позволили сделать вывод, что у большинства экспериментальных животных, подвергавшихся нейтронному излучению ($^{56}\text{MnO}_2$), более выраженные изменения отмечались на 60-ые сутки после облучения, заключающиеся в явлении гипертрофии и склероза, тогда как после ингаляции MnO_2 у крыс выявлены незначительные изменения.

Таким образом, экспериментальные исследования подтверждают роль нейтронного излучения в формировании морфологических признаков, характерных для радиационного кардиосклероза, зависящая от вида излучения.

Список литературы:

1. Лобанок Л.М. Ионизирующее излучение в малых дозах как фактор риска возникновения предпатологических состояний сердца и сосудов/ К.Я. Буланова // Оригинальные исследования. – 2009. - № 2 – С. 85 -57.
2. Малиновская С. Л. Коррекция нарушений миокарда, вызванных ионизирующей радиацией, с помощью низкоинтенсивного электромагнитного излучения/ Монич В.А., Баврина А.П., Яковлева Е.И. // Современные проблемы науки и образования. – 2015. - №2. – С.10 -20.
3. Островская С. С. Радиационно-индуцированные повреждения сердечно-сосудистой системы/ Шаторная В. Ф.// Вісник проблем біології і медицини – 2015 – Вип. 4, Том 2 (125) – С. 47 – 53.
4. Рахыпбеков Т.К., Хоши М., Степаненко В.Ф. и др. Радиационно–биологический эксперимент на комплексе исследовательских реакторов «Байкал–1» // Человек. Энергия. Атом. – 2015. – №2(24). – С. 43–45.
5. Степаненко В.Ф., Рахыпбеков Т.К., Каприн А.Д. и др. Облучение экспериментальных животных активированной нейтронами радиоактивной пылью: разработка и реализация метода – первые результаты международного многоцентрового исследования // Радиация и риск. – 2016. – Т. 25, №4. – С. 112–125.
6. Syed Wamique Yusuf Radiation-Induced Heart Disease: A Clinical Update/ Shehzad Sami, Iyad N. Daher// Cardiology Research and Practice. – 2011. - С.