

Толщина/высота	0,61 ($\pm 0,49$)	1,25 ($\pm 0,81$)	0,64	P = 0,0001523
Общая оценка	2,25 ($\pm 1,02$)	4,67 ($\pm 1,45$)	2,42	P = 2,162*10 ⁻¹¹

Полученные результаты показали большую эстетическую эффективность постоянного водного вида охлаждения (общая оценка по шкале 2,25 ($\pm 1,02$)), чем периодического, с помощью льда (общая оценка по шкале 4,67 ($\pm 1,45$)). В литературных источниках приемлемыми и корректными считаются общие оценки не выше 3,3 баллов [5].

Результаты проведенных исследований позволили сделать выводы:

Выводы.

1. Для гемангиом, возвышающихся над поверхностью кожи на 1 мм., эффективно применение KTP-Nd-YAG-лазера, а для гемангиом, возвышающихся над поверхностью кожи на 2 мм. и более, эффективно применение Nd-YAG-лазера.

2. Оценка эстетических результатов лазерного лечения пациентов с гемангиомами с применением Nd-YAG-лазера показала, что оптимальные показатели эстетической эффективности имеет сочетание лазерокоагуляции с постоянным водным охлаждением.

Список литературы

1. Chinnadurai, S. Laser treatment of infantile hemangioma: A systematic review [Electronic resource] / S. Chinnadurai, N. A. Sathe, T. Surawicz // *Lasers Surg. Med.* — 2016. — Vol.48, № 3. — P.222—233.

2. Darrow D.H. Diagnosis and management of infantile hemangioma / Darrow D.H. Greene A.K., Mancini A.J., Nopper A.J. // *Pediatrics.* – 2015. - 136 (4). – P. 1060-1104.

3. Kessels J.P. Superficial hemangioma: pulsed dye laser versus wait-and-see / Kessels J.P., Hamers E.T., Ostertag J.U. // *Dermatol Surg.* – 2013. Vol 39, №3. – P. 414–421

4. Luu M. Haemangioma: clinical course, complications and management / Luu M., Frieden I.J. // *Br J Dermatol.* – 2013. – Vol 69, № 1. – P. 20 –30

5. Mossaad A. Post-surgical repair of cleft scar using fractional CO2 laser / Mossaad A., Kotb A., Abdelrahman M. [et al.] // *Open Access Macedonian Journal of Medical Sciences.* — 2018. -Vol. 6, №7. — P. 1231—1234

6. Uthurriague C. Skin patterns associated with upper airway infantile haemangiomas: a retrospective multicentre study / Uthurriague C., Voccara O., Catteau B. et al // *Acta Derm Venereol.* – 2016. – Vol 96, № 7. – P. 963–966.

УДК 616.313-002.258

**Зайцева Д.А., Истомина А.С., Еловицова Т.М., Саблина С.Н.,
Дорохина К.Р.**

**ХАРАКТЕРИСТИКА ОРГАНОВ И ТКАНЕЙ ПОЛОСТИ РТА У
ПАЦИЕНТОВ СТАРШИХ ВОЗРАСТНЫХ ГРУПП С
ЖЕЛЕЗОДЕФИЦИТНОЙ АНЕМИЕЙ**

Кафедра терапевтической стоматологии и
пропедевтики стоматологических заболеваний
Кафедра факультетской терапии и гериатрии
Уральский государственный медицинский университет
Екатеринбург, Российская Федерация

**Zaitceva D.A¹., Istomina A.S¹., Elovikova T.M¹., Sablina S.N¹.,
Dorokhina K.R².**

**CHARACTERISTICS OF ORGANS AND TISSUES OF THE ORAL
CAVITY IN PATIENTS OF OLDER AGE GROUPS WITH IRON
DEFICIENCY ANEMIA**

¹Department of Preventive Dentistry and Propedeutics of Dental Disease
Federal State Budget Educational Institution of Higher Education «Ural state medical
university» of the Ministry of Health of the Russian Federation
3 Repin Str., 620028, Yekaterinburg, Russia

²Department of Internal Medicine and Geriatrics Ural State Medical
University, Central City Hospital 7,
Yekaterinburg, Russian Federation

Email: darya.zaitceva98@mail.ru, AnnIstomina14@gmail.com

Аннотация. В статье проведен анализ особенностей состояния слизистой оболочки полости рта у пациентов с железодефицитной анемией (ЖДА), в возрасте от 48 до 62 лет. Изучение их распространенности показало, что у данного контингента пациентов преобладают заболевания органов и тканей полости рта, выявлено увеличение интенсивности поражения зубов кариесом, преобладают заболевания тканей пародонта. В ходе исследования установлено наличие при ЖДА атрофического глоссита у пациентов, сопровождающегося парестезией (100%). В 88,24% случаев диагностируется ксеростомия второй степени, что подтверждают значения МПРЖ (минерализующий потенциал ротовой жидкости). Своевременный скрининг таких пациентов на приеме у врача – стоматолога способствует ранней адекватной коррекционной терапии, направленной на нормализацию показателей гемоглобина крови, положительно изменяя качество жизни больных.

Annotation. The article analyzes the characteristics of the oral mucosa of patients with iron deficiency anemia (IDA), aged 48 to 62 years. A study of their prevalence showed that in this group of patients diseases of the organs and tissues of the oral cavity prevail, an increase in the intensity of dental caries is revealed, periodontal tissue diseases predominate. The study found the presence of IDA atrophic glossitis in patients with paresthesia (100%). In 88.24% of cases, xerostomia of the

second degree is diagnosed, which is confirmed by the values of MPOF (mineralizing potential of the oral fluid). Timely screening of such patients at a dentist's appointment promotes early adequate corrective therapy aimed at normalizing blood hemoglobin, positively changing the quality of life of patients.

Ключевые слова: железодефицитная анемия, слизистая оболочка, глосситы.

Key words: iron-deficiency anemia, elderly patients, oral mucosa, glossitis.

Введение

Железодефицитная анемия (ЖДА) - одно из самых распространенных заболеваний в мире, ее частота достигает 90-95% среди всех анемий, а в среднем по России частота ЖДА составляет 42% [1,4,6]. По данным ВОЗ в Российской Федерации на 2017 зарегистрировано 604 365 больных ЖДА, в Уральском федеральном округе – 51 068 человек [1,4,6].

ЖДА рассматривают как фактор риска, предполагающий развитие патологических изменений органов и тканей полости рта: твердых тканей зубов, пародонта, слизистой оболочки [1,3,4,6]. Так называемые «стоматологические симптомы» анемии коррелируют у ряда больных с развитием основного заболевания, у других - опережают основные клинические симптомы на 2-3 года, что, по мнению ряда авторов, может оцениваться в качестве клинического диагностического теста для исследования крови с целью выявления начальной формы ЖДА. Своевременная диагностика ЖДА является залогом эффективной профилактики и лечения этого состояния и позволяет избежать ряда серьезных осложнений, особенно у пациентов старших возрастных групп [1,4,6].

Цель исследования – оценка клинического состояния органов и тканей полости рта у пациентов старших возрастных групп с ЖДА.

Материалы и методы

Клинические исследования проведены на базе ЦГБ №7 (в терапевтическом отделении) и на кафедре терапевтической стоматологии и пропедевтики стоматологических заболеваний. Для решения поставленной задачи нами было проведено комплексное стоматологическое обследование 35 пациентов в возрасте от 48 лет до 62 лет (средний возраст - 53,5 лет). Все пациенты - женщины в постменопаузальном периоде, разделены на 2 группы: основную и группу сравнения. В основную группу отобраны пациенты с хронической железодефицитной анемией тяжелой степени, которые на момент обследования находились на гемотрансфузии и получали заместительную терапию препаратами железа (17 человек). Показатель гемоглобина крови у женщин основной группы составил в среднем 68 г/л. Во вторую группу отобраны пациенты того же возраста, с артериальной гипертензией и компенсированным статусом по уровню гемоглобина крови, который составил 110 г/л (18 человек).

Стоматологическое обследование пациентов включало: расспрос – анализ жалоб и данных анамнеза. При осмотре полости рта учитывалось определение гигиенического состояния по J. R.Green, JR Vermillion, 1964 и интенсивности

кариеса зубов, структуры КПУ, некариозных поражений. Состояние слизистой оболочки полости рта (СОПР; цвет, влажность, наличие отека, элементов поражения), тканей пародонта, определение вязкости смешанной слюны (СС) оценивали в динамике. Выявление признаков гипофункции слюнных желез – степени ксеростомии и минерализующего потенциала ротовой жидкости – МПРЖ выполняли у пациентов основной группы и группы сравнения [2,3,5]. Проведен анализ историй болезни и анализ лабораторных исследований.

Статистическую обработку результатов проводили на персональном компьютере с помощью пакета прикладных программ «Statistica 6.0» и пакета прикладных программ Excel; данные представлены в виде средних арифметических величин и стандартной ошибки среднего ($M \pm m$). Для установления достоверности различий использовалось t-распределение Стьюдента. Достоверными считали данные, для которых вероятность ошибки (p) была меньше 0,05 [2,3,5].

Результаты исследования и их обсуждение

Анализ результатов исследования показал: при расспросе пациенты основной группы предъявляли жалобы на кровоточивость десен при чистке зубов и приеме пищи, неприятный запах изо рта, боль в деснах, чувство сухости в полости рта – 88,24%, понижение, иногда – извращение вкусовой чувствительности – 47,06%, чувство «жжения и пощипывания» языка (парестезии), долго заживающие «трещины» в углах рта, истончении слизистой оболочки рта и ее частое травмирование.

При внешнем осмотре пациентов с ЖДА выявлена бледность кожи – у 94,12% пациентов (16 чел.), продольные линейные дефекты в области углов рта (ангулярный хейлит) – у 12% (2 чел.).

При осмотре полости рта – уровень гигиены в основной группе – $3,35 \pm 0,25$ баллов, в группе сравнения – $2,15 \pm 0,15$ баллов. На всех поверхностях зубов определяется значительное количество мягкого зубного налета и зубного камня; изменение формы десны, деформация прикуса, пародонтальные карманы, а также подвижность зубов 1–2-ой степени, смещение зубов – в 23,53% случаев.

Слизистая оболочка губ, щек бледная, отечная, определяются отпечатки зубов на щеках и боковых поверхностях языка (100%). Язык обложен налетом у 100% пациентов (17 человек), атрофия нитевидных сосочков языка (преимущественно на кончике языка), очаги десквамации у 59% пациентов (10 обследованных лиц; десквамативный глоссит), наличие варикозного расширения вен языка – у 76,47% (13 пациентов). У 18% пациентов первой группы (3 человека) отмечена складчатость языка, в виде продольных и поперечных борозд – мозговая форма складчатого глоссита (рис.1).

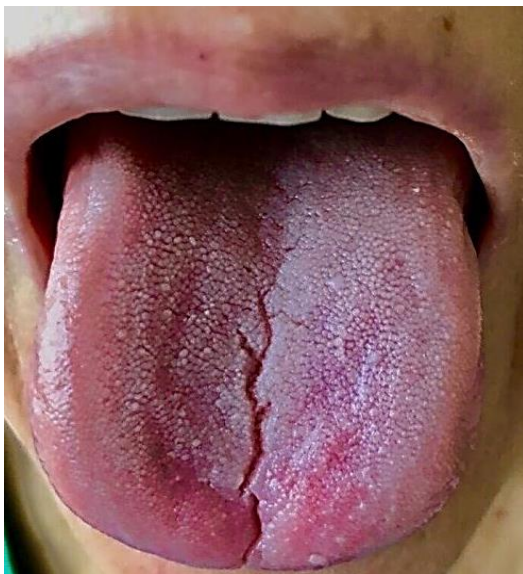


Рис.1. Десквамативный глоссит у пациента Б., 56 лет с ЖДА. Выраженность продольной складки.

Распространенность кариеса зубов в первой группе высокая – КПУ зубов – $19,35 \pm 3,25$ ед; в группе сравнения – $12,5 \pm 2,5$ ед; в структуре КПУ - преобладание доли «кариозных» и «удаленных» зубов. Анализ КПУ поверхностей показал: в первой группе – наибольшее количество пораженных поверхностей, преимущественная локализация кариозных полостей – контактные поверхности, однако $p \geq 0,05$.

Анализ МПРЖ [2,3] пациентов показал, что в $88,24\% \pm 4,24\%$ в первой группе (с ЖДА) преобладал 5-й тип микрокристаллизации – практически полное отсутствие кристаллов, деструктуризация ротовой жидкости, что подтверждает наличие ксеростомии второй степени (рис.2).



Рис.2. МПРЖ пациентов первой группы – 5-й тип микрокристаллизации.

Выводы:

1. У пациентов на фоне ЖДА наблюдается более высокая распространенность заболеваний органов и тканей полости рта, в отличие от

группы сравнения: увеличение распространенности и интенсивности поражения зубов кариесом, преобладание патологии тканей пародонтаи заболеваний слизистой оболочки полости рта.

2. В ходе исследования установлено: характерным «стоматологическим симптомом» ЖДА являются изменения состояния слизистой языка: в 100% случаев у пациентов выявляется атрофический глоссит, сопровождающийся парестезией.

3. Ксеростомия второй степени в 88,24% случаев диагностируется у больных ЖДА, что подтверждают значения МПРЖ

4. Выявление изменений слизистой языка в большинстве случаев способствует ранней диагностике ЖДА, поэтому целесообразно проводить своевременный скрининг таких пациентов на приеме у врача-стоматолога.

Список литературы:

1. Богданов А.Н., Щербак С.Г., Павлович Д. Анемии в пожилом и старческом возрасте / А.Н.Богданов, С.Г. Щербак, Д.Павлович // Вестник Северо-Западного государственного медицинского университета им. И.И. Мечникова – 2018. №2. - Т.10. - С.19.

2. Еловикова Т.М., Карасева В.В., Молвинских В.С., Скурихина Я.С., Кощев А.С. Моделирование метода экспресс-диагностики негативного влияния курения как управляемого процесса в практике врача стоматолога // Проблемы стоматологии. - 2019. - № 4. - С. 44-49.

3. Еловикова Т.М. Сиалология в терапевтической стоматологии / Т.М. Еловикова, С.С. Григорьев // Екатеринбург. - 2018. – 192с.

4. Смышляева А.В., Леушина Е.И. Изменения в полости рта при анемическом синдроме / А.В. Смышляева, Е.И. Леушина // Международный студенческий научный вестник. – 2018. - №4. – С. 313.

5. Трубочанинова А.С., Поладян К.Ж., Еловикова Т.М., Дорохина К.Р. Взаимосвязь состояния здоровья полости рта и сердечно-сосудистых заболеваний у пациентов пожилого и старческого возраста на госпитальном этапе // Актуальные вопросы современной медицинской науки и здравоохранения: Материалы IV Международной научно-практической конференции молодых учёных и студентов, IV Форума медицинских и фармацевтических вузов России «За качественное образование», посвященные 100-летию со дня рождения ректора Свердловского государственного медицинского института, профессора Василия Николаевича Климова [Электронный ресурс], Екатеринбург, 10-12 апреля 2019 г. — Екатеринбург: Изд-во УГМУ, 2019. — Том 2. – С. 1259-1263.

6. Chun-Pin Chiang, Julia Yu-Fong Chang, Yi-Ping Wang, Yu-Hsueh Wu, Yang-Che Wu, Andy Sun. Atrophic Glossitis: Etiology, Serum Autoantibodies, Anemia, Hematinic Deficiencies, Hyperhomocysteinemia, and Management / Chun-Pin Chiang, Julia Yu-Fong Chang, Yi-Ping Wang, Yu-Hsueh Wu, Yang-Che Wu, Andy Sun // Journal of the Formosan Medical Association 2019. – pp. 1-7.