

3. Gallant J.E. Prophylaxis for opportunistic infections. / J.E. Gallant, D. Moore, R.E. Chaisson // *Annals of Internal Medicine*. – 1995. – №122. – P. 730–731.

4. Guidelines for the Prevention and Treatment of Opportunistic Infections Among HIV-Exposed and HIV-Infected Children. - 2019.

5. Navarrete-Dechent C. Dermatologic manifestations associated with HIV/AIDS / C. Navarrete-Dechent, R. Ortega, F. Fich, M. Concha // *Rev Chilena Infectol*. – 2015. – №32. – P. 57-71.

6. Peters B.M. Candida albicans-Staphylococcus aureus polymicrobial peritonitis modulates host innate immunity / B.M.Peters, M.C. Noverr // *Infect Immun*. – 2013. – №81. – P. 178-89.

7. Proctor L.M. Integrative human microbiome project / L.M. Proctor, H.H. Creasy, J.M. Fettweis // *Nature*. - 2019. – №569. – P. 641-648.

8. The Ministry of Health of the Russian Federation. Clinical recommendations “HIV infection in children”. -2017.

УДК 616-006.6

**Сизиков А.О., Шубина А.С., Уфимцева М.А., Петкау В.В.
ЧАСТОТА ВСТРЕЧАЕМОСТИ РЕДКИХ ЗЛОКАЧЕСТВЕННЫХ
ОПУХОЛЕЙ КОЖИ В СВЕРДЛОВСКОЙ ОБЛАСТИ**

Кафедра дерматовенерологии и безопасности жизнедеятельности
Кафедра онкологии и лучевой диагностики
Уральский государственный медицинский университет
Екатеринбург, Российская Федерация

**Sizikov A.O., Shubina A.S., Ufimceva M.A., Petkau V.V.
THE FREQUENCY OF RARE SKIN CANCERS IN THE TERRITORY
OF SVERDLOVSK REGION**

Department of skin and venereal diseases
Department of oncology and radiology
Ural state medical university
Yekaterinburg, Russian Federation

E-mail: paxromana123456789@gmail.com

Аннотация: В статье представлен анализ частоты встречаемости редких опухолей кожи на территории Свердловской области.

Annotation: The frequency of rare skin cancers in the territory of Sverdlovsk region has been analyzed in this article.

Ключевые слова: новообразование, рак, частота, встречаемость, возраст.

Key words: neoplasm, cancer, frequency, occurrence, age.

Введение

Новообразования различного генеза являются, по большому счету, одной из множества болезней цивилизации. В пользу этого утверждения говорят обширные исследования структуры заболеваемости и смертности во всем мире и в России - в частности. Так, исходя из исследований структуры онкологической заболеваемости и смертности, проведенных ВОЗ, мы можем видеть, что в 2018-м году от злокачественных новообразований умерло 9,6 млн. человек (каждый шестой умерший в этом году)[7]. Опираясь так же на данные ВОЗ, следует заметить тенденцию к увеличению заболеваемости, что обусловлено рядом причин: неправильный образ жизни, загрязнение атмосферы различными продуктами сгорания топлива (бензпирен), тяжелыми металлами, истощение озонового слоя, провоцирующее усиление канцерогенного влияния ультрафиолетового излучения, появление новых канцерогенных вирусных штаммов (онкогенные штаммы ВПЧ) и т.д.[7,10].

Не последнее место среди всех злокачественных опухолей занимают различные новообразования кожи, которые в структуре заболеваемости Свердловской области занимают первое место, на втором месте находятся опухоли легких. Кпервой категории относятся, собственно, рак, различные виды сарком, опухолей гладкой мускулатуры, аденокарцином и т.д. Особое место среди этих новообразований занимают редкие опухоли кожи, в которые входят рак из клеток Меркеля[1,9]- злокачественная опухоль нейроэндокринного происхождения (0,23 на 100 тыс. населения), базально- плоскоклеточный рак, являющийся результатом встречного роста базально- и плоскоклеточного рака[5], метатипический рак- формируется из эпителиоцитов зернистого слоя эпидермиса[2,8], ангиосаркома, происходящая из эндо- и перителлия сосудов[3], дерматофибросаркома- редкая злокачественная соединительнотканная опухоль дермы кожи (0,01% среди всех известных опухолей)[4,6]. Их уникальность заключается в следующем: ввиду своей редкой встречаемости методы их дифференциальной диагностики и лечения разработаны крайне слабо, также следует учитывать и то, что морфологически они, зачастую, схожи с более «классическими» нозологическими формами.

Даже специалисту, не имеющему отношение к онкологии, необходимо иметь, хотя бы, общее представление об этих заболеваниях, что будет способствовать раннему выявлению и верификации опухолей, более оперативному началу лечения и, соответственно, снижению смертности.

Цельисследования - проанализировать частоту встречаемости редких немеланоцитарных злокачественных опухолей кожи за период 2017 - 2018 гг. по Свердловской области.

Материалы и методы исследования

Проведен литературный обзор материалов отечественных и зарубежных исследователей с использованием поисковых систем PubMed, GoogleScholar, eLIBRARY. Материалами для исследования явились данные форм государственной статистической отчетности, утвержденных приказом Росстата

от 29.12.2011 г. № 520 (ред. от 30.12.2015 г.) – годовые формы отчетной документации: форма № 7 «Сведения о заболеваниях злокачественными новообразованиями». Проведено ретроспективное исследование 245 историй болезни пациентов с редкими злокачественными опухолями кожи (базально-плоскоклеточный рак, метитипический рак кожи, рак из клеток Меркеля, гемангиосаркома, дерматофибросаркома) ГБУЗ СО Свердловского областного онкологического диспансера за период 2017 – 2018 гг. Статистическая обработка в Excel.

Результаты исследования и их обсуждение

За 15-летний период отмечается увеличение в 1,7 раза показателей заболеваемости раком кожи – от 28,3 в 2004 г. до 48,3 на 100 тыс. населения в 2018 г. Смертность от рака кожи обусловлена высокоинвазивным и способным к метастазированию плоскоклеточным раком и редкими формами рака, которые от общего числа выявленных пациентов не превышают 12,0 %. В Свердловской области за последние 15 лет показатель смертности от немеланомного рака кожи имеет тенденцию к снижению с 1,3 в 2004 г. на 100 тыс. населения и достиг в 2018 г. показателя 0,7.

При анализе медицинской документации за исследуемый период было выявлено 245 случаев редких немеланоцитарных злокачественных новообразований кожи (базально-плоскоклеточный рак, метитипический рак кожи, рак из клеток Меркеля, гемангиосаркома, дерматофибросаркома), а именно: 139 случаев в 2017-м году и 106 в 2018-м году. Что составило от общего числа 6,7% и 5,1% соответственно.

Важно отметить, что 85,7% случаев регистрировались у пациентов старше 60 лет. Зарегистрированных случаев среди пациентов младше 20 лет не наблюдалось.

При анализе показателей по гендерному признаку установлено преобладание женщин в 1,5 раза (рис. 1)

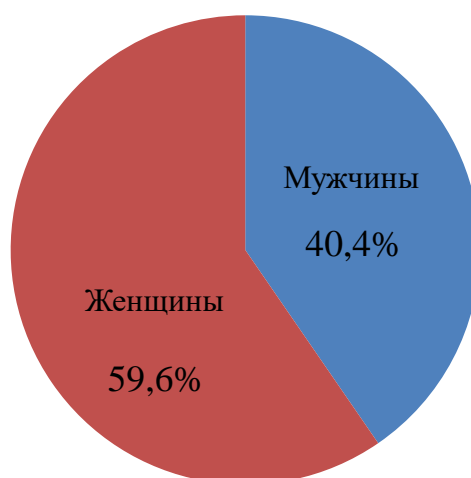


Рис. 1 Гендерное распределение заболеваемости редкими злокачественными опухолями кожи

Большая часть случаев регистрировалась в городе Екатеринбург, выявлено 111 пациентов (45,3%), на втором месте – город Первоуральск, где было выявлено 10 редких новообразований (4%). Среди остальных населенных пунктов регистрировалось от одного до пяти случаев.

Из таблицы 1 видно, что наиболее часто встречающейся формой является базально-плоскоклеточный рак кожи (54%). Второй по частоте редкой опухолью является метатипический рак (41%).

Таблица 1

Частота встречаемости редких злокачественных опухолей кожи в Свердловской области (2017 – 2018 гг.)

Нозология	Абс.		На 100 тыс. населения	
	2017 г.	2018 г.	2017 г.	2018 г.
Базально-плоскоклеточный рак	76	56	1,7	1,3
Метатипический рак	58	42	1,3	1,0
Ангиосаркома	1	3	0,02	0,07
Дерматофибросаркома	4	3	0,1	0,07
Опухоль из клеток Меркеля	-	2	-	0,02

Так как редкие злокачественные новообразования кожи характеризуются агрессивным течением, высоким потенциалом метастазирования и частым местным рецидивированием, чаще пациенты обращаются самостоятельно, на поздних стадиях.

Сложность диагностики таких опухолей заключается не только в неспецифической клинической картине, но и в отсутствии патогномоничных микроскопических характеристик, которые создают объективные трудности для гистологической верификации опухолей, что диктует необходимость использования в диагностическом процессе иммуногистохимического метода.

Самой агрессивной формой, является рак из клеток Меркеля, всего за анализируемый период было зарегистрировано два случая.

Выводы:

1. За исследуемый период выявлено, что редкие злокачественные опухоли кожи от общего числа немеланомного рака не превышают 7%.

2. При анализе показателей по гендерному и возрастному признакам, установлено преобладание женщин (59,6%), возраст от 61 до 90 лет (85,7%).

3. Из всех нозологий самой часто встречающейся является базально-плоскоклеточный рак (54%), на втором месте- метатипический рак (41%). Реже прочих встречается рак из клеток Меркеля- всего два случая.

4. В большинстве случаев пациенты обращаются за медицинской помощью самостоятельно на поздних стадиях, в связи с жалобами на долго незаживающие язвы, новообразования на коже и т.д.

Таким образом, можно сделать вывод о необходимости повышать онконастороженность врачей и населения по вопросам ранней диагностики редких злокачественных новообразований кожи.

Список литературы:

1. Akaike G. Imaging of Merkel Cell Carcinoma: What Imaging Experts Should Know / G. Akaike, T. Akaike, S.A. Fadl, K. Lachance, P. Nghiem, F.Behnia// Radiographics.–2019. - №39(7). – P. 2069-2084.

2. Chaabane A. Metatypical Basal Cell Carcinoma: A 6-Year Retrospective Study. / A. Chaabane, D. Bacha, K. Ayachiet al. //Skinmed.–2019. – №17(1). - P. 4-28.

3. Momen S. Dramatic response of metastatic cutaneous angiosarcoma to an immune checkpoint inhibitor in a patient with xerodermapigmentosum: whole-genome sequencing aids treatment decision in end-stage disease. /S.Momen, H.Fassihi, H.R. Davies et al // Cold Spring Harb Mol Case Stud.– 2019. - №23. – P. 5.

4. Snow H. Conservative Re-excision is a Safe and Simple Alternative to Radical Resection in Revision Surgery for Dermatofibrosarcoma Protuberans. / H. Snow, E. Davies, D.C. Strauss, M. Smith, A.J. Hayes // Ann Surg Oncol. – 2020. -№27. – P.919-923.

5. Альбанова В.И. Плоскоклеточный рак кожи при пигментной ксеродерме / В.И. Альбанова // Российский журнал кожных и венерических болезней. – 2014. - №6. – С.8-12.

6. Гальчина Ю.С. Дерматофибросаркома: обзор литературы и клиническое наблюдение / Ю.С. Гальчина, Б.Ш. Гогия, Ю.А. Степанова, Я.Я. Гаврилов, О.И. Жаворонкова, Д.В. Калинин, А.В. Готов, Г.Г. Кармазановский // Медицинская визуализация. - 2016. - №2.-С.119-130.

7. О заболеваемости раком// [Электронный ресурс]: Режим доступа: <https://www.who.int/ru/news-room/fact-sheets/detail/cancer> - дата обращения 16.02.2020.

8. Снарская Е.С. Метатипический рак кожи молодого мужчины / Е.С. Снарская, Е.Р. Плиева, И.С. Максимов // Российский журнал кожных и венерических болезней. - 2016. –№19.- С. 132-136.

9. Уфимцева М.А. Алгоритм оказания медико-профилактической помощи пациентам групп риска по развитию злокачественных опухолей кожи / М.А. Уфимцева, А.С. Шубина, Н.Л. Струин, В.В. Петкау, Д.Е. Емельянов, А.В.

Дорофеев, Ю.М. Бочкарёв // Здравоохранение Российской Федерации. - 2017. - Т. 61. - № 5. - С. 257-262.

10. Уфимцева М.А. Алгоритмы ранней диагностики меланомы кожи / М.А. Уфимцева, В.В. Петкау, А.С. Шубина, Д.Е. Емельянов, А.В. Дорофеев, К.Н. Сорокина // Лечащий врач. - 2016. - № 12. - С. 92.

УДК 616.5-002.828

Соколов А.М., Куликова Д.А., Антонова С.Б.
**КЛИНИЧЕСКИЙ СЛУЧАЙ ЛЕНТОВИДНОЙ ФОРМЫ ГНЕЗДНОЙ
АЛОПЕЦИИ У ДЕВОЧКИ 8 ЛЕТ**

Кафедра дерматовенерологии и безопасности жизнедеятельности
Уральский государственный медицинский университет
Екатеринбург, Российская Федерация

Sokolov A.M., Kulikova D.A., Antonova S.B.
**CLINICAL CASE OF TAPE FORM OF ALOPECIA AREATA IN A
GIRL OF 8 YEARS**

Department of dermatovenereology and life safety
Ural state medical university
Yekaterinburg, Russian Federation

E-mail: bag_sunn@mail.ru

Аннотация. В статье представлены клинико-эпидемиологические особенности проявления гнездной алопеции у детей с описанием клинического случая лентовидной формы данного заболевания у девочки 8 лет, оценена взаимосвязь гнездной алопеции с нарушениями гемодинамики брахиоцефальных сосудов.

Annotation. The article presents the clinical and epidemiological features of manifestation of alopecia areata in children with a description of the clinical case of tape form of this disease in a girl of 8 years old, the relationship of alopecia areata with impaired hemodynamics of brachiocephalic vessels was evaluated.

Ключевые слова: Гнездная алопеция, лентовидная форма, дети, гемодинамика.

Key words: Alopecia areata, tape form, children, hemodynamics.

Введение

Гнездная алопеция (ГА) – хроническое органоспецифическое аутоиммунное (Т-клеточно опосредованное) воспалительное заболевание с генетической предрасположенностью, характеризующееся поражением волосяных фолликулов и иногда ногтевых пластин (у 7-66% больных), стойким