

Шубина А.С.^{1,2}, Уфимцева М.А.¹, Чернядьев С.А.¹,
Ушаков А.А.¹, Бочкарев Ю.М.¹

Междисциплинарное ведение пациентов с абсцедирующим подрывающим фолликулитом и перифолликулитом Гоффмана

1 ФГБОУ ВО «Уральский государственный медицинский университет» Минздрава России, г. Екатеринбург, 2 ГБУЗ СО «Свердловский кожно-венерологический диспансер», г. Екатеринбург

Shubina A.S., Ufimtseva M.A., Chernyadev S.A., Ushakov A.A., Bochkarev Y.M.

Interdisciplinary management of patients with abscessed disruptive folliculitis and perifolliculitis Hoffman's

Резюме

Введение. В статье описывается редкое, хроническое воспалительное часто рецидивирующее заболевание кожи волосистой части головы, реже паховой и подмышечной областей, характеризующееся образованием абсцессов, с последующей рубцовой атрофией -абсцедирующий подрывающий фолликулит и перифолликулит Гоффмана (АПФПГ). Пациенты с АПФПГ обращаются за медицинской помощью как к врачам-дерматовенерологам, так и как врачам-хирургам, которые, как правило, рассматривают данное заболевание как пиодермию и соответственно назначают антибактериальные препараты, применяют хирургические методы лечения, которые являются часто малоэффективными. Цель - описание клинических случаев пациентов, наблюдающихся на клинической базе кафедры кожных и венерических болезней ФГБОУ ВО УГМУ Минздрава России в ГБУЗ СО СОКВД. Определение тактики междисциплинарного взаимодействия между врачами-дерматовенерологами и врачами-хирургами. Проведение дифференциальной диагностики заболевания с различными дерматозами. Результаты. Описанные случаи пациентов (4 человека) доказывают сложную дифференциальную диагностику с такими дерматозами как фурункулез, инфильтративно-нагноительная трихофития. Также описано междисциплинарное ведение пациентов врачами-дерматовенерологами и врачами-хирургами. Выводы: АПФПГ - редко встречающейся в клинической практике дерматоз, требующий совместной работы смежных специалистов, проведения дифференциальной диагностики с использованием лабораторных методов исследования.

Ключевые слова: абсцедирующий подрывающий фолликулит Гоффмана, дифференциальная диагностика, тактика ведения

Summary

Introduction. The article describes a rare, chronic inflammatory, often relapsing skin disease of the scalp, less often inguinal and axillary areas, characterized by the formation of abscesses, followed by cicatricial atrophy, -abscessing undermining folliculitis and perifolliculitis Hoffmann (APPGG). Patients with APFIG seek medical help for both dermatovenerologic doctors and surgeons, who generally view this disease as pyoderma and accordingly prescribe antibacterial drugs, use surgical methods of treatment that are often ineffective. The goal is to describe the clinical cases of patients observed at the clinical base of the Department of Skin and Sexually Transmitted Diseases of the Federal State Educational Establishment of Higher Medical Education in the UGMU of the Ministry of Health of the Russian Federation in the Department of Internal Affairs of the Ministry of Health. Determination of the tactics of interdisciplinary interaction between dermatovenerologists and surgeons. Differential diagnosis of the disease with various dermatoses. Results. The described cases of patients (4 people) prove complex differential diagnosis with such dermatoses as furunculosis, infiltrative-suppurative trichophytosis. Also, interdisciplinary management of patients by dermatovenerologists and surgeons is described. Conclusions: APPGG is a rare dermatosis in clinical practice requiring joint work of related specialists, differential diagnosis using laboratory methods of investigation.

Keywords: abscessed disruptive folliculitis and perifolliculitis Hoffman's, differential diagnosis, management tactics

Введение

Абсцедирующий подрывающий фолликулит и перифолликулит Гоффмана (АПФПГ) – редкое, хроническое воспалительное часто рецидивирующее заболевание кожи волосистой части головы, реже паховой и подмышечной областей, характеризующееся образованием абсцессов, с последующей рубцовой атрофией [1].

Чаще всего заболевание протекает длительно с эпизодами рецидивов, оставляя очаги рубцовой алопеции; описаны единичные случаи перехода очагов АПФПГ в плоскоклеточный рак [2]. Ученые исследовательского центра волос Baylog отмечают, что АПФПГ составляет 1-2% от других видов алопеций [3]. Заболевание возникает преимущественно у мужчин в возрасте 20-40 лет, по данным США, заболевание встречается чаще у афро-американцев [4].

Первые упоминания АПФПГ были представлены Spitz в 1903 г., который назвал заболевание «*dermatitis follicularis capitis et perifolliculitis conglobata*». Однако подробное клиническое описание "perifolliculitis capitis abscedens et suffodiens" принадлежит E. Hoffman (1907 г.). В англоязычной литературе АПФПГ описывается термином «вскрывающий целлюлит скальпа» («*dissecting cellulitis of the scalp*»), который предложил R. Barney. В русскоязычной литературе около 100 лет назад заболевание представляли, как традиционный инфекционный процесс, глубокая пиодермия кожи. Лишь в работах 50х годов XX века отмечается, что АПФПГ представляет собой одну из атипичных форм акне – инверсные акне [5].

Исследователями установлено, что патофизиологические изменения начинаются с развития фолликулярного гиперкератоза, который впоследствии приводит к фолликулярной окклюзии и разрушению сально-волосяных фолликулов. Фолликулярный эпителий может разрастаться или быть разрушен. В тоже время формируется перифолликулярный воспалительный инфильтрат из нейтрофилов, лимфоцитов и гистиоцитов. Образуется кератин в дерме, на который формируется перифокальная гранулематозная реакция. [1-2,6,7]. Бактериальная инфекция присоединяется вторично и не является этиологическим фактором развития заболевания. Разрешаются высыпания с образованием очагов рубцевания. В лечении АПФПГ используют препараты из группы синтетических ароматических ретиноидов. Изотретиноин - способствует нормализации терминальной дифференциации клеток, тормозит гиперпролиферацию эпителия выводных протоков сальных желез, образование детрита и облегчает его эвакуацию. За счет этого снижается выработка кожного сала, облегчается его выделение, нормализуется состав, снижается воспалительная реакция вокруг желез [7].

Пациенты с АПФПГ обращаются за медицинской помощью как к врачам-дерматовенерологам, так и как врачам-хирургам, которые, как правило, рассматривают данное заболевание как пиодермию и соответственно назначают антибактериальные препараты, применяют хирургические методы лечения. Хирургическая ревизия узлов требуется в тех случаях, когда заболевание приобретает тяжелое течение с выраженными симптомами

интоксикации и неэффективностью терапевтических методов лечения. Зарубежные авторы описывают положительный эффект после проведения поэтапной полной резекции пораженных участков скальпа с последующей трансплантацией кожи у двоих пациентов. Авторы, прибегли к данному методу в связи с торпидностью процесса, неэффективностью антибактериальной терапии, терапии изотретиноином, наружных средств. После проведения хирургической операции пациенты находились под наблюдением, в течении одного года рецидива заболевания не произошло, что доказывает эффективность данного метода при тяжелом течении процесса.

Таким образом, междисциплинарное взаимодействие при ведении пациентов с АПФПГ является актуальным.

Цель – описание клинических случаев пациентов, наблюдающихся на клинической базе кафедры кожных и венерических болезней ФГБОУ ВО УГМУ Минздрава России в ГБУЗ СО СОКВД. Проведение дифференциальной диагностики заболевания с различными дерматозами. Определение тактики междисциплинарного взаимодействия между врачами-дерматовенерологами и врачами-хирургами.

Результаты и обсуждение

На клинической базе кафедры кожных и венерических болезней ФГБОУ ВО УГМУ Минздрава России в ГБУЗ СО СОКВД под нашим наблюдением находилось четверо мужчин с АПФПГ. Средний возраст составлял 38,2 лет, длительность заболевания от 3 до 15 лет.

Необходимо отметить, что пациенты длительное время наблюдались у врачей-хирургов, получали терапию антибактериальными препаратами широкого спектра действия, неоднократно проводилась хирургическая ревизия очагов, с незначительным кратковременным эффектом.

Кожный процесс локализовался преимущественно в затылочной, височных областях, был представлен ярко-красными папулами, единичными пустулами, полусферовидными узлами, кожа над ними напряжена, гладкая, розового цвета, при сдавливании некоторых из отверстий выделяется гной (рис. 1-3). У одного пациента высыпания локализовались также на коже спины, представлены в виде множественных папул ярко-розового

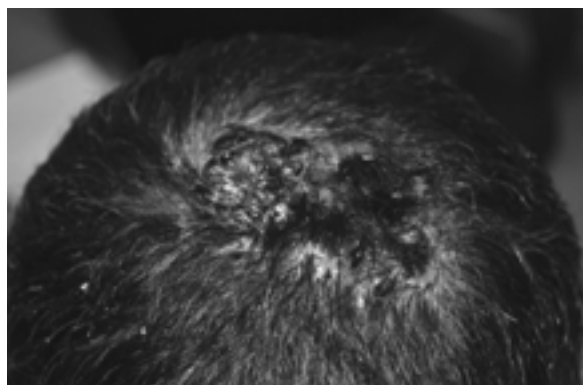


Рис. 1 Пациент А., 28 лет

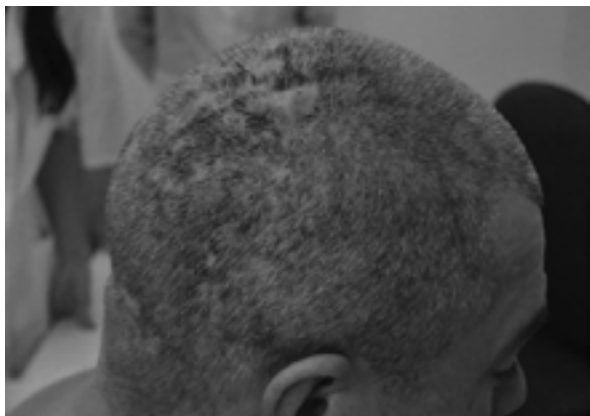

Рис. 1 Пациент А., 28 лет

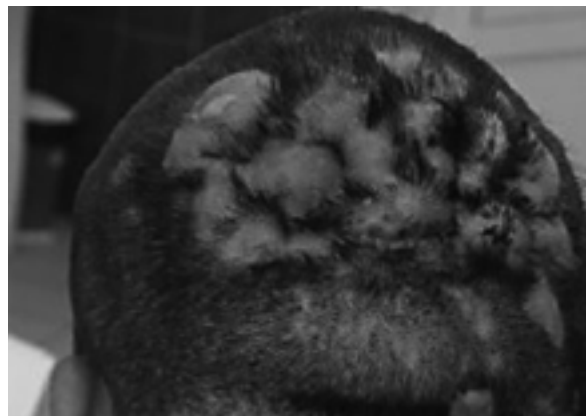


Рис. 3 Пациент О., 39 лет

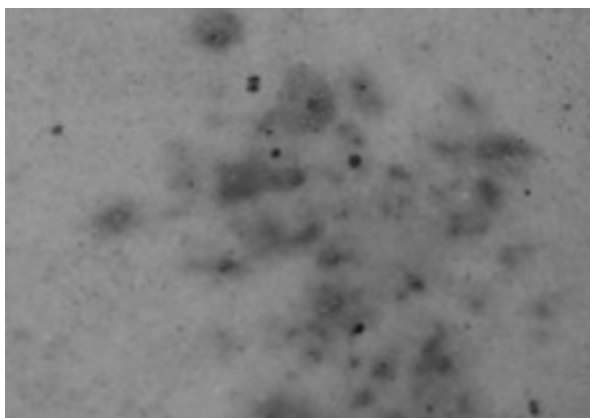


Рис.4 Пациент В., 44 года

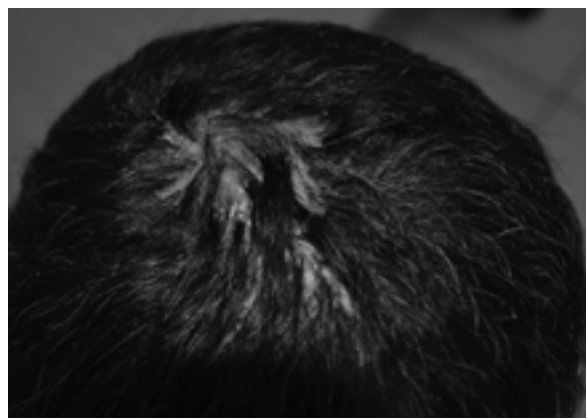

Рис. 5 Пациент А., 28 лет (на фоне лечения)

цвета, микрокомедонов, единичных пустул (рис. 4). В общем анализе крови у пациентов отмечался лейкоцитоз (от 12 до 14,5*10⁹/л), увеличение СОЭ (от 18 до 23 мм/час); при бактериологическом исследовании содержимого пустул выявляли *Staphylococcus aureus*, *Staphylococcus epidermidis* (в титре до 104 КОЕ).

Терапия изотретиноином у всех пациентов способствовала выраженному положительному эффекту – через 3 месяца наблюдалось разрешение отдельных узлов, уменьшение интенсивности окраски, уменьшение пустул, исчезновение субъективных ощущений (зуд, чувство распирания) (рис.5). Изменения клинической картины сопровождались нормализацией показателей крови.

Необходимо отметить, что дифференциальная диагностика АПФПГ должна проводиться с грибковыми заболеваниями, с пиодермиями (фурункулы) (табл. 1). Помимо особенностей клинической симптоматики используются данные эпидемиологического анамнеза, сопутствующие заболевания, методы лабораторной диагностики [1, 2, 8, 9, 10]. Сопутствующие заболевания, такие как, сахарный диабет, ВИЧ-инфекция, способствуют снижению резистентности кожи к бактериальным агентам. В отношении грибковых поражений важная роль отводится лабораторным методам диагностики: при микроскопическом исследовании материала обнаруживаются нити мицелия, при посеве на питательные среды - грибы рода *Trichophyton*.

Заключение

АПФПГ - редко встречающейся в клинической практике дерматоз, требующий совместной работы смежных специалистов, проведения дифференциальной диагностики с использованием лабораторных методов исследования. ■

Шубина Александра Сергеевна ФГБОУ ВО «Уральский государственный медицинский университет» Минздрава России, г. Екатеринбург, *Уфимцева Марина Анатольевна*, доктор медицинских наук, доцент, заведующая кафедрой кожных и венерических болезней. *Чернядьев Сергей Александрович*, доктор медицинских наук, профессор, заведующий кафедрой хирургических болезней лечебно-профилактического факультета. *Ушаков Алексей Александрович*, кандидат медицинских наук, доцент кафедры хирургических болезней лечебно-профилактического факультета. *Бочкарев Юрий Михайлович*, кандидат медицинских наук, доцент, доцент кафедры кожных и венерических болезней. Автор, ответственный за переписку – Шубина Александра Сергеевна, 620028, г. Екатеринбург, ул. Репина 3, E-mail: aleksandra-katyaka19@rambler.ru тел. 89506478583.

Таблица 1. Дифференциальная диагностика АПФПГ с пиодермией, инфильтративно-нагноительной трихофитией

Критерии/ Criteria	АПФПГ/ APFGH	Фурункулы/ Pyoderma	Инфильтративно-нагноительная трихофития/ infiltrative-suppurative trichophytosis
Морфофункциональная единица			
Морфология фолликула	Терминальные волосяные фолликулы: толстый и длинный волос заполняет весь канал волосяной воронки, волосяной фолликул уходит глубоко в дерму; авикусы салых желез малых размеров	Терминальные волосяные фолликулы: толстый и длинный волос заполняет весь канал волосяной воронки, волосяной фолликул уходит глубоко в дерму, расплавление фолликула с отторжением волоса	Терминальные волосяные фолликулы: толстый и длинный волос заполняет весь канал волосяной воронки, волосяной фолликул уходит глубоко в дерму, абсцесс фолликула
Локализация фолликулов	Участки кожи с длинными волосами: волосистая часть головы; подбородок; грудь; подмышечная область; перигенитальная и перинаральная области; конечности	Участки кожи с длинными, пушковыми волосами: волосистая часть головы; подбородок; грудь; подмышечная область; перигенитальная и перинаральная области; конечности	Участки кожи с длинными волосами: волосистая часть головы; подбородок; грудь; подмышечная впадина; перигенитальная и перинаральная области; конечности
Клинические проявления			
Возраст	Любой, но чаще 18-40 лет	Любой, но чаще дети	Любой, но чаще дети (7-17 лет)
Пол	М : Ж = 5:1	М : Ж = 1 : 1	М : Ж = 1 : 1
Локализация сыпи	Волосистая часть головы	Любой участок с волосяным покровом	Волосистая часть головы
Форма сыпи	Микрокомедоны, папулопустулы, узлы, абсцессы, фистулы	Инфильтрат ярко-красного цвета, пустулы Обнаруживается <i>Staphylococcus aureus</i> и <i>Staphylococcus epidermidis</i>	Узлы, пустулы, корки желтоватого цвета (медовые соты) Обнаруживаются грибы рода <i>Trichophyton</i>
Сочетание с другими дерматозами	Инвертированные акне (конглобатные угри, гнойный гидраденит, пилональальный синус)		-
Системные изменения	+/- регионарная лимфаденопатия; увеличение СОЭ; изменение протеинограммы; симптомы интоксикации	+/-, регионарный лимфаденит; симптомы интоксикации; увеличение СОЭ	+/- регионарный лимфаденит; симптомы интоксикации
Исход	Рубцовая алопеция; атрофические и гипертрофические рубцы; плоскоклеточная карцинома в очаге АПФПГ	Рубцовая алопеция	Втянутые рубцы, нередко спаившиеся с алопецией; рубцовая алопеция

Литература:

1. Пиодермии [Текст] : учеб. пособие для осваивающих образовательные программы высшего образования по специальности «Лечебное дело»/под ред. С.А. Чернядьева, М.А. Уфимцевой; Уральский гос. мед. университет — Екатеринбург:Издательство УГМУ, 2016.—104 с. — ISBN 978-5-89895-758-2
2. Badaoui, A. / *Dissecting cellulitis of the scalp: a retrospective study of 51 patients and review of literature* / Badaoui A., Reygagne P., Cavalier-Balloy B., Pinquier L., Deschamps L., Crickx B. et al. // *Br J Dermatol.* 2016, Feb. 174 (2): pp. 421–423. DOI: 10.1111/bjd.13999
3. *The importance of histopathologic aspects in the diagnosis of dissecting cellulitis of the scalp.* Brănișteanu DE, Molodoi A, Ciobanu D, Bădescu A, Stoica LE, Brănișteanu D, Tolea I. *Rom J Morphol Embryol.* 2009;50 (4): pp. 719-24
4. *Dissecting cellulitis (Perifolliculitis Capitis Abscedens et Suffodiens): a comprehensive review focusing on new treatments and findings of the last decade with*

- commentary comparing the therapies and causes of dissecting cellulitis to hidradenitis suppurativa. Scheinfeld N. Dermatol Online J. 2014 May 16;20(5): pp. 22692*
5. Юцковская Я.А. Клинический случай абсцедирующего подрывающего перифолликулита Гоффмана / Юцковская Я.А., Юцковский А.Д., Таран М.Г., Малова Т.А. // Украинский журнал дерматологии, венерологии, косметологии. – 2012. №2 (45). – С.033-039
 6. Кубанов, А.А. Абсцедирующий подрывающий фолликулит и перифолликулит Гоффмана и синдром фолликулярной окклюзии / Кубанов А.А., Галлямова Ю.А., Сысоева Т.А. // Лечащий врач. - 2017. № 8. - С. 69
 7. *Болезни кожи: монография (атлас) / под ред. Н.В. Кунгурова, Екатеринбург: УрНИИДВиИ. - 2014. - 176 с. ISBN 978-5-7525-2935-1*
 8. Султанбаева А.Ю. Эпидемиология зооантропонозной трихофитии в республике Башкортостан / Султанбаева А.Ю., Латыпов А.Б., Хисматуллина З.Р. // Успехи медицинской микологии. - 2005. Т. 6. - С. 59.
 9. Хисматуллина З.Р. Зооантропонозная трихофития в республике Башкортостан (этиология, клиника, диагностика, лечение) [Текст]: дис.доктр.мед. наук: 14.00.11/ Хисматуллина Зарема Рифовна. – Москва, 2007. - 33 с.
 10. Микозы у ВИЧ-инфицированных больных Баринаева А.Н., Плавинский С.Л., Зайцева Е.Е. Проблемы медицинской микологии. 2012. Т. 14. № 2. С. 34-38.