

DOI: 10.18481/2077-7566-2017-13-4-87-91
УДК: 616.672 002.4

ГАНГРЕНА ФУРНЬЕ

Чернядьев С.А., Уфимцева М.А., Ушаков А.А., Николаева К.И.

ФГБОУ ВО «Уральский государственный медицинский университет» Минздрава России, г. Екатеринбург, Россия

Аннотация

Предмет. Гангрена Фурнье возникает в результате инфекционных процессов уrogenитального тракта, у иммунокомпрометированных пациентов, страдающих сахарным диабетом, ожирением, злокачественными новообразованиями. Гангрена Фурнье прогрессирует в течение двух-трех недель, вызывая деструкцию тканей. Основой терапии гангрены Фурнье является экстренное хирургическое вмешательство в комбинации с антибактериальной и дезинтоксикационной терапией. В статье отражена важность дифференциального диагноза гангрены Фурнье с осложненной формой первичной сифиломы (фагеденический твердый шанкр).

Цель. Продемонстрировать разнообразие клинических проявлений гангрены Фурнье, особенности лечения, дифференциальной диагностики.

Материалы и методы исследования. Проведен литературный обзор материалов отечественных и зарубежных исследователей, в которых освещены вопросы этиологии, патогенеза, клинико-лабораторной картины, диагностики, лечения и прогноза гангрены Фурнье с использованием поисковых систем Pubmed, Medline, Cochrane, Elibrary. Авторами представлены клинические случаи больных гангреной Фурнье, клинические особенности осложненного твердого шанкра у больного первичным сифилисом, необходимые для адекватной дифференциальной диагностики.

Результаты. За период с 2007 по 2016 г. на лечении в отделении гнойной хирургии находились семь мужчин с гангреной Фурнье. Больным выполнялись вскрытие, дренирование очагов некроза, некрэктомия, системная антибактериальная терапия с последующей аутодермопластикой.

Выводы. Гангрена Фурнье — редкая и тяжелая форма поражения наружных половых органов. Прогноз заболевания серьезный и зависит от своевременного и правильного лечения. Учитывая неблагоприятную эпидемиологическую ситуацию по заболеваемости сифилисом в России, рост случаев осложненных твердых шанкров, необходимо дифференцировать гангреноу Фурнье с клиническими проявлениями сифилиса.

Ключевые слова: гангрена Фурнье, некротизирующий фасциит, аутодермопластика, сифилис, твердый шанкр.

FOURNIER'S GANGRENE

Chernyadev S. A., Ufimtseva M. A., Ushakov A. A., Nikolaeva K. I.

Ural State Medical University, Yekaterinburg, Russian Federation

Abstract

Importance. Fournier's gangrene occurs as a result of infectious processes of the urogenital tract, in immunocompromised patients with diabetes, obesity, malignant neoplasms. Fournier's gangrene progresses for two to three weeks, causing tissue destruction. The basis of the treatment of Fournier's gangrene is an emergency surgical intervention in combination with antibacterial and detoxification therapy. The article reflects the importance of differential diagnosis of Fournier's gangrene with a complicated form of primary syphiloma (phagadenic chancre).

Purpose. To demonstrate the diversity of clinical manifestations of Fournier's gangrene, treatment, differential diagnosis.

Адрес для переписки:	Correspondence address:
Марина Анатольевна УФИМЦЕВА д. м. н., доцент, заведующая кафедрой кожных и венерических болезней, зам. декана лечебно-профилактического факультета, Уральский государственный медицинский университет, Екатеринбург, Российская Федерация mail-m@mail.ru 620028, г. Екатеринбург, ул. Репина, д. 3 Тел. раб. +7(922)1888288	UFIMTSEVA Marina Anatol'evna Ural State Medical University of the Russian Federation 620028, Yekaterinburg, Repin Str., 3, Phone: +7(922) 1888288, e-mail: mail-m@mail.ru
Образец цитирования: Чернядьев С.А., Уфимцева М.А., Ушаков А.А., Николаева К.И. ГАНГРЕНА ФУРНЬЕ Проблемы стоматологии, 2017, т. 13, № 4, стр. 87-91 © Чернядьев С.А. и др. 2017	For citation: Chernyadev S. A., Ufimtseva M. A., Ushakov A. A., Nikolaeva K. I. FOURNIER, S GANGRENE The problems of dentistry, 2017. Vol. 13, № 4, pp. 87-91

Materials and methods. The literature review of materials of domestic and foreign researchers, in which the etiology, pathogenesis, clinical and laboratory picture, diagnosis, treatment, and prognosis of Fournier's gangrene using the search engines Pubmed, Medline, Cochrane, Elibrary. The authors present the clinical cases of patients with Fournier's gangrene, clinical features of complicated chancre in a patient with primary syphilis, which are necessary for adequate differential diagnosis.

Results. Since 2007 to 2016 were seven men with Fournier's gangrene on treatment in purulent surgery Department. Patients performed the autopsy, drainage of foci of necrosis, necrectomy systemic antibiotic therapy, followed by autodermplasty.

Conclusions. Fournier's gangrene - rare and severe form of lesions of the external genitalia. The prognosis of the disease is serious and depends on timely and correct treatment. The rise of complicated cases of hard chancre. It is necessary to differentiate Fournier's gangrene with clinical manifestations of syphilis.

Keywords: *fourniers gangrene, necrotizing fasciitis, autodermplasty, syphilis, chancre.*

Введение

Гангрена Фурнье (ГФ) представляет собой угрожающий жизни синергический полимикробный некротизирующий фасциит гениталий и промежности, который может распространиться на брюшную стенку между фасциями. Несмотря на редкость данного заболевания, изучение его обусловлено неблагоприятным прогнозом в связи с развитием септического шока и его осложнений [1].

Заболевание носит имя французского венеролога Жана Альфреда Фурнье. В 1883 г. ученый выступил с сообщением о случае гангрены гениталий у молодого мужчины. Лекция исследователя стала широко известной. Ж.А. Фурнье считал травму гениталий одним из факторов, предрасполагающих к заболеванию, и описал гангрену, возникшую вследствие перевязывания гениталий лигатурой с целью предотвращения ночного энуреза и контрацепции [2].

Средний возраст пациентов с ГФ составляет 50,9 года, соотношение мужчин и женщин 10:1 [3]. У большинства таких пациентов наблюдается основное системное заболевание. К. Taken et al. (2016) описали 65 больных ГФ за 8 лет наблюдения. Авторы отмечают, что наиболее частой сопутствующей патологией был сахарный диабет, причиной развития заболевания — перианальный абсцесс [4]. Y. Yoshino et al. (2016) описывают случай анальной фистулы у пациента с сахарным диабетом 2 типа, в связи с чем развился абсцесс параректальной клетчатки, осложненный ГФ [5]. T. Ishida et al. (2016) привели клинический случай возникновения ГФ у пациента, получавшего химиотерапию по поводу рака прямой кишки [6]. M. Wanis et al. (2016) наблюдали ГФ у молодого иммунокомпетентного пациента, возникшую в связи с поздно диагностированным перфоративным аппендицитом [7]. M. Obi A.O. (2016) приводит случаи больных изолированной ГФ полового члена. Помимо идиопатической ГФ, среди причин заболевания автор отмечает травму полового члена, инфекции уrogenитального тракта [8].

Основой развития некроза фасций при ГФ является инфекционный агент, запускающий цитокиновую реакцию, которая приводит к тромбозу микроциркуляторного русла фасций, обусловленного повреждением эндотелия сосудов и ингибированием фибринолиза, интерстициальным отеком, усугубляющим ишемию тканей [2].

Клинически ГФ начинается с появления на коже полового члена или мошонки отечного, красного пятна округлой формы, которое быстро (в течение 12—24 часов)

приобретает багрово-синюшный оттенок с последующим образованием фликтены. В зоне фликтены ткани быстро некротизируются, в итоге формируется фагеденирующая язва с грязно-желтым зловонным отделяемым. Формирование язв происходит на фоне значительного нарушения общего состояния, повышения температуры тела до 40 °С. Рубцевание происходит медленно, полное заживление занимает от 1 до 4 месяцев. У женщин возможно поражение малых половых губ и клитора [1].

При благоприятном прогнозе с окончанием процесса отторжения тканей наблюдаются репаративные явления, после чего на месте отторгнувшихся тканей формируются рубцы, приводящие к деформации половых органов.

S.J. Park et al. (2016) при анализе факторов, связанных со смертностью от некротизирующих инфекций мягких тканей, установили, что пациенты с высоким индексом массы тела или отклоняющимися от нормы показателями лейкоцитов, С-реактивного белка и тромбоцитов, отражающих тяжесть инфекционного процесса или нарушение почечной функции, имеют неблагоприятный исход [9].

Для стратификации фактора риска у больных ГФ Laor et al. (1995) разработали индекс тяжести ГФ (Fournier's Gangrene Severity Index (GSI). Индекс представляет собой оценку в баллах, которая вычисляется, исходя из комбинации девяти физиологических переменных, изменяемых при поступлении больного в клинику. К этим переменным относятся повышенные температура тела, частота сердечных сокращений, частота дыхания, уровни натрия, калия и креатинина в сыворотке крови, количество лейкоцитов, гематокрит и сывороточный уровень бикарбоната. В исследовании было показано, что при GSI более 9 баллов вероятность смертельного исхода составляет 75 %, а при показателе менее 9 баллов вероятность выздоровления достигает 78 % [10].

При диагностике ГФ используют инструментальные методы исследования, такие как рентгенография, ультразвуковое исследование, компьютерная томография, магнитно-резонансное исследование. Гистопатология: отек и тромбоз сосудов, инфильтраты из лимфоцитов, нейтрофилов, плазматических клеток; очаги деструкции [2].

Медицинская помощь пациентам с ГФ оказывается в специализированном отделении хирургической инфекции. Больным выполняются тщательная ревизия очагов поражения, вскрытие и дренирование флегмоны, некрэктомиа. Назначается антибактериальная терапия

цефалоспорины III поколения в сочетании с нитроимидазолом, в дальнейшем производится коррекция терапии с учетом результатов бактериологических посевов с определением чувствительности микроорганизмов к антибактериальным препаратам. Больным с ГФ, осложненной тяжелым сепсисом с полиорганной недостаточностью, стартовая терапия начинается с карбопенемов с проведением активной детоксикационной терапии.

Пациентам с санированными гнойными очагами и гранулирующими ранами (в зависимости от площади поражения) принимается решение о наложении вторичных швов или выполнении дермопластики.

D. Izadi et al. (2016) указывают, что при поражении мошонки менее 50 % дефект может быть восстановлен перемещенным лоскутом. Погружение яичек в медиальный бедренный тканевый карман является менее эффективной операцией, так как может привести к некрозу семенного канатика. Расщепленные кожные лоскуты могут быть использованы, если не поражена влагалищная оболочка яичка. Данная операция приводит к хорошему эстетическому результату, как и при использовании лоскута на ножке. При более глубоких дефектах (при отсутствии влагалищной оболочки яичек) используются лоскуты мышц, в том числе прямой мышцы живота, или местные кожно-фасциальные лоскуты, такие как переднемедиальный или переднебоковой лоскут бедра. Авторы отмечают, что ранняя хирургическая обработка совместно с применением антибиотиков широкого спектра необходимы для успешной борьбы с данным заболеванием. Вид реконструктивной операции будет зависеть от площади и глубины гранулирующих ран [11].

ГФ необходимо дифференцировать с осложненной формой первичной сифиломы (фагеденическая форма твердого шанкра), рожистым воспалением, опухолями кожи, гангренозным баланитом, гангренозным диабетическим баланитом и вульвитом, язвами вульвы [1]. Интенсивный показатель заболеваемости сифилисом в Российской Федерации в 2015 г. составил 23,5 на 100 000 населения, острозаразные ранние формы сифилиса (первичный, вторичный) зарегистрированы в 63,8 %, в связи с этим эпидемиологическая ситуация является неблагоприятной [12].

Учитывая клинические особенности сифилиса в РФ в настоящее время, рост случаев осложненных твердых шанкров, в том числе на фоне увеличения числа ВИЧ-позитивных лиц, возникает необходимость дифферен-

цировать ГФ с клиническими проявлениями сифилиса [13, 14].

Цель — продемонстрировать разнообразие клинических проявлений гангрены Фурнье, особенности лечения, дифференциальной диагностики, в том числе с сифилисом.

Материалы и методы исследования

Проведен литературный обзор материалов отечественных и зарубежных исследователей, в которых освещены вопросы этиологии, патогенеза, клинико-лабораторной картины, диагностики, лечения и прогноза гангрены Фурнье с использованием поисковых систем Pubmed, Medline, Cochrane, Elibrary.

Авторами представлены клинические случаи больных гангреной Фурнье.

В отделении гнойной хирургии Центральной городской клинической больницы № 1 (ЦГКБ № 1) г. Екатеринбурга с 2007 по 2016 г. находились на лечении семь мужчин с ГФ. Больные поступали в тяжелом состоянии, лихорадкой, в анализах крови больных отмечались выраженный лейкоцитоз со сдвигом до юных форм. Больным под общим обезболиванием выполнялось вскрытие, дренирование очагов некроза широкими разрезами в области полового члена, мошонки, промежности, паховой области, боковых поверхностей брюшной стенки; некрэктомии, этапные некрэктомии проводились по показаниям (рис. 1).

Больные получали стартовую терапию цефалоспорины III поколения с препаратами группы нитроимидазола, затем лечение продолжалось с учетом данных культурального метода исследования, определения чувствительности к антибактериальным препаратам. Всем пациентам позднее были произведены аутодермопластика, наложение вторичных швов. Ранний послеоперационный период протекал без осложнений.

Результаты исследования

Приводим клиническое наблюдение. Пациент К. обратился за медицинской помощью в приемный покой хирургии (ППХ) ЦГКБ № 1 с жалобами на боли и покраснение в области наружных половых органов, подъем температуры тела до 38 °С. Считает себя больным пятые сутки, когда после травмы полового члена появилась слабость и лихорадка с ознобами, затем покраснение в области мошонки и промежности. Не лечился, за помощью не обращался. На пятые сутки в связи с сохраняющейся высокой температурой вызвал бригаду скорой медицинской помощи, был доставлен в ППХ ЦГКБ № 1. Произведено вскрытие и дренирование флегмоны, в последующем сохранялась высокая температура, гиперемия и отек распространились на паховые области, на вторые сутки произведена операция: иссечение некрозов, раскрытие гнойных очагов, дренирование ранее раскрытых пространств, санация антисептиками. Проведена антибактериальная терапия, состояние пациента стабилизировалось. Через 22 дня была выполнена вторичная

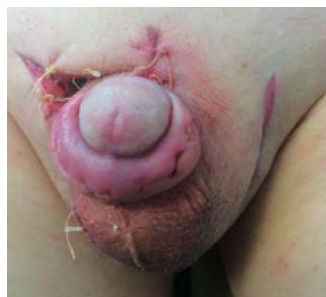

Рис. 1. Большой ГФ после вскрытия и дренирования очагов некроза мошонки, полового члена.

Fig. 1. The patient with Fournier's gangrene after opening and debridement of necrosis of the scrotum, the penis.

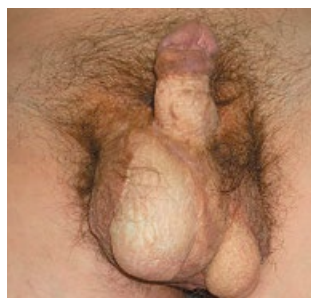

Рис. 2. Больной после перенесенной ГФ. Пластика мошонки, полового члена, промежности свободным перфорированным кожным лоскутом с бедра.

Fig. 2. The patient after suffering a Fournier's gangrene. Plastic of the scrotum, penis, perineum a free perforated cutaneous flap from the thigh.

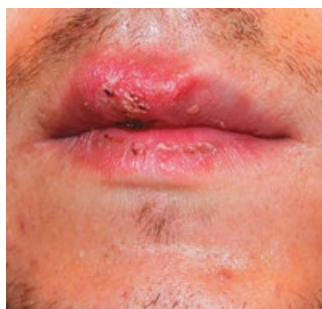

Рис. 3. Больной первичным сифилисом. Твердый шанкр в области верхней губы.

Fig. 3. The patient with primary syphilis. Chancre of the upper lip.

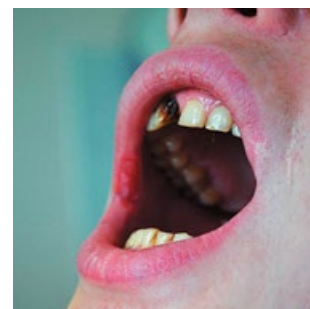


Рис. 4. Больной первичным сифилисом. Остаточные проявления твердого шанкра в углу рта.

Fig. 4. The patient with primary syphilis. Residual manifestations of a solid chancre in the corner of the mouth.

хирургическая обработка, пластика ран местными тканями. Больной выписан на 38 сутки от начала заболевания в удовлетворительном состоянии (рис. 2).

Сифилитическая инфекция может имитировать различные заболевания. Первичный сифилис на коже и слизистых оболочках представлен твердым шанкром — эрозией или язвой блюдцеобразной формы, имеющей четкие края, округлые очертания, как правило, мясо-красного цвета. Поверхность элементов «лакированная» либо сероватая в связи с отложением фибрина. В основании элемента — инфильтрат, без субъективных ощущений (рис. 3). Кроме того, первичный сифилис сопровождается регионарным лимфаденитом, лимфангитом. При локализации твердого шанкра в углах рта сифилис может имитировать щелевое импетиго (заеды) (рис. 4). Для вторичного сифилиса характерны наличие различных высыпаний на кожных покровах и слизистых оболочках, поражение волос и полиаденит [12].

ГФ необходимо дифференцировать с фагеденической формой твердого шанкра. При развитии некротического шанкра некроз первоначально имеет локализацию твердого шанкра (рис. 5), фагеденический шанкр характеризуется распространением некротического процесса за пределы твердого шанкра как по периферии, так и в глубину. Деструкция тканей может приводить к кровотечению. Обилие вторичной микрофлоры не позволяет обнаружить *Treponema pallidum*. Решающее значение в диагностике имеют серологические реакции.

Выводы

Гангрена Фурнье — редкая и тяжелая форма поражения наружных половых органов. Прогноз заболевания серьезный и зависит от своевременного лечения. Одним из факторов развития ГФ является мочеполая инфекция. Инфекции, передаваемые половым путем, в том числе сифилис, в настоящее время характеризуются

полимикробными ассоциациями, что обуславливает их злокачественное течение.

В связи с этим врач амбулаторного приема должен помнить о необходимости дифференцировать такие проявления венерических заболеваний с начальными стадиями ГФ, с другой стороны, профилактировать развитие этого тяжелого процесса.

Литература

1. Чернядьев, С. А. Пидермии : учебное пособие для осваивающих образовательные программы высшего образования по специальности Лечебное дело. – Екатеринбург : УГМУ, 2016 – 111 с.
2. Ефименко, Н. А. Гангрена Фурнье / Н. А. Ефименко, В. В. Привольное // Клиническая микробиология и антимикробная химиотерапия. – 2008. – Т. 10, № 1. – С. 25–34.
3. Прохоров, А. В. Гангрена Фурнье / А. В. Поохоров // Казанский медицинский журнал. – 2016. – Т. 97, № 2. – С. 256–261.
4. Taken K. Fournier's gangrene: causes, presentation and survival of sixty-five patients. *Pak J Med Sci*, 2016, vol. 32, no. 3, pp. 746–750. doi: 10.12669/pjms.323.9798.
5. Yoshino Y. Severe Fournier's gangrene in a patient with rectal cancer: case report and literature review. *World Journal of Surgical Oncology*, 2016, no. 14 (1), pp. 234. doi:10.1186/s12957-016-0989-z.
6. Ishida T. A Case of Fournier's Gangrene Caused by Small Intestinal Perforation during Bevacizumab Combination Chemotherapy. *Gan To Kagaku Ryoho*, 2016, vol. 43, no. 7, pp. 909–911.

7. Wanis M., Nafie S., Mellon J.K. A case of Fournier's gangrene in a young immunocompetent male patient resulting from a delayed diagnosis of appendicitis. *J Surg Case Rep*, 2016, no. 4. pii: rjw058. doi: 10.1093/jscr/rjw058.
8. Obi A.O. Isolated Fournier's gangrene of the penis. *Niger J Clin Pract*, 2016, no. 19, pp. 426–430.
9. Park S.J. Necrotizing soft tissue infection: analysis of the factors related to mortality in 30 cases of a single institution for 5 years. *Ann Surg Treat Res*, 2016, vol. 91, no. 1, pp. 45–50. doi: 10.4174/ast.2016.91.1.45.
10. Laor E. Outcome prediction in patients with Fournier's gangrene. *J Urol*, 1995, vol. 154 (1), pp. 89–92.
11. Izadi D. Fournier's Gangrene and the Reconstructive Challenges for the Plastic Surgeon. *Eplasty*, 2016, vol. 16, pp. 38.
12. Алферова, А. А. Клинические особенности сифилитических проявлений в области лица / А. А. Алферова, М. А. Уфимцева // Сборник тезисов 2 Международной (72 Всероссийской) научно-практической конференции «Актуальные вопросы современной медицинской науки и здравоохранения». – 2017. – С. 18–24.
13. Эктиматозный сифилид при вторичном свежем сифилисе / М. А. Уфимцева, Н. М. Герасимова, В. И. Сурганова, Г. А. Ивашкевич // Клиническая дерматология и венерология. – 2005. – № 2. – С. 22–23.
14. Уфимцева, М. А. Клинико-эпидемиологические особенности сифилиса на территориях Урала, Сибири и Дальнего Востока / М. А. Уфимцева, Н. П. Малишевская, Т. А. Сырнева // Современные проблемы дерматовенерологии, иммунологии и врачебной косметологии. – 2009. – Т. 2, № 2. – С. 68–73.

References

1. Chernyadev S. A. *Piodermii: uchebnoye posobiye dlya osvayvayushchikh obrazovatel'nykh programm vysshego obrazovaniya po spetsial'nosti Lech-ebnoye delo* [Pyoderma: a training manual for mastering educational programmes of higher education on a speciality Medical business]. Ekaterinburg, USMU is conducted, 2016, 111 p.
2. Efimenko N.A. [More freedom Vladimir Gangrene Fournier]. *Klinicheskaya mikrobiologiya i antimikrobnaya khimioterapiya = Clinical Microbiology and antimicrobial chemotherapy*, 2008, vol. 10, no. 1, pp. 25–34. (In Russ.)
3. Prokhorov A.V. [Gangrene Fournier]. *Kazanskiy meditsinskiy zhurnal = Kazan medical journal*, 2016, vol. 97, no. 2, pp. 256–261. (In Russ.)
4. Taken K. Fournier's gangrene: causes, presentation and survival of sixty-five patients. *Pak J Med Sci*, 2016, vol. 32, no. 3, pp. 746–750. doi: 10.12669/pjms.323.9798.
5. Yoshino Y. Severe Fournier's gangrene in a patient with rectal cancer: case report and literature review. *World Journal of Surgical Oncology*, 2016, no. 14 (1), pp. 234. doi:10.1186/s12957-016-0989-z.
6. Ishida T. A Case of Fournier's Gangrene Caused by Small Intestinal Perforation during Bevacizumab Combination Chemotherapy. *Gan To Kagaku Ryoho*, 2016, vol. 43, no. 7, pp. 909–911.
7. Wanis M., Nafie S., Mellon J.K. A case of Fournier's gangrene in a young immunocompetent male patient resulting from a delayed diagnosis of appendicitis. *J Surg Case Rep*, 2016, no. 4. pii: rjw058. doi: 10.1093/jscr/rjw058.
8. Obi A.O. Isolated Fournier's gangrene of the penis. *Niger J Clin Pract*, 2016, no. 19, pp. 426–430.
9. Park S.J. Necrotizing soft tissue infection: analysis of the factors related to mortality in 30 cases of a single institution for 5 years. *Ann Surg Treat Res*, 2016, vol. 91, no. 1, pp. 45–50. doi: 10.4174/ast.2016.91.1.45.
10. Laor E. Outcome prediction in patients with Fournier's gangrene. *J Urol*, 1995, vol. 154 (1), pp. 89–92.
11. Izadi D. Fournier's Gangrene and the Reconstructive Challenges for the Plastic Surgeon. *Eplasty*, 2016, vol. 16, pp. 38.
12. Алферова А.А., Уфимцева М.А. *Klinicheskiye osobennosti sifiliticheskikh proyavleniy v oblasti litsa* [Clinical features of syphilitic manifestations in the face area] *Sbornik tezisov 2 Mezhdunarodnaya (72 Vserossiyskoy) nauchno-prakticheskoy konferentsii «Aktual'nyye voprosy sovremennoy meditsinskoy nauki i zdoravookhraneniya»* [Collection of theses of 2 International (72 All-Russian) scientific and practical conference "Actual problems of modern medical science and public health"]. 2017, pp. 18–24.
13. Уфимцева М.А., Герасимова Н.М., Сурганова В.И., Ивашкевич Г.А. [Actimetry syphilides of the secondary fresh syphilis]. *Klinicheskaya dermatologiya i venerologiya = Clinical dermatology and venerology*, 2005. no. 2, pp. 22–23. (In Russ.)
14. Уфимцева М.А., Малишевский Н.П., Сырнева Т.А. [Clinical and epidemiological features of syphilis in the territories of Urals, Siberia and the Far East]. *Sovremennyye problemy dermatovenerologii, immunologii i vrachebnoy kosmetologii = Modern problems of dermatovenerology, immunology and medical cosmetology*, 2009, vol. 2, no. 2, pp. 68–73. (In Russ.)

A conflict of interest

The authors declare no potential conflict of interest requiring disclosure in this article.

Авторы:

Сергей Александрович ЧЕРНЯДЬЕВ

д. м. н., профессор, заведующий кафедрой хирургических болезней, декан лечебно-профилактического факультета, Уральский государственный медицинский университет, Екатеринбург, Российская Федерация
chsa-surg@mail.ru

Марина Анатольевна УФИМЦЕВА

д. м. н., доцент, заведующая кафедрой кожных и венерических болезней, зам. декана лечебно-профилактического факультета, Уральский государственный медицинский университет, Екатеринбург, Российская Федерация. mail-m@mail.ru

Алексей Александрович УШАКОВ

к. м. н., доцент кафедры хирургических болезней лечебно-профилактического факультета, Уральский государственный медицинский университет, Екатеринбург, Российская Федерация
alexeyushakov82@mail.ru

Кристина Игоревна НИКОЛАЕВА

ассистент кафедры кожных и венерических болезней, Уральский государственный медицинский университет, Екатеринбург, Российская Федерация kris-nikol@yandex.ru

Authors:

CHERNYADEV Sergey Aleksandrovich

Doctor of medical Sciences, professor, head of the Department of surgical diseases of the medical-prophylactic faculty, dean of the medical-prophylactic faculty of the Ural State Medical University, Yekaterinburg, Russian Federation, e-mail: chsa-surg@mail.ru.

UFIMTSEVA Marina Anatol'evna

Doctor of medical Sciences, associate Professor, head of the Department of skin and venereal diseases, deputy dean of the medical-prophylactic faculty of the Ural State Medical University, Yekaterinburg, Russian Federation, e-mail: mail-m@mail.ru.

USHAKOV Alexej Aleksandrovich

Candidate of medical Sciences, associate Professor of the Department of surgical diseases of the medical-prophylactic faculty of the Ural State Medical University, Yekaterinburg, Russian Federation, e-mail: alexeyushakov82@mail.ru.

NIKOLAEVA Kristina Igorevna

assistant of the Department of skin and venereal diseases of the Ural State Medical University, Yekaterinburg, Russian Federation, e-mail: kris-nikol@yandex.ru.

Поступила 26.10.2017 Received
Принята к печати 16.11.2017 Accepted