На правах рукописи

ВОЗНАЯ ИРИНА ВЛАДИМИРОВНА

КОМПЛЕКСНОЕ ЛЕЧЕНИЕ ВОСПАЛИТЕЛЬНЫХ ЗАБОЛЕВАНИЙ ПАРОДОНТА ПРИ ДЕФЕКТАХ ЗУБНОГО РЯДА

14.00.21 — стоматология

АВТОРЕФЕРАТ
диссертации на соискание ученой степени кандидата медицинских наук

Екатеринбург – 2005

Работа выполнена в закрытом акционерном обществе «Стоматологическая поликлиника № 3» г. Тюмень и Государственном образовательном учреждении Высшего профессионального образования «Уральская государственная медицинская академия Федерального агентства по здравоохранению и социальному развитию».

Научный руководитель:
доктор медицинских наук,
профессор **Ронь Галина Ивановна**

Официальные оппоненты:
доктор медицинских наук,
профессор **Жолудев Сергей Егорович**
кандидат медицинских наук **Юрьева Любовь Ивановна**

Ведущее учреждение:
Государственное образовательное учреждение Высшего профессионального образования «Пермская государственная медицинская академия Федерального агентства по здравоохранению и социальному развитию».

Защита состоится «28» июня 2005 г. в 10 часов на заседании диссертационного совета Д.208.102.01. при Государственном образовательном учреждении Высшего профессионального образо

ОБЩАЯ ХАРАКТЕРИСТИКА РАБОТЫ

Актуальность проблемы. Заболевания пародонта вызывают серьезные осложнения в организме в целом и являются одной из самых сложных патологий в плане терапии, в ходе которой часто возникает необходимость комплексного лечения (А. И. Грудянов, 1999; Н. В. Курякина, Н. А. Савельева, 2003; В. С. Иванов, 2001; И. А. Бутюгин, 2003).

В нашей стране существует многоэтапная система стоматологической помощи пародонтологическим больным. Это обусловлено тем, что лечебные учреждения довольно сильно отличаются друг от друга по квалификации врачей, материально-технической оснащенности, а зачастую — по подходу к лечению патологии пародонта (Л. М. Цепов, А. И. Николаев, 2002; А. С. Григорьян, А. И. Грудянов, Н. А. Рабухина, О. А. Фролова, 2004).

Существует большое количество разночтений в подходах к проведению комплексной терапии ХГП как на уровне различных пародонтологических школ, так и в различных стоматологических учреждениях даже одного и того же региона (Л. М. Цепов, В. Г. Морозов с соавт., 2001; Е. Д. Жидких, Е. С. Михайлова, Г. Б. Шторина, 2001).

Большинство исследователей считают, что наиболее эффективным является лечение ВЗП у пародонтолога. Планируя комплексное лечение воспалительных заболеваний пародонта, важно учитывать не только медицинские показания, но и показания социальные и психологические (А. С. Артюшкевич, Е. К. Трофимова, С. В. Латышева, 2002; Т. Н. Модина, Г. Б. Оспанова с соавт., 2001; Л. М. Цепов, А. И. Николаев, 2001).

Несмотря на это эффективность практической пародонтологии остается крайне низкой. Одна из основных причин этого — недооценка пародонтологами ортопедического этапа лечения (В. Н. Копейкин, 1998; Т. Н. Модина, 2000; А. С. Григорьян, А. И. Грудянов с соавт., 2004). Отсутствие эффекта при лечении связано как с невыполнением основных этапов лечения, а также с выбором ортопедической конструкции без учета уровня минерализации челюстных костей (В. М. Семенюк, 1988; А. Ш. Галикеева, 2000, 2001).

Цель работы. Повышение эффективности комплексного лечения воспалительных заболеваний пародонта у пациентов с дефектами зубных рядов путем обоснованного выбора ортопедических конструкций.

Задачи исследования:

1. Изучить состояние пародонтологической помощи в г. Тюмени.

2. Провести оценку состояния полости рта у пациентов при воспалительных заболеваниях пародонта с дефектами зубного ряда.

3. Установить возможности компьютерной томографии при воспалительных заболеваниях пародонта в выборе ортопедической конструкции.

4. На основании математического анализа выбрать оптимальную технологию протезирования дефектов зубных рядов при воспалительных заболеваниях пародонта.

5. Оценить эффективность комплексного лечения пародонтита и влияние на качество жизни в условиях пародонтологического кабинета.

Научная новизна.

Впервые изучено состояние полости рта у жителей Тюмени с воспалительными заболеваниями пародонта и дефектами зубного ряда.

Определены возможности компьютерной томографии для выбора ортопедических конструкций.

Разработана концепция выбора ортопедической конструкции у пациентов с воспалительными заболеваниями пародонта при дефектах зубного ряда.

Практическая значимость работы. Комплексное клинико-рентгенологическое исследование зубочелюстной системы больных с воспалительными заболеваниями пародонта позволяет правильно оценить в динамике состояние тканей пародонта и обосновать выбор конструкции наиболее эффективного замещающего протеза.

Комплексное лечение пародонтита в условиях пародонтологического кабинета позволяет повысить эффективность лечения воспалительных заболеваний пародонта и улучшить качество жизни.

Внедрение результатов в практику. Результаты исследования внедрены в практику работы пародонтологического и ортопедического отделений ЗАО «Стоматологическая поликлиника № 3» г. Тюмени, а также используются в преподавании на кафедре стоматологии ФПК и ППС Тюменской государственной медицинской академии, на отделении стоматология и стоматология ортопедическая Тюменского медицинского колледжа.

Апробация работы. Материалы диссертации доложены на межрегиональной научно-практической конференции, посвященной 40-летию Тюменской государственной медицинской академии и

5-летию Тюменской стоматологической ассоциации «Приоритеты профилактики стоматологических заболеваний в условиях Сибири» (20–21 ноября 2003 г. Тюмень); на научно-практической конференции «Актуальные вопросы стоматологии» (13 февраля 2004 г. Тюмень); на IV Всероссийском конгрессе «Дентальная имплантология, новые технологии в стоматологии» (13–15 апреля 2004 г. Екатеринбург); на IV Региональном конгрессе национальной академии эстетической стоматологии (8–9 июня 2004 г. Тюмень), на международном симпозиуме «Медицина и охрана здоровья» (ноябрь 2004 г. Тюмень). Ход выполнения диссертационной работы обсуждался на заседаниях кафедры терапевтической стоматологии УГМА. Апробация диссертации проведена на заседании проблемной комиссии по стоматологии УГМА (Екатеринбург, 2005).

Публикации. По материалам диссертации опубликовано 5 статей, получены свидетельства на регистрацию интеллектуального продукта: свидетельство ФГУП «ВНТИЦ» (72200500007) — анкета социологического исследования пациентов ортопедического отделения; свидетельство ФГУП «ВНТИЦ» (73200500012) — метод использования компьютерной томографии в клинической практике для диагностики и контроля динамики патологического процесса у пациентов с заболеваниями пародонта в процессе лечения; свидетельство ФГУП «ВНТИЦ» (72200500006) — карта обследования стоматологического статуса больных пародонтитом.

Положения, выносимые на защиту:

1. У жителей Тюмени высокая нуждаемость в пародонтологической помощи.

2. При выборе конструкций замещающих протезов следует учитывать степень минерализации костной ткани.

3. Использование обоснованной ортопедической конструкции в комплексном лечении пародонтита позволяет улучшить состояние пародонта и повысить качество жизни пациентов.

Структура и объем работы

Диссертация состоит из введения, обзора литературы, главы, характеризующей материал и методы клинического исследования, 3 глав собственных исследований, обсуждения полученных результатов, выводов, практических рекомендаций, указателя литературы, в котором приведены 255 источников отечественной, 56 иностранной литературы. Работа изложена на 171 страницах компьютерного текста, иллюстрирована 17 таблицами и 64 рисунками.

Материал и методы исследования

На первом этапе исследования по годовым отчетам проведен анализ состояния пародонтологической помощи в г. Тюмени. С целью выявления распространенности заболеваний пародонта в реально сложившихся условиях приема стоматологической поликлиники № 3 г. Тюмени нами проведены осмотр и обследование состояния зубных рядов у 350 жителей Тюмени и юга Тюменской области в возрасте от 40 до 50 лет — 184 женщины (52,6%) и 166 мужчин (47,4%).

В пародонтологическом кабинете врачом пародонтологом, совместно со специалистами стоматологического профиля (гигиенист стоматологический, хирург стоматолог, ортопед стоматолог, ортодонт) обследовано и проведено лечение 130 пациентов с ХГП различной степени тяжести и дефектами зубных рядов.

В зависимости от проводимого комплексного лечения пациенты были разделены на две группы. Основную группу составили 80 человек: с легким (26 человек), средним (38 человек) и тяжелым (16 человек) пародонтитом. Среди них было 32 (40%) мужчин и 48 (60 %) женщин. Контрольную группу составили 50 человек: с легким (16 человек), средним (20 человек) и тяжелым (14 человек) пародонтитом, среди них женщин 28 (56%), мужчин 22 (44%).

Основная и контрольная группы были сопоставимы по формам патологии пародонта, возрасту, полу. В момент обследования и лечения выраженных признаков соматической патологии не было.

Всем пациентам проводилась профессиональная гигиена и санация полости рта, применялись традиционные методы и средства терапии пародонтита, избирательное пришлифовывание зубов. Хирургическое лечение больных заключалось в проведении лоскутной операции по Ramfiord с применением коллапана.

Больным основной группы на этапах ортопедического лечения применяли различные съемные и несъемные лечебные аппараты: временные пластмассовые шинирующие каппы, лигатурное шинирование, шинирование с помощью системы «Риббонд», шинирующие иммедиат-протезы, цельнолитые мостовидные протезы, шинирующие бюгельные протезы и их комбинации. Заключительное ортопедическое лечение пациентам контрольной группы не проводилось по субъективным причинам (социального положения и финансовых возможностей больного).

Для обследования больных использовали традиционные клинические методы: опрос, внешний осмотр челюстно-лицевой

области, осмотр полости рта и зубных рядов, индекс гигиены (ГИ) (Green,Vermillion,1964), папиллярно-маргинально-альвеолярный индекс (PMA) (Parma, 1960), пародонтальный индекс (ПИ) (Russell, 1956), индекс кровоточивости (ИК) (Loe, 1979).

Оценку нарушений в микроциркуляторном русле пародонта проводили по методике В. И. Кулаженко (1967). Использовали аппарат для получения гематом на десне АЛП-02.

Ортопантомограммы получали при помощи аппарата «Orthopantomograph OP 100», на пленке «Kodak». Использовали следующие режимы съемки: напряжение 66 кВ, сила тока 15 мА, экспозиция 17,6 сек. Проявление, фиксацию и сушку проводили в рентгено-проявочной машине «DURR XR24PRO» с раствором «DURR автомат XR». Полученные ортопантомограммы изучали визуально на оптическом негатоскопе.

Компьютерную томографию проводили на шаговом рентгеновском компьютерном томографе фирмы «G-E» марки «CT PACE +». ma – 30, S- 2cek, U-120 kB, толщина-2 мм.

Минеральную плотность костной ткани межальвеолярных перегородок и тела челюсти определяли между 4.7,4.6; 3.7,3.6; 4.4,4.3; 3.4,3.3; 4.1, 3.1 зубами. Зоны исследования и разметки находились: а) на уровне тела нижней челюсти; б) на уровне нижней ¼ корня; в) на уровне апикальных отделов. Клинические, рентгенологические и функциональные исследования пародонта проводили до лечения, после лечения и в отдаленные сроки (через 6 и 12 мес.).

В целях изучения влияния ВЗП при дефектах зубного ряда на повседневную жизнь пациента и оценки эффективности проводимых методов оказания пародонтологической и ортопедической стоматологической помощи жителям Тюмени, нами проведено анкетирование пациентов ЗАО «Стоматологическая поликлиника № 3». Анкета заполнялась больными, при первом посещении врача, после лечения и через 12 месяцев после протезирования. Все респонденты отвечали на вопросы анкеты добровольно, анонимно.

Анкета состоит из 20 вопросов, которые можно сгруппировать в ряд блоков:

- социально-демографическая характеристика респондентов;
- оценка респондентами состояния полости рта и зубов;
- отношение респондентов к стоматологической помощи (пародонтологической и ортопедической);

• изучение мнения респондентов о потребности в ортопедической помощи;

• оценка респондентами качества ортопедического лечения;

• пожелания и предложения респондентов.

Статистическая обработка результатов исследований

Для анализа полученных данных были использованы следующие статистические методы: вычисление выборочных средних значений, выборочных стандартных отклонений, стандартных ошибок средних; использовали параметрические (t-критерий Стьюдента) и непараметрические (Хи-квадрат, точный метод Фишера, Манна-Уитни) критерии, использовали однофакторный дисперсионный анализ и метод Фридмена; нашли коэффициенты корреляции (r-Пирсона) и коэффициенты ранговой корреляции (r-Спирмена).

РЕЗУЛЬТАТЫ ИССЛЕДОВАНИЯ И ИХ ОБСУЖДЕНИЕ

В результате осмотра 350 пациентов, обратившихся за стоматологической помощью, заболевания пародонта были выявлены у 301 человека (85,9%), причем превалировал хронический генерализованный пародонтит средней степени тяжести (79,9%). ХГП легкой степени тяжести выявлен у 48 человек (15,9%). И лишь у 13 человек (4,2%) обнаружены тяжелые патологические процессы в тканях пародонта.

В 35% случаев требовалось съемное шинирование, непосредственное протезирование и ортодонтическое лечение. У лиц, имеющих дефекты зубных рядов, вторичные деформации зубных рядов (феномен Попова-Годона) были отмечены в 18,3% случаев, дисфункции ВНЧС были выявлены у 21,4% случаев. Зубные протезы подлежали замене в 10,3% случаев.

Дефекты в зубных рядах имели 189 (62,9%) человек. Чаще всего встречались двусторонние концевые дефекты (первый класс по Кеннеди). Они обнаружены у 87 (46%) человек. Односторонние концевые дефекты (второй класс по Кеннеди) выявлены у 58 (30,7%) человек. Включенные дефекты в боковых отделах (третий класс по Кеннеди) наблюдались у 35 (18,5%) человек. Включенные дефекты переднего отдела зубного ряда (четвертый класс по Кеннеди) имели место у 9 (4,8%) человек. Двусторонние концевые дефекты зубных рядов у мужчин отмечались чаще, чем у женщин ($P<0,05$).

Дефекты зубных рядов второго, третьего и четвертого класса встречались у мужчин и женщин с одинаковой частотой (P>0,05).

На основании анализа дефектов зубных рядов установлено, что все 189 человек нуждались в зубных протезах: в несъемных конструкциях 65 (34,4%) человек, в съемных бюгельных протезах 68 (36%) человек, в съемных частичных пластиночных протезах 56 (29,6%) человек.

Состояние пародонтологической помощи в Тюмени

Стоматологическая помощь пародонтологическим больным в г. Тюмени оказывается в Областной стоматологической поликлинике, стоматологической поликлинике № 1, № 3, чаще всего врачами терапевтами (98%) и пародонтологами (2%), в объеме профессиональной гигиены и терапевтической коррекции десны. При этом проводится комплексное лечение, но не учитывается степень минерализации костной ткани при выборе ортопедической конструкции.

Комплексному лечению предшествует консилиум специалистов стоматологического профиля: гигиенист стоматологический, терапевт, хирург, ортодонт, ортопед. (Рис. 1)

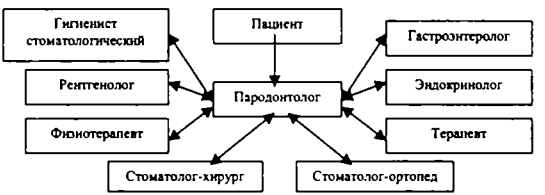

Рис. 1 Взаимодействие врача-пародонтолога с другими специалистами

Проводимое исследование позволяет отметить, что у жителей Тюмени и юга Тюменской области высокая нуждаемость в пародонтологической помощи, при этом помощь оказывается чаще всего не в полном объеме. Проведение консилиумов специалистов стоматологического профиля позволяет учитывать весь комплекс изменений в тканях пародонта.

Социологическое исследование, проведенное среди населения юга Тюменской области, выявило относительно низкий уровень санитарно-гигиенических навыков среди лиц всех возрастных групп. Регулярно обращаются к стоматологу менее 20,0% населения, что объясняется не только недостаточным вниманием населения к сво-

ему стоматологическому здоровью и низким уровнем общей санитарной культуры, но и недостаточной доступностью комплексной пародонтологической помощи для всех нуждающихся в ней. Не всегда пациенты удовлетворены и качеством оказания ортопедической стоматологической помощи, поэтому значительная часть населения готова выделять часть средств из своего бюджета на оплату качественной ортопедической стоматологической помощи.

Проведенный анализ влияния ВЗП при дефектах зубного ряда на качество жизни пациентов свидетельствует о физических, психоэмоциональных и социальных проблемах, появившихся в жизни человека в связи с заболеваниями тканей пародонта и частичным отсутствием зубов.

При клиническом обследовании 42 пациентов с ХГП легкой степени обнаружили застойную гиперемию межзубных десневых сосочков, которые были разрыхлены и отечны. При прикосновении зондом воспаленная десна кровоточила. В пришеечной области зубов выявляли мягкий зубной налет. Имело место, выраженное в различной степени отложение наддесневого и поддесневого зубного камня плотной консистенции коричнево-желтого цвета с язычной поверхности центральных нижних резцов и аппроксимальной поверхности зубов. При зондировании определяли клинические карманы от 3 до 3,5 мм. Наиболее глубокие карманы локализовались в области межзубных промежутков. При осмотре определяли нарушение прикуса, аномалии прикрепления уздечек, пломбы с нарушением краевого прилегания, некачественные ортопедические конструкции (табл. 1).

У пациентов легкой степени тяжести включенные дефекты в боковых отделах отмечены в 75,0% (третий класс по Кеннеди). Включенные дефекты переднего отдела зубного ряда — у 17,3% (четвертый класс по Кеннеди). Односторонние концевые дефекты (второй класс по Кеннеди) выявлены у 4,6%. Двусторонние концевые дефекты определены у 3,1% (первый класс по Кеннеди).

На ортопантомограммах, практически у всех пациентов этой степени, отмечали остеопороз межальвеолярных перегородок различной степени выраженности. У 29 пациентов (69,1%) выявили снижение высоты межзубной перегородки на 1/4 длины корня. Расширение периодонтальной щели в пришеечной области отметили у 32 человек (76,2%). Остеопороз, в виде очагов пониженной плотности костной ткани различной формы и величины со смазанными контурами наблюдали у 11 пациентов (26,2%).

При обследовании 58 больных с ХГП средней степени тяжести отмечали застойную гиперемию свободной и прикрепленной десны, межзубные десневые сосочки были разрыхлены, отечны, кровоточили при зондировании. Глубина клинических карманов достигала 5 мм., из них выделялся серозно-гнойный экссудат. Определяли рецессию десны, подвижность зубов (1–2степени). Отмечали большое количество мягкого зубного налета, над- и поддесневого камня (табл. 1).

У пациентов средней степени включенные дефекты в боковых отделах отмечены у 37,1% (третий класс по Кеннеди). Включенные дефекты переднего отдела зубного ряда — у 13,7% (четвертый класс по Кеннеди). Односторонние концевые дефекты (второй класс по Кеннеди) выявлены у 27,8%. Двусторонние концевые дефекты определены у 21,4% (первый класс по Кеннеди).

Остеопороз межзубных перегородок с распространением на альвеолярный отросток наблюдали у 27 больных (46,6%). Снижение высоты межальвеолярных перегородок до 1/2 длины корня зуба было отмечено у 31 человека (53,4%). Истончение трабекул выявили у 22 пациентов (37,9%). Очаговый остеопороз был отмечен у 17 больных (29,3%).

У 30 пациентов с ХГП тяжелой степени десна цианотична, с утолщенным валиком по краю, отмечали участки застойной гиперемии. Диагностировали клинические карманы более 6 мм. с разросшимися грануляциями и заполненные серозно-гнойным экссудатом. При обострившемся течении пародонтита отмечали наличие абсцесса. Выявляли значительное количество зубного камня, особенно поддесневого. Подвижность зубов достигала 2–3 степени. Определяли деформации окклюзионных поверхностей со смещением зубов (табл. 1).

Чаще всего у пациентов этой степени определены двусторонние концевые дефекты — 46% (первый класс по Кеннеди). Включенные дефекты в боковых отделах отмечены у 18,5% (третий класс по Кеннеди). Включенные дефекты переднего отдела зубного ряда — у 4,8% (четвертый класс по Кеннеди). Односторонние концевые дефекты (второй класс по Кеннеди) выявлены у 30,7%.

В 15 случаях (50,0%) отметили зубы с резорбцией стенок лунки до верхушки корня, с явлениями резорбции в области фуркации. Диффузный остеопороз в сочетании с островками защитного остеосклероза и распространением на тело челюсти наблюдали у 19 пациентов (63,3%). Атрофию альвеолярного отростка выявили в 11 случаях (36,7%).

Таблица 1

Клиническая оценка состояния тканей пародонта до лечения в зависимости от стадии поражения пародонтита

Индексы	Хронический генерализованный пародонтит		
	Легкая	Средняя	Тяжелая
ГИ, усл. ед.	2,68±0,08 *	2,74±0,08	2,92±0,10 *
РМА, %	58,20±5,26 *	66,70±2,94	82,07±2,37 *
ПИ, усл. ед.	3,12±0,17 *	3,40±0,08	4,65±0,41 *
ИК, усл. ед.	1,9±0,09 *	2,46±0,09	2,7±0,04 *

Примечание: * $p<0,001$.

У всех больных до лечения наблюдалось значительное нарушение стойкости и проницаемости капилляров десны. Скорость внутритканевого кровоизлияния в десне составила: при легкой степени — 9,12±0,18 с.; при средней — 7,62±0,12 с.; при тяжелой — 5,57±0,11с.

Проведенными исследованиями установлено, что у больных ХГП с дефектами в зубных рядах нарушается топография физиологической минерализации различных участков нижнечелюстной кости. Установлена обратная связь между степенью минерализации нижнечелюстной кости и тяжестью генерализованного пародонтита. С увеличением степени тяжести ХГП больных с дефектами в зубных рядах происходит неравномерное снижение плотности нижнечелюстной кости ($P<0,05$).

Снижение степени минерализации нижнечелюстной кости больных пародонтитом с частичными дефектами в зубных рядах можно объяснить атрофией костной ткани из-за отсутствия функциональной нагрузки.

С целью выбора ортопедической конструкции полученные результаты клинико-рентгенологического исследования обработаны с использованием метода многофакторного анализа. При этом была проведена кодировка степени тяжести пародонтита, топографии и протяженности дефекта зубного ряда и вида ортопедической конструкции.

В результате обработки данных получили, что:

1. Между тяжестью состояния и плотностью по КТ наблюдается статистически достоверная, тесная, отрицательная связь ($r = -0,8$ $p<0,05$).

2. Между ПИ и плотностью по КТ наблюдается статистически достоверная, средняя, отрицательная связь ($r = -0,63$ $p<0,05$).

3. Между пробой Кулаженко и плотностью по КТ наблюдается статистически достоверная, средняя, положительная связь ($r = 0,67$ $p<0,05$).

4. Плотность по КТ достоверно различается в зависимости от ортопедической конструкции, т. е. различия выборок статистически значимы (однофакторный дисперсионный анализ $p<0,05$). Плотность по КТ пригодна для выбора ортопедической конструкции даже без учета тяжести состояния.

5. Плотность по КТ достоверно различается в зависимости от степени ХГП (при средней и тяжелой степени), а при легкой степени различия недостоверны.

Анализ показывает, что при выборе ортопедической конструкции у больных ХГП с дефектами зубных рядов наряду со степенью выраженности патологического процесса, топографией и протяженностью дефекта, состоянием опорно-удерживающего аппарата зубов, стоящих по краю дефекта, состоянием зубов антагонистов необходимо учитывать и степень минерализации костной ткани.

У пациентов с заболеваниями пародонта при деструкции кортикальной пластинки межальвеолярных перегородок, разволокнении их вершин, при наличии включенных дефектов небольшой протяженности передних и боковых отделов зубных рядов, плотности костной ткани в области опорных зубов не менее 600 ед. HU целесообразно применять несъемные конструкции (цельнолитые и металлокерамические мостовидные протезы).

При атрофии альвеолярного отростка до ¼ длины корня с дефектом зубного ряда не более двух зубов в боковом отделе, во фронтальном участке не более трех зубов и плотности костной ткани в области опорных зубов не менее 550 ед. HU — применять несъемные цельнолитые и металлокерамические мостовидные протезы.

При подвижности оставшихся зубов 1 степени и атрофии альвеолярного отростка до 1/3 длины корня с дефектом зубного ряда не более двух зубов в боковом отделе, во фронтальном участке не более трех зубов и плотности костной ткани в области опорных зубов не менее 500 ед. HU — использовать мостовидные протезы (цельнолитые и металлокерамические) с увеличением числа опор с обеих сторон дефекта.

При лечении ХГП, осложненного частичной потерей боковых зубов с образованием включенных дефектов большой протяженности, устойчивых оставшихся зубах и плотности костной ткани в области опорных зубов не менее 600 ед. HU — применять бюгельные протезы с различной системой фиксации. При наличии включенных дефектов зубного ряда большой протяженности, подвижности оставшихся зубов 1 степени и атрофии альвеолярного отростка до 1/3 длины корня, плотности костной ткани в области опорных зубов не менее 500 ед. HU — применять бюгельные протезы с различной системой фиксации.

При односторонних и двусторонних концевых дефектах зубного ряда большой протяженности, устойчивых оставшихся зубах и плотности костной ткани в области опорных зубов не менее 500 ед. HU — применять бюгельные протезы с различной системой фиксации.

При хроническом генерализованном пародонтите средней степени тяжести, резорбции альвеолярного отростка от 1/3 до 1/2 длины корня, подвижности оставшихся зубов 1-й степени, при наличии односторонних и двусторонних концевых дефектов малой и средней протяженности, плотности костной ткани в области опорных зубов не менее 350 ед. HU — применять съемные шины-протезы с кламмерной фиксацией.

При лечении тяжелых форм генерализованного пародонтита и наличии комбинированных дефектов зубных рядов, подвижности оставшихся зубов разной степени (устойчивых, подвижных зубов 1, 2 степени), плотности костной ткани в области опорных зубов менее 350 ед. HU — применять съемные и несъемные шины-протезы.

Полученные результаты математического анализа использованы нами при лечении пациентов основной группы.

Пациенты с пародонтитом легкой степени тяжести после проведения консервативной терапии жалоб не предъявляли, у них исчезли беспокоящие их симптомы: кровоточивость, зуд, жжение десен, неприятный запах из полости рта. При осмотре отмечали отсутствие симптомов воспаления десны: гиперемии, отека, кровоточивости. Десна имела естественный цвет, плотно прилегала к поверхности зубов, кровоточивости не наблюдалось. Клиническое состояние тканей пародонта обеих группы улучшилось (табл. 2).

Таблица 2

Клиническая оценка состояния тканей пародонта пациентов с ХГП легкой степени тяжести в различные сроки наблюдения

Группа больных	Индексы	Сроки наблюдения		
		После лечения	Через 6 мес.	Через 12 мес.
Основная	ГИ, усл. ед.	1,47±0,04 *	1,53±0,04	1,60±0,02 **
	РМА, %	24,67±2,24 *	27,84±1,58	28,63±1,21 **
	ПИ, усл. ед.	2,57±0,11 *	2,68±0,11	2,72±0,1 **
	ИК, усл. ед.	0,74±0,04 *	1,01±0,04	1,12±0,04 **
Контрольная	ГИ, усл. ед.	1,48±0,07 *	1,75±0,04	2,12±0,14 **
	РМА, %	25,28±2,92 *	32,79±1,86	40,62±1,35 **
	ПИ, усл. ед.	2,56±0,07 *	2,96±0,14	3,19±0,13 **
	ИК, усл. ед.	0,75±0,05 *	1,26±0,08	1,64±0,05 **

Примечание: * $p<0,001$ — достоверность различий между показателями до и после лечения; ** $p<0,001$ — достоверность различий между показателями до лечения и через 12 мес. после протезирования.

Пациентам основной группы было изготовлено 22 мостовидных протеза, 27 мостовидных протезов с увеличением числа опор и 8 бюгельных протезов. Через 6 и 12 месяцев пациенты этой группы жалоб не предъявляли, слизистая оболочка десны имела бледно-розовую окраску, десна плотная, безболезненная, рельеф десневого края восстановился, плотно прилегал к твердым тканям зубов в пришеечной области и в межзубных промежутках (табл. 2).

После лечения период образования гематом на десне у пациентов данной группы значительно удлинился и составил — 37,31±0,62с. ($P<0,001$). Далее устойчивость капилляров к дозированному вакууму незначительно уменьшилась и через 6 месяцев время образования гематом на десне составляло — 34,17±0,46с., через 12 месяцев — 30,25±0,39с.

По данным ортопантомограмм прозрачность костной ткани уменьшилась, четко определялся переход пораженного участка в нормальную костную ткань. У 18 человек (69,2%) отмечалось восстановление тканей пародонта, у 6 пациентов (23,1%) выявлено уплотнение костной ткани и отсутствие очагов остеопороза, у 2 человек (7,7%) не было выявлено видимых изменений.

Показатели минеральной насыщенности нижнечелюстной кости у больных этой группы на уровне тела нижней челюсти, на уровне апикальных отделов корней, на уровне нижней ¼ кор-

ня, пользовавшихся ортопедическими конструкциями в течение 12 месяцев неуклонно возрастали (P<0,05).

Пациенты контрольной группы по-прежнему предъявляли жалобы на кровоточивость десен во время чистки зубов, неприятный запах из полости рта. При объективном осмотре полости рта у значительного числа пациентов отмечены характерные признаки воспаления: гиперемия, отечность, кровоточивость. Клиническое состояние тканей пародонта пациентов данной группы через 6 и 12 месяцев неуклонно снижалось (табл. 2).

Во всех случаях различия показателей клинической оценки состояния тканей пародонта пациентов основной и контрольной групп через 12 месяцев после лечения были статистически достоверными (P<0,001).

Скорость внутритканевого кровоизлияния в десне составила после лечения — 34,35±0,85с., через 6 месяцев — 26,28±0,57с., через 12 месяцев — 20,37±0,14с.

Прогрессирующую убыль костной ткани альвеолярного отростка пациентов этой группы отмечали у 5 больных (31,25%), видимых изменений не было выявлено у 4 пациентов (25%). И лишь у 7 пациентов (43,75%) отметили уплотнение костной ткани альвеолярного отростка и отсутствие очагов остеопороза. Показатели минеральной насыщенности нижнечелюстной кости на уровне тела нижней челюсти, на уровне апикальных отделов корней, на уровне нижней ¼ корня незначительно увеличились (P>0,05).

Следует отметить, что после лечения показатели качества жизни у пациентов обеих групп улучшились на 17,2%, через 12 месяцев после ортопедического лечения у больных основной группы показатели качества жизни увеличились на 29,8%. У пациентов контрольной группы показатели качества жизни оставались на прежнем уровне.

Купирование воспалительных процессов у пациентов обеих групп с пародонтитом средней степени тяжести наблюдалось после проведения комплекса терапевтических и хирургических мероприятий. Пациенты отмечали уменьшение отека, кровоточивости десен, болевых ощущений, отсутствие неприятного запаха из полости рта. Десна имела естественный цвет, рельеф, форму, при пальпации была безболезненной, зондирование десневых карманов не вызывало кровоточивости, десневые сосочки располагались в межзубных промежутках. Экссудат в клинических карма-

нах не определялся. Патологическая подвижность зубов (1-II степени до лечения) уменьшилась и приблизилась к физиологической норме. Показатели клинической оценки приведены в (табл. 3)

Пациентам основной группы было изготовлено 9 мостовидных протезов, 32 мостовидных протеза с увеличением числа опор, 10 комбинированных протезов, 12 бюгельных протезов и 8 съемных шин протезов с кламмерной фиксацией. Через 6 и 12 месяцев после комплексного лечения у пациентов этой группы выделений из клинических карманов не наблюдалось, глубина их уменьшилась. Патологическая подвижность зубов отсутствовала. Однако у 16,25% больных имелись признаки патологических изменений, характерные для пародонтитов: маргинальный край десны гиперемирован, иногда кровоточил при зондировании, десневые сосочки не всегда были сформированы. Следует отметить, что при обследовании спустя 6 и 12 месяцев после лечения у определенной части пациентов обнаружен зубной камень, что потребовало повторного проведения профессиональной гигиены в эти сроки. Так, в данной группе плотные зубные отложения были обнаружены у 11,25% больных.

Период образования гематом на десне у пациентов этой группы после лечения значительно удлинился и составил — 32,67±0,30с. ($P<0,001$). Далее устойчивость капилляров к дозированному вакууму незначительно уменьшилась и через 6 месяцев время образования гематом составляло — 29,35±0,31с., через 12 месяцев — 26,8±0,28с. Тем не менее, данный показатель оставался на достаточно высоком уровне и превышал результаты до лечения более чем в 3 раза ($P<0,001$).

Прозрачность костной ткани уменьшилась, четко определялся переход пораженного участка в нормальную костную ткань, крупнопетлистость менее выражена, глубина патологического костного кармана уменьшилась. У 9 человек (23,6%) отмечено восстановление тканей пародонта, у 26 пациентов (68,5%) выявлено уплотнение костной ткани и отсутствие очагов остеопороза, у 3 человек (7,9%) не было выявлено видимых изменений. Следует отметить, что ни в одном случае у больных пародонтитом после комплексного лечения и рационального протезирования не была зафиксирована прогрессирующая убыль костной ткани альвеолярного отростка. Плотность костной ткани на уровне тела ниж-

ней челюсти, на уровне апикальных отделов корней, на уровне нижней ¼ корня увеличивалась и значительно превышала значения минерализации нижнечелюстной кости до лечения (P<0,05).

Пациенты контрольной группы через 6 и 12 месяцев по-прежнему предъявляли жалобы на подвижность зубов, кровоточивость десен во время чистки зубов и при приеме твердой пищи, неприятный запах из полости рта. При объективном осмотре у значительного числа пациентов были отмечены характерные признаки воспаления десен: гиперемия, отечность, болезненность. Зубные отложения были обнаружены у 28% больных этой группы (табл. 3).

Таблица 3

Клиническая оценка состояния тканей пародонта пациентов с ХГП средней степени тяжести в различные сроки наблюдения

Группа больных	Индексы	Сроки наблюдения		
		После лечения	Через 6 мес.	Через 12 мес.
Основная	ГИ, усл. ед.	1,37±0,04 *	1,63±0,04	1,66±0,04 **
	РМА, %	24,88±1,72 *	28,05±2,34	29,47±2,19 **
	ПИ, усл. ед.	2,84±0,06 *	2,9±0,07	2,94±0,06 **
	ИК, усл. ед.	0,95±0,04 *	1,18±0,04	1,39±0,05 **
Контрольная	ГИ, усл. ед.	1,51±0,05 *	1,76±0,03	2,3±0,08 **
	РМА, %	27,35±2,66 *	33,28±1,89	45,41±2,39 **
	ПИ, усл. ед.	2,88±0,1 *	3,24±0,1	3,91±0,1 **
	ИК, усл. ед.	1,02±0,05 *	1,32±0,04	2,08±0,13 **

Примечание: * p<0,001 — достоверность различий между показателями до и после лечения; ** p<0,001 — достоверность различий между показателями до лечения и через 12 мес. после протезирования.

У пациентов контрольной группы отмечалось достоверное улучшение микроциркуляции и уменьшение скорости внутритканевого кровоизлияния в десне — 30,21±0,46с. (P<0,001). Через 6 месяцев время образования гематом составило — 22,46±0,75с., через 12 месяцев — 17,61±0,14с. При этом, скорость внутритканевого кровоизлияния в десне в 2 раза превысила первоначальный показатель до лечения, а различие между этими показателями было статистически достоверным (P<0,001).

На ортопантомограммах не выявлено ни одного случая восстановления тканей пародонта. Прогрессирующую убыль костной ткани альвеолярного отростка отметили у 13 больных (65,0%), видимых изменений не было выявлено у 4 больных (20,0%). И лишь у 3 пациентов (15,0%) отметили уплотнение костной

ткани альвеолярного отростка и отсутствие очагов остеопороза. Показатели минеральной насыщенности нижнечелюстной кости у больных этой группы на уровне тела нижней челюсти, на уровне апикальных отделов корней, на уровне нижней ¼ корня увеличивались незначительно (P>0,05).

Следует отметить, что после комплексного лечения показатели качества жизни пациентов обеих групп улучшились на 17,6%. Через 12 месяцев после ортопедического лечения у пациентов основной группы показатели КЖ увеличились на 18,4%, у пациентов контрольной группы показатели КЖ снизились на 6,8%.

После проведения комплекса пародонтологических и хирургических мероприятий пациенты с тяжелым пародонтитом отмечали уменьшение отека и прекращение кровоточивости десен, отсутствие болевых ощущений, неприятного запаха из полости рта. Наблюдали уплотнение слизистой оболочки десны, восстановление конфигурации десневого края. Количество экссудата пародонтальных карманов резко снизилось. Патологическая подвижность зубов (1-П степени до лечения) уменьшилась.

Пациентам основной группы были изготовлены 4 комбинированных протеза, 19 съемных и несъемных шин протезов. Через 6 и 12 месяцев после комплексного лечения положительная динамика индексных показателей сопровождалась улучшением клинической картины заболевания. У пациентов этой группы выделений из пародонтальных карманов не наблюдалось, глубина их уменьшилась. Патологическая подвижность зубов отсутствовала. Однако у 25% больных маргинальный край десны был гиперемирован, кровоточил при зондировании, десневые сосочки не всегда были сформированы. У 23,75 % пациентов этой группы обнаружены плотные зубные отложения, что потребовало повторного проведения профессиональной гигиены (табл. 4).

У пациентов основной группы после лечения период образования гематом на десне значительно удлинился и составил — 26,68±0,49с. (P<0,001). Далее устойчивость капилляров к дозированному вакууму незначительно уменьшилась и через 6 месяцев время образования гематом на десне составляло — 23,50 ±0,46с., через 12 месяцев — 20,49±0,27с. Тем не менее, через 12 месяцев после протезирования данный показатель оставался на достаточно высоком уровне и превышал результаты до лечения более чем в 3,5 раза (P<0,001).

При рентгенологическом контроле у 11 больных (68,75%) отмечено уплотнение костной ткани и отсутствие очагов остеопороза, у 5 (31,25%) пациентов не было выявлено видимых изменений. Следует отметить, что ни в одном случае у больных пародонтитом после комплексного лечения и рационального протезирования не была зафиксирована прогрессирующая убыль костной ткани альвеолярного отростка. Плотность костной ткани пациентов этой группы также увеличивалась и значительно превышала значения минерализации нижнечелюстной кости до лечения (P<0,05).

Пациенты контрольной группы через 6 и 12 месяцев по-прежнему предъявляли жалобы на подвижность зубов, кровоточивость десен во время чистки зубов и при приеме твердой пищи, неприятный запах из полости рта. При объективном осмотре у значительного числа пациентов были отмечены: гиперемия, отечность, кровоточивость, болезненность. У 57,14% пациентов были обнаружены выделения из клинических карманов, глубина которых оставалась на прежнем уровне. Наблюдалась патологическая подвижность зубов, рецессия десны. Зубные отложения были обнаружены у 64,29% больных (табл. 4).

Таблица 4

Клиническая оценка состояния тканей пародонта пациентов с ХГП тяжелой степени тяжести в различные сроки наблюдения

Группа больных	Индексы	Сроки наблюдения		
		После лечения	Через 6 мес.	Через 12 мес.
Основная	ГИ, усл. ед.	1,57±0,11 *	1,69±0,63	1,70±0,05 **
	РМА, %	34,46±5,09 *	39,38±2,91	39,96±2,43 **
	ПИ, усл. ед.	3,73±0,37 *	3,68±0,21	3,68±0,23 **
	ИК, усл. ед.	1,01±0,11 *	1,34±0,10	1,54±0,09 **
Контрольная	ГИ, усл. ед.	1,62±0,12 *	2,23±0,09	2,73±0,08 **
	РМА, %	37,31±1,25 *	44,69±1,43	73,39±2,92 **
	ПИ, усл. ед.	3,81±0,42 *	4,29±0,14	4,29±0,08 **
	ИК, усл. ед.	1,1±0,1 *	2,48±0,15	2,67±0,08 **

Примечание: * p<0,001 — достоверность различий между показателями до и после лечения; ** p<0,001 — достоверность различий между показателями до лечения и через 12 мес. после протезирования.

В контрольной группе у пациентов после проведенного комплекса терапевтических и хирургических мероприятий отмечалось достоверное улучшение микроциркуляции и уменьшение скоро-

сти внутритканевого кровоизлияния в десне — 23,0±0,46с. (P<0,001). Через 6 месяцев время образования гематом составило — 20,12±0,63с., через 12 месяцев — 13,56±0,27с. При этом, скорость внутритканевого кровоизлияния в десне в 2 раза превысила первоначальный показатель до лечения, а различие между этими показателями было статистически достоверным (P<0,001).

У больных данной группы не выявлено ни одного случая восстановления тканей пародонта. Прогрессирующую убыль костной ткани отметили у 10 больных (71,4%), видимых изменений нами не было выявлено у 2 больных (14,3%). И лишь у 2 пациентов (14,3%) отмечали уплотнение костной ткани альвеолярного отростка и отсутствие очагов остеопороза. Плотность нижнечелюстной кости через 6 месяцев оставалась на прежнем уровне, а через 12 месяцев незначительно снизилась по сравнению с первоначальными значениями (P>0,05).

После лечения показатели качества жизни пациентов обеих групп улучшились на 11,3%. Через 12 месяцев после ортопедического лечения у пациентов основной группы показатели КЖ улучшились на 13,7%, у пациентов контрольной группы показатели качества жизни снизились на 9,8%.

Таким образом, комплексное лечение ВЗП при дефектах зубного ряда, включающее в себя весь комплекс лечебных мероприятий, проводимых после консилиума специалистов стоматологического профиля: гигиениста стоматологического, пародонтолога, хирурга, ортопеда с учетом клинико-рентгенологических показателей позволило улучшить состояние тканей пародонта и повысить качество жизни. С нормализацией функциональных возможностей зубочелюстной системы улучшается психологическое, эмоциональное и социальное состояние пациентов.

ВЫВОДЫ

1. Пародонтологическая помощь пациентам в г. Тюмени, в основном, оказывается врачами терапевтами 98% и пародонтологами 2%. В структуре воспалительных заболеваний пародонта пародонтит легкой степени тяжести встречается в 15,9% случаев, средней степени тяжести — в 79,9%, тяжелой — в 4,2%.

2. Среди пациентов, нуждающихся в пародонтологической помощи двусторонние концевые дефекты составляют — 46%, односторонние концевые дефекты — 30,7%, включенные дефек-

ты в боковых отделах — 18,5%, включенные дефекты переднего отдела — 4,8%.

3. Компьютерная томография позволяет выявить при воспалительных заболеваниях пародонта нарушение степени минерализации нижнечелюстной кости.

4. Многофакторный дисперсионный анализ клинико-рентгенологических данных позволил сделать выбор ортопедических методов лечения пародонтита в зависимости от стадии поражения пародонта: при лечении пародонтита легкой и средней степени тяжести обосновано использование цельнолитых металлокерамических шинирующих несъемных протезов; при лечении тяжелых форм генерализованного пародонтита, при наличии комбинированных дефектов зубных рядов, эффективно использование съемных шин-протезов.

5. Включение в комплексное лечение пациентов с воспалительными заболеваниями пародонта и дефектами зубного ряда адекватных методов ортопедического лечения, способствует улучшению клинического состояния пародонта, нормализации микроциркуляции в десне, восстановлению минерализации нижнечелюстной кости и повышению качества жизни на 36%.

ПРАКТИЧЕСКИЕ РЕКОМЕНДАЦИИ

1. Комплекс лечебных мероприятий пародонтита у соматически сохранных пациентов с дефектами зубного ряда должен определять консилиум, состоящий из специалистов стоматологического профиля — гигиениста стоматологического, пародонтолога, хирурга, ортодонта, ортопеда.

2. Контроль за выполнением комплекса лечебно-диагностических мероприятий должен выполнять врач пародонтолог, проводящий терапевтическую коррекцию пародонтита.

3. При выборе метода ортопедического лечения больных с заболеваниями пародонта необходимо учитывать наряду со степенью выраженности патологического процесса, топографией и протяженностью дефекта, состоянием опорно-удерживающего аппарата зубов, стоящих по краю дефекта, состоянием зубов антагонистов и степень минерализации костной ткани. При ортопедическом лечении больных хроническим генерализованным пародонтитом легкой и средней степени тяжести целесообразно применять цельнолитые металлокерамические шинирующие

несъемные протезы. При лечении тяжелых форм генерализованного пародонтита и наличии комбинированных дефектов зубных рядов, подвижности оставшихся зубов 1–2 степени, целесообразно применять съемные шины-протезы.

СПИСОК РАБОТ, ОПУБЛИКОВАННЫХ ПО ТЕМЕ ДИССЕРТАЦИИ

1. Состояние твердых тканей зубов у работников конвольно-суконного комбината г. Тюмени и методы профилактики / И. В. Возная // Научный вестник Тюменской мед. академии. - 2003. - № 7. - С. 54–55.

2. Частота и структура заболеваний пародонта у жителей Тюмени и юга Тюменской области / И. В. Возная, Г. И. Ронь // Уральский стоматологический журнал. - 2003. - № 6. - С. 20–21.

3. Влияние ортопедического лечения пародонтита на состояние микроциркуляторного русла пародонта / И. В. Возная, Г. И. Ронь // Медицинская наука и образование Урала. - 2004. - № 3–4. - С. 95–96.

4. Влияние ортопедического этапа на результаты лечения воспалительных заболеваний пародонта / И. В. Возная, Г. И. Ронь // Проблемы стоматологии. - 2005. - № 1. - С. 5–7.

5 Восстановление зубного ряда у больных пародонтитом как фактор, влияющий на степень минерализации челюстных костей / И. В. Возная, Г. И. Ронь // Материалы 5 Всероссийского конгресса «Стоматология XXI века. Клиническая пародонтология». - Пермь, 2005. - С. 50–56.

6. Свидетельство ФГУП «ВНТИЦ» (72200500007) — анкета социологического исследования пациентов ортопедического отделения.

7. Свидетельство ФГУП «ВНТИЦ» (73200500012) — метод использования компьютерной томографии в клинической практике для диагностики и контроля динамики патологического процесса у пациентов с заболеваниями пародонта в процессе лечения.

8. Свидетельство ФГУП «ВНТИЦ» (72200500006) — карта обследования стоматологического статуса больных пародонтитом.

Список сокращений

ВЗП — воспалительные заболевания пародонта
ВНЧС — височно-нижнечелюстной сустав
ИГ — индекс гигиены
ИК — индекс кровоточивости
КЖ — качество жизни
КТ — компъютерная томография
НПВП — нестероидные противовоспалительные препараты
ОПТГ — ортопантомограмма
ПДК — предельно допустимая концентрация
ПИ — пародонтальный индекс
РМА — папиллярно-маргинально-альвеолярный индекс
ТТС — трансмукоидные терапевтические системы
ХГБ — хлоргексидина биглюконат
ХГП — хронический генерализованный пародонтит

Подписано в печать 26.05.2005. Тираж 100 экз.
Объем 1,0 уч.-изд. л. Формат 60x84/16. Заказ 222.

Издательство Тюменского государственного университета
625000, г. Тюмень, ул. Семакова, 10.
Тел./факс (3452) 46-27-32
E-mail: izdatelstvo@utmn.ru