4. Филатова Е.А. Основные направления дифференциальной диагностики диссеминированной патологии легких – Материалы ежегодного съезда пульмонологов УФО, 2014.

5. Lian C, Lu Y, Shen S. Langerhans cell histiocytosis in adults: a case report and review of the literature. – Oncotarget, 2016 - Mar 3.

6. Dhooria S., Sehgal I.S., Aggarwal A.N., Behera D., Agarwal R. Diagnostic Yield and Safety of Cryoprobe Transbronchial Lung Biopsy in Diffuse Parenchymal Lung Diseases: Systematic Review and Meta-Analysis. - Respir Care., 2016 - Mar 1.

7. Nicholson A.G. Interstitial Pneumonias - Dail and Hammar's Pulmonary Pathology, Vol. 1, 2008 – 1316с.

8. Ryu J.H., Colby TV, Hartman TE, Vassallo R. Smoking-related interstitial lung diseases: a concise review. -Eur Respir J., 2001 -№17.

УДК 616-006.487

И.И. Николаева, Н.С.Москвина, И.Е. Валамина, Т.В. Заславская, А.Е. Друй

АНАЛИЗ МОРФОЛОГИЧЕСКИХ ВАРИАНТОВ НЕЙРОБЛАСТОМ У ДЕТЕЙ С УЧЕТОМ СОВРЕМЕННОЙ КЛАССИФИКАЦИИ

Кафедра патологической анатомии
Уральский государственный медицинский университет
ГБУЗ СО Областная детская клиническая больница №1
Екатеринбург, Российская Федерация
ГБУЗ Федеральный научно-клинический центр детской гематологии, онкологии и иммунологии имени Д. Рогачева
Москва, Российская Федерация
ГАУЗ СО Институт медицинских клеточных технологий
Екатеринбург, Российская Федерация

I.I.Nikolaeva, N.S.Moskvina, I.E.Valamina, T.V.Zaslavskaya, A.E.Druy

THE ANALYSIS OF MORPHOLOGICAL variants OF NEUROBLASTOMA in CHILDREN according to the recent CLASSIFICATION

Department of pathological anatomy
Ural State Medical University,
Regional Children’s Hospital N1, Ekaterinburg, Russian Federation
Federal Clinical and Research Center for Pediatric Hematology, Oncology and Immunology
Moscow, Russian Federation
Research Institute of Medical Cell Technologies,
Ekaterinburg, Russian Federation

Контактный e-mail: iraberry@mail.ru

Аннотация. В статье рассмотрены морфологические варианты нейробластом, а также прогностическая значимость морфологических характеристик опухоли.

Annotation. Morphologic variants of the neuroblastoma are described in the article. Prognostic impact of detected morphologic features of tumors is analyzed.

Ключевые слова: нейробластома, морфологическая диагностика, классификация, прогноз.

Keywords: neuroblastoma, morphological diagnostics, classification, prognosis.

Нейробластома – злокачественная опухоль, которая развивается из эмбриональных нейробластов симпатической нервной системы и составляет 14% всех новообразований детского возраста [2]. Она обладает рядом уникальных свойств: способностью к спонтанной регрессии, к созреванию (дифференцировке) и, напротив, к быстрому агрессивному течению и развитию метастазов. Одним из основных условий для возникновения нейральной опухолевой пролиферации является большая интенсивность и напряженность процесса роста и развития симпатической нервной системы у плодов и младенцев. При морфологической классификации нейробластом основополагающими критериями являются степень дифференцировки нейробластных клеток и количество шванновской стромы. Согласно этим показателям выделают три варианта данной опухоли: нейробластома, ганглионейробластома, ганглионеврома.

Цель исследования – в ретроспективном когортном исследовании проанализировать морфологические варианты нейробластом с учетом классификации Хьюза (модифицированной Хармсом) и модифицированной классификации H. Shimada (с соавт.), сравнить их прогностическую значимость.

Материалы и методы исследования

Методом световой микроскопии с применением рутинных гистологических окрасок, а при необходимости и иммуногистохимических реакций, проанализированы гистологические препараты и протоколы морфологического исследования операционного материала 87 пациентов, находившихся на лечении в онкогематологическом центре ОДКБ №1 г. Екатеринбурга за период с 1996 по 2015 год с диагнозом нейробластома. Возраст больных варьировался от 9 дней до 15 лет (медиана 2,4 года). До 2004 года при морфологической верификации нейробластом в лаборатории использовались классификационные критерии по Хьюзу, в настоящее время используется модифицированная классификация H. Shimada (с соавт.) [4]. Согласно классификации Хьюза (модифицированной Хармсом), нейробластома

распределена по трем степеням злокачественности. Первой степени соответствует ганглионейробластома (диффузная и сложного типа); второй – опухоль, представленная недифференцированными клетками и несколькими клетками с частичной дифференциацией; третьей – недифференцированная мелко- и круглоклеточная опухоль [5]. Согласно же классификации H. Shimada (с соавт.) нейробластома подразделяется на благоприятный и неблагоприятный типы. К благоприятному гистологическому типу относят опухоли, богатые шванновской стромой у детей младше 5 лет: хорошо дифференцированный подтип и смешанный подтип, а также нейробластомы, бедные стромой, с MKI < 200 при возрасте 1,5-5 лет; к неблагоприятному гистологическому типу относят опухоли, богатые стромой: узловой подтип, и нейробластомы, бедные стромой с MKI > 200 при возрасте менее 1,5 лет, с MKI > 100 или недифференцированной при возрасте от 1,5 до 5 лет, а также случаи нейробластом у детей старше 5 лет. В результате пересмотра весь архивный материал был классифицирован по двум указанным системам. В каждой группе пациентов был рассчитан показатель бессобытийной выживаемости по методу Каплана-Мейера [1]. Формирование базы данных и статистическая обработка результатов проводились при помощи MSExcel 2010 и Statistica 8.0.

Результаты исследования и их обсуждение

Среди всех нейробластических опухолей в нашем исследовании преобладали нейробластомы, бедные шванновской стромой. В целом, низкодифференцированная и недифференцированная нейробластомы составили 72,4%. Низкодифференцированная нейробластома была верифицирована в 56,3% (49 случаев), недифференцированная нейробластома – в 16,1% (14 случаев). В 16,1% (14 случаев) была обнаружена ганглионейробластома смешанного типа, и в 4,6% (4 случая) – опухоли были представлены ганглионевромами: 3 случая – вызревающая ганглионеврома, 1 случай – зрелая ганглионеврома. Наиболее часто низкодифференцированные нейробластомы встречались у детей от 0 до 1 года, недифференцированные нейробластомы – у детей от 1 до 5 лет, ганглионейробластомы смешанного типа – от 1 до 5 лет и созревающие ганглионевромы – у детей старше 5 лет. Прогностическое значение разделения пациентов на основании морфологических характеристик опухоли было показано как для системы Хьюза, так и для схемы H. Shimada (с соавт.). Показатель бессобытийной выживаемости пациентов с нейробластической опухолью высокой степени злокачественности (по Хьюзу) был достоверно ниже (0,18±0,14), чем у больных со средней (0,61±0,09) и низкой степенью злокачественности (0,68±0,13), p=0.004. При этом, прогноз у пациентов с низкой и средней степенью злокачественности опухоли значимо не различался. Система, предложенная H. Shimada (с соавт.) предполагает разделение пациентов на группы с прогностически благоприятным и неблагоприятным гистологическим строением опухоли. В настоящем исследовании больные с неблагоприятным гистологическим строением опухоли характеризовались значительно более низким уровнем бессобытийной

выживаемости (0,29±0,09) в сравнении с пациентами, классифицированными в группу с благоприятной гистологией (0,79±0,07), p<0,001, что делает систему H. Shimada (с соавт.) приемлемым инструментом для стратификации пациентов на группы риска для дальнейшего проведения риск-адаптированной терапии.

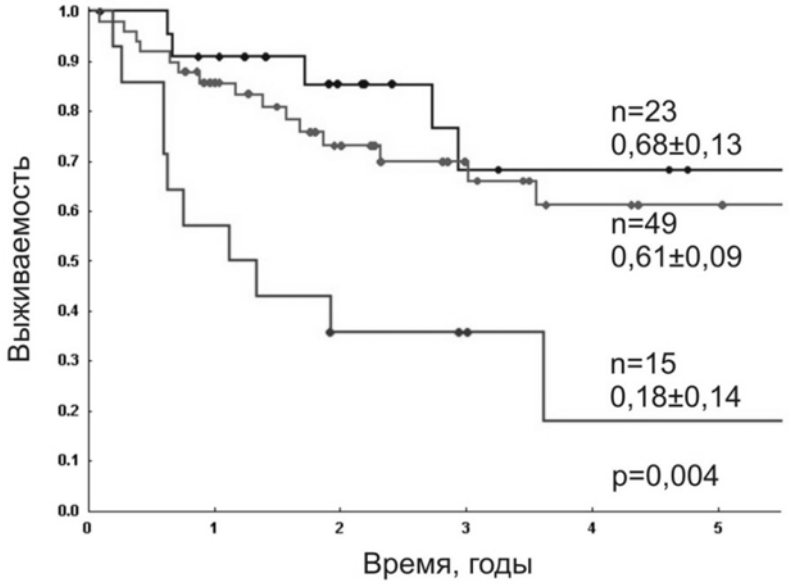

Рис. 1. Бессобытийная выживаемость пациентов, разделенных на группы в зависимости от степени злокачественности опухоли согласно классификации Хьюза (низкая степень злокачественности – верхняя кривая, средняя – промежуточная кривая, высокая – нижняя кривая)

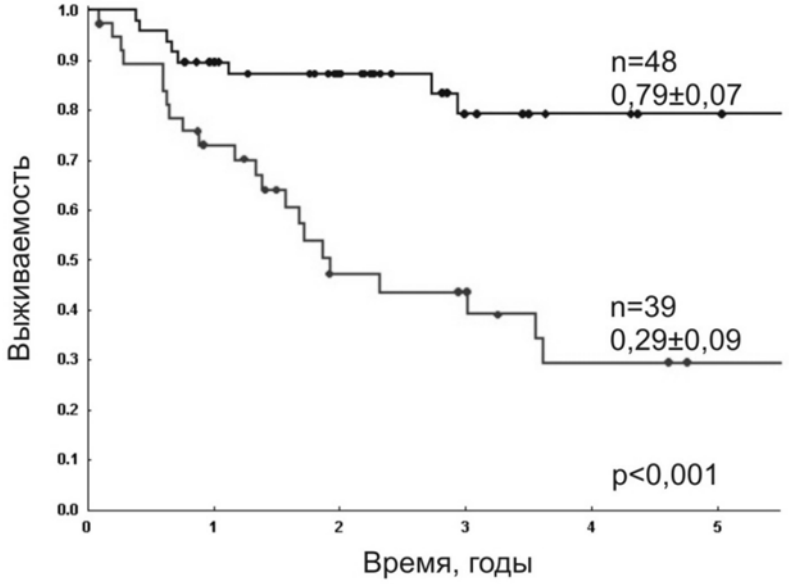

Рис. 2. Бессобытийная выживаемость пациентов, разделенных на группы согласно морфологической классификации Шимады (благоприятная гистология – верхняя кривая, неблагоприятная гистология – нижняя)

Выводы

Основываясь на ретроспективном когортном исследовании, мы установили, что классификация Шимады позволяет определить прогноз у

пациентов в момент постановки диагноза, в то время, как классификация Хьюза не может быть рекомендована в качестве прогностического маркера. Использование морфологических наряду с молекулярно-биологическими характеристиками опухоли позволяет достоверно определять степень риска у пациентов с нейробластомой и проводить селектированное риск-адаптированное лечение, добиваясь максимальной эффективности и избегая избыточной токсичности.

Литература:

1. Гланц С.Медико-биологическая статистика: пер. с англ. / С. Гланц. – М.: Практика, 1998.,384 – 394 с.

2. Дурнов Л. А. Детская онкология: учебник / Л. А. Дурнов, Г. В. Голдобенко. – 2-е изд., перераб. и доп. – М.: Медицина, 2002, с. 327 – 340

3. Черствой Е. Д.Опухоли и опухолеподобные процессы у детей: классификация, морфология, гистогенез, молекулярная биология / Е. Д. Черствой, Г. И. Кравцова, А. В. Фурманчук/ Под ред. Е. Д. Черствого. – М.: ООО «Асар», 2002., с. 125 - 136.

4. Shimada H, Ambros IM, Dehner LP, Hata J, Joshi VV, Roald B. Terminology and morphologic criteria of neuroblastic tumors. Recommendations by the International Neuroblastoma Pathology Committee. Cancer. –1999. – №86: 349 – 363

5. KooperativemultizentrischeTherapieoptimierungsstudiefür die Behandlung von Säuglingen, Kindern and JugendlichenmitNeuroblastom. EndgültigeFassungvom 30.09.1998, p.131

УДК 616.61-008.64

С. И. Окладников, К.А. Изместьева, Н.Р. Шабунина-Басок

АНАЛИЗ СТРУКТУРНЫХ ИЗМЕНЕНИЙ ПОЧЕК ПЛОДОВ ЭКСПЕРИМЕНТАЛЬНЫХ ЖИВОТНЫХ ПОСЛЕ АНТЕНАТАЛЬНОГО СТЕНТИРОВАНИЯ

Кафедра патологической анатомии
Уральский Государственный Медицинский Университет
ФГБУ НИИОММ
Екатеринбург, Российская Федерация

S. I. Okladnikov, K. A. Izmestieva, N. P. Shabunina-Basok.

ANALYSIS OF STRUCTURAL CHANGES OF THE KIDNEY OF FETUSES OF EXPERIMENTAL ANIMALS AFTER ANTENATAL STENTING

Department of pathological anatomy
Ural State Medical University