Полярографическая оценка экстра-интракраниальных микрососудистых анастомозов в раннем послеоперационном периоде

С.М. Спектор, В.П. Сакович

К настоящему времени накоплен большой опыт применения экстра-интракраниального микрососудистого анастомоза (ЭИКМА) в лечении больных с окклюзирующими поражениями сосудов мозга. С внедрением этой операции появилась надежда на помощь этим больным, однако результаты международного кооперативного исследования разочаровали в эффективности этой операции, показав в то же время, насколько трудна проблема лечения мозговой ишемии [11-13].

Нельзя утверждать, что все вопросы, связанные с применением ЭИКМА, нашли решение. Рядом исследователей показано, что ЭИКМА вступает в сложные гемодинамические взаимоотношения с естественными путями кровоснабжения мозга [2,5,7-10]. В то же время не совсем ясно, в каких ситуациях он дает реальный вклад в кровоснабжение мозга, а в каких лишь увеличивает его коллатеральный резерв. Недостаточно изучено функционирование ЭИКМА в раннем послеоперационном периоде. В частности, нет точных сведений о сроках наступления окклюзии анастомозов и возможности их реканализации, хотя многие исследователи отмечают, что в отдаленном периоде процент функционирующих анастомозов выше, чем в раннем послеоперационном [3,4,10]. Наиболее вероятный срок возникновения окклюзии ЭИКМА — 4-5-е сутки после операции [9]. Настоящее сообщение посвящено изучению этих вопросов с применением метода полярографии.

Материал и методы

Полярографические исследования проведены у 45 оперированных больных, из них у 19 была односторонняя окклюзия внутренней сонной артерии (ВСА), у 10 — окклюзия ВСА с двух сторон, у 8 — окклюзия средней мозговой артерии (СМА) и у 8—стеноз СМА. Всем больным в ходе операции после наложения ЭИКМА между поверхностной височной артерией (ПВА) и корковой ветвью СМА в мозг имплантировали от 1 до 3 открытых платиновых электродов диаметром 200 мкм. Расстояние между анастомозом и электродами варьировало от 10 до 40 мм. Электроды выводили за пределы раны и фиксировали к коже головы. Извлекали электроды обычно на 14-15-е сутки после операции.

Измерение уровня кислорода в мозге и местного мозгового кровотока (ММК) проводили по методикам, описанным ранее [1,6]. Для оценки проходимости ЭИКМА. в процессе полярографической записи уровня кислорода проводили пальцевое пережатие ПВА в течение 2 мин. Предполагалось, что в случае проходимости анастомоза при этом должно наступить падение уровня кислорода в зоне реципиентной артерии, что отразится на полярограмме. В случае же окклюзии ЭИКМА пережатие не должно привести к изменению кровоснабжения и оксигенации мозга.

Такие исследования проводили в течение первого часа после операции и на 2, 3, 5-10, 11-15-е сутки. Всего у 45

больных проведено 220 исследований. Кроме того, у 27 больных измерен ММК методом водородного клиренса до и после пережатая ПВА (81 измерение). Учитывая инертность этого метода, пережатие ПВА при этих исследованиях проводилось более продолжительно — до окончания вымывания водорода из мозга.



Рисунок 1. Полярографическая запись уровня кислорода в мозге больного К.
Регистрируется реакция в виде падения уровня кислорода в ответ на пережатие ПВА и восстановление его после прекращения пережатия (полярограмма первого типа). На этой и последующих полярограммах стрелкой обозначено начало пережатия ПВА, двойной стрелкой — конец пережатия ПВА.

Рисунок 2. Конрольная АГ больного К.
Анастомоз проходим. Стрелка – место анастомоза, двойные стрелки – полярографические электроды.

Результаты исследований сравнивали с данными контрольной ангиографии (АГ) и клиническим эффектом. АГ была выполнена всем больным в сроки от 2 до 3 нед после операции, а у 22 больных повторно через 2-6 мес.

Результаты и их обсуждение

При первом полярографическом исследовании непосредственно после операции падение уровня кислорода в мозговой ткани после пережатия ПВА отмечено у 27 больных. Такая реакция сохранялась и при всех последующих исследованиях. Результаты контрольной АГ показали, что у всех больных ЭИКМА были проходимы с заполнением корковых ветвей или ствола СМА (рис.1, 2). Снижение содержания кислорода в мозговой ткани при пережатии ПВА определялось даже при минимальном функционировании анастомоза.

Отсутствие падения уровня кислорода при пережатии в первый час операции выявлено у 18 больных. Однако у 2 больных такая реакция появилась у одного больного на 3-й сутки, у другого — на 5-е и сохранялась при последующих исследованиях. При контрольной АГ у этих 2 больных выявлено функционирование ЭИКМА. У остальных 16 больных не было реакции на пережатие ПВА на протяжении всего послеоперационного периода. При контрольной АГ у всех у них анастомозы оказались непроходимыми (рис. 3, 4).

Таким образом, получено полное совпадение ангиографических и полярографических данных, что свидетельствует о высокой информативности предлагаемого метода оценки проходимости анастомоза. Падение уровня кислорода в мозговой ткани в ответ на пережатие ПВА можно расценивать как достоверный признак функционирования ЭИКМА, отсутствие же реакции — как признак его окклюзии. Поскольку у больных с непроходимы-

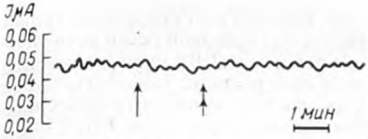

Рисунок 3. Полярографическая запись уровня кислорода в мозге больного И.
Реакция на пережатие ПВА отсутствует.

Рисунок 4. Конрольная АГ больного И.
Анастомоз непроходим. Двойные стрелки – полярографические электроды.

ми ЭИКМА отсутствие реакции было отмечено уже при первом исследовании, можно сделать вывод, что окклюзия ЭИКМА наступает, как правило, в первые часы после его создания. Вероятно, по этой причине может быть оправданным введение гепарина во время операции с целью предотвращения тромбоза анастомоза.

Результаты повторной ангиографии в отдаленном периоде у 12 больных показали, что у больных с ранее проходимым ЭИКМА не наступило его окклюзии, в то время как у 4 из 10 больных с непроходимыми ЭИКМА наступила его реканализация с заполнением единичных корковых артерий. Таким образом, проходимость ЭИКМА в первые часы после его создания как бы гарантирует его функционирование в дальнейшем. При возникновении окклюзии ЭИКМА непосредственно после операции сохраняется вероятность его реканализации, но большой функциональной значимости для кровоснабжения мозга такой анастомоз, по-видимому, иметь уже не будет.

Величина падения уровня кислорода в ответ на пережатие ПВА и скорость его восстановления были различными и зависели от степени функционирования анастомоза, удаленности электрода от реципиентной корковой артерии, взаимоотношения между естественными коллатералями головного мозга и ЭИКМА.

При проходимых ЭИКМА было выделено два типа кислородных кривых. При первом типе пережатие ПВА вызывало снижение уровня кислорода, а его восстановление происходило только после прекращения пережатия (см. рис.1). При втором типе уровень кислорода также снижался, но кратковременно. В течение 30-90 с уровень кислорода восстанавливался самостоятельно, а прекращение пережатия приводило к кратковременному его повышению над исходным уровнем с последующей стабилизацией (рис. 5).

Подсчитать величину падения напряжения кислорода в абсолютных цифрах нельзя из-за отсутствия стабильности калибровки платиновых электродов, но у 12 больных с первым типом реакции было отмечено уменьшение ММК при пережатии ПВА на 33% от фонового уровня до полного

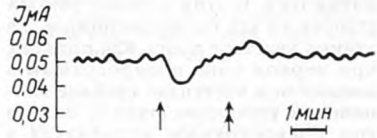

Рисунок 5. Полярограмма второго типа при проходимом анастомозе.

Таблица 1. Распределение типов полярограмм при проходимых ЭИКМА в зависимости от локализации окклюзирующего поражения

Локализация окклюзирующего поражения	Тип полярограммы первый	второй
Односторонняя окклюзия ВСА	3	7
Двусторонняя окклюзия ВСА	8	0
Окклюзия или стеноз СМА	9	2
Всего	20	9

прекращения кровотока. В среднем кровоток уменьшался на 64% от исходного уровня, который составил 36±2 мл/100 г в 1 мин.

Распределение типов полярограмм при проходимых ЭИКМА в зависимости от локализации окклюзирующего поражения представлено в табл.1.

Первый тип полярограммы по кислороду наблюдался у всех больных с двусторонней окклюзией ВСА, у большинства больных с окклюзирующим поражением СМА и значительно реже у больных с односторонней окклюзией ВСА. Выраженное падение уровня кислорода и мозгового кровотока при пережатии донорской артерии свидетельствует о недостаточности естественных коллатералей и важности того вклада, который вносит ЭИКМА в мозговую гемодинамику. У 4 больных с окклюзией или выраженным стенозом СМА имелось полное прекращение кровотока в участках мозга, в которых были установлены электроды, в течение всего времени пережатия ПВА. В этих случаях ЭИКМА становится как бы незаменимым для данных участков мозга. Как правило, при первом типе полярограммы в дальнейшем наступало стойкое клиническое улучшение (табл.2). Второй тип полярограммы преобладал у больных с односторонней окклюзией ВСА, а также у 2 больных со стенозом СМА. Быстрое восстановление уровня кислорода мозговой ткани до окончания пережатия ПВА, наблюдаемое при этом типе реакции, свидетельствует о хорошей выраженности коллатерального кровооообращения. Ввиду быстрого притока крови по естественным путям кровоснабжения инертность методики водородного клиренса не позволила выявить какие-либо изменения ММК при пережатии донорской артерии анастомоза. Регресс неврологической симптоматики в этой группе больных наблюдался реже (см. табл.2).

Таким образом, полярографическое исследование оксигенации мозговой ткани и ММК при пережатии донорской артерии ЭИКМА позволяет не только определить проходимость анастомоза, но и оценить его вклад в кровоснабжение некоторых участков мозга по сравнению с естественными коллатералями. Если первый тип полярограммы свидетельствует о плохой выраженности естественных коллатеральных путей, компенсаторные возможности которых в значительной степени исчерпаны, то второй тип позволяет считать, что кровообращение в данном участке мозга вполне компенсируется естественными коллатеральными путями. Анастомоз в такой ситуации создает дополнительный резерв кровоснабжения мозга, и он на данном этапе существенно не влияет на оксигенацию мозговой ткани.

Таблица 2. Динамика неврологических функций после операции ЭИКМА у больных с различными типами полярограмм

Тип полярограммы	Динамика неврологических функций после операции ЭИКМА: улучшение	без изменений
Первый	18	2
Второй	3	6
Всего	21	8

Безусловно, в локализации электродов по отношению к артериям коры головного мозга и в регистрируемых величинах ММК и кислорода присутствует элемент случайности, еще более усиливаемый мозаичностью мозгового кровообращения. Тем не менее, выявленные феномены свидетельствуют о гемодинамической значимости ЭИКМА в ряде случаев окклюзирующих поражений мозговых сосудов.

Выводы

1. *Полярография по кислороду с погружных электродов с применением теста пережатия ПВА может быть использована для контроля за проходимостью ЭИКМА в раннем послеоперационном периоде. Сопоставление результатов полярографической и ангиографической оценки показало высокую достоверность метода.*
2. *Динамическая оценка полярографическим методом показала, что окклюзия анастомоза может произойти в первые часы после его создания. Вероятность реканализации анастомоза в отдаленном периоде сохраняется, но, как правило, реканализованные анастомозы функционируют слабо с заполнением небольшого числа корковых сосудов. Если через 1-2 ч после операции анастомоз проходим, в дальнейшем его окклюзия не наступает.*
3. *Наибольшую гемодинамическую значимость ЭИКМА имеет у больных с двусторонней окклюзией ВСА и у большинства больных с окклюзией или резким стенозом СМА, поскольку у них в значительной степени ограничены компенсаторные возможности естественных коллатеральных путей.*

Литература:

1. Бежанов В.Т., Васин Н.Я., Дадиани Л.Н. и др.//Вопр. нейрохир.—1970.—№4.— С. 15—20.
2. Ермеков Ж.М. Динамическая клинико-ангиографическая оценка результатов операций создания экстра-интракраниальных микрососудистых анастомозов при ишемических поражениях головного мозга: Ав-тореф. дис.... канд. мед. наук.—М., 1986.
3. Купч Я.А. Хирургические экстра-интракраниальные микроанастомозы в лечении ишемических поражений головного мозга: Автореф. дис.... д-ра мед. наук.—М., 1985.
4. Сакович В.П. Рецидивирующая ишемия мозга в бассейне сонных артерий: Автореф. дис.... д-ра мед. наук.—М., 1983.
5. Филатов Ю.М., Шахнович. А.Р., Ермеков Ж.М. и др.//Вопр. нейрохир.—1985.— № 4.—С. 8—13.
6. Шахнович А.Р., Бежанов В.Г., Милованова Л.С.//Там же.—1970.—№6. — С. 18—25.
7. Awad I., Furlan A.I., Little S.R. // J. Neurosurg.—1984.—Vol. 60, N 4.—P. 771—776.
8. Hatsey J.H., Morawetz R., Blauenstein U.W. // Stroke. — 1982. — Vol. 13, N 2.— P. 163—167.
9. Kletter G. The Extra-Intracranial Bypass Operation for Prevention and Treatment of Stroke.—New York, 1979.
10. Massimo C., Orazio A., Felice F.//J. Neurosurg. — 1985. — Vol. 62, N 4.—P. 532— 538.
11. McDowelt F., Flamm E. //Stroke.— 1986— Vol. 17, N 1.—P. 1—2.
12. The EC/IC Bypass Study Group. The International cooperative study of extracranial / intracranial arterial anastomosis (EC/IC bypass study): Methology and entry characteristics// Ibid.—1985.—Vol. 16, N 1.— P. 397—415.
13. The EC/IC Bypass Study Group. Failure of extracranial / intracranial arterial bypass to reduce the risk of ischemic stroke // New Engl. J. Med.—1985.—Vol. 313, N 19.— P. 1191—1200.