

УДК 616.37

<https://doi.org/10.52420/2071-5943-2024-23-1-60-68>

<https://elibrary.ru/KQQLPA>



Возможности чресфистульного ультразвукового исследования в прогнозировании интраоперационных кровотечений у пациентов с инфицированным панкреонекрозом

Станислав Игоревич Ремизов^{1,2} ✉, Андрей Викторович Андреев^{1,2},
Владимир Моисеевич Дурлештер^{1,2}, Сергей Александрович Габриэль^{1,2},
Ольга Вячеславовна Засядько²

¹ Краевая клиническая больница № 2, Краснодар, Россия

² Кубанский государственный медицинский университет, Краснодар, Россия

✉ masterr58@myrambler.ru

Аннотация

Введение. Оценка риска развития интраоперационных кровотечений имеет большое значение в лечении пациентов с инфицированным панкреонекрозом.

Цель работы — определить роль чресфистульного ультразвукового исследования в оценке риска интраоперационных кровотечений у пациентов с инфицированным панкреонекрозом.

Материалы и методы. С 2015 по 2019 г. в Краевой клинической больнице № 2 (Краснодар) пролечено 193 человека с инфицированным панкреонекрозом. На 1 этапе у всех пациентов были установлены дренажи различного диаметра, на 2— осуществлено удаление некротической ткани способом чресфистульной видеоскопической некрсеквестрэктомии у 48 больных (24,9%). Перед проведением инструментальной некрсеквестрэктомии применяли разработанный метод диагностики — чресфистульное ультразвуковое сканирование — для определения соотношения расположения очагов некроза в поджелудочной железе и сосудов у 22 пациентов (11,4%; 1 группа); метод не использовали у 26 человек (13,5%; 2 группа).

Результаты. Количество создаваемых доступов в салниковую сумку было следующим: у 141 пациента (73,1%) — 3 доступа, у 52 человек (26,9%) — 2 доступа; в забрюшинное пространство: у 102 пациентов (52,8%) — 2 доступа, у 51 человека (26,4%) — 1 доступ. Чресфистульная видеоскопическая некрсеквестрэктомия выполнена 35 и 37 раз в 1 и 2 группах соответственно ($p > 0,05$). Чресфистульное ультразвуковое сканирование для оценки риска интраоперационного кровотечения применяли 33 раза у пациентов 1 группы. В 1 группе интраоперационные кровотечения наблюдались у 5 пациентов (23,8%), во 2 группе — у 7 пациентов (26,9%) ($p > 0,05$). Объем кровопотери составил (436,0±83,6) и (887,0±41,8) мл в 1 и 2 группах соответственно ($p < 0,05$). Случаев смерти вследствие интраоперационного кровотечения в обеих группах не было.

Обсуждение. Чресфистульное ультразвуковое сканирование позволяет стратифицировать пациентов: в группу высокого риска (при интимном прилегании некрозов к сосудам), среднего (на расстоянии до 15 мм) и низкого (при отдаленном расположении). В связи с этим вмешательства у пациентов с высоким риском проводились в рентген-операционной для возможности проведения эндоваскулярного гемостаза, что позволило уменьшить объем кровопотери, а также заранее создавался запас трансфузионных сред для восполнения ОЦК.

Заключение. Разработанный метод прямого чресфистульного ультразвукового сканирования позволяет проводить оценку риска интраоперационных кровотечений у пациентов с инфицированным панкреонекрозом для осуществления своевременного гемостаза и компенсации острой кровопотери.

Ключевые слова: инфицированный панкреонекроз, миниинвазивные вмешательства, чресфистульное ультразвуковое сканирование

Конфликт интересов. Авторы заявляют об отсутствии явных и потенциальных конфликтов интересов.

Соответствие принципам этики. Проведенное исследование соответствует стандартам Хельсинской декларации версии 2013 г.

Информированное согласие. Пациенты подписали форму информированного согласия.

Для цитирования: Возможности чресфистульного ультразвукового исследования в прогнозировании интраоперационных кровотечений у пациентов с инфицированным панкреонекрозом / С.И. Ремизов, А.В. Андреев, В.М. Дурлештер [и др.] // Уральский медицинский журнал. 2024. Т. 23, № 1. С. 60–68. DOI: <https://doi.org/10.52420/2071-5943-2024-23-1-60-68>. EDN: <https://elibrary.ru/KQQLPA>.

Possibilities of Transfistula Ultrasound in Predicting Intraoperative Bleeding in Patients with Infected Pancreatic Necrosis

Stanislav I. Remizov^{1,2} ✉, Andrey V. Andreev^{1,2}, Vladimir M. Durlshter^{1,2},
Sergey A. Gabriel^{1,2}, Olga V. Zasyadko^{1,2}

¹ Regional Clinical Hospital No. 2, Krasnodar, Russia

² Kuban State Medical University, Krasnodar, Russia

✉ masterr58@myrambler.ru

Abstract

Introduction. Assessing the risk of intraoperative bleeding is of great importance in the treatment of patients with infected pancreatic necrosis.

The aim of the study — determine the role of transfistula ultrasound in assessing the risk of intraoperative bleeding in patients with infected pancreatic necrosis.

Materials and methods. From 2015 to 2019, 193 people with infected pancreatic necrosis were treated at Regional Clinical Hospital No. 2 (Krasnodar). At stage 1, drains of various diameters were installed in all patients; at stage 2, necrotic tissue was removed using transfistula videoscopic necrosectomy in 48 patients (24.9%). Before performing instrumental necrosectomy, a developed diagnostic method was used — transfistula ultrasound scanning — to determine the relationship between the location of foci of necrosis in the pancreas and blood vessels in 22 patients (11.4%; group 1); the method was not used in 26 people (13.5%; group 2).

Results. The number of accesses created into the omental bursa was as follows: 141 patients (73.1%) had 3 accesses, 52 people (26.9%) had 2 accesses; into the retroperitoneal space: 102 patients (52.8%) had 2 accesses, 51 people (26.4%) had 1 access. Transfistula videoscopic necrosectomy was performed 35 and 37 times in groups 1 and 2, respectively ($p > 0.05$). Transfistula ultrasound scanning to assess the risk of intraoperative bleeding was used 33 times in patients in group 1. In group 1, intraoperative bleeding was observed in 5 patients (23.8%), in group 2 — in 7 patients (26.9%) ($p > 0.05$). The volume of blood loss was (436.0 ± 83.6) and (887.0 ± 41.8) ml in groups 1 and 2, respectively ($p < 0.05$). There were no cases of death due to intraoperative bleeding in either group.

Discussion. Transfistula ultrasound scanning makes it possible to stratify patients: into a high-risk group (with intimate adjacency of necrosis to vessels), medium (at a distance of up to 15 mm) and low-risk (with a distant location). In this regard, interventions in high-risk patients were carried out in the X-ray operating room to allow for endovascular hemostasis, which made it possible to reduce the volume of blood loss, as well as to create a supply of transfusion media in advance to replenish the volume of blood volume.

Conclusion. The developed method of direct transfistula ultrasound scanning makes it possible to assess the risk of intraoperative bleeding in patients with infected pancreatic necrosis to achieve timely hemostasis and compensate for acute blood loss.

Keywords: infected pancreatic necrosis, minimally invasive interventions, transfistula ultrasound scanning

Conflict of interest. The authors declare the absence of obvious or potential conflict of interest.

Conformity with the principles of ethics. The conducted study complies with the standards of the Declaration of Helsinki 2013.

Informed consent. The patient has signed an informed consent.

For citation: Remizov SI, Andreev AV, Durlshter VM, Gabriel SA, Zasyadko OV. Possibilities of transfistula ultrasound in predicting intraoperative bleeding in patients with infected pancreatic necrosis. *Ural Medical Journal*. 2024;23(1):60–68. DOI: <https://doi.org/10.52420/2071-5943-2024-23-1-60-68>. EDN: <https://elibrary.ru/KQQLPA>.

© Ремизов С. И., Андреев А. В., Дурлештер В. М., Габриэль С. А., Засядько О. В., 2024

© Remizov S. I., Andreev A. V., Durlshter V. M., Gabriel S. A., Zasyadko O. V., 2024

Введение

В настоящее время хирургическое лечение местных осложнений острого панкреатита не теряет свою актуальность [1–6]. Одними из наиболее опасных и зачастую фатальных являются со-

судистые осложнения, которые встречаются в 25 % случаев [7–9]. Среди них отдельного внимания заслуживают кровотечения, особенно артериальные, т. к. их развитие обуславливает летальность, достигающую 34–52 % [10–13]. Основными патогенетическими факторами в развитии кровотечений является прогрессирование воспалительного процесса при инфицированном панкреонекрозе в сочетании с повреждающим воздействием ферментов поджелудочной железы, которые приводят к формированию псевдоаневризм или аррозии сосудистой стенки [7, 14–16]. Самым коварным является то обстоятельство, что развитие кровотечения возможно на любых этапах периоперационного периода: во время установки дренажей под ультразвуковым контролем, при проведении некрсеквестрэктомии, а также разрыве псевдоаневризмы у пациентов после перенесенного острого панкреатита [17–21]. Если диагностика сосудистых аневризм успешно проводится с помощью компьютерной томографии и такие пациенты стратифицируются в группу высокого риска, то оценка риска развития интраоперационных кровотечений вызывает затруднения [22–25]. К тому же метод компьютерной томографии имеет определенные ограничения в частоте применения, в частности, из-за лучевой нагрузки [26, 27]. Следует отметить то, что после проведенных оперативных вмешательств на поджелудочной железе и парапанкреатической клетчатке информативность трансабдоминального ультразвукового исследования снижается. Это обусловлено наличием установленных дренажей, затрудняющих визуализацию. В связи с этим разработка методики чресфистульного ультразвукового сканирования для оценки риска интраоперационных кровотечений (при проведении некрсеквестрэктомии) представляется актуальной.

Цель работы — определить роль чресфистульного ультразвукового исследования в оценке риска интраоперационных кровотечений у пациентов с инфицированным панкреонекрозом.

Материалы и методы

В период с 2015 по 2019 г. в Краевой клинической больнице № 2 (Краснодар) пролечено 193 человека с инфицированным панкреонекрозом. У всех пациентов использовали комплексную минимально инвазивную технологию хирургического лечения с применением этапного подхода. Возраст больных — от 31 до 82 лет; распределение по полу: мужчин — 127 (65,8 %), женщин — 75 (34,2 %).

На 1 этапе применяли чрескожные пункционно-дренирующие вмешательства: у 161 пациента (83,4 %) были установлены дренажи 28–32 Fr, у 32 (16,6 %) — дренажи меньшего диаметра. На 2 этапе у 48 пациентов (24,9 %) при неэффективности проводимого лечения использовали закрытую методику чресфистульной видеоскопической некрсеквестрэктомии (патент РФ № 2741465 от 26 января 2021 г.) [28]. Суть ее заключалась в удалении некротической ткани лапароскопическим инструментарием под визуальным контролем гибких оптических систем через сформированные в местах стояния дренажей свищевые ходы.

В 1 группе (22 пациента, 11,4 %) перед выполнением инструментальной некрсеквестрэктомии применялся разработанный метод прямого чресфистульного ультразвукового сканирования для оценки состояния патологического процесса, а также соотношения очагов некроза в поджелудочной железе и крупных сосудов (патент РФ № 2786978 от 27 декабря 2022 г.) [29]. Во 2 группе (26 человек, 13,5 %), некрсеквестрэктомию производили без предварительного чресфистульного ультразвукового исследования.

Способ осуществлялся следующим образом. С помощью иглы для первичного доступа производили чрескожные пункции полости сальниковой сумки и параколического пространства, после удаления стилета через просвет игл вводили 2–3 жестких проводника в сальниковую сумку и 1–2 в параколону. Далее производили бужирование пункционного канала и вводили двухпросветные дренажи. Прямое ультразвуковое исследование проводили с 3 суток после хирургического вмешательства. Применялся линейный высокочастотный датчик диаметром 10 мм с частотой сканирования (5,5–6,5–7,5 МГц) и дистальным управляемым концом. По дренажам устанавливали жесткие патрубки, через которые (после удаления дренажей) последовательно вводили ультразвуковой датчик (рис. 1). Далее осуществляли полипозиционное сканирование поджелудочной железы и парапанкреатиче-

ской клетчатки путем изменения направления дистального конца датчика в различных плоскостях. В процессе визуализации оценивалось расположение крупных сосудистых структур и очагов деструкции. При сформированных каналах (10–12 сутки) исследование осуществляли без предварительного введения патрубков при плановой замене дренажей.

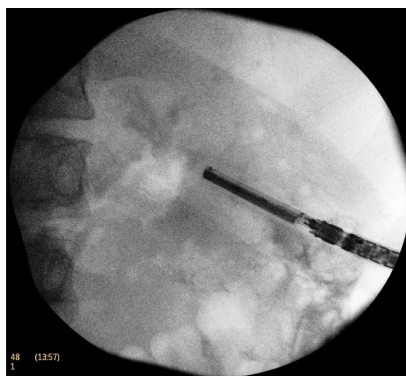


Рис. 1. Рентгенограмма: линейный ультразвуковой датчик, введенный в свищевой ход

Обработка полученных результатов с помощью программы Statistica 10. Различия средних величин ($M \pm m$)¹ оценивали по параметрическому *t*-критерию Стьюдента, различия считали статистически достоверными при $p \leq 0,05$. Сравнение качественных показателей осуществлялось с помощью расчета χ^2 -критерия Пирсона.

Результаты

На 1 этапе комплексного минимально инвазивного лечения к поджелудочной железе создаются доступы, которые в последующем используются для проведения чресфистульного ультразвукового исследования и видеоскопической некрсеквестрэктомии. Количество доступов в сальниковую сумку было следующим: у 141 пациента (73,1%) — 3, у 52 пациентов (26,9%) — 2; в забрюшинное пространство: у 102 пациентов (52,8%) — 2 доступа, у 51 пациента (26,4%) — 1.

В 1 группе способ чресфистульного ультразвукового сканирования применялся 33 раза: у 14 пациентов (63,7%) однократно, у 5 пациентов (22,7%) — 2 раза, у 3 человек (13,6%) — 3 раза. В результате исследования у 6 человек (27,3%) обнаружено интимное прилегание очага некротической деструкции к крупным сосудистым структурам (рис. 2, а, б); у 9 пациентов (40,9%) их взаимное положение было на расстоянии до 15 мм (рис. 2, в); у 7 (31,8%) выявлена отдаленная локализация. У 7 пациентов (3,6%) методику не удалось использовать в связи со сформированными непрямолинейными свищевыми каналами.

В 1 группе пациентов чресфистульная видеоскопическая некрсеквестрэктомия выполнена 35 раз: у 13 пациентов (59,1%) — однократно; у 5 (22,7%) — 2 раза; у 4 (18,2%) — 3 раза. У 4 человек (18,2%) в процессе удаления некротической ткани развилось артериальное кровотечение в группе пациентов с интимным прилеганием очага деструкции к сосудам, которое было остановлено с помощью рентгенэндоваскулярной эмболизации. У пациентов с близким расположением (до 15 мм) кровотечения наблюдалось у 1 человека (4,5%) и остановилось самостоятельно после перекрытия дренажей. У пациентов с отдаленным расположением очагов деструкции при проведении инструментальной некрсеквестрэктомии кровотечения не зафиксированы (табл. 1). Случаев смерти вследствие интраоперационного кровотечения в обеих группах не было.

При сравнении частоты развития интраоперационных кровотечений, в зависимости от расположения очагов деструкции и сосудов (интимное или близкое) выявлена статистически достоверная разница ($p = 0,026$).

¹ М — среднее значение (англ. Mean); m — ошибка среднего значения.

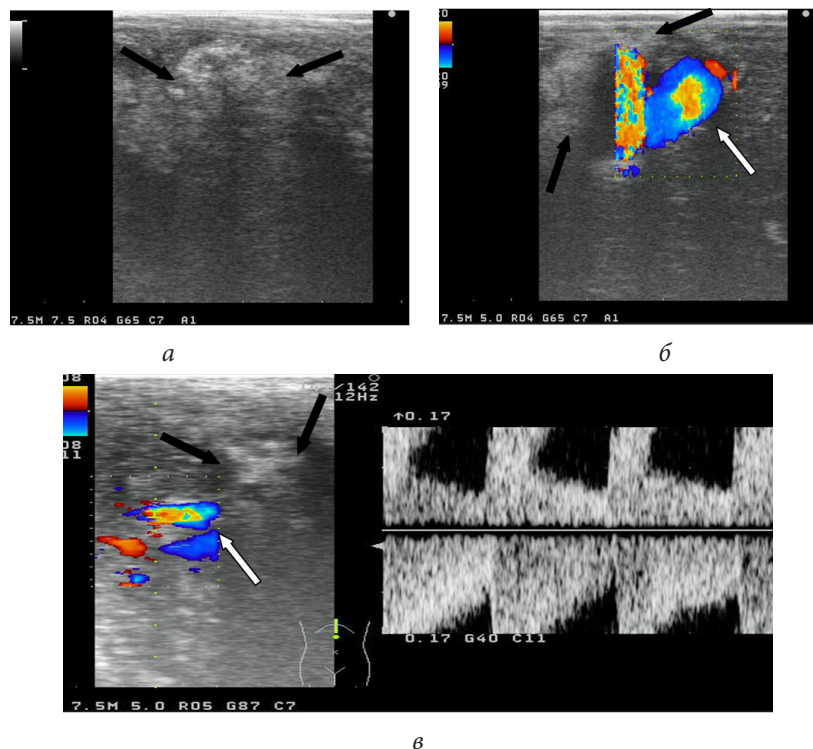


Рис. 2. Ультрасонограммы желчного пузыря:

а — в В-режиме (секвестр указан стрелкой); б — в режиме цветного доплеровского картирования при интимном расположении секвестра и сосудистых структур (секвестр — черная стрелка; близлежащие сосуды — белая стрелка); в — в режиме цветного доплеровского картирования при расположении секвестра и сосудов на расстоянии 15 мм (некротическая ткань — черная стрелка; прилегающие сосуды — белая стрелка)

Таблица 1

Частота интраоперационных кровотечений в зависимости от расположения очага деструкции и сосудистых структур в 1 группе, n (%)

Признак	Прилегание очага некротической деструкции к крупным сосудистым структурам, n = 22			p (χ^2)
	1. Интимное прилегание, n = 6	2. Близкое расположение (≤ 15 мм), n = 9	3. Отдаленное расположение, n = 7	
Развившиеся кровотечения	4 (66,7)	1 (11,1)	0 (0)	$p_{1:2} = 0,026$
Отсутствие кровотечения	2 (33,3)	8 (88,9)	7 (100)	$p_{1:3} = 0,010$ $p_{2:3} = 0,363$

При сравнении частоты развития интраоперационных кровотечений в 1 группе, в зависимости от расположения очагов деструкции и сосудов выявлена значимо более высокая частота кровотечений при интимном прилегании в сравнении с близким (≤ 15 мм) ($p = 0,026$) и отдаленным расположением ($p = 0,010$).

Во 2 группе пациентов чресфистульная видеоскопическая некрсеквестрэктомия выполнена 37 раз: у 17 пациентов (65,4%) — однократно; у 7 пациентов (26,9%) — 2 раза; у 2 (7,7%) — 3 раза. По количеству вмешательств, направленных на удаление некротической ткани, в группах различий не было ($\chi^2 = 0,089$, df 1 при $p = 0,77$)¹.

В целом в 1 группе интраоперационные кровотечения наблюдались у 5 пациентов (22,7%), во 2 группе — у 7 человек (26,9%), что не имело различий ($p = 0,74$).

¹ df — степень свободы (англ. Degree of Freedom).

Проанализирована кровопотеря, которая оценивалась путем измерения объема содержимого в медицинском аспираторе. В 1 группе минимальный объем кровопотери составил 250 мл, максимальный — 650 мл, среднее значение — $(436,0 \pm 83,6)$ мл. Во 2 группе минимальный объем — 750 мл, максимальный — 1 050 мл, среднее значение — $(887,0 \pm 41,8)$ мл. При сравнении объема кровопотери выявлена статистически достоверная разница в группах ($t = 4,83$, $df 46$ при $p < 0,05$). Во 2 группе у 3 пациентов (11,5 %) для коррекции гипотонии потребовалось введение вазопрессоров (5–10 мкг/кг/мин.), а у 2 человек (7,7 %) осуществлена интраоперационная коррекция кровопотери эритроцитной массой ((463 ± 117) мл).

Способы остановки кровотечения указаны в табл. 2. В 1 группе открытые способы гемостаза не использовались в связи со своевременным применением эндоваскулярных методик. Во 2 группе у 2 пациентов (7,7 %) выполнена лапаротомия с последующим прошиванием сосуда в связи с отсутствием организационных возможностей экстренного применения минимально инвазивных способов. Это обстоятельство было обусловлено отсутствием оценки риска развития интраоперационного кровотечения, что не позволило своевременно подготовить бригаду эндоваскулярных хирургов.

Таблица 2

Способы остановки кровотечения в группах

Методы остановки кровотечения	1 группа, $n = 22$		2 группа, $n = 26$	
	абс.	%	абс.	%
Консервативный	1	4,5	—	—
Эндоваскулярная эмболизация	4	28,2	5	19,2
Открытый гемостаз (лапаротомия)	—	—	2	7,7

Обсуждение

Ю. Г. Старков и др. в 1997 г. опубликовали результаты исследования, в котором проводили ультразвуковое сканирование органов брюшной полости во время лапароскопических вмешательств [30]. На наш взгляд, несмотря на все преимущества, метод диагностики имеет и определенные недостатки. Способ не всегда можно эффективно применять для визуализации поджелудочной железы вследствие интерпозиции поперечно-ободочной кишки, он требует создания дополнительного доступа под эндотрахеальным наркозом в условиях карбоксиперитонеума (что неблагоприятно сказывается на общем состоянии у ослабленных больных, а также пациентов с повышенным внутрибрюшным давлением), не предполагает возможности динамического наблюдения, а также его нельзя применять для прогнозирования интраоперационных кровотечений. Учитывая вышеуказанные недостатки, нами разработан метод чресфистульного ультразвукового сканирования и произведена оценка его возможностей для определения риска развития интраоперационного кровотечения.

Использование стандартного трансабдоминального ультразвукового исследования у оперированных больных становится затруднительным из-за наличия установленных дренажных трубок. Одним из достоинств разработанной методики чресфистульного ультразвукового сканирования является то, что она применяется как компонент комплексного минимально инвазивного хирургического лечения и не требует для своего проведения дополнительных условий. Одной из задач ее эффективного использования является соответствующая траектория, создаваемых на 1 этапе лечения свищевых каналов. В связи с этим при выполнении трансабдоминального ультразвукового исследования перед оперативным вмешательством осуществлялось планирование предстоящего вмешательства. При этом решались следующие задачи: направление пункции должно быть максимально прямолинейным, вдали от паренхиматозных и полых органов, в бессосудистой зоне.

В процессе работы опытным путем установлено, что оптимальным является следующее количество создаваемых доступов: в сальниковую сумку — 2–3; в забрюшинное пространство — 1–2. Такое число сформированных ходов позволяет производить полипозиционное сканирование поджелудочной железы из разных точек в целях определения синтопии очагов деструкции и крупных сосудистых структур. По результатам визуализации пациенты были стратифицированы в группу высокого риска (при интимном прилегании некрозов к сосудам), среднего (на расстоянии до 15 мм)

и низкого (при отдаленном расположении). Количество проводимых ультразвуковых исследований на этапе апробации и внедрения методики составило 33 у 22 пациентов. Следует отметить, что повторное сканирование производилось у пациентов в группах среднего и высокого риска. В процессе работы установлено, что повторные исследования могут быть оправданы у пациентов в группе высокого риска, в то время как в остальных случаях использование методики не давало дополнительной информации и достаточно было ее однократного применения.

Разработанный метод позволяет проводить оценку риска интраоперационных кровотечений у пациентов с инфицированным панкреонекрозом. В связи с этим вмешательства у пациентов с высоким риском проводились в рентген-операционной с привлечением интервенционных хирургов, что позволило выполнить у 4 пациентов (28,2%) 1 группы своевременный эндоваскулярный гемостаз с минимальной кровопотерей. К тому же это имеет большое значение и для решения вопроса о предварительном создании запаса трансфузионных сред для возможности своевременного восполнения кровопотери.

Заключение

Разработанный метод прямого чресфистульного ультразвукового сканирования позволяет проводить оценку риска интраоперационных кровотечений у пациентов с инфицированным панкреонекрозом в целях принятия ряда превентивных мер для осуществления своевременного гемостаза и компенсации острой кровопотери.

Список литературы | References

1. Gomatos IP, Halloran CM, Ghaneh P, Raraty MG, Polydoros F, Evans JC, et al. Outcomes from minimal access retroperitoneal and open pancreatic necrosectomy in 394 patients with necrotizing pancreatitis. *Annals of Surgery*. 2016;263(5):992–1001. DOI: <https://doi.org/10.1097/SLA.0000000000001407>.
2. Liu ZW, Yang SZ, Wang PF, Feng J, He L, Du JD, et al. Minimal-access retroperitoneal pancreatic necrosectomy for infected necrotizing pancreatitis: A multicentre study of a step-up approach. *British Journal of Surgery*. 2020;107(10):1344–1353. DOI: <https://doi.org/10.1002/bjs.11619>.
3. Bansal A, Gupta P, Singh AK, Shah J, Samanta J, Mandavdhare HS, et al. Drainage of pancreatic fluid collections in acute pancreatitis: A comprehensive overview. *World Journal of Clinical Cases*. 2022;10(20):6769–6783. DOI: <https://doi.org/10.12998/wjcc.v10.i20.6769>.
4. Baron TH, DiMaio CJ, Wang AY, Morgan KA. American gastroenterological association clinical practice update: Management of pancreatic necrosis. *Gastroenterology*. 2020;158(1):67–75. DOI: <https://doi.org/10.1053/j.gastro.2019.07.064>.
5. Sagar AJ, Khan M, Tapuria N. Evidence-based approach to the surgical management of acute pancreatitis. *The Surgery Journal*. 2022;8(4):322–335. DOI: <https://doi.org/10.1055/s-0042-1758229>.
6. Wei W, Tang Y, Peng Z, Xie J, Deng Z, Yuan T, et al. Minimal-access video-assisted retroperitoneal and/or transperitoneal debridement (VARTD) in the management of infected walled-off pancreatic necrosis with deep extension: Initial experience from a prospective single-arm study. *European Journal of Medical Research*. 2023;28(1):72. DOI: <https://doi.org/10.1186/s40001-023-01030-9>.
7. Evans RP, Mourad MM, Pall G, Fisher SG, Bramhall SR. Pancreatitis: Preventing catastrophic haemorrhage. *World Journal of Gastroenterology*. 2017;23(30):5460–5468. DOI: <https://doi.org/10.3748/wjg.v23.i30.5460>.
8. Fung C, Svystun O, Fouladi DF, Kawamoto S. CT imaging, classification, and complications of acute pancreatitis. *Abdominal Radiology*. 2020;45(5):1243–1252. DOI: <https://doi.org/10.1007/s00261-019-02236-4>.
9. Sabir S, Peace S, Ho C, Oi K, Le K. Giant hemorrhagic pancreatic pseudocyst: A case report and guidelines for care. *Cureus*. 2022;14(8):28398. DOI: <https://doi.org/10.7759/cureus.28398>.
10. Kirby JM, Vora P, Midia M, Rawlinson J. Vascular complications of pancreatitis: imaging and intervention. *CardioVascular and Interventional Radiology*. 2008;31(5):957–970. DOI: <https://doi.org/10.1007/s00270-007-9138-y>.
11. Ai M, Lu G, Xu J. Endovascular embolization of arterial bleeding in patients with severe acute pancreatitis. *Wideochirurgia I Inne Techniki Maloinwazyjne*. 2019;14(3):401–407. DOI: <https://doi.org/10.5114/wiitm.2019.86919>.
12. Radojkovic MD, Radisavljevic M, Radojkovic D, Tasic S, Nestorovic M, Stevanovic G. Embolization for gastrointestinal bleeding in patients with pancreatitis: Report of two cases and literature review. *Ulusal Travmatve Acil Cerrahi Dergisi*. 2021;27(5):590–594. DOI: <https://doi.org/10.14744/tjtes.2020.84333>.
13. Aoki R, Kobayashi Y, Nawata S, Kamide H, Sekikawa Z, Utsunomiya D. Gastrointestinal bleeding due to the rupture of splenic artery caused by pancreatic carcinoma: A case requiring repeated transcatheter ar-

- terial embolization in a short period of time. *Interventional Radiology*. 2023;8(2):88–91. DOI: <https://doi.org/10.22575/interventionalradiology.2022-0034>.
14. Vander Mijnsbrugge W, Laleman W, Van Steenberghe W, Heye S, Verslype C, Maleux G. Long-term clinical and radiological outcome of endovascular embolization of pancreatitis-related pseudoaneurysms. *Acta Radiologica*. 2017;58(3):316–322. DOI: <https://doi.org/10.1177/0284185116648502>.
 15. Khurram R, Al-Obudi Y, Glover TE, Shah R, Khalifa M, Davies N. Splenic artery pseudoaneurysm: Challenges of non-invasive and endovascular diagnosis and management. *Radiology Case Reports*. 2021;16(6):1395–1399. DOI: <https://doi.org/10.1016/j.radcr.2021.03.013>.
 16. Gupta P, Madhusudhan KS, Padmanabhan A, Khera PS. Indian college of radiology and imaging consensus guidelines on interventions in pancreatitis. *Indian Journal of Radiology and Imaging*. 2022;32(3):339–354. DOI: <https://doi.org/10.1055/s-0042-1754313>.
 17. Kalas MA, Leon M, Chavez LO, Canalizo E, Surani S. Vascular complications of pancreatitis. *World Journal of Clinical Cases*. 2022;10(22):7665–7673. DOI: <https://doi.org/10.12998/wjcc.v10.i22.7665>.
 18. Jovanovic MM, Saponjski D, Stefanovic AD, Jankovic A, Milosevic S, Stosic K, et al. Giant pseudoaneurysm of the splenic artery within walled of pancreatic necrosis on the grounds of chronic pancreatitis. *Hepatobiliary & Pancreatic Diseases International*. 2021;20(1):87–89. DOI: <https://doi.org/10.1016/j.hbpd.2020.02.012>.
 19. Maatman TK, Heimberger MA, Lewellen KA, Roch AM, Colgate CL, House MG, et al. Visceral artery pseudoaneurysm in necrotizing pancreatitis: Incidence and outcomes. *Canadian Journal of Surgery*. 2020;63(3):E272–E277. DOI: <https://doi.org/10.1503/cjs.009519>.
 20. Dhali A, Ray S, Sarkar A, Khamrui S, Das S, Mandal TS, et al. Peripancreatic arterial pseudoaneurysm in the background of chronic pancreatitis: Clinical profile, management, and outcome. *Updates in Surgery*. 2022;74(4):1367–1373. DOI: <https://doi.org/10.1007/s13304-021-01208-y>.
 21. Dubasz K, Misbahuddin M, Graeb C, Radeleff B. Interventionen bei der Pankreatitis. *Die Radiologie*. 2021;61(6):555–562. (In Germ.). DOI: <https://doi.org/10.1007/s00117-021-00856-w>.
 22. Balthazar EJ. Complications of acute pancreatitis: Clinical and CT evaluation. *Radiologic Clinics of North America*. 2002;40(6):1211–1227. PMID: 12479707.
 23. Du J, Zhang J, Zhang X, Jiang R, Fu Q, Yang G, et al. Computed tomography characteristics of acute pancreatitis based on different etiologies at different onset times: A retrospective cross-sectional study. *Quantitative Imaging in Medicine and Surgery*. 2022;12(9):4448–4461. DOI: <https://doi.org/10.21037/qims-21-1231>.
 24. Corvino F, Giurazza F, Ierardi AM, Lucatelli P, Basile A, Corvino A, et al. Splenic artery pseudoaneurysms: The role of ce-CT for diagnosis and treatment planning. *Diagnostics*. 2022;12(4):1012. DOI: <https://doi.org/10.3390/diagnostics12041012>.
 25. Badour S, Mukherji D, Faraj W, Haydar A. Diagnosis of double splenic artery pseudoaneurysm: CT scan versus angiography. *BMJ Case Reports*. 2015;2015: bcr2014207014. DOI: <https://doi.org/10.1136/bcr-2014-207014>.
 26. Liao Q, He WH, Li TM, Lai C, Yu L, Xia LY, et al. [Evaluation of severity and prognosis of acute pancreatitis by CT severity index and modified CT severity index]. *Zhonghua Yi Xue Za Zhi*. 2022;102(26):2011–2017. (In Chin.). DOI: <https://doi.org/10.3760/cma.j.cn112137-20220424-00914>.
 27. Marra P, Giurazza F. Special issue on “Advances in image-guided diagnosis and treatment of abdominal diseases”. *Diagnostics*. 2023;13(2):169. DOI: <https://doi.org/10.3390/diagnostics13020169>.
 28. Andreev AV, Durlshter VM, Remizov SI, Gabriel SA, Kuznetsov Yu S, inventors; Andreev AV, Durlshter VM, Remizov SI, assignee. Sposob chresfistul'noj videoskopicheskoy nekrsekvestrektomii pri gnojno-nekroticheskom parapankreatite [Method of through fistulous videoscopic necrosectomy in purulentnecrotic parapancreatitis]. Russian Federation Patent RU 2741465. 2021 January 26. (In Russ.). Available from: <https://clck.ru/38VLqx> [accessed at 15 January 2024].
 29. Andreev AV, Remizov SI, Durlshter VM, Levchenko GA, Gabriel SA, inventors; Andreev AV, Remizov SI, Levchenko GA, assignee. Sposob skanirovaniya podzheludochnoj zhelezy pri pankreonekroze [Method of through fistulous videoscopic necrosectomy in purulentnecrotic parapancreatitis]. Russian Federation RU 2786978. 2022 December 27. (In Russ.). Available from: <https://patenton.ru/patent/RU2786978C1> [accessed at 15 January 2024].
 30. Starkov UG, Strekalovskv VP, Vishnevsky VA, Grishin NA, Verenok M, Moskin AV, et al. Intraoperative ultrasound examination in laparoscopic interventions. *Annals of HPB Surgery*. 1997;2:94–102. Available from: <https://clck.ru/38VMo7> [accessed at 15 January 2024].

Информация об авторах

Станислав Игоревич Ремизов — кандидат медицинских наук, хирург отделения рентгенохирургических методов диагностики и лечения № 1, Краевая клиническая больница № 2, Краснодар, Россия; ассистент кафедры хирургии № 3, Кубанский государственный медицинский университет, Краснодар, Россия.

E-mail: masterr58@myrambler.ru

ORCID: <https://orcid.org/0000-0001-9410-9493>

Андрей Викторович Андреев — доктор медицинских наук, заведующий отделением рентгенохирургических методов диагностики и лечения № 1, Краевая клиническая больница № 2, Краснодар, Россия; профессор кафедры хирургии № 2, Кубанский государственный медицинский университет, Краснодар, Россия.

E-mail: avandreev2007@mail.ru

ORCID: <https://orcid.org/0000-0003-0945-9400>

Владимир Моисеевич Дурлештер — доктор медицинских наук, профессор, заместитель главного врача по хирургии, Краевая клиническая больница № 2, Краснодар, Россия; заведующий кафедрой хирургии № 3, Кубанский государственный медицинский университет, Краснодар, Россия.

E-mail: durlshter59@mail.ru

ORCID: <http://orcid.org/0000-0002-7420-0553>

Сергей Александрович Габриэль — доктор медицинских наук, главный врач, Краевая клиническая больница № 2, Краснодар, Россия; профессор кафедры хирургии № 3, Кубанский государственный медицинский университет, Краснодар, Россия.

E-mail: gabriel-sa@rambler.ru

ORCID: <https://orcid.org/0000-0002-0755-903X>

Ольга Вячеславовна Засядько — клинический ординатор кафедры хирургии № 3, Кубанский государственный медицинский университет, Краснодар, Россия.

E-mail: Zasyadkoolga@yandex.ru

ORCID: <https://orcid.org/0000-0003-0625-0791>

Information about the authors

Stanislav I. Remizov[✉] — Candidate of Sciences (Medicine), Surgeon of the Department of the X-ray Surgical Diagnosis and Treatment No. 1, Regional Clinical Hospital No. 2, Krasnodar, Russia; Assistant of the Department of Surgery No. 3, Kuban State Medical University, Krasnodar, Russia.

E-mail: masterr58@myrambler.ru

ORCID: <https://orcid.org/0000-0001-9410-9493>

Andrey V. Andreev — Doctor of Sciences (Medicine), Head of the Department of the X-ray Surgical Diagnosis and Treatment No. 1, Regional Clinical Hospital No. 2, Krasnodar, Russia; Professor of the Department of Surgery No. 2, Kuban State Medical University, Krasnodar, Russia.

E-mail: avandreev2007@mail.ru

ORCID: <https://orcid.org/0000-0003-0945-9400>

Vladimir M. Durlshter — Doctor of Sciences (Medicine), Professor, Deputy Chief Physician for Surgery, Regional Clinical Hospital No. 2, Krasnodar, Russia; Head of the Department of Surgery No. 3, Kuban State Medical University, Krasnodar, Russia.

E-mail: durlshter59@mail.ru,

ORCID: <http://orcid.org/0000-0002-7420-0553>

Sergey A. Gabriel — Doctor of Sciences (Medicine), Chief Physician, Regional Clinical Hospital No. 2, Krasnodar, Russia; Professor of the Department of Surgery No. 3, Kuban State Medical University, Krasnodar, Russia.

E-mail: gabriel-sa@rambler.ru

ORCID: <https://orcid.org/0000-0002-0755-903X>

Olga V. Zasyadko — Clinical Resident of the Department of Surgery No. 3, Kuban State Medical University, Krasnodar, Russia.

E-mail: Zasyadkoolga@yandex.ru

ORCID: <https://orcid.org/0000-0003-0625-0791>

Рукопись получена: 04.09.2023. Одобрена после рецензирования: 23.11.2023. Принята к публикации: 01.02.2024.

Received: 04.09.2023. Revised: 23.11.2023. Accepted: 01.02.2024.