

Федеральное государственное бюджетное образовательное учреждение
высшего образования
«Уральский государственный медицинский университет»
Министерства здравоохранения Российской Федерации

На правах рукописи

ГАЛУНОВА
Алла Борисовна

**КЛИНИКО-НЕЙРОВИЗУАЛИЗАЦИОННЫЕ ОСОБЕННОСТИ
В ОЦЕНКЕ ТЯЖЕСТИ И ИСХОДА ОЧАГОВЫХ ФОРМ
ОСТРОГО КЛЕЩЕВОГО ЭНЦЕФАЛИТА**

3.1.24. Неврология

ДИССЕРТАЦИЯ
на соискание ученой степени
кандидата медицинских наук

Научный руководитель —
доктор медицинских наук, профессор
Лариса Ивановна Волкова

Екатеринбург—2023

ОГЛАВЛЕНИЕ

ВВЕДЕНИЕ.....	5
Глава 1. КЛИНИЧЕСКИЕ И НЕЙРОВИЗУАЛИЗАЦИОННЫЕ ОСОБЕННОСТИ ОЧАГОВЫХ ФОРМ ОСТРОГО КЛЕЩЕВОГО ЭНЦЕФАЛИТА (ОБЗОР ЛИТЕРАТУРЫ).....	14
1.1. Эпидемиологические особенности клещевого энцефалита для Российской Федерации и Уральского федерального округа.....	14
1.2. Особенности клинического течения острого клещевого энцефалита в Уральском федеральном округе и Российской Федерации.....	17
1.3. Клинические формы и синдромы острого клещевого энцефалита.....	19
1.4. Значение нейровизуализации для дифференциальной диагностики вирусных нейроинфекций.....	27
1.5. Особенности МРТ-картины очаговых форм острого клещевого энцефалита.....	30
1.6. Особенности общего и специфического иммунитета при очаговых формах острого клещевого энцефалита.....	34
1.7. Патоморфологические изменения центральной нервной системы при очаговых формах острого клещевого энцефалита....	44
Глава 2. МАТЕРИАЛЫ И МЕТОДЫ ИССЛЕДОВАНИЯ.....	49
2.1. Общая характеристика групп исследования.....	49
2.2. Методы исследования.....	52
Глава 3. РОЛЬ КЛИНИЧЕСКИХ ОСОБЕННОСТЕЙ ОЧАГОВЫХ ФОРМ КЛЕЩЕВОГО ЭНЦЕФАЛИТА В РАЗВИТИИ ПАТОЛОГИЧЕСКИХ ИЗМЕНЕНИЙ ПРИ МРТ-ИССЛЕДОВАНИИ НЕРВНОЙ СИСТЕМЫ.....	56

3.1. Клинические особенности инкубационного периода.....	56
3.2. Клинические особенности лихорадочного периода.....	57
3.3. Клинические особенности менингеального синдрома.....	60
3.4. Клинические особенности энцефалитического синдрома.....	66
3.4.1. Синдром нарушения сознания и психической сферы.....	67
3.4.2. Синдром поражения пирамидных путей.....	74
3.4.3. Синдром мозжечковой недостаточности.....	79
3.4.4. Экстрапирамидный синдром.....	81
3.4.5. Эпилептический синдром.....	81
3.4.6. Общая характеристика энцефалитического синдрома.....	82
3.5. Полиэнцефалитический синдром в клинической картине очаговых форм острого клещевого энцефалита.....	86
3.6. Клиническая характеристика полиомиелитического синдрома	91
3.7. Динамика развития очаговых синдромов в клинической картине острого клещевого энцефалита в группах сравнения.....	96
3.8. Клинические особенности летальных случаев очаговых форм острого клещевого энцефалита, сопровождавшихся патологическими изменениями при МРТ-исследовании.....	101
Клинический пример 1.....	103
Клинический пример 2.....	107
3.9. Клинико-лабораторные особенности очаговых форм острого клещевого энцефалита.....	112
3.9.1. Особенности показателей клинического анализа крови в исследуемых группах	112
3.9.2. Анализ показателей клеточного и гуморального иммунитета в сравниваемых группах	122
3.9.3. Особенности формирования специфического иммунного ответа к вирусу клещевого энцефалита в группах сравнения	131
Глава 4. КЛИНИКО-НЕЙРОВИЗУАЛИЗАЦИОННАЯ ХАРАКТЕРИСТИКА ОЧАГОВЫХ ФОРМ ОСТРОГО КЛЕЩЕВОГО ЭНЦЕФАЛИТА	138

4.1. МРТ-изменения в структурах центральной нервной системы при очаговых формах острого клещевого энцефалита.....	138
4.2. Сопоставление МРТ-изменений с клиническими синдромами острого периода очаговых форм клещевого энцефалита.....	145
4.3. Анализ МРТ-изменений при различных клинических формах острого клещевого энцефалита.....	158
Клинический пример 3.....	159
Клинический пример 4.....	164
4.4. Динамика МРТ-картины головного и/или спинного мозга пациентов с очаговыми формами острого клещевого энцефалита	169
4.5. Результаты катамнестического клинико-МРТ-наблюдения за пациентами с очаговыми формами острого клещевого энцефалита.....	173
Глава 5. КЛИНИКО-МРТ-ПАТОМОРФОЛОГИЧЕСКОЕ СОПОСТАВЛЕНИЕ ПРИ ОЧАГОВЫХ ФОРМАХ КЛЕЩЕВОГО ЭНЦЕФАЛИТА.....	183
Клинический пример 5.....	188
ЗАКЛЮЧЕНИЕ.....	195
ВЫВОДЫ.....	208
ПРАКТИЧЕСКИЕ РЕКОМЕНДАЦИИ.....	210
СПИСОК СОКРАЩЕНИЙ.....	211
СПИСОК ЛИТЕРАТУРЫ.....	213
ПРИЛОЖЕНИЯ.....	240

ВВЕДЕНИЕ

Актуальность проблемы

Клещевой энцефалит (КЭ) — широко распространенная на территории Российской Федерации природно-очаговая вирусная нейроинфекция. Ежегодно случаи КЭ регистрируются в 41-55 субъектах Российской Федерации, а для 47 субъектов РФ (из 85) КЭ является эндемичным заболеванием [59, 119]. Среднемноголетний уровень заболеваемости клещевым энцефалитом в Российской Федерации составляет 1,9 на 100 тысяч населения. Уральский Федеральный округ относится к высоко эндемичным территориям Российской Федерации по клещевому энцефалиту, с регистрируемым среднемноголетним показателем заболеваемости 3,06 на 100 тысяч населения (за период 2010-2020 гг.) [164]. Свердловская область является напряженным эндемическим очагом КЭ в России, средний показатель заболеваемости клещевым энцефалитом за период 2000-2020 гг. составил $5,24 \pm 2,77$ на 100 тысяч населения (от 2,05 до 10,1).

Доля очаговых форм КЭ на различных территориях РФ составляет от 11,4 % до 36,7 %. В последние годы отмечается тенденция к увеличению доли очаговых форм острого клещевого энцефалита на территории Российской Федерации и увеличение частоты встречаемости с западных регионов РФ к Дальнему Востоку [7, 125, 161, 164]. В Свердловской области доля тяжелых очаговых форм ОКЭ за период 2000-2020 гг. составила $10,87 \pm 5,77$ % (от 4,0 до 22,7 %), средний показатель смертности от КЭ составил $0,09 \pm 0,06$ на 100 тысяч населения (от 0 до 0,25) при среднемноголетнем уровне 0,1-0,2 [17, 76, 118, 132, 157, 167].

Широкое распространение клещевого энцефалита, высокий уровень заболеваемости, регистрация тяжелых очаговых форм заболевания, часто приводящих к инвалидизации, высокая вероятность летальных исходов вызывают необходимость поиска новых подходов к ранней диагностике заболевания с использованием современных медицинских технологий, путей прогноза течения тяжелых очаговых форм ОКЭ с целью предупреждения неблагоприятных

исходов, что обуславливает клиническую и медико-социальную значимость данного научного исследования.

Проведение магнитно-резонансной томографии (МРТ) центральной нервной системы (ЦНС) при острых вирусных энцефалитах позволяет уточнить локализацию патологических изменений, характер и глубину поражения структур нервной системы, оценить тяжесть течения заболевания. МРТ-изменения при нейроинфекциях имеют характерные особенности локализации и распространенности энцефалитического поражения ЦНС, что может способствовать дифференциальной диагностике, особенно в случаях с атипичным течением, при поздней серологической диагностике.

По данным литературы [9, 106, 139, 141, 169, 175, 176, 180, 187, 190, 191, 198, 200, 201, 205, 210, 213, 216, 223], МРТ особенности ОКЭ имеют описательный характер и основаны на нейрорадиологических изменениях при единичных клинических случаях очаговых форм, не выделены доминирующие локализации поражения ЦНС, особенности распространенности патологического процесса, отсутствуют сопоставления МРТ-картины энцефалитических очагов и неврологических синдромов заболевания, нет данных по динамике патологических изменений при нейровизуализации. Нерешенными остаются и причины регистрации МРТ негативных случаев очаговых форм ОКЭ, несмотря на тяжесть течения и формирование неврологического дефицита.

Цель исследования

На основании сравнительного анализа клинико-лабораторных особенностей очаговых форм острого клещевого энцефалита выделить особенности формирования воспалительных очагов в ЦНС при МРТ-исследовании в острый период заболевания с определением характерных локализаций и распространенности энцефалитического поражения, влияющих на тяжесть и исход заболевания.

Задачи исследования

1. Выделить клинико-лабораторные особенности очаговых форм ОКЭ, имеющие значение для формирования патологических очагов при МРТ-исследовании.
2. Определить характерные локализации и особенности распространенности патологических изменений в ЦНС на МРТ при очаговых формах ОКЭ, ассоциированные с тяжелым течением заболевания и высоким риском летальных исходов.
3. Провести клинико-МРТ-сопоставление патологических очагов при нейровизуализации с клинической картиной неврологических синдромов, форм заболевания и патоморфологических изменений в ЦНС.
4. Оценить динамику патологических изменений МРТ на разных стадиях очаговых форм ОКЭ, в т.ч. при катамнестическом наблюдении.

Научная новизна

На основании комплексного сравнительного анализа клинических и лабораторных данных очаговых форм ОКЭ впервые доказано значение тяжелого течения всех клинических синдромов болезни и высокой активности показателей синдрома системного воспалительного ответа в развитии патологических очагов в ЦНС, выявляемых при МРТ-исследовании в острый период заболевания.

Выявлены доминирующие локализации патологических очагов при очаговых формах ОКЭ в области подкорковых структур, полушарий головного мозга и стволовых структур с характерным двусторонним поражением, ассоциированные с развитием тяжелого течения энцефалитического и полиоэнцефалитического синдромов с высоким риском летального исхода.

Впервые проведен анализ сопоставления клиники тяжелых многоуровневых форм с данными нейровизуализации (МРТ) и патоморфологическими изменениями ЦНС, который показал, что патологические очаги на МРТ в

большинстве случаев (87,5 %) имели многоуровневый характер поражения ЦНС и соответствовали клинике заболевания с энцефалитическими, стволовыми, спинальными синдромами и воспалительно-некротическим изменениям распространенного характера по типу панэнцефалита при патоморфологическом и патогистологическом исследованиях в случаях с летальным исходом заболевания.

Впервые представлена динамика клинико-МРТ-особенностей очаговых форм ОКЭ, демонстрирующая стадийность течения острого вирусного процесса с выраженной клиникой общемозговых и очаговых синдромов болезни в период разгара заболевания с единичными или множественными гиперинтенсивными очагами в T2-режиме при МРТ-исследовании с дальнейшим сохранением или прогрессированием патологических очагов при нейровизуализации на стадии регресса неврологического дефицита и формированием генерализованной или фокальной церебральной атрофии на стадии исходов и при катamnестическом наблюдении пациентов с остаточным неврологическим дефицитом, что свидетельствует о тяжести воспалительно-некротических процессов в ЦНС.

Практическая значимость

1. Клиника острого вирусного поражения ЦНС с очаговым неврологическим дефицитом в сочетании с выявленными патологическими очагами при МРТ-исследовании в белом веществе полушарий головного мозга, подкорковых структурах с поражением зрительных бугров и базальных ганглиев, в стволе мозга (особенно в области среднего мозга, варолиева моста), преимущественно двусторонней локализации, с учетом эпидемиологических данных может служить дополнительным критерием диагностики и дифференциальной диагностики тяжелых очаговых форм ОКЭ.

2. Патологические нейровизуализационные изменения в ЦНС в сочетании с клинической картиной очаговых форм ОКЭ могут служить не только отражением активно протекающих общевоспалительных и клеточных иммунологических реакций в ответ на острую вирусную инфекцию, но и

характеризоваться развитием вторичного иммунодефицитного состояния с запаздыванием общего и специфического гуморального иммунного ответа с длительной циркуляцией IgM, требующего динамического наблюдения клиники и серологической диагностики на стадии восстановления и исходов заболевания в связи с высоким риском летальных исходов и прогрессивного течения болезни.

3. МРТ-изменения при очаговых формах ОКЭ характеризуются доминирующим поражением полушарий (40,4 %) и подкорковых структур (36,8 %) головного мозга с двусторонней распространенностью процесса и сочетанным поражением нескольких областей головного мозга, что может свидетельствовать о тяжелом течении энцефалитических и полиоэнцефалитических синдромов и требует постоянного наблюдения за жизненно-важными функциями, мониторинга неврологического статуса и своевременного проведения мероприятий интенсивной терапии и реанимации в связи с высоким риском развития неблагоприятных исходов заболевания.

Положения, выносимые на защиту

1. Формирование патологических очагов при МРТ-исследовании пациентов с очаговыми формами ОКЭ обусловлено высокой степенью тяжести и полисиндромностью клинических проявлений, лабораторных признаков выраженного синдрома системного воспалительного ответа, доминированием синдрома нарушения сознания (84,2 %) до комы (78,1 %), признаками многоуровневого поражения ствола мозга (77,1 %), двусторонней пирамидной недостаточностью (62,5 %) и полиомиелитическим синдромом 5 и 6 степени тяжести (42,9 %) в острый период заболевания и развитием вторичного иммунодефицитного состояния с поздним формированием специфического иммунного ответа.

2. Патологические изменения в ЦНС на МРТ при очаговых формах ОКЭ выявлялись в полушариях головного мозга (40,4 %), преимущественно в белом веществе (66,7 %), подкорковых структурах (36,8 %) с поражением зрительных

бугров (50,0 %) и базальных ганглиев (47,6 %), реже — в стволе головного мозга (16,7 %) в области среднего мозга, варолиева моста (по 42,1 %) и продолговатого мозга (15,8 %) и характеризовались высокой частотой двустороннего поражения при всех локализациях, сочетанным вовлечением в патологический процесс нескольких зон головного мозга у 65,8 %, что отражало тяжесть клинической картины заболевания с высоким риском летального исхода.

3. Патологические изменения в ЦНС, выявленные при МРТ-исследовании, у большинства пациентов (92,1 %) частично или полностью соответствовали клиническим формам и синдромам ОКЭ, характеризовались преобладанием комбинированного поражения нервной системы: синдрому нарушения сознания соответствовали патологические очаги в области подкорковых структур (78,1 %), чаще — в сочетании с поражением полушарий и ствола головного мозга; синдром пирамидного тракта ассоциировался с патологическими очагами в области полушарий головного мозга (72,0 %) и подкорковых структур (68,0 %) изолированно или в сочетании с другими уровнями поражения, клиника полиоэнцефалитического синдрома соответствовала патологическим очагам в области стволовых структур.

4. Клинико-МРТ-патоморфологическое сопоставление свидетельствовало о ведущей роли сочетанного поражения подкорковых, стволовых структур и полушарий головного мозга в развитии энцефалитических и полиоэнцефалитических синдромов, определяющих степень тяжести клинических проявлений и приводящих к летальному исходу заболевания у 21,2 % достоверно более молодых пациентов в возрасте $41,1 \pm 17,5$ года с быстрым нарушением жизненно-важных функций и патоморфологическими, патогистологическими признаками панэнцефалита, что требует постоянного мониторинга общего состояния пациента, неврологического статуса и своевременного проведения мероприятий реанимации и интенсивной терапии.

5. Анализ динамики клиники и патологических изменений на МРТ в разные периоды заболевания, в т.ч. при катamnестическом наблюдении, наряду с типичным регрессом клинических проявлений и нейровизуализационных

изменений у большинства пациентов (70,4 %) с очаговыми формами ОКЭ выявил длительный воспалительный процесс с сохранением очагов в головном и/или спинном мозге в подострый и ранний восстановительный период болезни, с дальнейшим полным или частичным регрессом неврологического дефицита и патологических очагов при нейровизуализации в период формирования исходов и при катamnестическом наблюдении с развитием генерализованной или фокальной церебральной атрофии, что свидетельствовало о значительной тяжести воспалительно-некротических процессов в ЦНС.

Апробация работы

Основные результаты исследования были представлены и обсуждены на следующих научно-практических конференциях: II Национальном конгрессе (г. Москва, ноябрь 2011 г.), Межрегиональной научно-практической конференции «Инфекции и нейроинфекции — современное состояние проблемы» (г. Воронеж, 17 марта 2017 г.), Республиканской научно-практической конференции «Современные аспекты нейроинфекционных заболеваний» (г. Уфа, 5 апреля 2017 г.), Всероссийской научно-практической конференции «Неотложные состояния в неврологии: современные методы диагностики и лечения» (г. Санкт-Петербург, 17–18 ноября 2017 г.), XI Всероссийском съезде неврологов и IV Конгрессе НАБИ (г. Санкт-Петербург, 15–19 июня 2019 г.), Всероссийской научно-практической конференции «Неотложные состояния в неврологии: современные методы диагностики и лечения» (г. Санкт-Петербург, 19–20 ноября 2021 г.), конференции неврологов Свердловской области (г. Екатеринбург, май 2019 г., март 2022 г.).

Внедрение результатов исследования

Результаты диссертационной работы внедрены в практику неврологических отделений Свердловской области — ГАУЗ СО «Свердловская областная клиническая больница № 1» (Областной центр клещевых инфекций), МО «Новая

больница» г. Екатеринбурга (Городской центр природно-очаговых заболеваний), ГАУЗ СО «Демидовская ГБ» г. Нижнего Тагила.

Материалы диссертации используются в образовательных курсах специалитета, ординатуры и аспирантуры по неврологии на кафедре нервных болезней, нейрохирургии и медицинской генетики ФГБОУ ВО «Уральский государственный медицинский университет» МЗ РФ.

Личный вклад автора

Исследование запланировано автором в процессе работы в неврологическом отделении ГАУЗ СО «СОКБ № 1», являющимся госпитальной базой Областного центра клещевых инфекций. Автором самостоятельно проведен анализ отечественных и зарубежных литературных материалов. На основании лично проведенных клинических осмотров и ведения пациентов с оценкой неврологического статуса сформирована база данных пациентов с очаговыми формами ОКЭ, проходивших лечение в неврологическом отделении ГАУЗ СО «СОКБ № 1» за период 2010–2019 гг., а также в отдаленный период заболевания (катамнестическое исследование — 2020–2022 гг.), изучен архивный материал (истории болезни, результаты нейровизуализации, протоколы патоморфологических исследований). Была проведена статистическая обработка полученных результатов.

Автором сформулированы основные положения, выносимые на защиту, научная новизна, теоретическая и практическая значимость, выводы и практические рекомендации.

Публикации

По теме диссертации опубликовано 11 печатных работ, из них 4 — в журналах из перечня, рекомендованного ВАК при Минобрнауки России для публикаций результатов диссертационных исследований.

Объем и структура диссертации

Диссертационная работа представлена на 243 страницах машинописного текста, включает введение, главы обзор литературы, материалы и методы, пять глав собственных исследований, заключение, выводы, практические рекомендации, список литературы, включающий 226 источников, из них 166 — отечественных авторов и 60 — зарубежных, и 6 приложений. Диссертация иллюстрирована 44 рисунками и 56 таблицами. Приведено 5 клинических примеров.

Глава 1.

КЛИНИЧЕСКИЕ И НЕЙРОВИЗУАЛИЗАЦИОННЫЕ ОСОБЕННОСТИ ОЧАГОВЫХ ФОРМ ОСТРОГО КЛЕЩЕВОГО ЭНЦЕФАЛИТА (ОБЗОР ЛИТЕРАТУРЫ)

1.1 Эпидемиологические особенности клещевого энцефалита для Российской Федерации и Уральского федерального округа

Клещевой энцефалит (КЭ) — вирусное трансмиссивное природно-очаговое заболевание, характеризующееся выраженной сезонностью, вызываемое вирусом КЭ из семейства *Flaviviridae*, относящегося к группе арбовирусов и циркулирующего в естественных условиях при участии иксодовых клещей [49].

На протяжении многих лет КЭ остается наиболее опасным и широко распространенным природно-очаговым заболеванием на территории Российской Федерации (РФ). Ежегодно случаи КЭ регистрируются на большей части территории России — в 41–55 субъектах Российской Федерации (в том числе и спорадические случаи) [59], а для 47 субъектов РФ (из 85) КЭ является эндемичным заболеванием [119].

В Российской Федерации два первых десятилетия XXI века (2000–2019 гг.) характеризуются тенденцией к снижению заболеваемости КЭ [164]. Так, средний интенсивный показатель заболеваемости за 2000–2003 гг. составил 3,9 на 100 тысяч населения, 2004–2007 гг. — 2,7, 2008–2011 гг. — 2,0 [165]. С 2010 года отмечается тенденция к снижению заболеваемости КЭ на территории РФ со среднегодовым темпом около 8 %. За период 2010–2019 гг. было зарегистрировано 23116 случаев КЭ со среднемноголетним показателем 1,59 на 100 тысяч населения [164]. С 2012 по 2019 гг. отмечается стойкая тенденция к снижению показателей заболеваемости с 1,7 (2503 случаев) до 1,02 на 100 тысяч населения (1559 случаев) (Рисунок 1) [165].

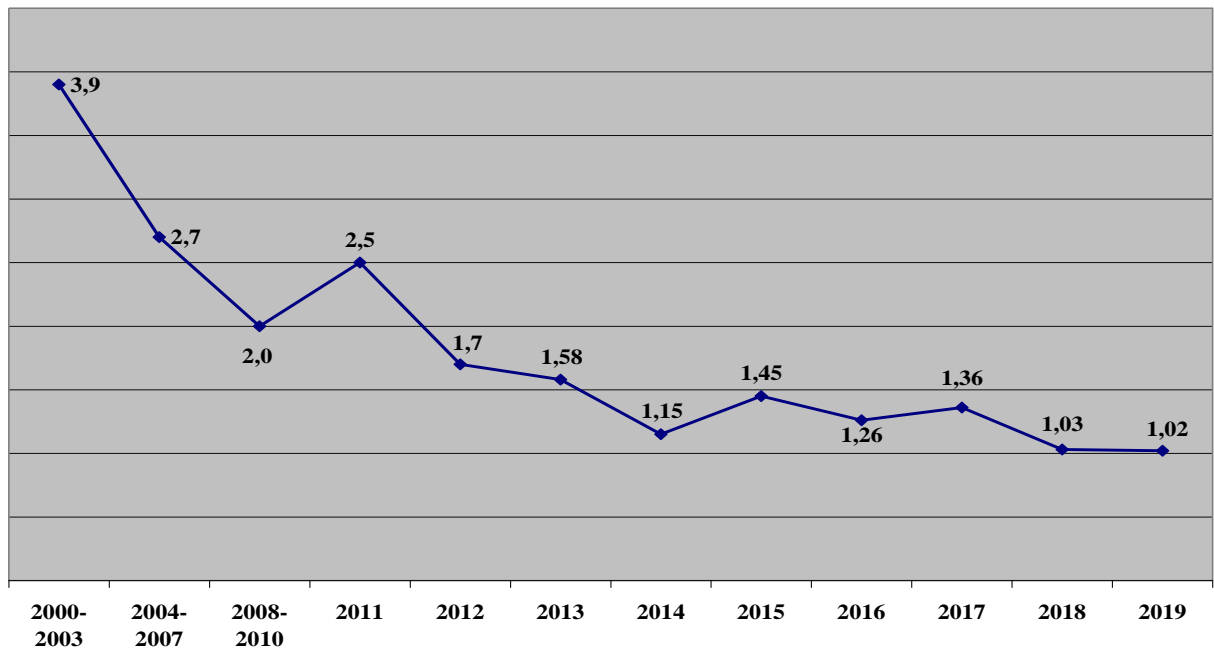


Рисунок 1 — Динамика заболеваемости КЭ в РФ
(показатель на 100 тысяч населения)

В последнее десятилетие наибольшее количество случаев КЭ отмечено в Сибирском и Приволжском федеральных округах — 50–70 % [40, 41, 116, 162, 163, 165]. Наиболее неблагоприятная эпидемиологическая обстановка по КЭ остается в Сибирском федеральном округе, на долю которого приходится от 43 % (2019 г.) до 46,7 % (2017 г.) от всех зарегистрированных случаев КЭ в стране; показатель заболеваемости в 3,1–3,4 раза выше среднероссийского показателя [41, 62, 116].

На Уральский федеральный округ (УрФО) приходилось в среднем 12–14 % (10–23 %) от всех случаев, зарегистрированных на территории РФ [40, 41, 116, 162, 163, 164, 165]. По Уральскому федеральному округу среднегодовалый показатель заболеваемости за период 2010–2019 гг. составил 3,06 на 100 тыс. населения [164]. На территории УрФО наиболее неблагоприятными районами являются Курганская, Челябинская, Тюменская и Свердловская области [40, 41, 116, 132, 164, 165]. В последние годы в Уральском федеральном округе уровень заболеваемости КЭ в среднем в 1,3–1,8 раза превышал среднероссийские

показатели: в 2016 году составил 2,36 на 100 тысяч населения, в 2017 г. — 2,48, 2018 г. — 1,8 и 2019 г. — 2,05 [41, 116, 164].

Как и общее число заболевших КЭ, динамика летальных исходов по всем федеральным округам имеет тенденцию к снижению, кроме Сибирского и Дальневосточного федеральных округов. Показатель летальности за период 2009–2018 гг. в РФ составил 1,5 %, а на Дальнем Востоке он вырос с 8 до 21 % [164]. В УрФО летальные исходы от острого клещевого энцефалита (ОКЭ) ежегодно составляют в среднем 1,5 %.

За период 2000–2019 гг. средний уровень заболеваемости КЭ в Свердловской области (Рисунок 2) составил $5,24 \pm 2,77$ на 100 тысяч населения (от 2,05 до 10,1). Было зарегистрировано 3 пика подъема заболеваемости: в 2000–2002 гг. — до 9,8, 9,3, 9,2 соответственно; в 2005 г. — 10,1 и 2011 г. — 6,1 на 100 тысяч населения. С 2012 г. отмечается стойкая тенденция к снижению уровня заболеваемости КЭ в Свердловской области — от 3,2 (2012 г.) до 2,39 (2019 г.) на 100 тыс. населения, в т.ч. обусловленная массовой вакцинацией населения (с 2014 г. охват прививками до 84 %) [76, 118, 132, 167].

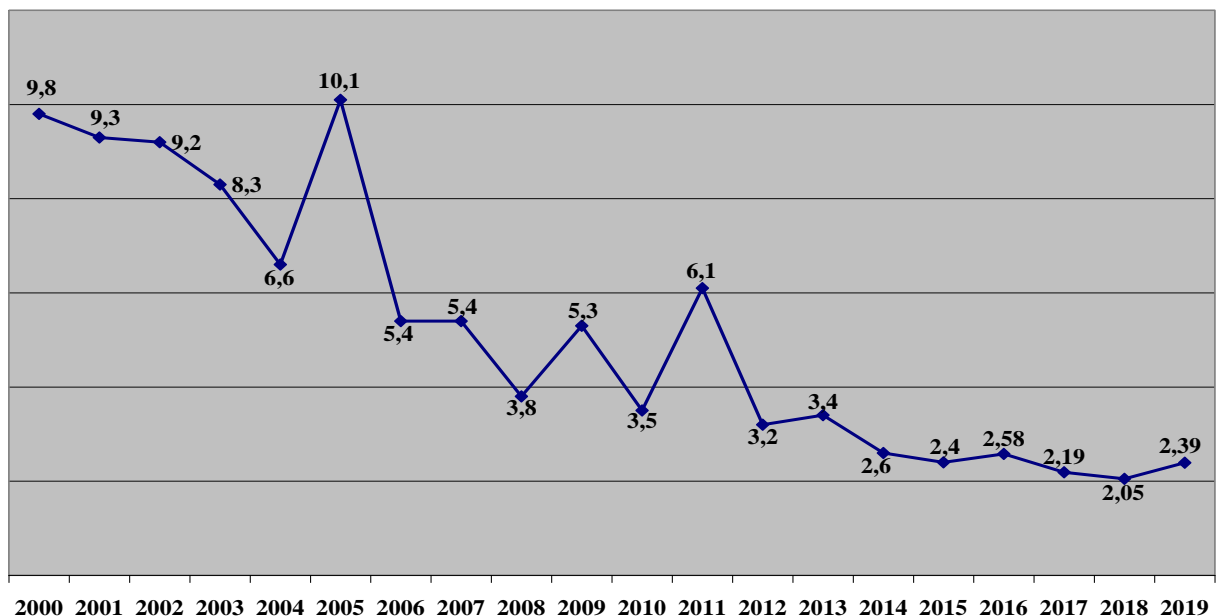


Рисунок 2 — Динамика заболеваемости КЭ в Свердловской области 2000–2019 гг. (показатель на 100 тысяч населения)

1.2 Особенности клинического течения острого клещевого энцефалита в Уральском федеральном округе и Российской Федерации

Клиника острого клещевого энцефалита (ОКЭ) в различных регионах РФ характеризуется полиморфизмом клинического течения болезни и поражением нервной системы. Частота клинических форм (лихорадочная, менингеальная и очаговая) варьирует в различных регионах страны с тенденцией к нарастанию доли очаговых форм с западных регионов РФ к Дальнему Востоку. Аналогичная тенденция наблюдается и по уровню летальности: в Европейской части РФ — 1–3 %, в Сибири и на Дальнем Востоке — до 8–21 % [164].

Анализ очаговых форм ОКЭ показал увеличение доли тяжелых форм заболевания на территории РФ в последние годы. Высокий удельный вес очаговых форм ОКЭ регистрировался на Дальнем Востоке до 25,7 % случаев в 2000–2010 гг. (в 37,7 % случаев заканчивались летальным исходом) [161]; Иркутске — до 11,4 % в период 2007–2015 гг. [100]. На европейской части РФ также отмечается тенденция к увеличению доли очаговых форм заболевания. В Костромской области при уровне заболеваемости $5,69 \pm 0,8$ на 100 тыс. в период 2008–2018 гг. доля очаговых форм КЭ составила $14,4 \pm 1,7$ % случаев при средней летальности $2,16 \pm 0,7$ % [161]. В Кировской области достоверно увеличилось количество очаговых форм с 5,2 % до 29,4 % за 2006–2012 гг., при этом стали регистрироваться многоуровневые формы КЭ по сравнению с периодом 1990–2006 гг., когда выявлялись только одноуровневые формы [74, 96, 117]. В период 2015–2017 гг. в Кировской области доля очаговых форм КЭ возросла до 36,7 %, клиническая структура чаще была представлена одноуровневыми вариантами заболевания — 68,4 % (полиоэнцефалитический — 31,6 %, полиомиелитический — 26,3 %, энцефалитический — 10,5 % синдромы), но высок был и процент многоуровневых форм — 31,5 % (энцефалополиомиелитическая — 10,5 %, полиоэнцефаломиелитическая — 18,4 %, энцефалополиоэнцефаломиелитическая — 2,6 %) [7, 125]. В 2008–2018 гг. отмечается рост доли очаговых форм клещевого энцефалита в Ярославской области до 17,1 % при показателе

заболеваемости КЭ $1,16 \pm 0,2$ на 100 тысяч населения и летальности $5,4 \pm 1,75$ % [113].

Среди детского населения в РФ на долю очаговых форм КЭ приходится до 17 % случаев, среди них преобладают менингоэнцефалитические (75,0 %), реже — полиоэнцефаломиелитические (25,0 %) при уровне заболеваемости от 2 до 8 на 100 тысяч детского населения. Летальность составляет от 1 до 25 % в разных регионах страны [107, 124, 134].

На территории УрФО традиционно регистрируется высокий уровень очаговых форм ОКЭ. В Челябинской области отмечен рост очаговых форм ОКЭ за период 2004–2012 гг. с 6,6 % до 22,8 % (в т.ч. доля менингоэнцефалитической формы увеличилась с 1,1 % до 25,8 % в 2008 г. и энцефалополиомиелитической — с 9,0 % до 13,0 %) и 2013–2014 гг. — до 31,0 % (из них менингоэнцефалитическая — 24,0 % и энцефалополиомиелитическая — 5,0 %) [82, 89, 90]. В Тюменской области в период 2002–2012 гг. доля очаговых форм КЭ составила до 5–13 %, в 2014 г. данный показатель снизился до 1,8 % [130].

Ежегодно в Свердловской области в эпидсезон КЭ наиболее часто регистрируются лихорадочные (53–79 %) и менингеальные формы (20–30 %). Доля тяжелых очаговых форм ОКЭ за период 2001–2019 гг. составила $10,88 \pm 5,6$ % (от 4,0 % до 22,7 %) (Рисунок 3). С 2006 по 2013 год отмечался рост частоты встречаемости очаговых форм ОКЭ с 4,3 % (2005 г.) до 22,7 % (2013 г.), затем постепенное снижение до 4,0 % в 2018 году [157, 167]. В 2019 году очаговые формы составили 11,0 %.

Средний показатель смертности от КЭ по Свердловской области за период 2000–2019 гг. составил $0,09 \pm 0,06$ на 100 тысяч населения (от 0 до 0,25) при среднемноголетнем уровне 0,1–0,2. Высокий показатель смертности был зарегистрирован в 2005 г. — 0,25 на 100 тысяч населения при уровне заболеваемости 10,1 на 100 тысяч населения. В 2016 году летальных случаев от КЭ в Свердловской области не было зарегистрировано [132]. Показатель смертности в 2019 году составил 0,05 на 100 тыс. населения. Показатель летальности в среднем составляет 2,1 %.

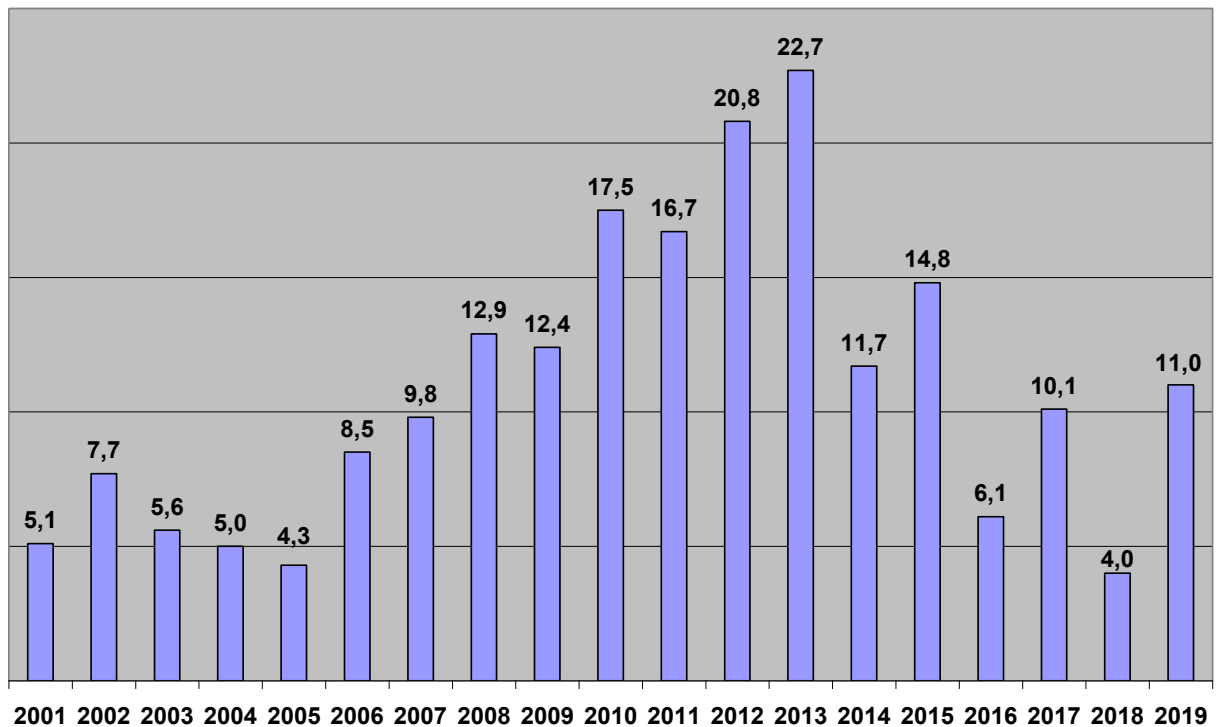


Рисунок 3 — Динамика уровня очаговых форм в структуре клинических форм ОКЭ в Свердловской области в период 2001–2019 гг. (%)

Широкое распространение клещевого энцефалита, высокий уровень заболеваемости, рост численности и тяжести очаговых форм заболевания, часто приводящих к инвалидизации, сохранение высокого уровня летальности вызывают необходимость поиска новых подходов к ранней диагностике заболевания с использованием современных медицинских технологий, поиска путей прогноза течения тяжелых форм ОКЭ с целью предупреждения неблагоприятных исходов и обуславливают клиническую и медико-социальную значимость данного научного исследования.

1.3 Клинические формы и синдромы острого клещевого энцефалита

Общепринятой классификацией клинических форм острого периода КЭ является классификация, изложенная в «Методических рекомендациях по клинике, диагностике и лечению клещевого энцефалита» и изданная как приложение № 1 к приказу МЗ СССР № 141 от 9 апреля 1990 года «О дальнейшем

совершенствовании мероприятий по профилактике КЭ» [110]. Выделено 5 клинических форм: лихорадочная, менингеальная, менингоэнцефалитическая, полиомиелитическая и полирадикулоневритическая.

Двадцатилетний опыт изучения КЭ в Свердловской области (1940–1960 гг.) [17, 20, 21] позволил С.С. Магазаник предложить классификацию острых форм КЭ, в основе которой был взят топографический принцип поражения центральной нервной системы (ЦНС). Было выделено 7 форм: стертая, менингеальная, полиомиелитическая, полиоэнцефалитическая, полиоэнцефаломиелитическая, энцефалитическая и радикулоневритическая. С.С.Магазаник отмечала, что это деление условное, так как нередко процесс носит диффузный распространенный характер, захватывающий многие структуры ЦНС, и клинические формы имеют смешанный характер.

На этом же принципе построена классификация острого периода КЭ, предложенная А.П. Иерусалимским в монографии «Клещевой энцефалит» (2001 г.) [49]. Выделены были следующие формы: лихорадочная, менингеальная, менингоэнцефалитическая форма (очаговая или диффузная), полиоэнцефалитическая, полиоэнцефаломиелитическая, полиомиелитическая, двухволновое течение (с указанием формы второй волны).

В ряде публикаций [1, 8, 158] в клинике острого периода КЭ выделяют инаппарантные формы, характеризующиеся формированием противовирусного ответа на внедрение вируса при отсутствии клинической картины заболевания. Данная форма встречается часто — на 1 клинический случай ОКЭ приходится до 20–60 случаев инаппарантных форм. Так, в Костромской области за 2008–2018 гг. зарегистрировано 3,6 % случаев инаппаратных форм КЭ [161], в Курганской области — 6,3 % случаев за период 2005–2010 гг. [150].

Наиболее полной классификацией острого периода КЭ является классификация, предложенная Л.И. Волковой (2001 г.) [20], основанная на многолетнем опыте изучения проблемы КЭ в Областном центре клещевых инфекций Государственного бюджетного учреждения здравоохранения (ГБУЗ) Свердловской области (СО) «Свердловская областная клиническая больница № 1

(СОКБ№ 1)». Данная классификация в полной мере отражает разнообразие клинической картины и течения острого периода КЭ в зависимости от локализации и распространенности патологического процесса. Было выделено 4 основные формы ОКЭ: инаппарантная, лихорадочная, менингеальная и очаговая. Очаговые формы было предложено подразделять на 2 подгруппы в зависимости от количества уровней поражения — одно- и многоуровневые. К одноуровневым очаговым формам были отнесены менингоэнцефалитическая, энцефалитическая, полиоэнцефалитическая и полиомиелитическая. В многоуровневые очаговые формы вошли энцефалополиоэнцефалитическая, энцефалополиомиелитическая, полиоэнцефаломиелитическая и энцефалополиоэнцефаломиелитическая. По характеру течения лихорадочного периода выделено одноволновое, двухволновое и ремиттирующее. Классификация острого периода клещевого энцефалита, предложенная Л.И. Волковой, была использована в данной научной работе.

Клиническая картина острого периода КЭ разнообразна, но можно выделить основные клинические синдромы, наблюдающиеся при различных формах заболевания: общеинфекционный и синдром поражения ЦНС, включающий менингеальный синдром и очаговые синдромы в зависимости от локализации поражения ЦНС.

Общеинфекционный синдром является основным и ранним признаком развития ОКЭ, характеризуется системным воспалительным ответом макроорганизма на инфекционный агент (вирусную инфекцию). При лихорадочных формах ОКЭ выступает как моносиндром, при других формах — в сочетании с синдромами поражения нервной системы. По данным литературы [6, 10, 20, 21, 27, 49, 57, 65, 66, 67, 74, 90, 111, 125, 136, 149], у большинства пациентов наблюдается одноволновое течение лихорадочного периода, характеризующееся резким подъемом температуры до фебрильных цифр (свыше 38°C) в течение 1–2 дней с последующим сохранением температуры на высоких цифрах в течение нескольких дней и затем с постепенной нормализацией температуры. При двухволновой лихорадке отмечается 2 подъема температуры с межинтервальной нормализацией температуры. При этом вторая волна протекает

чаще более продолжительно и тяжело. При ремиттирующем типе лихорадочного периода отмечается более 2 волн подъема температуры, при этом в межлихорадочный период температура снижается до нормальных или субфебрильных цифр. Субъективными симптомами общеинфекционного синдрома являются общая слабость, озноб, потливость, снижение аппетита, боли в суставах и мышцах. Таким образом, общеинфекционный синдром не является специфичным для ОКЭ и может наблюдаться при многих других инфекционно-воспалительных процессах.

Менингеальный синдром наблюдается при менингеальной форме ОКЭ как основной синдром, а при очаговых формах — в сочетании с очаговыми синдромами поражения ЦНС [17, 20, 49, 65, 84, 158]. При очаговых формах менингеальный синдром не определяет тяжесть заболевания. Менингеальный симптомокомплекс состоит из объективных и субъективных симптомов. К субъективным симптомам относят головную боль, светобоязнь, боль в глазах, тошноту и рвоту; к объективным — ригидность затылочных мышц различной степени выраженности, симптом Кернига и симптомы Брудзинского (верхний, средний и нижний). По степени выраженности менингеальных симптомов при ОКЭ Л.И. Волкова [20] предложила выделить 3 степени тяжести менингеального синдрома (Приложение 1). Менингеальный синдром характеризуется изменением спинномозговой жидкости (СМЖ) воспалительного характера, чаще с лимфоцитарным плеоцитозом, хотя на раннем этапе болезни может регистрироваться смешанный плеоцитоз.

При очаговых формах ОКЭ поражение ЦНС носит распространенный характер, вовлекающий в патологический процесс различные структуры как на церебральном, так и на стволовом и спинальном уровнях. В связи с чем выделяют одноуровневые и многоуровневые очаговые формы ОКЭ. Одноуровневые формы характеризуются поражением ЦНС на одном уровне — церебральном или стволовом, или спинальном; при многоуровневых формах — сочетанное поражение структур ЦНС на различных уровнях.

Церебральный уровень поражения при очаговых формах ОКЭ характеризуется развитием энцефалитического синдрома, который включает синдром нарушения сознания и психической сферы, синдром поражения пирамидных путей, синдром мозжечковой недостаточности, экстрапирамидный синдром, эпилептический синдром и другие [6, 14, 17, 20, 27, 39, 49, 61, 65, 66, 69, 74, 84, 88, 106, 111, 136, 158].

При большинстве очаговых форм ОКЭ наблюдается синдром нарушения сознания различной степени выраженности: от оглушения до комы 1–3 степени с дезориентацией, двигательным и психомоторным возбуждением. В генезе развития синдрома нарушения сознания большая роль придается не только поражению стволовых структур и ретикулярной формации, но и поражению подкорковых структур, особенно таламуса (развитие нарушения сознания связывают с поражением вентральных передних и внутримышечных ядер, представляющих собой активирующие ядра, модулирующие функцию коры) [54, 152].

Синдром поражения пирамидных путей характеризуется развитием пирамидной недостаточности и (или) центральных парезов конечностей различной степени тяжести и поражения черепных нервов по центральному типу. Реже наблюдается сочетание с поражением сенсорных проводящих путей с развитием чувствительных нарушений по центральному типу.

Возможно развитие синдрома мозжечковой недостаточности, который проявляется дискоординацией движений, статической и (или) динамической атаксией.

Экстрапирамидный синдром является редким энцефалитическим синдромом очаговых форм ОКЭ и характеризуется развитием акинетико-ригидного и(или) гиперкинетического синдромов.

Эпилептический синдром чаще наблюдается в острейшую фазу заболевания в виде генерализованных или фокальных припадков, которые могут быть как одиночными, так и серийными, реже развивается эпилептический статус.

У большинства больных с очаговыми формами ОКЭ энцефалитический синдром наблюдается в виде различных сочетаний из 5 выделенных синдромов.

Стволовой уровень. Поражение структур ствола мозга ведет к развитию полиоэнцефалитического синдрома. В зависимости от локализации поражения ствола мозга выделяют мезэнцефальный, мостовой и каудальный уровни.

1 уровень — мезэнцефальный уровень ствола мозга характеризуется симптомами поражения III и IV пар черепных нервов в виде птоза, офтальмопареза, расходящегося косоглазия, слабости конвергенции, синдрома Парино.

2 уровень — мостовой — клинически проявляется симптомами поражения VI, V, VII, VIII черепных нервов в виде сходящегося косоглазия, частичного офтальмопареза, снижения слуха, слабости жевательной и мимической мускулатуры, нистагма, синдрома Гертвига-Мажанди.

3 уровень — уровень поражения каудального отдела ствола мозга, характеризуется симптомами поражения бульбарной группы черепных нервов IX, X, XII в виде бульбарного синдрома (дисфония, дисфагия, дизартрия).

При очаговых формах ОКЭ клиническая картина полиоэнцефалитического синдрома представлена сочетанием симптомов поражения стволовых структур на различных уровнях. Изолированный полиоэнцефалитический синдром при очаговых формах ОКЭ встречается крайне редко, и чаще входит в клиническую картину многоуровневых очаговых форм ОКЭ [17, 19, 20, 69, 74, 84, 87, 106, 111, 136, 158].

Спинальный уровень поражения при очаговых формах ОКЭ характеризуется вовлечением в патологический процесс мотонейронов спинного мозга на различных уровнях (шейный, грудной, поясничный), что клинически проявляется развитием полиомиелитического синдрома. Полиомиелитический синдром является классическим синдромом ОКЭ и проявляется развитием различной степени тяжести периферических парезов конечностей (моно-, пара-, три- и тетрапарезы) изолированно или в сочетании с парезами шейно-плечевой мускулатуры (симптом «свислой головы») [17, 20, 49, 69, 74, 84, 87, 106, 111, 133,

158]. Клинически поражение мотонейронов спинного мозга может выявляться как на одном уровне, так и одновременно на нескольких уровнях. Для ОКЭ наиболее характерно изолированное поражение шейного утолщения с формированием верхнего вялого парапареза со слабостью мышц шеи; изолированное поражение поясничного утолщения встречается реже. В некоторых случаях развивается нарушение дыхания по периферическому типу в связи с развитием слабости мышц грудной клетки, диафрагмы и туловища за счет протяженного поражения спинного мозга (в том числе и грудных сегментов), что может являться показанием для проведения искусственной вентиляции легких (ИВЛ) [51].

Для оценки выраженности полиомиелитического синдрома Л.И. Волковой [20] было предложено выделять 6 степеней тяжести (Приложение 2), что позволяет оценить не только степень тяжести полиомиелитического синдрома, но и динамику двигательного дефицита у пациента с очаговой формой КЭ, поэтому она была использована в данной работе.

У части больных формирование двигательного дефицита при поражении спинальных мотонейронов сопровождается болезненными ощущениями в области нервных стволов, положительными симптомами натяжения, чувствительными расстройствами в виде гипо- или гиперстезии на пораженной конечности.

Полиомиелитический синдром при ОКЭ характеризуется формированием амиотрофического синдрома в пораженных мышцах, начиная с конца острого периода заболевания с последующим прогрессированием в течение 4-6 месяцев в связи с отсроченными трофическими реакциями в мышцах после процесса денервации, вызванной нейронопатией.

Описание клинических форм и выделенных синдромов легло в основу изучения клинико-нейровизуализационных особенностей очаговых форм ОКЭ в рамках настоящего исследования.

К одноуровневым очаговым формам ОКЭ отнесены менингоэнцефалитическая, энцефалитическая, полиоэнцефалитическая и полиомиелитическая формы.

Симптомы поражения вещества головного мозга являются ведущими в клинической картине менингоэнцефалитической и энцефалитической форм ОКЭ. При менингоэнцефалитической форме, в отличие от энцефалитической, в острый период болезни отмечается преобладание клинических и лабораторных симптомов менингеального синдрома над энцефалитическим. Энцефалитический синдром при менингоэнцефалитической форме носит преходящий характер, наблюдается в острый период, но в дальнейшем регрессирует одновременно с менингеальным синдромом. При этом не наблюдается глубокого угнетения сознания (только оглушение, двигательное беспокойство), что характерно для энцефалитической формы ОКЭ (от сопора до комы). При энцефалитической форме ОКЭ после регресса менингеального и общеинфекционного синдрома часто формируется стойкий неврологический дефицит.

Полиоэнцефалитическая форма ОКЭ как изолированная форма встречается крайне редко. Чаще полиоэнцефалитический синдром входит в структуру многоуровневых форм ОКЭ.

Полиомиелитическая форма ОКЭ характеризуется поражением мотонейронов спинного мозга на различных уровнях. Характерно развитие болевого синдрома в пораженных мышцах в первые дни болезни, нередко сопровождающегося ощущением стягивания, онемения. Нарастание парезов наблюдается в лихорадочный период, продолжается при стабилизации и регрессе инфекционного процесса. Атрофический синдром чаще носит отсроченный характер.

Многоуровневые очаговые формы КЭ представлены: энцефалополиоэнцефалитической, энцефалополиомиелитической, энцефалополиоэнцефаломиелитической формами. Клиническая картина характеризуется комбинацией симптомов поражения структур ЦНС на различных уровнях — энцефалитическом, стволовом и спинальном в сочетании с общеинфекционным, общемозговым и менингеальным синдромами. Данные формы относятся к наиболее тяжелым формам ОКЭ, приводящим к формированию грубого неврологического дефицита и летальным исходам.

1.4 Значение нейровизуализации для дифференциальной диагностики вирусных нейроинфекций

Клиническая картина ОКЭ характеризуется полиморфизмом симптомов и синдромов заболевания, и в остром периоде болезни часто требуется проведение дифференциальной диагностики с другими острыми вирусными энцефалитами.

Наибольшую информацию по выявлению патологических изменений вещества головного и спинного мозга можно получить с помощью магнитно-резонансной томографии (МРТ), в отличие компьютерной томографии (КТ), позволяющей четко выявлять геморрагические очаги в ЦНС и анализировать поражения костных образований. МРТ при различных вирусных заболеваниях ЦНС позволяет уточнить локализацию, характер и глубину поражения структур нервной системы. Благодаря большому ряду клинических наблюдений и исследований [2, 3, 5, 11, 12, 22-26, 28, 29, 31-33, 35, 36, 70, 78, 79, 80, 86, 98, 102, 129, 140, 143, 153, 167, 168, 171, 174, 177, 179, 181, 182, 183, 184, 185, 188, 189, 195, 196, 217, 225] для ряда вирусных нейроинфекций были сформулированы МРТ-критерии диагностики, описывающие патологические изменения, имеющие характерные изменения и локализацию патологического процесса. При этом ряд авторов [30, 34, 36, 70, 71, 83, 105, 137, 153, 208, 215, 225] отмечает отсутствие патологических изменений при нейровизуализации у пациентов с различными вариантами вирусных энцефалитов.

МРТ-картина при герпетическом (некротическом) энцефалите (ГЭ), вызванном вирусом простого герпеса, наиболее изучена и характеризуется выявлением гиперинтенсивных очагов в T2-режиме в лобно-височной области (преимущественно в области орбито-фронтальной, нижней и средней височных долей) [3, 5, 12, 22-26, 28, 29, 31-33, 36, 70, 80, 81, 86, 129, 140, 141, 153, 171, 174, 188, 189, 217, 225], реже изменения отмечаются в гиппокампе и парагиппокампальной извилине, миндалевидном теле [23, 33, 70, 86], теменной и затылочных долях полушарий мозга и поясничной извилине [12, 26, 32, 70, 81, 86, 140, 153, 171]. Вовлечение в патологический процесс базальных ганглиев,

выявляемых при нейровизуализации (МРТ и КТ), отмечается в ряде работ [3, 32, 35, 70, 86, 102, 171, 188]. При этом в единичных случаях герпетического энцефалита МРТ-исследование не выявляло изменений вещества головного мозга (Е.П. Деконенко с соавторами указывает на отсутствие изменений при КТ в 14 % случаев, при МРТ — в 5 %) [30].

При цитомегаловирусном (ЦМВ) энцефалите наблюдается поражение перивентрикулярной ткани. МРТ-картина неспецифична и характеризуется наличием измененного сигнала в корковых (лобной и теменной долях) и подкорковых областях гипоинтенсивного на T1- и гиперинтенсивного на T2-режимах [171, 177]. Для ЦМВ энцефалита характерно вовлечение в процесс эпендимы и субэпендимальной области вдоль боковых желудочков, прозрачной перегородки, мозолистого тела и свода [78, 171, 177, 182]. Описаны случаи выявления изменений в области ствола мозга (варолиев мост), мозжечка, таламуса [177] и спинного мозга [178].

МРТ-картина при Эпштейн-Барр вирусном энцефалите характеризуется выявлением измененного сигнала — гиперинтенсивного в T2-режиме в таламусе билатерально и односторонне [171, 195] и базальных ганглиях [171, 167]. Реже изменения отмечаются в стволе мозга [171, 185, 225], коре больших полушарий [167, 171, 183, 184], преимущественно фронтально-париетально-затылочной области, гипоталамусе [184] и мозолистом теле [183]. Накопление контрастного вещества не отмечается. Но наблюдаются и случаи отсутствия изменений на МРТ у пациентов с клиникой энцефалита, вызванного Эпштейн-Барр вирусом [215].

По данным Н.В. Скрипченко с соавторами [143], МРТ-изменения при ветряночном энцефалите у детей встречались редко — в 12,3 % случаев (из 65 обследованных), преимущественно при церебральной форме (50 %), и характеризовались появлением очагов гиперинтенсивного сигнала на T2- и FLAIR-режимах во всех случаях и гипоинтенсивного на T1- только у 12 % пациентов без накопления контраста, локализованных в большинстве случаев в задней черепной ямке [143]. При мозжечковой форме ветряночного энцефалита очаги выявлялись в ножках мозжечка, несколько реже — в области ствола мозга и

полушарий мозжечка. Повторное МРТ-исследование выявляло полный регресс патологических изменений в течение 3 месяцев [138, 143]. В ряде работ отмечалось вовлечение в процесс белого вещества лобных, теменных и затылочных долей [2, 79], подкорковых структур и ножек мозга [2], спинного мозга на верхнегрудном уровне [11].

Для МРТ-картины при флавивирусных энцефалитах, к которым относят японский энцефалит, энцефалит Западного Нила, клещевой энцефалит и др., к характерным признакам было отнесено симметричное поражение глубоких структур серого вещества мозга [181]. МРТ-изменения при японском энцефалите характеризовались выявлением очагов гиперинтенсивного сигнала на T2- и гипоинтенсивного — на T1-режиме в области таламуса с 2 сторон. Характерна высокая частота геморрагического поражения таламуса билатерально; очаги округлые, сливные, без масс-эффекта [196]. Описаны очаги и в среднем мозге, варолиевом мосту, мозжечке [179], заднем бедре внутренней капсулы [196].

МРТ картина при коревом энцефаломиелите характеризовалась выявлением гиперинтенсивных очагов в T2-режиме и изоинтенсивных в T1-режиме с 1-4 дня болезни в хвостатом ядре с двух сторон, скорлупе и стриатуме, семиовальном центре [168, 225]. К.У. Lee [168] отмечал наличие подобных очагов в обеих гемисферах больших полушарий (лобная, темпоральная и париетальная области), преимущественно в белом веществе с усилением к коре в острый период заболевания, а также в центральной семиовальной области, мозолистом теле и зрительных буграх с двух сторон.

Таким образом, согласно данным литературы, нейровизуализационная картина различных видов вирусных энцефалитов разнообразна. Полученные данные свидетельствуют о наличии общих и специфических черт патологических изменений, выявляемых при нейровизуализации. Ряд специфических черт, выявленных при МРТ-исследовании, может способствовать ранней диагностике острых нейроинфекций, а с учетом эпидемиологических, анамнестических и клинических данных могут помочь в вопросах дифференциальной диагностики характера вирусного агента. Важным и нерешенным остается вопрос о причинах

отсутствия МРТ-изменений в ЦНС у пациентов с выраженной клинической картиной при острых вирусных энцефалитах.

1.5 Особенности МРТ-картины очаговых форм острого клещевого энцефалита

Описание патологических изменений при МРТ-исследовании пациентов с ОКЭ представлено в небольшом перечне публикаций [9, 67, 106, 107, 133, 141, 160, 169, 170, 172, 173, 175, 176, 180, 181, 187, 190-193, 197, 199-202, 204-207, 210, 211, 213, 214, 216, 218-220, 222-225] и чаще основано на описании единичных клинических случаев. В публикациях не представлена систематизация данных по частоте встречаемости и локализации патологических очагов, не проводилась корреляция МРТ-изменений и клинической картины болезни.

Исследователи отмечают, что МРТ-изменения в головном и (или) спинном мозге выявляются лишь в 8–20 % случаев очаговых формах ОКЭ [136, 198, 200, 212, 221, 225] и остаются невыясненными причины появления или отсутствия патологических изменений в случаях с идентичной клиникой болезни, при аналогичных симптомах, синдромах и клинических формах ОКЭ.

В имеющихся публикациях [9, 106, 107, 131, 169, 170, 172, 173, 175, 176, 180, 181, 186, 187, 190-193, 197, 199-202, 204-207, 210, 211, 213, 214, 216, 218-220, 222-225] МРТ-картина ОКЭ характеризовалась выявлением патологических очагов гиперинтенсивных в T2- и гипоинтенсивных в T1-режиме. Практически во всех случаях неполиомиелитических форм ОКЭ при МРТ-исследовании отмечалось поражение подкорковых структур головного мозга. Патологический сигнал регистрировался в большинстве случаев в области таламуса (до 80-90 %), чаще билатерально и реже — на одной стороне [13, 107, 169, 191, 197, 199, 201-205, 207, 209, 211, 213, 218, 225]; были описаны также изменения в области базальных ганглиев [14, 107, 134, 136, 174, 209, 216]: стриатума [218, 214] (хвостатого ядра [169, 191, 197, 202, 204, 205, 207, 211], скорлупы [169, 191, 201,

205]), паллидума (бледного шара [169, 191], черной субстанции [191], красного ядра [191]).

По данным литературы, часто МРТ-изменения выявлялись в области ствола мозга [106, 107, 136, 190, 191, 197, 200-204, 207, 213, 214, 225], реже — в мозжечке [9, 197, 199, 202, 205, 207, 225], в полушариях головного мозга [106, 136, 170, 190, 191, 200, 205, 211, 219, 224], мозолистом теле [107, 136, 193, 205], гиппокампе [180, 191]. В единичных случаях отмечалось поражение внутренней капсулы [191], ретикулярной формации ствола мозга [191], медиальной и латеральной петли [191] и гемисферное поражение головного мозга [205].

Описаны случаи формирования очагов гиперинтенсивных в T2-режиме и изоинтенсивных в T1-режиме в области передних рогов спинного мозга на различных уровнях, чаще — на уровне шейного утолщения [107, 133, 172, 176, 187, 191, 203, 206, 210, 211, 216, 222, 223, 224, 225].

Частота выявления МРТ-изменений в структурах головного и спинного мозга у детей в острую фазу КЭ была значительно выше, чем у взрослых пациентов — до 98 % [13, 136]. При этом многоочаговое поражение при нейровизуализации выявлялось в 67 % случаев, а одиночный очаг — в 25 % [136]. Локализация патологических очагов такая же, как и у взрослых пациентов: базальные ганглии (до 66,7 %), полушария головного мозга (в т.ч. гемисферное поражение) — белое (до 41,7 %) и серое (до 16,7 %) вещество; мозолистое тело, ствол мозга и структуры задней черепной ямки (до 8,3 %) [9, 13, 136, 160]. Среди базальных ганглиев более часто диагностировалось вовлечение в процесс стриатума (скорлупы и хвостатого ядра) [205], отмечалось поражение мозжечка [9, 205]. Описан единичный случай диффузного отека в кортикально-субкортикальной зоне затылочно-теменной области слева с контрастным усилением менингеальных оболочек над левой височной долей у ребенка в возрасте 17 дней [219].

Таким образом, при ОКЭ на МР-томограммах выявляются очаги поражения в различных отделах ЦНС, но наиболее часто были описаны гиперинтенсивные

очаги на T2- и гипоинтенсивные на T1-режиме в области таламуса, ствола мозга, хвостатого ядра, мозжечка и передних рогов спинного мозга.

Причиной появления гиперинтенсивных патологических очагов при МРТ исследовании в головном и спинном мозге при ОКЭ, как и при других заболеваниях, является изменение содержания воды в тканях. Причиной являются патоморфологические изменения воспалительного характера в ЦНС, характеризующиеся выраженными дистрофическими и некробиотическими процессами в нервных клетках в острый период, сопровождающиеся диффузным, периваскулярным и перицеллюлярным отеком и вторичным поражением структур миелина. При этом на фоне развивающегося продуктивного васкулита с гипертрофией и гиперплазией эндотелия и других клеточных элементов сосудистой стенки, наблюдаются гиперемия, тромбозы, стазы и диапедезные кровоизлияния, приводящие к формированию очагов расплавления мозгового вещества. [38, 43, 111]

При описании МРТ-изменений в остром периоде КЭ авторы редко подробно описывают клиническую картину заболевания, ограничиваясь только формулировкой очаговой формы КЭ, что не позволяет получить полноценную картину соответствия очагов поражения на МР-томограммах и клиники острой формы КЭ.

Чаще, по данным литературы [180, 205, 211, 220, 223], выявлялось несоответствие клинической картины заболевания и топической локализации патологических изменений, наблюдаемых при МРТ-исследовании, чаще — при энцефалитическом синдроме и несколько реже — при полиоэнцефалитическом синдроме. При нейровизуализации головного мозга большинство авторов [13, 14, 106, 107, 133, 169, 172, 191, 197, 199, 201-205, 207, 209, 211, 213, 214, 216, 218, 225] регистрировали поражение подкорковых структур: чаще — таламуса, реже — базальных ганглиев (в частности, стриатума: скорлупы, хвостатого ядра), при этом у большинства не выявлялась клиника экстрапирамидного синдрома. Синдром нарушения сознания чаще сопровождался поражением таламуса на МР-томограммах, при этом у ряда пациентов поражение данной области протекало

бессимптомно. МРТ-изменения в области полушарий и ствола мозга были выявлены у половины пациентов с эпилептическим синдромом, при мозжечковом синдроме МРТ-поражение структур мозжечка выявлялось в единичных случаях. При полиоэнцефалитическом синдроме выявленные МРТ-изменения у 1/3 пациентов соответствовали клинической картине заболевания.

Наиболее часто полное соответствие было отмечено при полиомиелитическом синдроме, при этом на МРТ-исследовании выявлялся очаг в области передних рогов спинного мозга, соответствующий топике поражения.

Таким образом, в большинстве описаний МРТ-картины острых форм КЭ [9, 133, 169, 172, 175, 176, 187, 192, 201, 203, 204, 205, 206, 213, 214, 216, 218, 219, 224] выявлено полное или частичное соответствие клинике заболевания, чаще — при полиомиелитическом синдроме и реже — в группе с церебральным и стволовым уровнями поражения.

Аналогичные данные были получены и при сопоставлении МРТ-картины ОКЭ и клиники очаговых форм в детском возрасте. Скрипченко В. Н. с соавторами отмечали полное соответствие клиники и МРТ-картины в 80 % случаев [160].

Таким образом, по литературным данным при очаговых формах КЭ соответствующие МРТ-изменения головного и спинного мозга выявляются только в 8–20 % случаев у взрослых и до 98 % — у детей. При МРТ-исследовании регистрировались очаги гиперинтенсивные на T2- и гипоинтенсивные на T1-режиме без накопления контрастного вещества. Характерными локализациями патологических изменений при МРТ-исследовании были таламус (до 80–90 % и чаще билатерально), базальные ганглии (чаще стриатум), ствол мозга и передние рога спинного мозга. Реже изменения выявлялись в области мозжечка, полушарий головного мозга, мозолистого тела, гиппокампа, в единичных случаях — в области внутренней капсулы, паллидуме (черной субстанции, красном ядре, бледном шаре), ретикулярной формации ствола мозга, медиальной и латеральной петли.

Полученные данные демонстрируют наличие характерных патологических изменений при МРТ-исследовании очаговых форм КЭ, но описания в литературных источниках представлены на основе единичных наблюдений, нет четкого понимания частоты встречаемости той или иной локализации патологических изменений, особенно у взрослой группы пациентов. Не проводился анализ клинико-МРТ-сопоставления, нет исследований и по поиску причин появления или отсутствия патологических изменений на МРТ при очаговых формах ОКЭ. В имеющихся литературных источниках не найдено публикаций по сопоставлению МРТ-изменений и патоморфологических данных при тяжелых очаговых формах ОКЭ. Единичными публикациями представлено описание динамического наблюдения за очагами патологических изменений, чаще на примере отдельных клинических случаев. Поэтому появилась необходимость проведения исследования, посвященного данным аспектам очаговых форм КЭ, т.к. ответы на эти вопросы будут способствовать ранней диагностике заболевания, проведению дифференциальной диагностики с другими острыми вирусными энцефалитами и позволят судить о различных вариантах течения вирусного патологического процесса при очаговых формах заболевания.

1.6 Особенности общего и специфического иммунитета при очаговых формах острого клещевого энцефалита

Многолетнее изучение КЭ позволило сформировать взгляды на вопросы этиопатогенеза, позволяющие рассматривать данное заболевание как многокомпонентный процесс, обусловленный, с одной стороны, особенностями вирулетности возбудителя, с другой стороны, — состоянием иммунной системы макроорганизма.

Было установлено, что в патогенности вируса КЭ значимым критерием является способность вируса поражать не только нервную систему, но и лимфоидные органы, модулируя тем самым иммунный ответ хозяина. Так, вирусиндуцированные изменения иммунной системы выявляются уже через 24

часа после инфицирования в виде изменения резистентности организма неспецифического и специфического характера. Под воздействием вируса КЭ на организм человека идет формирование стойкого пожизненного специфического иммунитета, складывающегося как из клеточного, так и гуморального звена. Показателем иммунного ответа является обнаружение вируснейтрализующих антител к вирусу КЭ.

В настоящее время в иммунопатогенезе КЭ выделяют четыре стадии: первая — висцеральная стадия, вторая — стадия изменений в органах иммунной системы, третья — невральная и четвертая — стадия генерализации и инвазии ЦНС [121].

Висцеральная фаза КЭ характеризуется первичным размножением вируса в экстраневральных тканях: макрофагах и фибробластах кожи в месте внедрения вируса (при трансмиссивном пути передачи) и в тканях желудочно-кишечного тракта (при алиментарном пути заражения). Распространение вируса идет лимфогенным и гематогенным путями. Проникая через лимфатические сосуды, вирус размножается в регионарных лимфатических узлах и внутренних органах — селезенке, тимусе, печени, железах внутренней секреции, в тканях желудочно-кишечного тракта, костном мозге. К концу инкубационного периода развивается вирусемия, в дальнейшем вирус КЭ размножается и распространяется в ЦНС (невральная фаза). Инвазия ЦНС происходит гематогенным и невральным путями. Проникновение вируса из крови в ЦНС происходит 2 путями: первый — преодоление гематоэнцефалитического барьера (ГЭБ) через стенку кровеносных капилляров и второй — через фенистрированный эндотелий капилляров сосудистого сплетения, гипофиза, шишковидной железы и другие зоны, не имеющие развитого ГЭБ. Вирус КЭ преодолевает ГЭБ пассивно (диффузия через эндотелиальные клетки капилляров) или путем размножения в эндотелии капилляров, при этом вирус обнаруживается в стенках измененных капилляров в виде отдельных вирионов [93, 144]. Повышение проницаемости ГЭБ при КЭ обусловлено повреждением стенки капилляров ЦНС факторами, связанными с репродукцией вируса КЭ в экстраневральных органах в инкубационный период и

влиянием иммунных комплексов [38]. Ерман Б.А. [38] наблюдал при электронно-микроскопических исследованиях патологические изменения в структурах гематоэнцефалического барьера в инкубационный период КЭ в виде выраженного отека глии и периваскулярных пространств. Данные изменения способствуют интервенции вируса в ЦНС.

Вирус КЭ обладает нейротропностью и основным местом его репродукции является центральная нервная система — нервные клетки; при этом в головном и спинном мозге вирусная РНК выявляется раньше всего в структурах капилляров, нейронах и глиальных элементах, формирующих периваскулярные инфильтраты.

В формировании иммунного ответа при КЭ имеют большое значение изменения в иммунокомпетентных органах: селезенке, тимусе, лимфатических узлах и костном мозге (2 фаза патогенеза болезни). В фазу изменений в органах иммунной системы идет активная репродукция вируса КЭ с первых суток инфицирования. Исследование ультраструктуры лимфоидных тканей показало, что репликация вируса приводит к глубокой дистрофии клеток и, в дальнейшем, к их гибели. В.Я. Карамышева, В.В. Погодина (1990) при экспериментальном КЭ отмечали массовый распад лимфоцитов в селезенке, лимфатических узлах и подавление регенерационных процессов [55].

С целью выяснения патогенетического значения изменений в лимфоидных тканях и их роли в реакции организма на расселение вируса проводили исследования по выявлению вирусной РНК. Так, в эксперименте на белых мышах В.П. Конев (2007) показал, что вирусный материал в лимфоидных тканях накапливается с 1-х суток инфекции в клетках, выполняющих макрофагальную функцию, и лимфоцитах Т-зависимых зон (обнаружение радиометки вирусной РНК в тимусе и селезенке на 3-и сутки, в лимфатических узлах — с 7–8 суток), при этом в селезенке уже в инкубационный период определяется бласттрансформация лимфоцитов и некротические очаги Т-зависимых зон с 3-х суток, в лимфатических узлах — участки лизиса со 2-х суток (с 5–6 суток происходит смена реакции клеточного типа на гуморальный) [87]. Еще в 1960 году Погодина В.В. в своих работах по экспериментальному изучению патогенеза

КЭ показала, что уже через 1 час после алиментарного заражения белых мышей выявлялся вирус КЭ в различных отделах пищеварительного тракта, в крови, региональных лимфатических узлах и нервных ганглиях [122].

Гибель значительного количества клеток в инкубационный период заболевания в лимфоидных органах и мозге, выполняющих макрофагальную функцию, является инициальной фазой воспаления и ведет к развитию депрессии клеточного иммунитета. Количество лимфоцитов падает в результате прямого воздействия вируса на лимфоидную ткань. В дальнейшем происходит истощение лимфоидных органов и повреждение Т-зависимых зон, что обуславливает развитие вторичного иммунодефицитного состояния [38, 42]. Развивающийся иммунодефицит, обусловленный повреждением лимфоидных органов, ведет к формированию воспаления в ткани мозга за счет быстрой инвазии его вирусом. Степень поражения лимфоидных органов является прогностическим критерием тяжести течения вирусного энцефалита. У человека вторичный иммунодефицит связан с быстрым проникновением вируса в тимус [63] и быстрой трансформацией органа [46].

Б.А. Ерман с соавторами [38] в результате электронно-микроскопического исследования показали, что при клещевом энцефалите происходит деструкция лимфоцитов в Т- и В-зависимых зонах, транзиторный дефицит Т-лимфоцитов, увеличение В-лимфоцитов и активация неспецифических иммунорегуляторных клеток — Т-супрессоров; и основным механизмом освобождения от вируса клеток является действие Т-киллеров (цитоплазматических лимфоцитов), так как фагоцитоз в очаге воспаления не эффективен. В очаге поражения при клещевом энцефалите фагоцитоз вирионов не обнаруживается [38].

В.Я. Кармышева и В.В. Погодина (1990) в эксперименте на животных доказали, что характер и степень поражения тимуса зависят от вирулентности штамма вируса, более тяжелое поражение наблюдается при введении высоковирулентного штамма вируса КЭ [55]. Поражение тимуса нарушает функцию иммунной системы, что вызывает появление длительно сохраняющегося иммунодефицита после перенесенного ОКЭ.

Таким образом, при острой форме КЭ происходит расселение вируса в лимфоидных органах с одновременным развитием в них реакций, отражающих формирование иммунного ответа. Клетками-мишенями являются макрофаги и Т-лимфоциты. В инкубационный период идет максимальное накопление вириона в лимфоидных органах, особенно в региональных к месту заражения — в лимфатических узлах, затем они фиксируются в зонах сосудистых образований мозга [56]. Грубое повреждение лимфоидных органов в инкубационный период ведет к более быстрому заселению мозга вирусом и развитию энцефалитических очагов. В случае развития КЭ в маловосприимчивом макроорганизме инфекционный процесс завершается на уровне периферических лимфоидных органов, сохраняющих морфологическую целостность и функциональную активность. Вторичный иммунодефицит при этом не развивается, либо не носит характер выраженной депрессии. Альтеративный и экссудативный энцефалит развивается редко. Таким образом, поражение органов лимфоидной системы является важным фактором в патогенезе КЭ и является прогностическим критерием различного течения и клинических форм заболевания.

Согласно современным представлениям, вирусная интервенция (в т.ч. и вируса КЭ) вызывает мобилизацию всех врожденных и адаптивных иммунных механизмов с формированием специфического и неспецифического иммунного ответа, направленного на ограничение и элиминацию инфекционного агента. Неспецифический иммунный ответ обусловлен повышением уровня интерферонов, обладающих противовирусным действием, специфических иммуноглобулинов, активацией системы комплемента и натуральных киллеров [68]. Специфический иммунный ответ направлен на предотвращение распространения вируса в организме путем непосредственной элиминации вируса и вирусинфицированных клеток [45].

Отражением защитных функций организма при остром КЭ являются возникающие закономерные изменения в общем анализе крови, зависящие и от уровня активности вируса и резистентности макроорганизма. При остром клещевом энцефалите характерно развитие нейтрофильного лейкоцитоза [52, 85,

111, 120] со сдвигом лейкоцитарной формулы влево на фоне лимфопении [4, 52, 69, 84, 92, 111, 115, 148], что наиболее выражено при очаговых формах [4, 69, 84, 85, 92, 148]. Изменение лейкоцитарной формулы обусловлено адсорбцией и репродукцией вируса КЭ в лейкоцитах [111, 148], которые на ранней стадии болезни выполняют барьерную функцию. Длительность сохранения и степень выраженности нейтрофильного лейкоцитоза зависят от степени вирулентности вируса КЭ [135]. Крылова Н.В. с соавт. [92] отмечали, что в острый период КЭ строгая последовательность фаз лейкопении и умеренного лейкоцитоза обусловлена влиянием вируса на полинуклеары. Тропизм вируса КЭ в первую очередь обращен к полинуклеарам, затем — к лимфоцитам. Гранулоциты адсорбируют на себе вирус и поглощают его, участвуя в репликации вирусных частиц. В последующем проявляется цитоцидным действием вируса и выхода его в плазму. Непосредственным проявлением такого действия является нейтропения, а затем лимфопения и вирусемия [92].

У детей в острый период КЭ отмечается развитие характерных гематологических изменений в виде лейкоцитоза, нейтрофилеза, моноцитоза, лимфопении и эозинофилопении с повышением скорости оседания эритроцитов (СОЭ) [84, 148], при этом данные изменения были ярче представлены у детей старшей возрастной группы.

В инициации иммунного ответа при первичном контакте с вирусом КЭ большая роль отводится макрофагам, относящимся к клеткам врожденного иммунитета. Работами отечественных ученых показано, что макрофаги могут фагоцитировать зараженные вирусом клетки [4, 94, 108, 158], что подтверждается повышением функциональной активности макрофагов, активностью и интенсивностью фагоцитоза [77, 111]. При этом ряд авторов отметили резкое угнетение фагоцитарной активности нейтрофилов при очаговых формах ОКЭ [58, 92]. Кроме того, что макрофаги являются клетками-эффекторами и модуляторами воспалительных процессов, также была показана роль этих клеток в качестве переносчика вируса [127, 146, 194].

В острый период КЭ наблюдаются внутрипопуляционные изменения лимфоцитов — В- и особенно Т-лимфоцитов. Состояние Т-системы иммунитета при клещевом энцефалите характеризуется развитием Т-лимфопении на фоне нормального или сниженного абсолютного содержания лимфоцитов в периферической крови, на что указывают ряд исследователей [58, 85, 92, 101, 103, 121]. Дефицит Т-клеточного звена иммунитета, обусловленный быстрым проникновением вируса в лимфоидные органы, в том числе в тимус, ведет к истощению лимфоидной ткани и повреждению Т-зависимых зон, и к формированию вторичного иммунодефицитного состояния [38, 111]. Появление лимфопении и ее продолжительность зависят от вирулентности штамма вируса КЭ, при этом уровень снижения Т-лимфоцитов прямо коррелирует с тяжестью течения клещевого энцефалита [58, 146]. Так, при очаговых формах ОКЭ развивается глубокий дефицит Т-клеточного звена иммунитета, особенно у пациентов с летальными исходами заболевания [85].

По данным Тер-Багдасарян Л.В., при очаговых формах КЭ параллельно развиваются противовирусные и иммунопатологические компоненты иммунного ответа [149].

В формировании гуморального иммунного ответа при КЭ имеет большое значение количественное и функциональное состояние В-лимфоцитов, что отражает тяжесть течения заболевания. В острый период клещевого энцефалита происходит повышение относительного и абсолютного количества В-лимфоцитов, особенно более выраженное в случаях тяжелого течения инфекции [55, 58, 85]. В основе увеличения количества В-лимфоцитов рассматривается нарушение функции Т-звена иммунной системы и активация гуморального звена иммунитета на вирусный агент [42].

Функциональное состояние В-лимфоцитов характеризуется уровнем плазменных (сывороточных) иммуноглобулинов — IgG, IgM, IgA. Уровень последних отражает процесс антителообразования и последовательное переключение синтеза иммуноглобулинов различных классов в ходе клещевой вирусной инфекции. При всех формах ОКЭ в первые 2 недели у большинства

больных преобладает синтез «ранних» антител класса IgM, затем идет формирование стойкого иммунного ответа за счет синтеза «поздних» антител класса IgG [135]. При очаговых формах КЭ характерна более ранняя выявляемость и более высокие показатели иммуноглобулинов класса М по сравнению с неочаговыми формами [15, 16, 106]. При тяжелых очаговых формах КЭ характерно длительное сохранение высокого уровня «ранних» антител, что отражает иммунологическую реакцию иммунокомпетентных клеток на циркуляцию вируса КЭ [15, 16, 106, 111]. Тер-Багдасарян Л.В. показала, что тяжесть течения КЭ определяется медленным или низким производством нейтрализующих антител и ассоциируется с развитием выраженной гиперчувствительности замедленного типа [147]. При ОКЭ описан феномен дисиммуноглобулинемии — феномен задержки переключения синтеза IgM на синтез IgG. По мнению Кветковой Э.А. [135], механизм дисиммуноглобулинемии с Т-депрессией обусловлен поражением вирусом Т-клеток, вызывая нарушение функции Т-регуляторов и вторично с развитием дисбаланса В-лимфоцитов, нарушением динамики продукции антител. Также феномен задержки переключения синтеза IgM на синтез IgG обусловлен дефектом в продукции интерферона (IFN γ) [50]. Рядом авторов отмечено, что более грубое поражение ЦНС характерно у пациентов, у которых ярче представлен феномен задержки переключения синтеза IgM на синтез IgG [15, 58, 85, 106, 111, 127]. «Ранние» антитела класса IgM хуже защищают ЦНС, чем «поздние» IgG [15, 127], так как IgM, по сравнению с IgG, образуют менее прочные соединения с антигенами, и большая величина молекул IgM не позволяет проникать последним через биологический барьер, вследствие чего инактивация вируса осуществляется только внеклеточно. Позднее образование антител позволяет вирусу через плазму проникать в мозг до возникновения гуморального ответа. При этом иммунокомпетентные клетки ЦНС синтезируют антитела, о чем говорит факт обнаружения последних в СМЖ.

По данным Ковтун О.П. [84], у детей также наблюдалась дисиммуноглобулинемия, при этом были выявлены существенные возрастные

различия. Так, у детей с 3 до 7 лет отмечалась гипериммуноглобулинемия класса М (формирование первичного иммунного ответа), а у детей с 8 до 14 лет — гипериммуноглобулинемия класса А и G (формирование вторичного иммунного ответа). Отмечалось также повышение уровня комплемента, при этом у детей до 7 лет повышение выявлялось на протяжении всего периода болезни, тогда как у детей с 8 до 14 лет — только в первые 40 дней заболевания.

Формирование циркулирующих иммунных комплексов (ЦИК) (антитела IgG подтипа 1 и 3 с антигеном) способствует активированию системы комплемента. Комплемент, включаясь в состав иммунных комплексов, обеспечивает реакцию иммунного прилипания, ускоряет процесс их фагоцитоза и лизиса. При ОКЭ выявляется повышение содержания ЦИК, ведущее к гиперактивности системы комплемента, что может являться предиктором тяжелого течения инфекционного процесса [77, 85, 92, 145].

Помимо системного иммунного ответа при КЭ в острую фазу идет формирование и местного иммунного ответа в ЦНС. Местный иммунный контроль репродукции вируса в нервных клетках осуществляется сенсibilизированными лимфоцитами через активированные макрофаги и путем локальной продукции интерферона, синтеза антител плазматическими клетками в очаге воспаления и нервной системе. Морфологическим доказательством этого, по мнению Б.А. Ерман с соавт. (1996), является выявление воспалительных компонентов в форме периваскулярных муфт, локальной и диффузной клеточной инфильтрации, нейрофагии, что рассматривается как формирование местного клеточного иммунитета [38]. Имунокомпетентные клетки (лимфоциты), плазматические клетки, макрофаги, появляющиеся в ЦНС в ответ на вирусную инвазию, осуществляют формирование местного клеточного и гуморального иммунитета. Вирус, вызывая повреждение нервных клеток, способствует появлению вирусиндуцированных антигенов нервной системы, вследствие чего развиваются аутоиммунные реакции за счет изменения антигенной структуры собственных поврежденных клеток и антигена вируса (включение в белковую оболочку вируса элементов мембраны инфицированных клеток). Проведенные

исследования показали, что аутоиммунный ответ в ЦНС регистрируется на первой неделе болезни и достигает пика к 7-ому дню заболевания [42, 58, 63], при этом напряженность аутоиммунного ответа выше при очаговых формах заболевания [63]. Таким образом, специфический противовирусный и иммунопатологический компоненты иммунного ответа развиваются параллельно и определяют глубину поражения ЦНС и исход заболевания. Так, Погодина В.В. [121] отмечала, что при КЭ имеется выраженный иммунный ответ, характеризующийся дефицитом Т-лимфоцитов, пролиферацией В-лимфоцитов, реакцией макрофагов, появлением антигенов в крови и СМЖ, клеточными иммунными реакциями в ткани мозга, которые действуют как защитный, так и патологический механизмы.

Таким образом, при КЭ в острую фазу формируется иммунный ответ, состоящий из клеточного, гуморального звеньев, влияющий на исход заболевания. При очаговых формах КЭ [85] параллельно идет формирование противовирусных механизмов иммунитета и иммунопатологических компонентов иммунного ответа. Выраженный общий и местный иммунный ответ при ОКЭ обладает как защитным, так и патологическим действием, приводящим к иммуноопосредованному процессу повреждения нервной ткани. Поражение структур ЦНС зависит от активности вирусного процесса, сопровождающегося дисбалансом Т- и В-клеточных звеньев иммунитета. Более грубое поражение ЦНС характерно для пациентов, у которых ярче представлен феномен задержки переключения синтеза IgM на синтез IgG. Повышенное содержание ЦИК, приводящее к активации системы комплемента, является предиктором тяжелого течения инфекционного процесса.

Одной из задач нашего исследования было изучить влияние особенностей иммунного ответа у пациентов с очаговыми формами ОКЭ на характер повреждений ЦНС и постараться ответить на вопрос: есть ли связь между особенностями иммунной защиты организма и появлением энцефалитических очагов при МРТ-исследовании ЦНС. Подобных публикаций и ранее проведенных исследований по поиску причин выявления патологических очагов при МРТ-

исследовании пациентов с очаговыми формами ОКЭ в изученной литературе не найдено.

1.7 Патоморфологические изменения центральной нервной системы при очаговых формах острого клещевого энцефалита

Патоморфология острого КЭ была изучена многими авторами на основании клинических и экспериментальных данных, начиная с работ И.А. Робинсона и Ю.С. Сергеева в 1939 и 1940 гг. [131].

Макроскопические изменения в головном и спинном мозге у больных, умерших в острую фазу КЭ, были скудные, в виде отека и гиперемии оболочек и вещества мозга, иногда с рассеянными петехиальными кровоизлияниями; легкой ступенчатостью границы серого и белого вещества (более грубо — в бульбарном отделе ствола мозга и шейном отделе спинного мозга) [64, 109, 111]. Было доказано, что патологический процесс при ОКЭ носит диффузный характер с поражением как серого, так и белого вещества головного и спинного мозга [38, 43, 49, 61].

Наиболее подробный анализ патогистологической картины ОКЭ (45 случаев) был представлен в работах Л.И. Зайцевой, Б.А. Ермана [43], которые выделили 3 зоны поражения в зависимости от характера, частоты и тяжести поражения: 1 зона — спинной мозг — характеризовалась постоянными и наиболее тяжелыми изменениями; 2 зона — ствол мозга и мозжечок — изменения были выраженные, но наблюдалась вариация по частоте и интенсивности поражения; 3 зона — кора головного мозга, базальные ганглии, зрительные бугры — характеризовалась наименее выраженными изменениями.

В зависимости от характера воспалительной реакции было выделено 3 типа патологических изменений в ЦНС: 1) альтеративно-продуктивное воспаление; 2) альтеративно-экссудативное воспаление; 3) альтеративное воспаление, чаще наблюдавшееся у больных с вторичным иммунодефицитным состоянием [43, 113].

Альтеративно-продуктивное воспаление составляло, по данным авторов, до 40 % случаев. Патологический процесс характеризовался диффузным характером, поражением оболочек и всех отделов ЦНС, включая серое и белое вещество. В спинном и головном мозге наблюдалось ярко выраженное продуктивное воспаление с очагами альтерации нервных клеток, преимущественно в моторных ядрах спинного и головного мозга. При этом отмечалось преобладание распространенных воспалительных изменений в ЦНС над очаговыми некробиотическими изменениями. Альтеративный процесс характеризовался как дистрофия и некроз нервных клеток, формирование периваскулярных клеточных муфт и многочисленных глиальных узелков; тяжелые нарушения кровообращения (артериальное полнокровие, стаз, тромбоз, диапедезные кровоизлияния, периваскулярный и перицеллюлярный отек), сочетающиеся с изменениями сосудистой стенки (продуктивный васкулит с гипертрофией и гиперплазией эндотелия вплоть до закрытия просвета сосуда). Данному типу воспаления соответствовали случаи очаговых форм ОКЭ с длительностью болезни до 30 дней с клиническими признаками панэнцефалитического поражения ЦНС [21].

Второй тип — альтеративно-экссудативное воспаление — наблюдался редко, в 6 % случаев, и характеризовался поражением белого и серого вещества мозга, отсутствием воспалительной клеточной инфильтрации, наличием интенсивного отека ткани мозга, массовым выпадением нервных клеток с декомплексацией нервной ткани (особенно в спинном мозге по всему длиннику и поперечнику), наличием очаговых и распространенных дистрофических и некробиотических изменений в нервных клетках моторных ядер и мозжечка, некробиотических и некротических изменений в стенках сосудов; слабой глиальной реакцией. Клинически это были случаи с молниеносным течением заболевания с клиникой выраженного энцефалитического синдрома, синдрома внутричерепной гипертензии без выраженных стволовых и спинальных симптомов [43, 109].

Третий тип — воспаление с преобладанием альтерации — составлял до 50 % случаев. Чаще наблюдался у больных с иммунодефицитным состоянием, у

одних — приобретенном до момента заболевания ОКЭ, у других — как физиологический процесс, результат старения у пожилых лиц. Патологический процесс характеризовался наличием распространенных дегенеративно-некробиотических изменений в нервных клетках ЦНС с массовым их выпадением (особенно в спинном мозге — передних, боковых и задних рогах). В коре головного мозга, стволе мозга, мозжечке, базальных ганглиях и зрительных буграх отмечался вялотекущий воспалительный процесс [43]. Данная патоморфологическая картина была характерна для очаговых форм с длительным течением болезни (до 150 дней), длительной ИВЛ, выраженными полиоэнцефалитическими и полиомиелитическими синдромами, но с редким синдромом нарушения сознания [21]. Аналогичные изменения описывает Сомова Л.М. с соавторами [104].

Причиной развития различных типов воспаления является степень вирулентности вируса и иммуногенная реакция макроорганизма. Проллиферативный тип воспалительной реакции связан с иммунологической реакцией гиперчувствительности замедленного типа; экссудативный обусловлен высокой вирулентностью вируса и развитием реакции гиперчувствительности немедленного типа; третий тип с преобладанием альтерации — при первичных и вторичных иммунодефицитных состояниях [20].

При гистологическом исследовании ЦНС при ОКЭ были характерны изменения в области ствола мозга — нижних олив, в моторных ядрах 6, 7, 8, 9, 10, 11 и 12 пары черепных нервов, ретикулярной формации, черной субстанции, красном ядре, голубом пятне и ядрах мозжечка, а также в теменной коре, базальных ганглиях и зрительном бугре, в передних рогах шейного и грудного отдела, менее выражены были патологические изменения в поясничном отделе и боковых столбах спинного мозга [9, 43, 49, 111, 197, 207, 214, 226].

При этом вирусная РНК клещевого энцефалита выявлялась в головном и спинном мозге раньше всего и с большим постоянством — в структурах капилляров, нейронах и глиальных элементах, формирующих периваскулярные инфильтраты [87]. При анализе литературы была выявлена единичная работа, в

которой одновременно дается описание клинической картины заболевания, выявленные МРТ-изменения и данные аутопсии у 7-летнего пациента с крайне тяжелым течением энцефалитической формы острого КЭ (смерть на 105 день болезни) [9]. При наличии клиники энцефалитического синдрома (представленного эпилептическим синдромом, синдромом нарушения сознания, поражением пирамидных путей и экстрапирамидным синдромом) и полиоэнцефалитического синдрома с мостовым уровнем поражения при МРТ-исследовании были отмечены изменения в области подкорковых структур билатерально и в левой гемисфере мозжечка. При патологоанатомическом исследовании выявлены диффузный и очаговый глиоз, очаговый спонгиозный отек вещества головного мозга, изменения в мозжечке, стволовых структурах и спинном мозге. Таким образом, при наличии в клинике нарушения сознания, экстрапирамидного синдрома на МРТ были выявлены соответствующие изменения в подкорковых структурах, но при гистологическом исследовании в данной области мозга не было описано патологических изменений, и наоборот, поражение мозжечка, отмеченное при нейровизуализации и патоморфологическом исследовании, не сопровождалось развитием клиники мозжечкового синдрома. Гистологически диффузно-очаговые изменения вещества мозга (глиоз и отек), клинически проявившиеся развитием эпилептического синдрома, не были выявлены при МРТ-исследовании. Таким образом, данный клинический случай демонстрировал только частичное соответствие между клинической картиной, выявленными МРТ-изменениями и патоморфологической картиной заболевания, что свидетельствует о диссоциации между топикой клинических проявлений и морфологических изменений в веществе мозга при поражении вирусом КЭ.

Таким образом, анализ литературных данных показал:

– отсутствие частотных характеристик патологических очагов, выявляемых при МРТ-диагностике очаговых форм ОКЭ;

– отсутствие систематизации сопоставления клинической картины синдромов и очаговых форм ОКЭ с особенностями патологических изменений при МРТ-исследовании ЦНС;

– нет публикаций, анализирующих особенности течения очаговых форм ОКЭ, которые могли послужить патогенетическими причинами появления патологических изменений мозгового вещества при МРТ-исследовании;

– отсутствуют исследования о связи патологических изменений общего и специфического иммунитета при очаговой форме ОКЭ с появлением или отсутствием очагов воспаления при нейровизуализации;

– отсутствие работ, в которых проводилось сопоставление клинических форм и синдромов очаговых форм ОКЭ с выявленными изменениями структур ЦНС при МРТ-исследовании и патогистологической картиной заболевания;

– единичные публикации описывают динамику патологических изменений при МРТ исследовании, выявленных в острый период КЭ.

В результате проведенного литературного обзора очевидна новизна данного исследования, которая будет заключаться в выделении характерных МРТ-признаков очаговых форм острого КЭ и поиске причин появления или отсутствия патологических изменений при МРТ-исследовании ЦНС пациентов с очаговыми формами ОКЭ на основании анализа особенностей клинической картины, оценки иммунологических нарушений, клинико-МРТ-сопоставления с патоморфологическими особенностями вирусного поражения ЦНС.

Глава 2.

МАТЕРИАЛЫ И МЕТОДЫ ИССЛЕДОВАНИЯ

Для изучения клинико-нейровизуализационных особенностей очаговых форм острого клещевого энцефалита (ОКЭ) было проведено исследование, основанное на собственных наблюдениях за пациентами, проходившими стационарное лечение на базе Государственного автономного учреждения здравоохранения Свердловской области «Свердловская областная клиническая больница № 1» (ГАУЗ СО «СОКБ № 1») за 10-летний период с 2010 по 2019 год (главный врач — д.м.н. Бадаев Ф.И. с 2009 по 2017 гг., Трофимов И.М. — с 2018 г. по настоящее время). Научное исследование проведено на кафедре нервных болезней, нейрохирургии и медицинской генетики ФГБОУ ВО «Уральский государственный медицинский университет» МЗ РФ (ректор — д.м.н., профессор, академик РАН Ковтун О.П.).

Для выполнения основных целей и задач диссертационной работы было проведено открытое когортное проспективное исследование 79 пациентов с очаговыми формами заболевания.

В рамках проведенного исследования было получено одобрение локального этического комитета при ГБУЗ СО «СОКБ № 1» (прокол № 89 от 21.12.2010).

2.1 Общая характеристика групп исследования

В исследование были включены пациенты старше 18-летнего возраста, соответствующие критериям включения и невключения, подписавшие самостоятельно (или законными представителями) добровольное информированное согласие на клинико-инструментальное обследование и лечение в условиях ГАУЗ СО «СОКБ № 1».

Критерии включения:

– возраст пациентов — старше 18 лет;

- подтвержденный диагноз ОКЭ, основанный на эпидемиологических, клинических и серологических данных;
- очаговая форма клещевого энцефалита;
- наличие МРТ-исследования головного и/или спинного мозга в острый период КЭ;
- наличие подписанного информированного согласия на лабораторную и МРТ-диагностику.

Критерии невключения:

- серонегативные формы ОКЭ;
- лихорадочные и менингеальные формы ОКЭ;
- микст-инфекции, передающиеся иксодовыми клещами;
- другая острая неврологическая патология.

Для решения задач исследования была набрана группа из 79 пациентов, среди них женщины 54 человека (68,4 %); средний возраст – $46,33 \pm 17,04$ лет. В зависимости от результатов МРТ-исследования головного и/или спинного мозга в острый период заболевания были выделены 2 группы:

- 1-ая группа (n = 38) — основная группа — пациенты с изменениями на МРТ воспалительного характера;
- 2-ая группа (n = 41) — группа сравнения — пациенты, у которых либо отсутствовали нейровизуализационные изменения, либо они носили невоспалительный хронический характер.

Таблица 1 — Общая характеристика групп исследования

Показатели	1 группа (n = 38)	2 группа (n = 41)	p
Мужчины	11 (28,9 %)	14 (34,1 %)	p = 0,799
Женщины	27 (71,1 %)	27 (65,9 %)	
Возраст (лет)	$42,5 \pm 16,0$	$49,9 \pm 17,4$	p = 0,053

Основная группа (1 группа) составила 38 больных, среди них женщины 27 человек (71,1 %); средний возраст — $42,5 \pm 16,0$ года; в группе сравнения (2

группа) — 41 пациент, среди них женщины 27 (63,9 %); средний возраст — $49,9 \pm 17,4$ года (Таблица 1).

В основной группе, как и в группе сравнения (Таблица 2), основным фактором заражения был трансмиссивный (по 26 больных в каждой группе — 68,4 % и 63,4 % соответственно). В основной группе чаще регистрировались укусы множественных локализаций по сравнению с контрольной группой: 9 случаев (23,7 %) и 3 случая (7,27 %) соответственно; $p = 0,097$. Лесной фактор занимал 2-ое место среди причин заражения КЭ и наблюдался у 1/3 пациентов (1 гр. — 26,3 % и 2 гр. — 29,3 %), алиментарный фактор — в 5,3 % и 7,3 % случаев соответственно без достоверной разницы в группах исследования.

Таблица 2 — Причины заражения КЭ

Факторы заражения	1 группа (n = 38)	2 группа (n = 41)	p
Укус клеща, из них – множественные	26 (68,4 %) 9 (23,7 %)	26 (63,4 %) 3 (7,3 %)	$p = 0,813$
Лесной фактор	10 (26,3 %)	12 (29,3 %)	$p = 0,806$
Алиментарный фактор	2 (5,3 %)	3 (7,3 %)	$p = 1,000$

В основной группе в случаях с известной локализацией укусов несколько чаще отмечалась локализация укуса в нижней части тела (в т.ч. нижние конечности) — 16 случаев (55,2 %), укусы в верхней половине тела и руки отмечены в 9 случаях (31,0 %), в группе сравнения недостоверно чаще наблюдались укусы в верхней половине тела и верхних конечностях — 10 случаев (50,0 %). Укусы в область головы были зарегистрированы в 2 случаях в 1-й и в одном — во 2-й группах, а в область шеи — 2 случая в основной группе. Локализация укуса была неизвестна в 6 и 7 случаях в 1 и 2 группах соответственно. Таким образом, достоверных различий по локализации укусов не выявлено (Таблица 3).

Таблица 3 — Локализация укусов

Локализация укуса клещей	1 группа n = 29	2 группа n = 20	p
Голова	2 (6,9 %)	1 (5,0 %)	p = 1,000
Шея	2 (6,9 %)	0	p = 0,507
Верхняя половина тела и верхние конечности	9 (31,0 %)	10 (50,0 %)	p = 0,237
Нижняя половина тела и нижние конечности	16 (55,2 %)	9 (45,0 %)	p = 0,567

Длительность присасывания клещей (Таблица 4) как в основной, так и в группе сравнения у большинства пациентов (16 и 18 случаев соответственно) составила до 24 часов; удаление клещей через 24 часа и более после укуса было зарегистрировано по 2 случая в обеих группах. Сроки удаления клещей были неизвестны в 8 и 6 случаях в 1 и 2 группах.

Таблица 4 — Длительность присасывания клещей

Длительность присасывания	1 группа n = 18	2 группа n = 20	p
До 24 часов	16 (88,9 %)	18 (90,0 %)	p = 0,676
Более 24 часов	2 (11,1 %)	2 (10,0 %)	

Большинство пациентов в основной группе (30 — 78,9 %) и в группе сравнения (36 — 87,8 %) были не привиты (p = 0,368). Наличие вакцинопрофилактики у 21,1 % и 12,2 % пациентов в группах сравнения было проведено с нарушением в схемах и сроках проведения.

Таким образом, в результате изучения показателей общей и эпидемиологической характеристик групп исследования достоверных различий выявлено не было. Поэтому группы сравнения признаны репрезентативными в рамках настоящего исследования.

2.2 Методы исследования

В ходе исследования были изучены клиничко-анамнестические, эпидемиологические данные, результаты неврологического статуса, показатели

общеклинических, иммунологических, серологических исследований, спинномозговой жидкости (СМЖ) в динамике, результаты МРТ-исследования головного и/или спинного мозга 79 пациентов с очаговыми формами ОКЭ за период 2010–2019 гг.

В работу были включены больные с достоверным диагнозом «острый клещевой энцефалит, очаговая форма», основанном на типичной клинической картине, эпидемиологических данных и подтвержденными серологическими результатами исследования крови и/или ликвора по выявлению специфических IgM и IgG к вирусу клещевого энцефалита в диагностических титрах. В работе была использована классификация острых форм клещевого энцефалита, предложенная д.м.н. Волковой Л.И. (Приложение 1).

В основной группе (n = 38) МРТ-исследование было проведено на $18,97 \pm 14,19$ день болезни (с 4 по 63 д.б.), в группе сравнения в аналогичный период — $21,63 \pm 15,64$ день болезни (с 5 по 77 д.б.) ($p = 0,415$). Дизайн исследования представлен на рисунке 4.

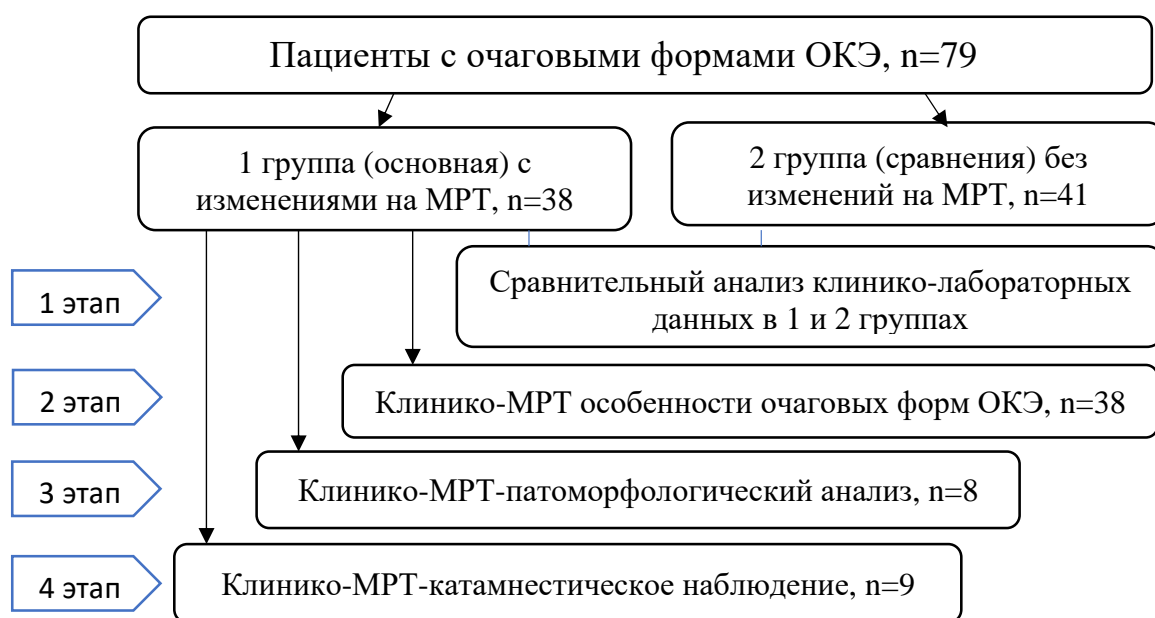

Рисунок 4— Дизайн исследования

В рамках исследования был проведен анализ патоморфологических данных и клинико-МРТ-особенностей летальных случаев в основной группе ($n = 8$) и группе сравнения ($n = 3$). У 9 пациентов (23,7 %) из группы с изменениями на МРТ было проведено катamnестическое наблюдение с оценкой динамики клиники и патологических изменений на МРТ в ЦНС.

В связи с отсутствием четких клинических критериев градации периодов течения острых вирусных энцефалитов, в том числе и острого клещевого энцефалита, нами было использовано следующее авторское деление, исходя из клинических и серологических особенностей очаговых форм заболевания: первые 10 дней болезни — период разгара заболевания, с 11 по 20 день болезни — период стабилизации процесса, с 21 по 30 день болезни — период регресса острого периода, с 31 по 50 день болезни — ранний восстановительный период и с 51 дня болезни и далее — стадия восстановления и исходов острого периода.

Для оценки неврологического дефицита были использованы шкала комы Глазго (Приложение 2), шкала оценки степени тяжести менингеального синдрома (Приложение 3). Определение степени тяжести полиомиелитического синдрома было основано на балльной системе оценки в зависимости от выраженности неврологического дефицита (Приложение 4).

Общеклинические, иммунологические и иммунохимические исследования проводились на базе лабораторного отделения ГАУЗ СО «СОКБ № 1» (зав. лабораторным отделением к.м.н. Мазеин Д.А.). Выявление антигена вируса КЭ методом иммуноферментного анализа (ИФА) в сыворотках больных осуществлялось по стандартной методике с использованием тест-систем ЗАО «Вектор-Брест» в серологической лаборатории СОКБ № 1. Патоморфологическое и патогистологическое исследования аутопсийного материала летальных случаев очаговых форм острого клещевого энцефалита проводились на базе ГАУЗ СО «Свердловское областное патологоанатомическое бюро» (начальник бюро — Игумова Ю.Э.).

Нейровизуализация осуществлялась с помощью магнито-резонантной томографии на аппарате Magnetom Trio A System фирмы Siemens 3Т, в

стандартных режимах: T1W (sag), T2W (ax), DWI (ax), SWI / T2* (ax), T2 – FLAIR (cor + opt ax) (зав. отделением лучевой диагностики Башкирцева Т.Ю.).

Статистическая обработка полученных данных выполнялась на персональном компьютере с использованием прикладных программ Microsoft Excel XP (в т.ч. определение функции квартиль) и программы BioStat 2009

(компания AnalysSoft Inc.). Для количественной оценки уровня титров специфических антител класса IgM и IgG к вирусу клещевого энцефалита производился расчет средней геометрической величины титра антител. При правильном распределении признака использовались методы параметрической статистики, при неправильном распределении — методы непараметрической статистики. Количественные признаки представлены в виде $M \pm SD$, где M — среднее арифметическое значение, SD — стандартное отклонение при правильном распределении данных; при неправильном распределении — медиана и границы межквартильного интервала (в скобках). Качественные данные представлены в виде абсолютных (n) и относительных (%) значений. Для анализа различий независимых групп при правильном распределении данных применялся критерий Стьюдента, в случае неправильного — U-критерий Манна-Уитля. Качественные бинарные признаки сравнивались точным критерием Фишера, остальные — критерием Хи-квадрат. Для оценки статистической значимости критерия внутри одной группы применялся биномиальный тест. Различия считались значимыми при $p < 0,05$.

Глава 3.

РОЛЬ КЛИНИЧЕСКИХ ОСОБЕННОСТЕЙ ОЧАГОВЫХ ФОРМ КЛЕЩЕВОГО ЭНЦЕФАЛИТА В РАЗВИТИИ ПАТОЛОГИЧЕСКИХ ИЗМЕНЕНИЙ ПРИ МРТ-ИССЛЕДОВАНИИ НЕРВНОЙ СИСТЕМЫ

С целью выявления причин появления характерных изменений воспалительного характера в структурах головного и/или спинного мозга при МРТ-исследовании было проведено изучение клинических особенностей очаговых форм острого клещевого энцефалита в группах сравнения.

Клиническая картина очаговых форм ОКЭ характеризовалась сочетанием общеинфекционного синдрома, менингеального симптомокомплекса и очаговых синдромов поражения различных отделов центральной нервной системы (ЦНС).

3.1 Клинические особенности инкубационного периода

Инкубационный период (Таблица 5) был уточнен только в случаях с точно известной датой укуса клеща, достоверных различий в группах исследования не было выявлено. Средняя продолжительность инкубационного периода составила в основной группе — $11,5 \pm 5,8$ суток, в группе сравнения — $11,7 \pm 6,6$ суток ($p = 0,913$). У большинства больных инкубационный период составил до 20 суток: 1 гр. — 88,5 % и 2 гр. — 96,2 %, при этом чаще выявлялся инкубационный период от 11 до 20 суток — 50,0 % и 57,7 % соответственно. Короткий инкубационный период до 10 суток был зарегистрирован в 38,5 % случаев в обеих группах исследования, из них до 2 суток — по 3 случая в каждой группе.

Таблица 5 — Длительность инкубационного периода

Сроки инкубационного периода	1 группа (n = 26)	2 группа (n = 26)	p
1-10 суток, в т.ч. до 2 суток	10 (38,5 %) 3 (11,5 %)	10 (38,5 %) 3 (11,5 %)	p = 1,000
11–20 суток	13 (50,0 %)	15 (57,7 %)	p = 0,781
более 21 суток	3 (11,5 %)	1 (3,8 %)	p = 0,610

3.2 Клинические особенности лихорадочного периода

При анализе особенностей лихорадочного периода было исключено 7 пациентов (2 из 1 гр. и 5 из 2 гр.) в связи с отсутствием достоверных сведений. Температурная реакция была представлена 3-мя основными типами: одноволновая, двухволновая и ремиттирующая (характеризующаяся повторными подъемами температуры 3 и более раз) лихорадка.

Таблица 6 — Общая характеристика лихорадочного периода

Показатели	1 группа (n = 36)	2 группа (n = 36)	p
Одноволновая лихорадка	23 (63,8 %)	28 (77,7 %)	p = 0,300
2-волновая лихорадка	2 (5,6 %)	2 (5,6 %)	p = 1,000
Ремиттирующая лихорадка	11 (30,6 %)	6 (16,7 %)	p = 0,267

У большинства пациентов групп исследования (Таблица 6) была отмечена одноволновая лихорадка: 23 случая (63,8 %) в 1 группе, что незначительно меньше, чем в группе сравнения (28 больных — 77,7 %; p = 0,300). Двухволновая лихорадка была зарегистрирована у 2 пациентов в обеих группах (по 5,6 %); ремиттирующая — у 11 больных (30,6 %) основной группы, что в 2 раза превышает частоту в группе сравнения — 6 пациентов (16,7 %; p = 0,267). Средняя общая продолжительность лихорадки составила $21,2 \pm 11,3$ дня в основной группе и $18,8 \pm 13,5$ в группе сравнения (p = 0,416).

При одноволновом течении лихорадки средняя продолжительность (Таблица 7) в основной группе составила $18,9 \pm 14,0$ дня, что на 5 дней больше, чем в группе сравнения ($14,0 \pm 8,9$ дня) ($p = 0,136$).

Таблица 7 — Продолжительность лихорадочного периода при одноволновой лихорадке

Длительность лихорадочного периода.	1 группа (n = 23)	2 группа (n = 28)	p
1–10 дней	6 (26,1 %)	11 (39,3 %)	$p = 0,381$
11–20 дней	9 (39,1 %)	13 (46,4 %)	$p = 0,777$
21 и более дней	8 (34,8 %)	4 (14,3 %)	$p = 0,107$
Средняя продолжительность	$18,9 \pm 14,0$	$14,0 \pm 8,9$	$p = 0,136$

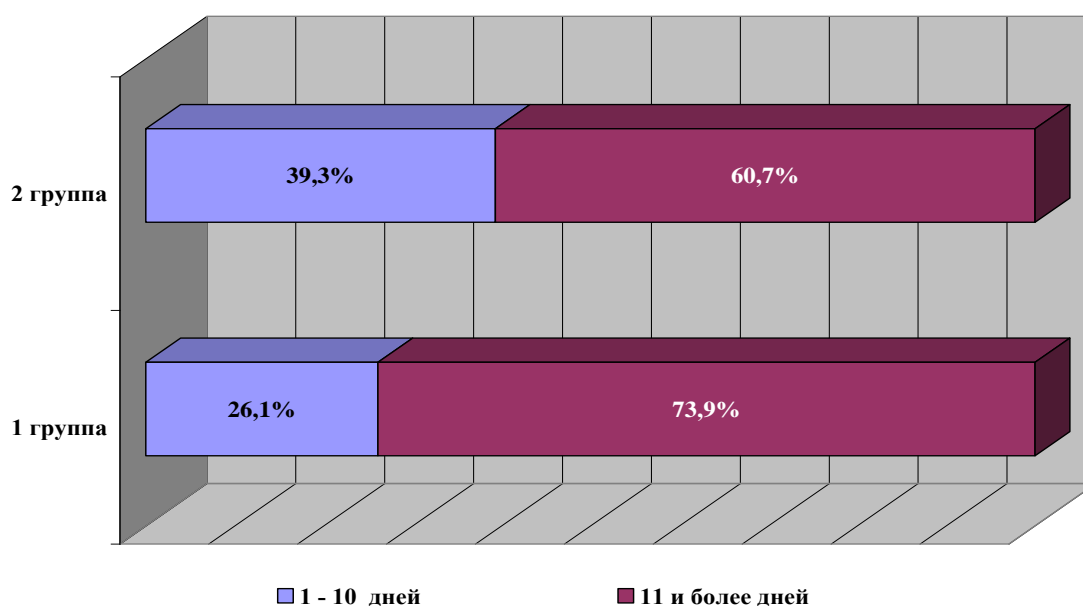


Рисунок 5 — Длительность одноволнового лихорадочного периода ($p > 0,05$)

Достоверных различий по длительности лихорадочного периода при одноволновом типе лихорадки не было выявлено в группах сравнения, при этом было установлено, что у большинства пациентов основной группы (73,9 %) лихорадочный период был более продолжительный — от 11 и более дней, в сравнении с 60,7 % во 2-ой группе, в которой чаще отмечался короткий лихорадочный период — до 10 дней (39,3 % против 26,1 %; $p = 0,381$) (Рисунок 5).

Для анализа особенностей течения лихорадочного периода у пациентов сравниваемых групп мы использовали деление всего лихорадочного периода на 3 основных периода: 1 — период начального субфебрилитета, 2 — период пика лихорадки свыше 38° и 3 — период субфебрилитета стадии восстановления.

В результате было выделено несколько подтипов лихорадки, представленных одним периодом (однопериодичная), и лихорадка, состоящая из нескольких периодов (сложнопериодичные) (Таблица 8).

Таблица 8 — Структура лихорадочного периода

Варианты	1 группа (n = 23)	2 группа (n = 28)	p
1. Однопериодичная лихорадка			
1 период	1 (4,3 %)	1 (3,6 %)	p = 1,000
2 период	4 (17,4 %)	1 (3,6 %)	p = 0,162
Итого:	5 (21,7 %)	2 (7,2 %)	p = 0,221
2. Сложнопериодичная лихорадка			
1 + 2 период	1 (4,3 %)	2 (7,1 %)	p = 1,000
2 + 3 период	12 (52,2 %)	17 (60,7 %)	p = 0,581
1 + 2 + 3 период	5 (21,7 %)	7 (25,0 %)	p = 1,000
Итого:	18 (78,3 %)	26 (92,9 %)	p = 0,221

У большинства пациентов обеих групп лихорадочный период имел несколько периодов: в основной группе — 78,3 %, в группе сравнения — 92,9 %. Во всех группах лихорадка чаще дебютировала острым подъемом температуры до 38° и выше, минуя стадию начального субфебрилитета. Такой тип лихорадки отмечен был у 12 больных основной группы и 17 больных группы сравнения.

Двухволновой тип лихорадки был представлен 2 случаями в каждой группе (5,6 %). Общая длительность двухволновой лихорадки у пациентов основной группы была более продолжительней — 36,5 дня (31 и 42 дн.) против 28,5 (23 и 34 дн.) за счет увеличения длительности 1-й волны (15,5 дня (14 и 17 дн.) против 8,5 дня (5 и 12 дн.)) и 2-ой волны подъема температуры (16,5 дня (11 и 22 дн.) против 11,5 дня (11 и 12 дн.) соответственно) и сокращения продолжительности

межволнового периода (до 4,5 дней в 1 гр. (3 и 6 дн.), по сравнению с 8,5 дня (7 и 10 дн.) во 2-ой группе).

Ремиттирующая лихорадка встречалась в 2 раза чаще в основной группе (11 /30,6 %), чем в группе сравнения (6 /16,7 %), $p = 0,267$. Средняя длительность ремиттирующей лихорадки в основной группе была меньше — $23,4 \pm 11,6$ дней, чем в группе сравнения — $38,2 \pm 14,7$ ($p = 0,037$).

Анализ особенностей лихорадочного периода показал, что лихорадочный период протекал в основной группе тяжелее: средняя продолжительность одноволновой лихорадки составила $18,9 \pm 14,0$ дней, что на 5 дней превышало показатели в группе сравнения; и в 2 раза чаще выявлялся ремиттирующий тип лихорадки — 30,6 % против 16,7 % ($p = 0,267$), что говорит о более яркой общевоспалительной реакции у пациентов в группе с изменениями на МРТ.

3.3 Клинические особенности менингеального синдрома

Особенности менингеального синдрома изучены на основании субъективных данных (жалоб больного), результатов объективного осмотра и показателей спинномозговой жидкости (СМЖ).

Менингеальный синдром выявлен у большинства больных групп сравнения (Таблица 9): у 33 пациентов основной группы (86,8 %) и у 32 (78,0 %) второй группы ($p = 0,383$). Исключены были случаи, когда данный синдром отсутствовал или имелись неточные сведения. Продолжительность менингеального синдрома в 1 группе составила $7,8 \pm 6,8$ дня (1-32 дня) и была сравнима со 2 группой — $6,8 \pm 6,0$ дня (1-22 дня) ($p = 0,532$).

Таблица 9 — Сроки дебюта менингеального синдрома

Сроки дебюта	1 группа (n = 33)	2 группа (n = 32)	p
1–10 день болезни, из них: до 5 дня болезни	30 (90,9 %) 19 (57,6 %)	24 (75,0 %) 11 (34,4 %)	$p = 0,108$
11–20 день болезни	3 (9,1 %)	7 (21,9 %)	$p = 0,185$
21 и более день болезни	0	1 (3,1 %)	$p = 0,492$

Менингеальный синдром в основной группе дебютировал на 1,5 дня раньше — $5,9 \pm 2,8$ дня болезни (в сравнении $7,4 \pm 5,8$ д.б. во 2 группе; $p = 0,187$). Анализ дней дебюта менингеального синдрома показал отсутствие достоверного различия между двумя сравниваемыми группами. Выявлено более частое развитие клинических симптомов менингеального синдрома в первые 10 дней болезни в обеих анализируемых группах (90,9 % и 75,0 % соответственно), при этом в основной группе в 1,7 раза чаще симптомы регистрировались в первые 5 дней болезни (57,6 % и 34,3 % соответственно). Реже отмечен поздний дебют симптомов (с 11 дня болезни): в основной группе — 9,1 %, в группе сравнения — 25,0 %.

Таким образом, для основной группы было характерно раннее развитие менингеального синдрома — до 10 дня болезни (90,9 %), по сравнению с группой сравнения (75,0 %) ($p = 0,108$).

Полная клиническая картина менингеального синдрома у 78,8 % пациентов основной группы сформировалась в первые 10 дней болезни: по 13 случаев в первые 5 дней и в последующие 6–10-й день болезни (Таблица 10). Лишь у 7 больных данной группы завершилось формирование менингеального синдрома в более поздние сроки острого периода заболевания. В группе сравнения в большинстве случаев 71,9 % (23 случая) менингеальный синдром сформировался после 6 дня болезни.

Таблица 10 — Сроки завершения формирования менингеального синдрома

Сроки максимальной выраженности менингеального синдрома	1 группа (n = 33)	2 группа (n = 32)	p
1–5 день болезни	13 (39,4 %)	9 (28,1 %)	$p = 0,434$
6-10 день болезни	13 (39,4 %)	11 (34,4 %)	$p = 0,798$
11 и более день болезни	7 (21,2 %)	12 (37,5 %)	$p = 0,180$

Для анализа степени выраженности менингеального синдрома было использовано деление на 3 степени тяжести менингеального синдрома (Приложение 1).

Таблица 11 — Степени тяжести менингеального синдрома в группах сравнения

Степень тяжести	1 группа (n = 33)	2 группа (n = 32)	p
1 степень тяжести	11 (33,3 %)	14 (43,8 %)	p = 0,450
2 степень тяжести	17 (51,5 %)	17 (53,1 %)	p = 1,000
3 степень тяжести	5 (15,2 %)	1 (3,1 %)	p = 0,197

Было выявлено, что у более половины всех пациентов каждой группы отмечалась 2 степень тяжести менингеального синдрома (Таблица 11). При этом продолжительность менингеального синдрома 2 степени тяжести была $8,8 \pm 7,9$ дня в 1 группе и $8,4 \pm 6,1$ дня во 2 группе (Таблица 12). Первая степень выраженности реже наблюдалась в основной группе (33,3 %), в отличие от группы сравнения (43,8 %), и характеризовалась минимальной продолжительностью — $4,7 \pm 3,8$ и $5,3 \pm 4,7$ дня соответственно. Максимальной степени выраженности (3 степень) менингеальный синдром достиг у 15,2 % больных 1 группы, что на 12,1 % больше по сравнению со 2 группой, продолжительность составила $11,0 \pm 6,5$ дня (1 гр.) и 12 дней (2 гр.).

Таблица 12 — Продолжительность менингеального синдрома в зависимости от степени тяжести

Продолжительность менингеального синдрома	1 группа (n = 33)	2 группа (n = 32)	p
1 степень тяжести	$4,7 \pm 3,8$	$5,3 \pm 4,7$	p = 0,743
2 степень тяжести	$8,8 \pm 7,9$	$8,4 \pm 6,1$	p = 0,870
3 степень тяжести	$11,0 \pm 6,5$	$12,0 \pm 0$	p = 1,000

Отмечено более раннее развитие симптомов у пациентов основной группы вне зависимости от степени тяжести по сравнению со 2 группой: от $6,6 \pm 2,2$ дня до $10,2 \pm 2,2$ дня и от $8,4 \pm 7,0$ до 11 дней соответственно (Таблица 13).

Таблица 13 — Сроки развития менингеального синдрома в зависимости от степени тяжести

Степень тяжести	1 группа (n = 33)	2 группа (n = 32)	p
1 ст. тяжести	11 случаев $6,6 \pm 2,2$	14 случаев $8,4 \pm 7,0$	$p = 0,422$
2 ст. тяжести	17 случаев $7,2 \pm 4,4$	17 случаев $9,6 \pm 5,0$	$p = 0,147$
3 ст. тяжести	5 случаев $10,2 \pm 2,2$	1 случай $11,0 \pm 0$	

Основные клинические симптомы менингеального синдрома — головная боль, тошнота и рвота — были представлены у аналогичного количества пациентов в обеих анализируемых группах (Рисунок 6).

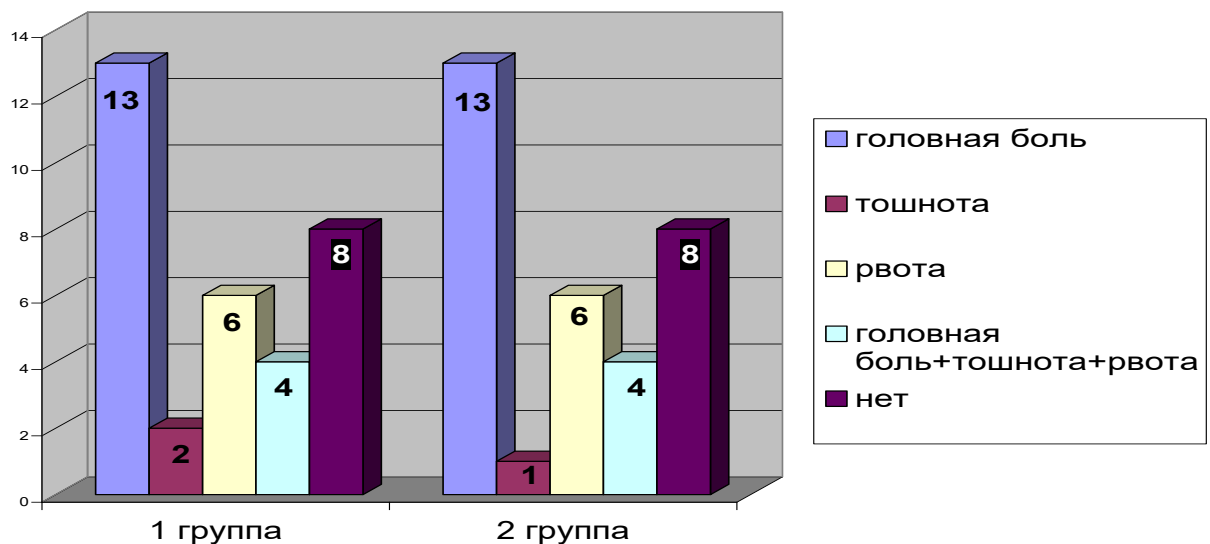


Рисунок 6 — Представленность основных симптомов менингеального синдрома (в случаях)

Спинномозговая жидкость (СМЖ) была изучена у 31 пациента основной группы (81,6 %) и 33 пациентов группы сравнения (80,5 %) в различные сроки острого периода клещевого энцефалита (в зависимости от дня поступления в стационар): первые 10 дней болезни — у 27 (87,1 %) 1 гр. и 20 (60,6 %) больных 2 гр., с 11 по 20 день болезни — у 3 (9,7 %) 1 гр. и 12 (36,4 %) 2 гр. пациентов, в

сроки от 21 до 30 день — у 1 (3,2 %) 1 гр. и 1 (3,0 %) пациента 2 гр. Данные СМЖ представлены в таблице 14.

При анализе большинства показателей спинномозговой жидкости не было выявлено достоверных различий между двумя анализируемыми группами (Таблица 14), при этом основная группа характеризовалась более выраженным плеоцитозом: в 1 гр. медиана составила 99 кл/мкл (48–180), 2 гр. — 76 (42–138). По клеточному составу ликвора в обеих группах преобладал лимфоцитарный плеоцитоз, в 1 группе уровень лимфоцитов был в 1,6 раза выше (составил 71 кл/мкл, в группе сравнения — 44,0 кл/мкл). Количество нейтрофилов в спинномозговой жидкости в 2,25 раза было достоверно выше у пациентов основной группы (уровень медианы 27 и 12 соответственно; $p = 0,043$).

Таблица 14 — Показатели СМЖ в группах сравнения

	1 группа (n = 31)	2 группа (n = 33)	p
Плеоцитоз (кл/ мкл)	99 (48–180)	76 (42–138)	$p = 0,314$
Лимфоциты (кл/мкл)	71 (22–111)	44 (15–124)	$p = 0,512$
Нейтрофилы (кл/мкл)	27 (15–74)	12 (2,5–38)	$p = 0,043^*$
Моноциты (кл/мкл)	3 (2,0–4,0)	1,5 (1,0–2,0)	$p = 0,400$
Белок (г/л)	0,33 (0,3–0,66)	0,43 (0,26–0,66)	$p = 0,605$
Сахар (ммоль/л)	3,1 (2,8–4,0)	3,0 (2,38–3,7)	$p = 0,274$

Примечание: * — $p < 0,05$.

Нормальный уровень плеоцитоза ликвора (до 10 клеток) был выявлен у единичных пациентов — 2 (6,4 %) и 3 (9,1 %) случая соответственно (Таблица 15).

У большинства больных 71,0 % (1 гр.) и 72,7 % (2 гр.) отмечен плеоцитоз легкой (от 11 до 50 клеток) и умеренной (от 51 до 200 клеток) степени выраженности. Повышение количества клеток в ликворе более 201

зарегистрировано у 7 пациентов (22,6 %) основной группы и 6 (18,2 %) в группе сравнения.

Таблица 15 — Частота встречаемости разных уровней плеоцитоза в группах сравнения

Уровень плеоцитоза	1 группа (n = 31)	2 группа (n = 33)	p
До 10 клеток	2 (6,4 %)	3 (9,1 %)	p = 1,000
11–50 клеток	7 (22,6 %)	10 (30,3 %)	p = 0,577
51–200 клеток	15 (48,4 %)	14 (42,4 %)	p = 0,802
201 и более клеток	7 (22,6 %)	6 (18,2 %)	p = 0,761

Сохранение воспалительных изменений в ликворе было достоверно более продолжительным в группе сравнения — до 9,5 дня болезни в отличие от 6,5 дня в основной группе пациентов (p = 0,035) (Таблица 16).

Таблица 16 — Показатели плеоцитоза СМЖ в зависимости от дня заболевания

Количество клеток	1 группа (n = 31)	2 группа (n = 33)	p
До 10 клеток	5 (4,0–23,0)	7,0 (4,0–8,0)	p = 0,389
11–50 клеток	6,0 (6,0–8,0)	10,0 (6,0–14,0)	p = 0,123
51–200 клеток	6,5 (3,75–9,25)	9,5 (6,0–14,0)	p = 0,035*
201 и более клеток	5,0 (2,0–7,0)	2,0 (1,0–8,0)	p = 1,000

Примечание: * — p < 0,05.

Средние показатели белка и сахара СМЖ в сравниваемых группах не отличались друг от друга. Уровень белка в СМЖ (Таблица 17) у большинства больных сравниваемых групп был в пределах нормы. Умеренное повышение уровня белка (0,67–0,99 г/л) выявлялось на 3,8 % чаще у пациентов основной группы (12,9 % и 9,1 % соответственно). Высокий (1,0 г/л и выше) уровень белка чаще наблюдался у пациентов группы сравнения (15,2 % и 9,7 % соответственно).

Таблица 17 — Частота встречаемости различных уровней белка СМЖ в группах сравнения

Уровень белка (г/л)	1 группа (n = 31)	2 группа (n = 33)	p
До 0,33 г/л	15 (48,4 %)	14 (42,4 %)	p = 0,802
0,34–0,66 г/л	9 (29,0 %)	10 (30,3 %)	p = 1,000
0,67–0,99 г/л	4 (12,9 %)	3 (9,1 %)	p = 0,704
1,0 г/л и более	3 (9,7 %)	5 (15,2 %)	p = 0,709

Таким образом, в основной группе отмечены более высокий уровень плеоцитоза (99 кл/мкл (48–180) против 76 кл/мкл (42–138); $p = 0,314$), недостоверно большая продолжительность менингеального синдрома в 1 группе исследования ($7,8 \pm 6,8$ по сравнению с $6,8 \pm 6,0$; $p = 0,532$), ранний дебют (у 90,0 % до 10 дня болезни; $p = 0,108$) и раннее развитие симптомов (до 10 дня болезни) у большинства больных, а также высокая представленность 3 степени тяжести менингеального синдрома в основной группе (15,2 % против 3,1 %; $p = 0,197$).

Полученные данные свидетельствуют о более выраженном остром воспалительном процессе в оболочках головного мозга в острый период заболевания у пациентов с формированием энцефалитических очагов при МРТ-исследовании.

3.4 Клинические особенности энцефалитического синдрома

При анализе энцефалитического синдрома в группах исследования были изучены основные синдромы, наблюдавшиеся у пациентов в острый период КЭ:

1. Синдром нарушения сознания и психической сферы.
2. Синдром поражения пирамидных путей.
3. Синдром мозжечковой недостаточности.
4. Экстрапирамидный синдром.
5. Эпилептический синдром.

3.4.1 Синдром нарушения сознания и психической сферы

Для оценки выраженности нарушения сознания использовалась шкала комы Глазго — ШКГ (Приложение 3), имеющая деление на 3 степени тяжести: оглушение (14–11 баллов), сопор (10–9 баллов), кома (8 и менее баллов). Синдром нарушения сознания (СНС) и психической сферы (Таблица 18, Рисунок 7) достоверно чаще наблюдался у пациентов основной группы — 84,2 % (32 пациента) по сравнению со второй группой — 61,0 % (25 пациентов) ($p = 0,026$), что свидетельствует о более частом поражении энцефалитических структур у пациентов группы с патологическими изменениями на МРТ.

Таблица 18 — Характеристики синдрома нарушения сознания

Уровень сознания (абс., %)	1 группа (n = 38)	2 группа (n = 41)	p
1. Ясное сознание	6 (15,8 %)	16 (39,0 %)	$p = 0,026^*$
2. Синдром нарушения сознания, из них:	32 (84,2 %)	25 (61,0 %)	
– оглушение	5 (15,6 %)	10 (40,0 %)	$p = 0,134$
– сопор	2 (6,3 %)	5 (20,0 %)	$p = 0,221$
– кома	25 (78,1 %)	10 (40,0 %)	$p = 0,018^*$

Примечание: * — $p < 0,05$.

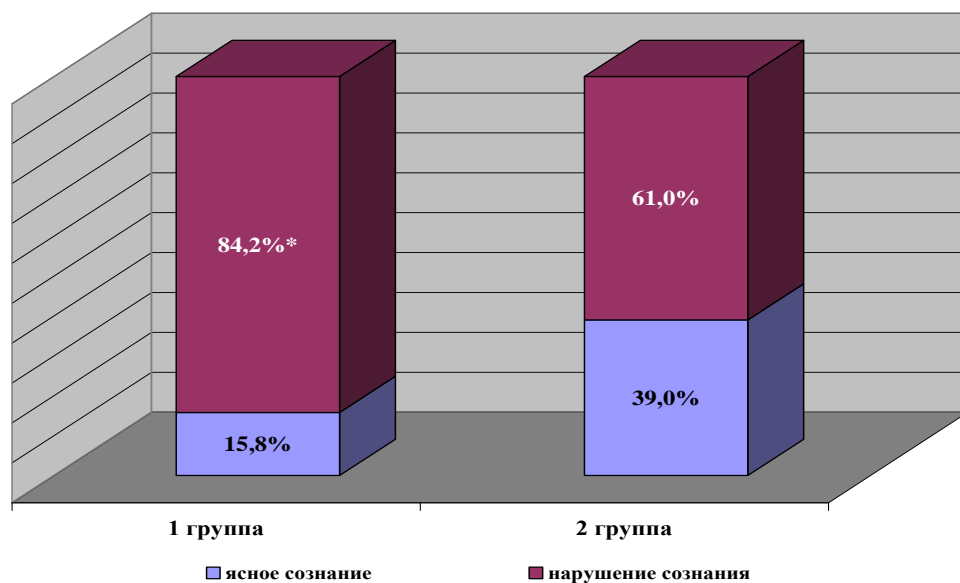


Рисунок 7 — Структура уровня сознания у пациентов групп сравнения (* $p = 0,026$)

В основной группе отмечено достоверное ($p = 0,018$) преобладание глубокого нарушения сознания до комы — 25 случаев (78,1 %) по сравнению с 10 случаями (40,0 %) в группе сравнения (Рисунок 8). В группе без изменений на МРТ преобладали более легкие степени нарушения сознания — оглушение (10 случаев; $p = 0,134$) и сопор (5 случаев; $p = 0,221$).

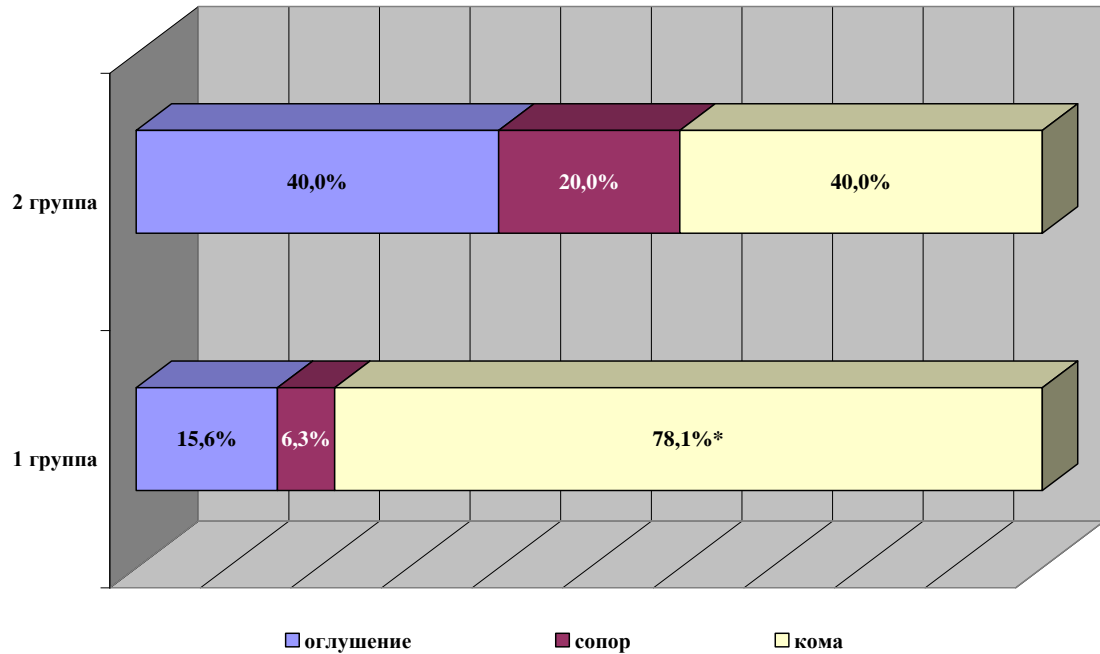


Рисунок 8 — Структура синдрома нарушения сознания по степени тяжести в группах сравнения (* $p = 0,018$)

Анализ средних сроков появления первых симптомов, формирования СНС и общей длительности синдрома в группах исследования подтверждает более тяжелое течение энцефалитических расстройств у пациентов основной группы.

Первые симптомы нарушения сознания в основной группе развивались в среднем на 2 дня раньше — $5,6 \pm 3,6$ день по сравнению с $7,6 \pm 6,6$ в группе сравнения ($p = 0,150$) (Рисунок 9, Таблица 18). Формирование синдрома завершилось в 1 группе на 1,5 дня раньше — на $7,3 \pm 3,9$ д.б. (во 2 группе — $8,8 \pm 6,6$ д.б.). Сроки начала регресса СНС в группах исследования были сравнимы (на $10,5 \pm 3,6$ и $10,9 \pm 6,2$ д.б.). Общая длительность синдрома нарушения сознания была достоверно выше у пациентов основной группы — $9,4 \pm 1,5$ и $6,2 \pm 5,3$ дня ($p = 0,002$).

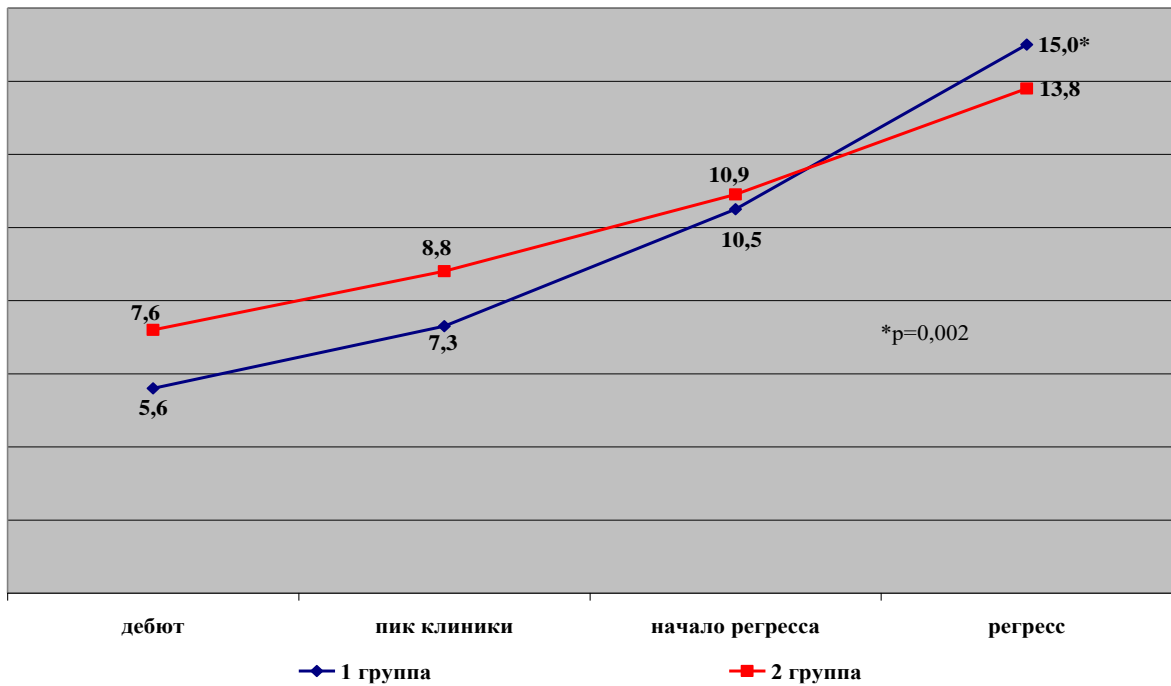


Рисунок 9 — Темпы развития синдрома нарушения сознания и психической сферы (*p = 0,002)

При анализе СНС было изучено 2 подгруппы: 1 подгруппа — с умеренным нарушением сознания (до уровня оглушения и сопора) и 2 подгруппа — с глубоким угнетением сознания до комы (Таблица 19, Рисунок 10).

Умеренная степень выраженности СНС до уровня оглушения и сопора развивалась в более ранние сроки в основной группе исследования (на $6,6 \pm 3,7$ день болезни) по сравнению со 2 группой (на $7,2 \pm 5,6$ день). Формирование синдрома завершалось быстрее в основной группе — к $6,7 \pm 3,8$ дню заболевания, во 2 группе — к $10,0 \pm 8,4$ дню. Раньше начинался процесс восстановления сознания в 1 группе — на $9,1 \pm 3,2$ день болезни, по сравнению $10,1 \pm 5,4$ день во 2 группе, при этом общая продолжительность СНС в группах исследования была сравнима ($3,3 \pm 2,2$ и $3,6 \pm 3,5$ дн. соответственно).

Глубокое угнетение сознания до комы (Таблица 18, 19, Рисунок 10) наблюдалось у 25 пациентов основной группы (78,1 %), что в 2 раза достоверно чаще, чем в группе сравнения (10 пациентов, 40,0 %; $p = 0,018$). Коматозное состояние у пациентов основной группы развилось раньше на 2,7 дня ($5,4 \pm 3,5$ и $8,1 \pm 8,0$ д.б. соответственно). Завершение формирования синдрома наблюдалось

быстрее в основной группе (к $7,4 \pm 4,0$ дню болезни, в группе сравнения — на $9,6 \pm 8,1$ день). Начало регресса комы в основной группе отмечалось в более ранние сроки — на $10,9 \pm 3,7$ день болезни, по сравнению с $12,5 \pm 7,5$ д.б. во второй группе. Общая длительность комы была недостоверно больше в основной группе $11,0 \pm 7,4$ дня (в сравнении с $9,8 \pm 5,4$ во 2 группе).

Таблица 19 — Сроки дебюта, завершения формирования, начала регресса синдрома нарушения сознания и его продолжительность

Показатели	Степень нарушения сознания	1 группа (n = 32)	2 группа (n = 25)	p
Дебют СНС (день болезни)	Оглушение, Сопор	$6,6 \pm 3,7$	$7,2 \pm 5,6$	$p = 0,800$
	Кома	$5,4 \pm 3,5$	$8,1 \pm 8,0$	$p = 0,169$
	Всего	$5,6 \pm 3,6$	$7,6 \pm 6,6$	$p = 0,150$
Сроки завершения формирования СНС (день болезни)	Оглушение, сопор	$6,7 \pm 3,8$	$10,0 \pm 8,4$	$p = 0,296$
	Кома	$7,4 \pm 4,0$	$9,6 \pm 8,1$	$p = 0,287$
	Всего	$7,3 \pm 3,9$	$8,8 \pm 6,6$	$p = 0,289$
Начало регресса СНС (день болезни)	Оглушение, сопор	$9,1 \pm 3,2$	$10,1 \pm 5,4$	$p = 0,657$
	Кома	$10,9 \pm 3,7$	$12,5 \pm 7,5$	$p = 0,460$
	Всего	$10,5 \pm 3,6$	$10,9 \pm 6,2$	$p = 0,781$
Общая длительность СНС (дни)	Оглушение, сопор	$3,3 \pm 2,2$	$3,6 \pm 3,5$	$p = 0,838$
	Кома	$11,0 \pm 7,4$	$9,8 \pm 5,4$	$p = 0,646$
	Всего	$9,4 \pm 1,5$	$6,2 \pm 5,3$	$p = 0,002^*$

Примечание: * — $p < 0,05$.

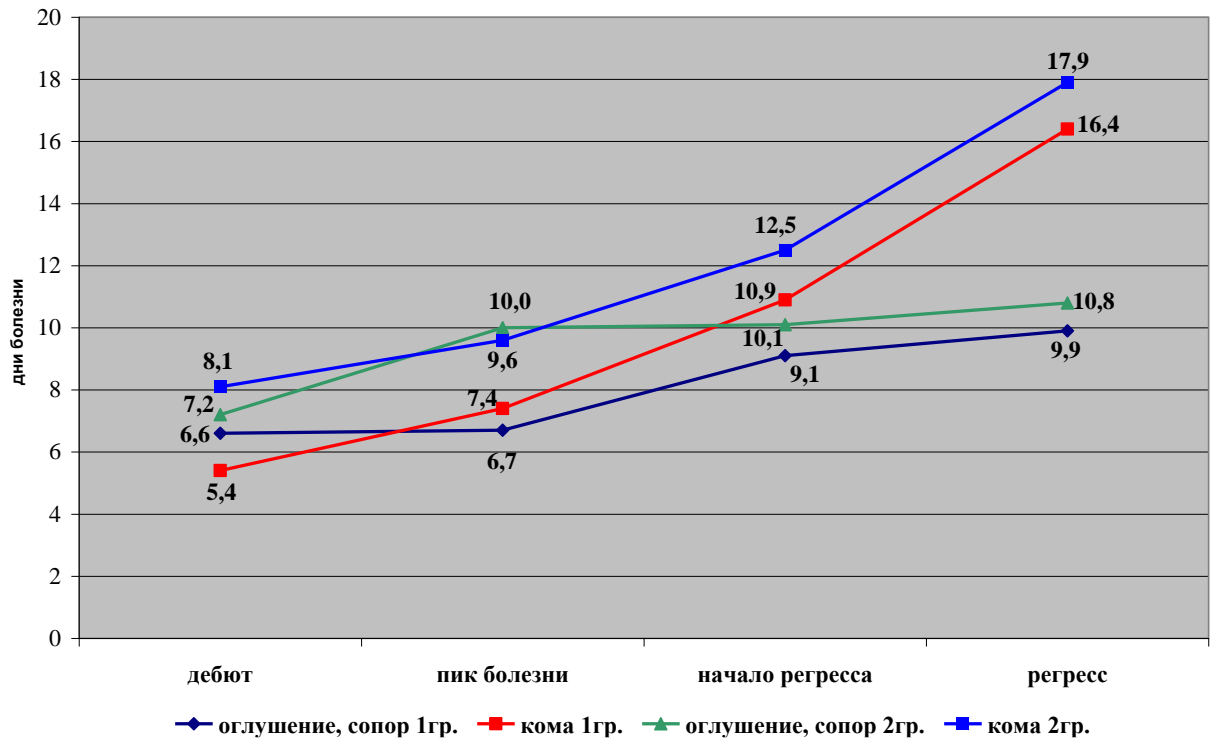


Рисунок 10 — Темпы развития синдрома нарушения сознания по степени тяжести в группах сравнения ($p > 0,05$)

Были проанализированы темпы развития коматозного состояния по 2 вариантам: 1 вариант — молниеносное развитие (в течение 24 часов и менее), 2 вариант — постепенное угнетение сознания (т. е. через стадии оглушения и/или сопора).

Таблица 20 — Типы развития коматозного состояния

Тип развития комы	1 группа (n = 25)	2 группа (n = 10)	p
Постепенное развитие комы	18–72 %	7–70 %	p = 1,000
Молниеносное развитие комы	7–28 %	3–30 %	

В обеих анализируемых группах (Таблица 20) чаще встречалось постепенное развитие коматозного состояния — у 18 пациентов (72,0 %) и 7 пациентов (70,0 %) соответственно ($p = 1,000$), только у трети пациентов в группах исследования отмечено молниеносное развитие коматозного состояния.

При анализе случаев постепенного развития коматозного состояния (Таблица 21) отмечалось более тяжелое течение данного синдрома в основной группе исследования: регистрация первых симптомов в более ранние сроки (на 1-13 день болезни, в среднем $4,7 \pm 2,5$ д.б.), быстрое формирование синдрома (на $7,6 \pm 3,7$ д.б. по сравнению с $8,9 \pm 5,2$ д.б.) и большая общая продолжительность синдрома ($12,2 \pm 8,4$ дн. по сравнению с $11,0 \pm 5,4$ дн. соответственно).

Таблица 21 — Характеристика глубокого угнетения сознания в зависимости от темпов развития комы

Показатели	Типы развития комы	1 группа (n = 25)	2 группа (n = 10)	p
Дебют СНС (день болезни)	Молниеносный	$7,1 \pm 5,2$	$14,6 \pm 11,3$	$p = 0,171$
	Постепенный	$4,7 \pm 2,5$	$6,7 \pm 4,2$	$p = 0,153$
Сроки завершения формирования СНС (день болезни)	Молниеносный	$7,1 \pm 5,2$	$14,6 \pm 11,3$	$p = 0,171$
	Постепенный	$7,6 \pm 3,7$	$8,9 \pm 5,2$	$p = 0,402$
Начало регресса СНС (день болезни)	Молниеносный	$11,2 \pm 6,1$	$15,3 \pm 12,7$	$p = 0,550$
	Постепенный	$11,4 \pm 3,8$	$10,4 \pm 2,9$	$p = 0,604$
Общая длительность СНС (дни)	Молниеносный	$8,1 \pm 2,0$	$7,0 \pm 5,3$	$p = 0,628$
	Постепенный	$12,2 \pm 8,4$	$11,0 \pm 5,4$	$p = 0,731$

Молниеносный тип выявлен у 7 больных основной группы и 3 пациентов группы сравнения ($p = 1,000$). У больных с молниеносным типом развития комы угнетение сознания происходило в течение нескольких часов (до 1 суток), сроки дебюта и завершения формирования синдрома совпадали. При этом развитие угнетения сознания до комы в основной группе наступало в 2 раза быстрее уже на $7,1 \pm 5,2$ д.б. по сравнению со 2 группой — $14,6 \pm 11,3$ д.б. ($p = 0,171$). Сроки начала регресса коматозного состояния незначительно отличались в обеих группах ($11,2 \pm 6,1$ д.б. и $15,3 \pm 12,9$ д.б. соответственно). Общая длительность молниеносного варианта СНС была незначительно больше в основной группе ($8,1 \pm 2,0$ дн.) по сравнению со 2 группой ($7,0 \pm 5,3$ дн.).

Таким образом, тяжелое течение синдрома нарушения сознания до комы у пациентов основной группы характеризовалось преобладанием постепенного типа

развития коматозного состояния (до 70,0 % случаев), ранним дебютом и коротким периодом формирования синдрома, большей продолжительностью СНС вне зависимости от темпов развития коматозного состояния.

Анализ клинических симптомов синдрома нарушения сознания и психической сферы (Таблица 22) показал, что у пациентов основной группы отмечалось большее разнообразие признаков энцефалитического поражения ЦНС. Среди симптомов в обеих анализируемых группах преобладало психомоторное возбуждение, при этом в основной группе оно регистрировалось на 2 случая чаще, чем в группе сравнения. Неадекватность поведения, некритичность, безинициативность и негативизм выявлялись только у пациентов основной группы.

Таблица 22 — Клинические симптомы синдрома нарушения сознания и психической сферы

Клинические симптомы	1 группа (n = 32)	2 группа (n = 25)	p
Двигательное беспокойство	1 (5,6 %)	3 (18,7 %)	p = 0,323
Психомоторное возбуждение	7 (38,8 %)	5 (31,3 %)	p = 0,729
Галлюцинарно-бредовый синдром	2 (11,1 %)	2 (12,5 %)	p = 1,000
Неадекватность поведения	2 (11,1 %)	0	p = 0,487
Некритичность	1 (5,6 %)	0	p = 1,000
Дезориентация	3 (16,6 %)	3 (18,7 %)	p = 1,000
Негативизм	1 (5,6 %)	0	p = 1,000
Агрессивность	0	1 (6,3 %)	p = 1,000
Эйфоричность	0	2 (12,5 %)	p = 0,214
Безинициативность	1 (5,5 %)	0	p = 1,000
Всего:	18	16	

При анализе синдрома нарушения сознания и психической сферы в двух сравниваемых группах выявлено следующее:

– достоверно чаще синдром нарушения сознания и психической сферы выявлялся в основной группе — у 84,2 % пациентов (p = 0,026);

– в основной группе преобладало глубокое нарушения сознания до комы у 78,1 % ($p = 0,018$) по сравнению с более легкой степенью нарушения сознания в группе сравнения — оглушением 15,6 % или сопором 6,3 %;

– в обеих группах преобладало постепенное развитие угнетения сознания до комы (72,0 % в основной группе и 70,0 % во 2 группе; $p = 1,000$);

– в основной группе СНС характеризовался ранним дебютом — 5,6 д.б. (2 гр. — 7,6 д.б.; $p = 0,150$) и достоверно большей общей продолжительностью синдрома — 9,4 дня (2 гр. — 6,2 дня; $p = 0,002$);

– следует отметить большое разнообразие симптомов энцефалитического поражения ЦНС в основной группе: кроме доминирования психомоторного возбуждения в группах сравнения, неадекватность поведения, некритичность, безинициативность и негативизм выявлялись только у пациентов основной группы.

3.4.2 Синдром поражения пирамидных путей

Синдром поражения пирамидных путей выявлялся у большинства пациентов групп исследования и проявлялся двигательными нарушениями центрального характера.

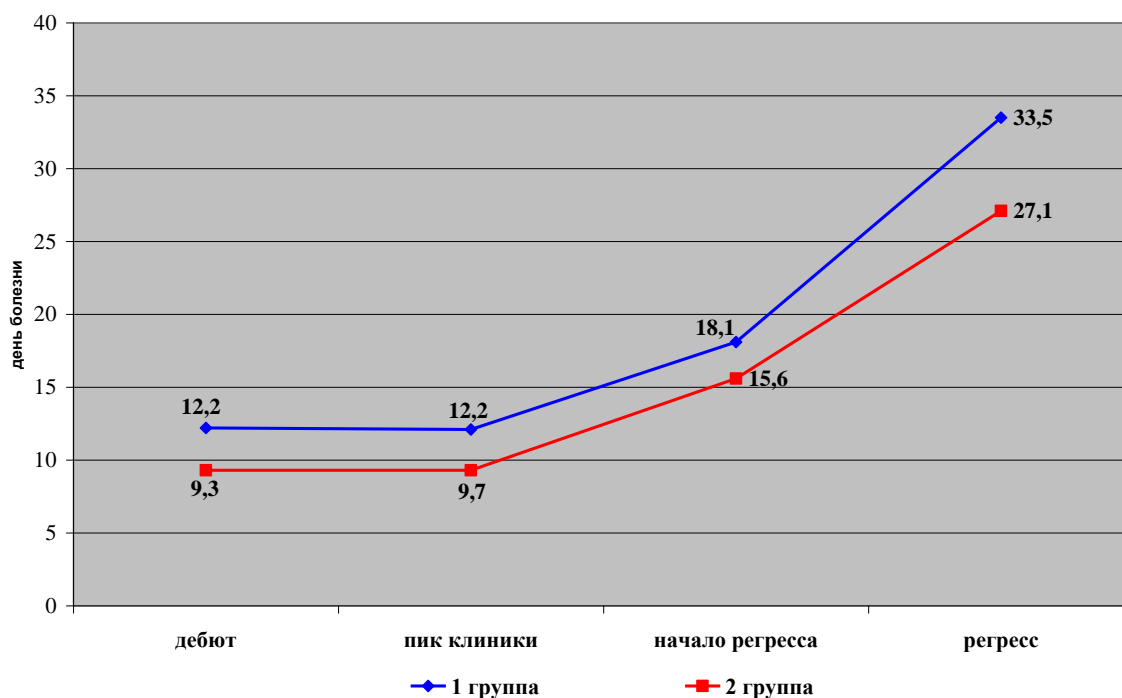
Синдром пирамидной недостаточности (Таблица 23) наблюдался у большинства больных основной группы — у 25 (65,8 %) и группы сравнения — 29 случаев (70,7 %) ($p = 0,809$). При этом чаще в обеих анализируемых группах пирамидный синдром сочетался с полиомиелитическим синдромом: в 1 группе — у 17 больных (68,0 %) из 25, во 2 группе исследования — у 15 (51,7 %) из 29 ($p = 0,274$). Соответственно в виде моносимптоматики синдром пирамидной недостаточности наблюдался в 32,0 % случаях в основной группе и 48,3 % — в группе сравнения.

При анализе особенностей течения пирамидного синдрома (Таблица 23) достоверных различий между двумя анализируемыми группами выявлено не было.

Таблица 23 — Темпы развития синдрома пирамидной недостаточности

Показатели	1 группа (n = 25)	2 группа (n = 29)	p
Дебют синдрома (день болезни)	12,2 ± 11,0	9,3 ± 6,9	p = 0,244
Сроки завершения формирования синдрома (день болезни)	12,2 ± 11,4	9,7 ± 6,7	p = 0,342
Начало регресса синдрома (день болезни)	18,1 ± 12,9	15,6 ± 10,6	p = 0,470
Общая продолжительность синдрома (дни)	21,3 ± 17,8	17,8 ± 12,7	p = 0,405

Темпы развития синдрома поражения пирамидных путей представлены на рисунке 11.

Рисунок 11 — Темпы развития синдрома поражения пирамидного тракта ($p > 0,05$)

В основной группе отмечено более позднее выявление симптомов ($12,2 \pm 11,0$ день болезни) и более позднее завершения формирования синдрома ($12,1 \pm 11,4$ день болезни) по сравнению со 2 группой ($9,3 \pm 6,9$ и $9,7 \pm 6,7$ соответственно). В 1 группе в более поздние сроки начиналось обратное развитие синдрома — на $18,1 \pm 12,9$ день болезни (во 2 группе — $15,6 \pm 10,6$) и была большая (на 4 дня)

общая продолжительность синдрома ($21,3 \pm 17,8$) по сравнению с аналогичными показателями 2 группы ($17,8 \pm 12,7$).

При анализе динамики развития синдрома поражения пирамидных путей в обеих анализируемых группах отмечен регресс парезов до 50 дня болезни: в основной группе — 36,0 % случаев ($n = 9$), в группе сравнения — 31,0 % ($n = 9$) (Таблица 24). Длительность сохранения синдрома пирамидной недостаточности была меньше в основной группе ($11,8 \pm 10,3$) и симптоматика полностью регрессировала в среднем к $21,8 \pm 12,6$ дню болезни. При этом к началу периода раннего восстановления (до 31 дня болезни) синдром двигательных нарушений центрального характера регрессировал в 7 случаях (28,0 %) из 9 в 1 группе и 6 случаях (20,7 %) из 9 во 2 группе. Синдром поражения пирамидного тракта транзиторного характера с регрессом симптоматики в течение первых 10 дней болезни встречался редко: в основной группе — 1 случай (4,0 %) и 2 случая (6,9 %) во 2 группе.

Таблица 24 — Временная характеристика синдрома поражения пирамидного тракта транзиторного характера

Показатели	1 группа ($n = 25$)	2 группа ($n = 29$)	p
Количество случаев, среди них:	9 (36,0 %)	9 (31,0 %)	p = 0,776
– регресс до 10 д.б.	1	2	
– регресс с 11 по 20 д.б.	3	2	
– регресс с 21 по 30 д. б.	3	2	
– регресс с 31 по 50 д.б.	2	3	
Регресс синдрома (д.б.)	$21,8 \pm 12,6$	$24,3 \pm 15,5$	p = 0,712
Продолжительность синдрома (дни)	$11,8 \pm 10,3$	$16,3 \pm 15,2$	p = 0,473

Синдром стойких центральных парезов развивался в обеих анализируемых группах — 16 случаев (64,0 %) в основной группе и 20 случаев (69,0 %) в группе сравнения. Продолжительность формирования неврологического дефицита в основной группе была более длительной, чем в группе сравнения, в 1,5 раза (1 гр.

— $27,9 \pm 17,8$ и 2 гр. — $18,5 \pm 11,8$; $p = 0,066$) с завершением к $38,4 \pm 22,4$ дню болезни (в группе сравнения $27,1 \pm 13,6$ д.б.; $p = 0,070$).

Степень выраженности пирамидного синдрома была разнообразна (Таблица 25). В обеих анализируемых группах преобладали явления рефлекторного центрального пареза, чаще наблюдавшегося в группе сравнения — 62,1 % против 48,0 %. Выраженный неврологический дефицит с явлениями центрального тетрапареза различной степени тяжести достоверно чаще (в 2,5 раза) выявлялся в основной группе (11 человек, 44,0 %) по сравнению со 2 группой (5 случаев, 17,2 %; $p = 0,041$). Синдром центрального гемипареза наблюдался в единичных случаях — по 2 пациента в каждой группе, что составило 8,0 % (1 гр.) и 6,9 % (2 гр.). Синдром центрального монопареза наблюдался лишь в группе сравнения — 4 случая (13,8 %).

Таблица 25 — Виды центральных парезов в группах сравнения

Виды центральных парезов	Синдром центральных парезов			В т.ч.синдром стойких центральных парезов		
	1 группа (n = 25)	2 группа (n = 29)	p	1 группа (n = 16)	2 группа (n = 20)	p
Рефлекторный парез	12 (48,0 %)	18 (62,1 %)	$p = 0,411$	5 (31,3 %)	11 (55,0 %)	$p = 0,191$
Монопарез	0	4 (13,8 %)	$p = 0,115$	0	2 (10,0 %)	$p = 0,492$
Гемипарез	2 (8,0 %)	2 (6,9 %)	$p = 1,000$	1 (6,2 %)	2 (10,0 %)	$p = 1,000$
Тетрапарез	11 (44,0 %)	5 (17,2 %)	$p = 0,041^*$	10 (62,5 %)	5 (25,0 %)	$p = 0,041^*$
Всего:	25	29		16	20	

Примечание: * — $p < 0,05$.

Сформировавшийся стойкий неврологический дефицит характеризовался существенным преобладанием синдрома спастического тетрапареза в основной группе (10 случаев, 62,5 %), по сравнению со 2-ой группой (25,0 %) ($p = 0,041$). В группе сравнения чаще выявлялся рефлекторный спастический парез (55,0 %).

Таким образом, при анализе синдрома поражения пирамидных путей в группах сравнения выявлены следующие закономерности:

– пирамидный синдром является часто выявляемым синдромом в структуре клинической картины очаговых форм ОКЭ (от 65,8 % в 1 гр. до 70,7 % во 2 гр.; $p = 0,809$);

– в основной группе, по сравнению с группой сравнения, синдром пирамидной недостаточности дебютировал на 2,9 дня позднее (1 гр. — $12,2 \pm 11,0$ д.б. и 2 гр. — $9,3 \pm 6,9$ д.б.), но общая продолжительность была больше на 3,5 дня (1 гр. — $21,3 \pm 17,8$ и 2 гр. — $17,8 \pm 12,7$);

– у большинства больных обеих анализируемых групп формировался стойкий двигательный дефицит центрального характера (64,0 % в 1 гр. и 69,0 % во 2 гр.; $p = 0,776$);

– период формирования стойкого неврологического дефицита был в 1,5 раза продолжительней в основной группе ($27,9 \pm 17,8$ и $18,5 \pm 11,8$ соответственно) ($p = 0,066$);

– несмотря на более частую регистрацию синдрома рефлекторного пареза в группах исследования (48,0 % в 1 гр. и 62,1 % во 2 гр.), в 2,5 раза чаще в основной группе наблюдались тяжелые двигательные расстройства (44,0 % по сравнению с группой сравнения — 17,2 %; $p = 0,041$);

– сформировавшийся в исходе заболевания стойкий моторный дефицит центрального характера у большинства больных основной группы характеризовался сохранением спастического тетрапареза (62,5 %) в отличие от пациентов группы сравнения, где преобладали явления рефлекторного пареза (55,0 %) ($p = 0,041$).

Синдром чувствительных расстройств по проводниковому церебральному типу следует отнести к редким синдромам ОКЭ, т.к. был представлен единичным случаем в каждой анализируемой группе в виде синдрома гемигипестезии.

3.4.3 Синдром мозжечковой недостаточности

Синдром поражения мозжечка и его путей выявлялся у 15,8 % больных (6 пациентов) основной группы и у 17,1 % (7 пациентов) в группе сравнения.

Таблица 26 — Сроки выявления и длительность синдрома мозжечковой дисфункции в группах сравнения

Показатели	1 группа (n = 38)	2 группа (n = 41)	p
Численность группы	6 (15,8 %)	7 (17,1 %)	p = 1,000
Дебют синдрома (день болезни)	27,7 ± 18,9	10,3 ± 5,8	p = 0,040*
Сроки завершения формирования синдрома (день болезни)	32,2 ± 20,9	12,0 ± 7,9	p = 0,036*
Продолжительность синдрома (дни)	16,3 ± 9,8	8,6 ± 6,4	p = 0,116

Примечание: * — $p < 0,05$.

В основной группе синдром мозжечковой недостаточности (Таблица 26, Рисунок 12) дебютировал в более поздние сроки по сравнению со 2 группой (на 27,7 ± 18,9 день болезни) ($p = 0,040$), максимальная выраженность синдрома регистрировалась к 32,2 ± 20,9 дню болезни, что в 3 раза позднее, чем в группе сравнения ($p = 0,036$).

Выявлена в 2 раза большая продолжительность синдрома в основной группе (16,3 ± 9,8 дн. по сравнению с 8,6 ± 6,4 дн. во 2 группе; $p = 0,116$). Регресс мозжечкового синдрома в острый период отмечен у 3 пациентов основной группы и у 4 — в группе сравнения.

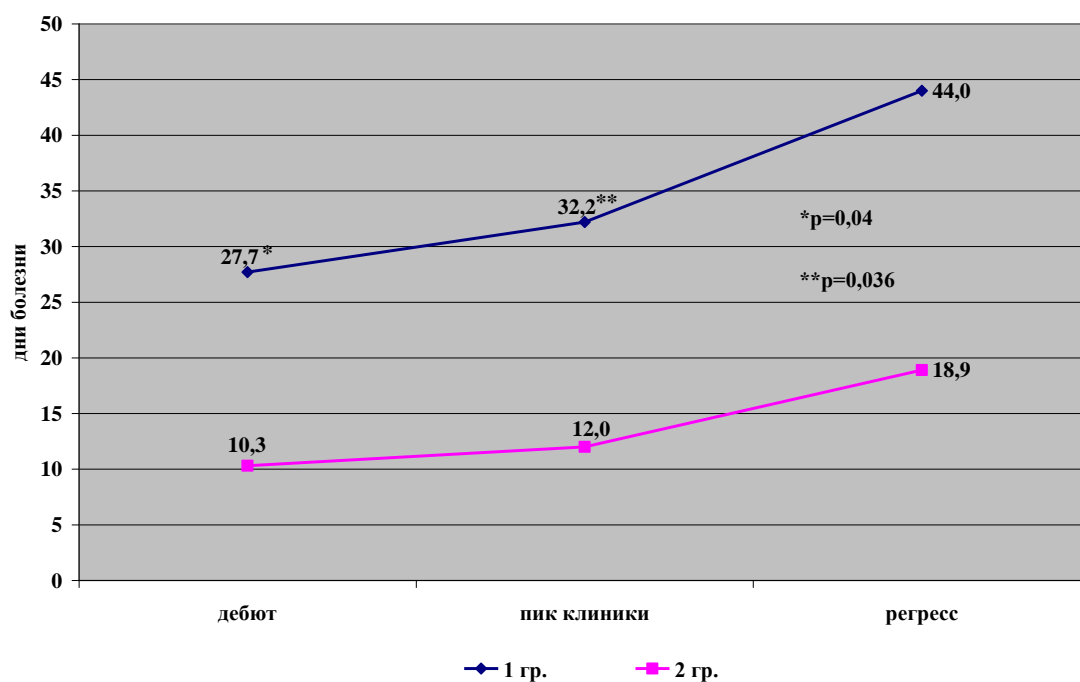


Рисунок 12 — Темпы развития мозжечкового синдрома в группах сравнения (* $p = 0,040$, ** $p = 0,036$)

Клиническая картина мозжечкового синдрома (Таблица 27) включала у большинства пациентов развитие дискоординации при выполнении пальценосовой и коленопяточной проб, неустойчивость в позе Ромберга. Только по одному случаю в каждой группе отмечалось развитие грубой статодинамической атаксии.

Таблица 27 — Клиническая характеристика мозжечкового синдрома

Симптомы	1 группа (n = 6)	2 группа (n = 7)
Нистагм	2 (15,4 %)	5 (31,3 %)
Дискоординация при пальценосовой и коленопяточной пробе	6 (46,2 %)	7 (43,8 %)
Дизартрия	0	0
Атаксическая походка	1 (7,7 %)	0
Грубая статодинамическая атаксия	1 (7,7 %)	1 (6,2 %)
Неустойчивость в позе Ромберга	3 (23,0 %)	3 (18,7 %)

Таким образом, синдром поражения мозжечка и его путей характеризовался:

- одинаковой частотой встречаемости в обеих группах исследования;

– в основной группе мозжечковый синдром дебютировал на 17,4 дня достоверно позднее (на $27,7 \pm 18,9$ день болезни) ($p = 0,040$), формирование синдрома также завершалось достоверно на более поздних сроках заболевания (на $32,2 \pm 20,9$ д.б.) ($p = 0,036$) и на 20 дней превышало показатели в группе сравнения.

3.4.4 Экстрапирамидный синдром

Симптомы поражения экстрапирамидной системы были выявлены в единичных случаях: у 2 пациентов (5,3 %) основной группы и у 1 (2,4 %) группы сравнения ($p = 0,606$). Дебют данного синдрома в основной группе отмечен в более поздние сроки — на $14,0 \pm 1,4$ день болезни по сравнению со 2 группой — на 5 день, и сохранялся менее продолжительно ($7,0 \pm 5,65$ и $10,0$ дн. соответственно).

Клинические проявления экстрапирамидного синдрома характеризовались развитием акинетико-ригидного синдрома с повышением мышечного тонуса и гиперкинетического синдрома в виде мышечной дистонии и (или) оромандибулярного гиперкинеза.

Синдром экстрапирамидной недостаточности следует отнести к редким синдромам очаговых форм ОКЭ. Достоверного различия между группами исследования не было выявлено.

3.4.5 Эпилептический синдром

Клинически эпилептический синдром регистрировался в обеих анализируемых группах. Достоверно чаще в основной группе — 10 пациентов (26,3 %) по сравнению с 3 случаями (7,3 %) во 2 группе ($p = 0,033$). Данный синдром был представлен генерализованными судорожными приступами в острый период заболевания: 9 случаев в основной группе (из них у 2 наблюдались повторные приступы) и 2 случая в группе сравнения. Фокальные судорожные приступы выявлялись в единичных случаях в каждой анализируемой группе.

3.4.6 Общая характеристика энцефалитического синдрома

Изучение энцефалитического синдрома у больных с очаговыми формами ОКЭ выявило высокую частоту встречаемости данного синдрома. Наиболее часто у большинства пациентов (84,2 %), имевших воспалительные изменения на МРТ, достоверно чаще наблюдался синдром нарушения сознания и психической сферы (в отличие от 61,0 % группы сравнения; $p = 0,026$); на втором месте выявлялся синдром поражения пирамидных путей, реже — эпилептический (имевший достоверные различия в группах сравнения — 26,3 % и 7,3 % соответственно; $p = 0,033$) и мозжечковый синдромы, в единичных случаях — экстрапирамидный синдром.

Энцефалитический синдром у больных основной группы дебютировал чаще клинической картиной синдрома нарушения сознания (СНС) и психической сферы на 5,6 день болезни с завершением формирования синдрома на 7,3 д.б. (Рисунок 13).

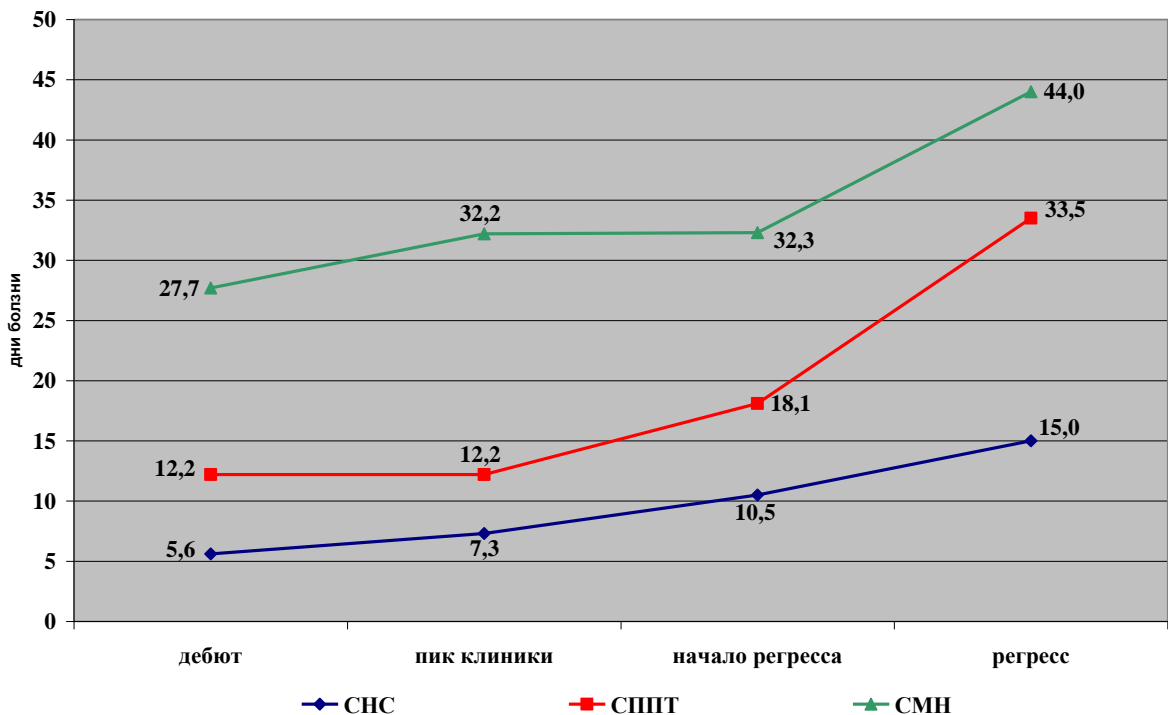


Рисунок 13 — Темпы развития энцефалитических синдромов в основной группе

На фоне развернутой клинической картины нарушения сознания на 12,2 д.б. присоединялись симптомы поражения пирамидных путей (СППТ). Начало процесса восстановления уровня сознания отмечалось на 10,5 д.б. и через 7,6 дня (на 18,1 д.б.) — пирамидного синдрома. Полное восстановление сознания (у выживших пациентов) регистрировалось через 4,5 дня — к 15,0 д.б. Мозжечковый синдром выявлялся значительно позднее — на 27,7 д.б. на фоне регресса синдрома пирамидной недостаточности. Формирование развернутой клинической картины мозжечковой недостаточности (СМН) выявлялось на 32,2 д.б. на фоне завершающегося процесса регресса синдрома пирамидной недостаточности, который завершался к 33,5 д.б. Мозжечковый синдром регрессировал на 44,0 д.б.. Следовательно, общая продолжительность энцефалитического синдрома составляла 38,4 дня при дебюте на 5,6 д.б.

В группе сравнения энцефалитический синдром дебютировал практически одновременно 3 синдромами (Рисунок 14): синдром нарушения сознания и психической сферы — на 7,6 д.б., синдром поражения пирамидных путей — на 9,3 д.б. (через 1,7 дня) и синдром мозжечковой недостаточности — на 10,3 д.б. (через 1 день).

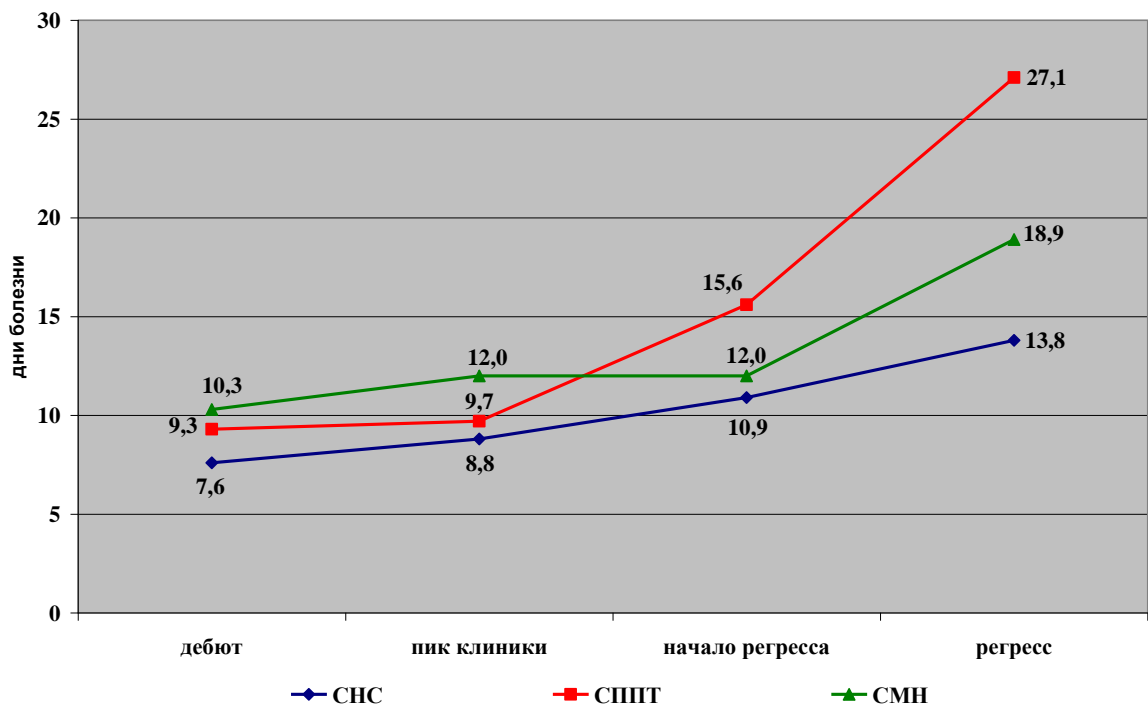


Рисунок 14 — Темпы развития энцефалитических синдромов в группе сравнения

В течение 1,7 суток наблюдалась развернутая клиническая картина энцефалитического синдрома (СНС — через 1,2 дня, СППП — через 0,4 дня и СМН — через 1,7 дня от момента появления первых симптомов). Начало процесса восстановления сознания отмечалось на 10,9 д.б. на фоне развернутой картины синдрома пирамидной недостаточности и мозжечкового синдрома. Восстановление сознания регистрировалось к 13,8 д.б., через 5,1 дня регрессировал синдром мозжечковой недостаточности (на 18,9 д.б.) и к 27,1 д.б. — синдром пирамидной недостаточности. Следовательно, общая продолжительность энцефалитического синдрома в группе без изменений на МРТ составила 19,5 дня при дебюте на 7,6 д.б.

Анализ темпов развития энцефалитического синдрома у больных ОКЭ в сравниваемых группах показал (Таблица 28), что в основной группе первые симптомы появились позднее (на $11,6 \pm 9,9$ д.б. по сравнению с $8,6 \pm 6,5$ во 2 гр.; $p = 0,058$) и позднее регрессировали (1 гр. — $24,8 \pm 19,9$ д.б., 2 гр. — $19,5 \pm 13,1$; $p = 0,112$); общая продолжительность синдрома была больше в основной группе исследования — $15,0 \pm 13,7$ дн. по сравнению с $11,8 \pm 11,2$ дн. ($p = 0,159$).

Таблица 28 — Темпы развития энцефалитического синдрома

Показатели	1 группа (n = 38)	2 группа (n = 41)	p
Дебют синдрома (дни болезни)	$11,6 \pm 9,9$	$8,7 \pm 6,5$	$p = 0,058$
Сроки завершения процесса регресса (день болезни)	$24,8 \pm 19,9$	$19,5 \pm 13,1$	$p = 0,112$
Продолжительность синдрома (дни)	$15,0 \pm 13,7$	$11,8 \pm 11,2$	$p = 0,159$

Анализируя клинические особенности энцефалитического синдрома при очаговых формах ОКЭ, были выделены следующие:

– энцефалитический синдром был представлен 5 основными синдромами в обеих сравниваемых группах; в большинстве случаев наблюдался синдром нарушения сознания и психической сферы, на втором месте — синдром

поражения пирамидного тракта, реже — мозжечковый и эпилептический синдром, единичные случаи экстрапирамидного синдрома;

– достоверно чаще в основной группе выявлялся синдром нарушения сознания и психической сферы — у 84,2 % пациентов (в группе сравнения 61,0 %; $p = 0,026$) и эпилептический синдром — у 26,3 % (в группе сравнения 7,3 %; $p = 0,033$); пирамидный синдром одинаково часто выявлялся в обеих группах исследования — от 65,8 % (1 гр.) до 70,7 % (2 гр.); $p = 0,809$;

– в основной группе преобладало (78,1 %; $p = 0,018$) глубокое нарушение сознания до комы по сравнению с более легким нарушением сознания — оглушением (15,6 %; $p = 0,134$) или сопором (6,3 %; $p = 0,221$) в группе сравнения;

– в обеих группах преобладало постепенное развитие угнетения сознания до комы (72,0 % в основной группе и 70,0 % во 2 группе; $p = 1,000$);

– синдром поражения пирамидного тракта в основной группе характеризовался развитием тяжелых двигательных нарушений (тетрапарезы) — 44,0 % ($p = 0,041$) в острый период и формированием стойкого моторного дефицита центрального характера у большинства больных — 62,5 % ($p = 0,041$) в отличие от пациентов группы сравнения, где преобладали явления рефлекторного пареза — 55,0 %;

– в основной группе энцефалитический синдром дебютировал позже (на $11,6 \pm 9,9$ д.б.; $p = 0,058$), позднее завершался процесс обратного развития ($24,8 \pm 19,9$ д.б.; $p = 0,112$) и больше была общая продолжительность синдрома ($15,0 \pm 13,7$ дн.; $p = 0,159$).

Полученные данные свидетельствуют о более грубых и глубинных поражениях структур головного мозга, что демонстрирует более тяжелое течение энцефалитического синдрома у пациентов основной группы.

3.5 Полиэнцефалитический синдром в клинической картине очаговых форм острого клещевого энцефалита

Полиоэнцефалитический синдром наблюдался у большинства пациентов групп исследования: 35 больных (92,1 %) основной группы и 36 пациентов (87,8 %) 2-ой группы ($p = 0,713$).

Для анализа топической диагностики поражения стволовых структур, степени тяжести было выделено 3 уровня (Таблица 28):

- 1 уровень — мезэнцефальный уровень ствола, характеризующийся симптомами поражения III и IV пар черепных нервов;
- 2 уровень — мостовой уровень ствола, характеризующийся симптомами поражения V, VI, VII и VIII пар черепных нервов;
- 3 уровень — каудальный отдел ствола мозга, проявляющийся поражением бульбарной группы черепных нервов, — IX, X, XII.

Поражение XI пары черепных нервов будет рассмотрено в рамках полиомиелитического синдрома болезни.

Анализ частоты представленности симптомов поражения ствола мозга (Таблица 29) в зависимости от уровня поражения показал отсутствие достоверных различий в анализируемых группах ($p = 0,506$). Симптомы поражения мостового уровня ствола мозга преобладали в обеих анализируемых группах (1 гр. — 48,5 % и 2 гр. — 55,8 %). Наиболее часто в группах сравнения регистрировались ограничение движения глазных яблок кнаружи (25 и 15 случаев), слабость мимической мускулатуры (18 и 8 случаев) и горизонтальный нистагм (19 и 24 случая соответственно; $p = 0,039$). Симптомы мезэнцефального уровня поражения ствола мозга занимали второе место по частоте и выявлялись у трети пациентов (37,7 % и 32,7 % соответственно), среди них преобладали расходящееся косоглазие (15 и 10 случаев), слабость конвергенции (14 и 8 случаев) и анизокория (13 и 6 случаев). Симптомы поражения каудального отдела ствола мозга преимущественно в виде дисфонии, дизартрии отмечались у 13,8 % в 1-ой группе и 11,5 % во 2-ой группе.

В основной группе чаще наблюдалась развернутая клиническая картина с полным набором симптомов поражения. Так, в 2 раза чаще выявлялись разнообразные симптомы всех уровней поражения ствола мозга (на мезэнцефальном / мостовом / каудальном уровне — 63 / 81 / 23 в 1 группе и 34 / 58 / 12 во 2 группе; $p = 0,506$), что свидетельствует о более тяжелом поражении стволовых структур в основной группе (Таблица 29, Рисунок 15).

Таблица 29 — Симптомы поражения стволовых структур мозга

Симптомы поражения	1 группа (n = 35)	2 группа (n = 36)	p
I. Мезэнцефальный уровень ствола			
Анизокория	13	6	$p = 0,932$
Птоз/полуптоз	4	3	$p = 0,970$
Офтальмопарез частичный	7	2	$p = 0,631$
Расходящееся косоглазие	15	10	$p = 0,720$
Парез взора вверх и вниз (синдром Парино)	4	1	$p = 0,808$
Слабость конвергенции	14	8	$p = 0,914$
Конвергирующий нистагм	0	2	$p = 0,251$
Ослабление/отсутствие фотореакции	6	2	$p = 0,841$
Количество симптомов мезэнцефального уровня:	63 (37,7 %)	34 (32,7 %)	$p = 0,506$
II. Мостовой уровень поражения			
Ограничение движения глазных яблок кнаружи (VI)	25	15	$p = 0,651$
Сходящееся косоглазие (VI)	3	0	$p = 0,374$
Слабость жевательной мускулатуры (V)	1	1	$p = 0,629$
Ограничение открывания рта (V)	2	1	$p = 0,769$
Гипотрофия жевательной мускулатуры (V)	1	1	$p = 0,629$
Гиперкинез нижней челюсти (тонический) (V)	2	0	$p = 0,629$
Снижение корнеального рефлекса (V)	0	1	$p = 0,866$
Парестезия/гипестезия лица (V)	1	1	$p = 0,629$
Слабость мимической мускулатуры (VII)	18	8	$p = 0,300$
Судорожное подергивание мышц лица (VII)	2	1	$p = 0,769$
Горизонтальный нистагм (VIII)	19	24	$p = 0,039^*$
Горизонтальный нистагм с ротаторным компонентом (VIII)	1	3	$p = 0,393$
Вертикальный нистагм (VIII)	2	1	$p = 0,769$
Синдром Гертвига-Мажанди	4	1	$p = 0,588$
Количество симптомов мостового уровня:	81 (48,5 %)	58 (55,8 %)	$p = 0,506$

III. Каудальный отдел ствола			
Дизартрия	1	0	p = 0,737
Дисфония	4	5	p = 0,249
Дисфагия	8	4	p = 0,772
Опущено мягкое небо	3	1	p = 0,886
Девиация язычка	2	0	p = 0,776
Снижение/отсутствие глоточного рефлекса	4	1	p = 0,827
Девиация языка за счет гипотрофии половины языка (XII)	1	1	p = 0,776
Количество симптомов каудального уровня:	23 (13,8 %)	12 (11,5 %)	p = 0,506
Общее количество симптомов:	167 (100 %)	104 (100 %)	

Примечание: * — p < 0,05.

Структура полиоэнцефалитического синдрома для каждой анализируемой группы представлена на рисунке 15.

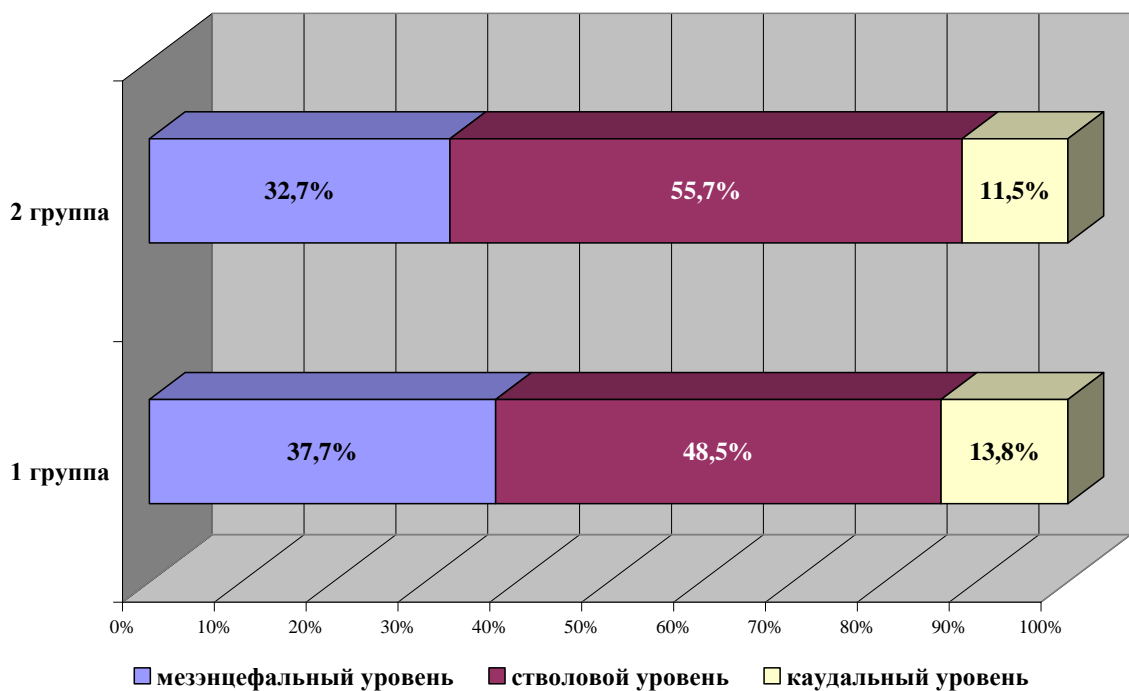


Рисунок 15 — Структура полиоэнцефалитического синдрома; p > 0,05

Полиоэнцефалитический синдром был представлен либо симптомами одноуровневого поражения ствольных структур или сочетанием симптомов нескольких уровней поражения ствола мозга (Таблица 30). В основной группе

исследования достоверно чаще отмечалось сочетание поражения нескольких уровней ствола мозга (77,1 % против 41,7 % в группе сравнения; $p = 0,004$), что свидетельствует о более распространенном и тяжелом поражении ствольных структур (Рисунок 16).

Таблица 30 — Структура поражения ствола мозга

Уровни поражения структур ствола мозга	1 группа (n = 35)	2 группа (n = 36)	p
Одноуровневое поражение			
I	3 (8,6 %)	1 (2,8 %)	$p = 0,357$
II	5 (14,3 %)	19 (52,7 %)	$p = 0,001^*$
III	0	1 (2,8 %)	$p = 1,000$
Всего:	8 (22,9 %)	21 (58,3 %)	$p = 0,004^*$
Многоуровневое поражение			
I+II	17 (48,5 %)	9 (25,0 %)	$p = 0,051$
II+III	3 (8,6 %)	0	$p = 0,115$
I+II+III	7 (20,0 %)	6 (16,7 %)	$p = 0,767$
Всего:	27 (77,1 %)	15 (41,7 %)	$p = 0,004^*$

Примечание: * — $p < 0,05$.

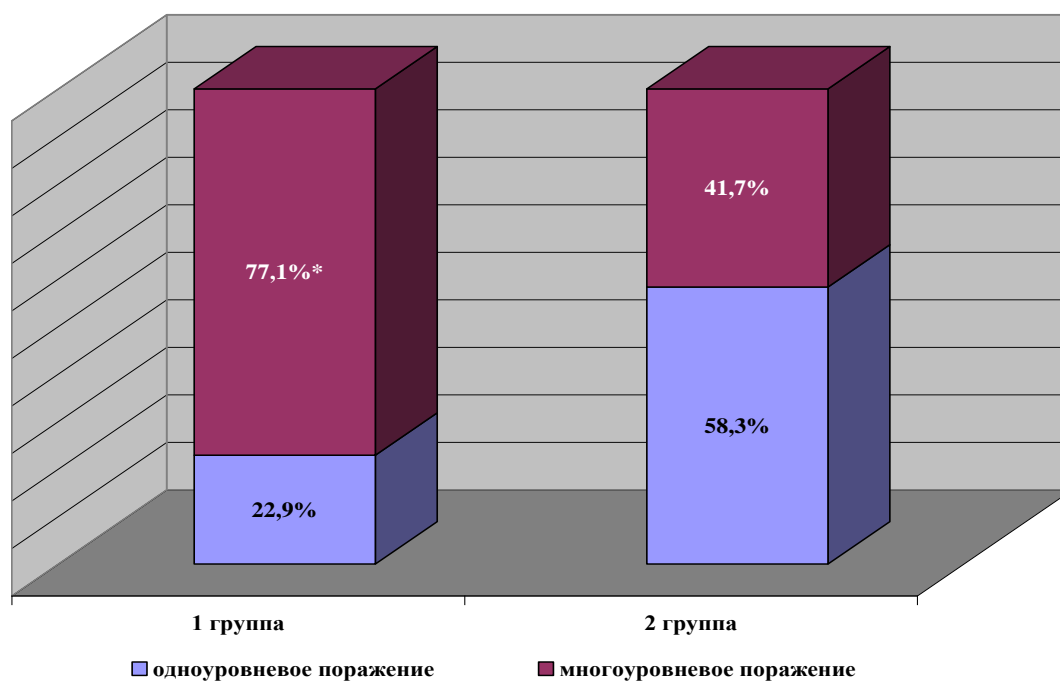


Рисунок 16 — Структура полиэнцефалитического синдрома ($p = 0,004$)

Среди многоуровневого поражения преобладали симптомы одновременного вовлечения в процесс мезэнцефального и мостового уровней поражения: в 2 раза чаще в основной группе (17 случаев) по сравнению с 9 случаями во 2 группе ($p = 0,051$). Сочетание симптомов поражения трех стволовых уровней наблюдалось у одинакового количества больных в обеих группах исследования (7 и 6 соответственно).

Одноуровневое поражение ствола мозга чаще встречалась у пациентов группы сравнения (21 случай, 58,3 %), при этом преобладали симптомы мостового уровня ствола мозга (19 случаев — 2 гр. и 5 случаев — 1 гр.; $p = 0,001$). Мезэнцефальный уровень наблюдался у 3 пациентов основной группы и 1 пациента группы сравнения. Изолированный синдром поражения каудального отдела ствола мозга был зарегистрирован лишь у 1 больного группы сравнения.

При анализе сроков дебюта симптомов полиоэнцефалитического синдрома и его продолжительности в анализируемых группах (Таблица 31) не было выявлено достоверных различий, но отмечались следующие особенности: в основной группе симптомы поражения ствола головного мозга регистрировались в более ранние сроки — на 1,6 дня раньше ($9,7 \pm 9,5$ д.б.) по сравнению со 2 группой ($11,3 \pm 7,8$ д.б.), и продолжительность была больше на 1,6 дня (1 гр. — $16,5 \pm 11,1$ и 2 гр. — $14,9 \pm 14,4$ дня; $p = 0,602$).

Таблица 31 — Временные характеристики полиоэнцефалитического синдрома

Показатели	1 группа (n = 35)	2 группа (n = 36)	p
Сроки дебюта синдрома (день болезни)	$9,7 \pm 9,5$	$11,3 \pm 7,8$	$p = 0,440$
Продолжительность синдрома (дни)	$16,5 \pm 11,1$	$14,9 \pm 14,4$	$p = 0,602$

При анализе клинических особенностей полиоэнцефалитического синдрома выявлено:

– в основной группе достоверно преобладало многоуровневое поражение ствола мозга (77,1 % против 41,7 %; $p = 0,004$), в исследуемой выборке чаще

встречалось сочетание симптомов поражения 2-х уровней — мезэнцефального и мостового ($p = 0,051$);

– среди симптомов поражения мостового уровня ствола головного мозга в основной группе без достоверного различия чаще встречалось ограничение движения глазных яблок кнаружи ($p = 0,651$) и слабость мимической мускулатуры ($p = 0,300$);

– в основной группе дебют симптомов полиоэнцефалитического синдрома регистрировался на 1,6 дня раньше и на 2 дня больше была продолжительность симптомов.

Таким образом, полученные данные свидетельствуют о более тяжелом поражении стволовых структур в клинике очаговых форм ОКЭ в основной группе пациентов.

3.6 Клиническая характеристика полиомиелитического синдрома

Полиомиелитический синдром является классическим синдромом в клинической картине ОКЭ, так как обусловлен тропизмом вируса КЭ к мотонейронам спинного мозга. Клинические проявления полиомиелитического синдрома характеризовались развитием двигательных нарушений — вялых парезов с ограничением объема движений в конечностях различной степени выраженности, гипотонией, мышечной гипотрофией, гипо- и (или) арефлексией, фасцикулярными и фибриллярными подергиваниями.

Учитывая, что ядра добавочного нерва (XI) расположены в виде столбика в основании передних рогов спинного мозга шейного уровня, синдром поражения данной пары черепных нервов часто сочетался с полиомиелитическим синдромом. Поэтому синдром поражения добавочного нерва, проявляющийся синдромом «свислой головы», рассматривался в рамках изучения клинических особенностей полиомиелитического синдрома.

Полиомиелитический синдром наблюдался у большинства пациентов групп исследования (Таблица 32): у 28 больных (73,7 %) основной группы, что на 15,2 % чаще по сравнению со 2-ой группой (24 больных, 58,5 %); $p = 0,235$.

Таблица 32 — Структура полиомиелитического синдрома

Уровень поражения спинного мозга	1 группа (n = 28)	2 группа (n = 24)	p
1. Поражение шейного утолщения и (или) XI нерва	11 (39,3 %)	10 (41,7 %)	$p = 1,000$
2. Поражение поясничного утолщения	1 (3,6 %)	4 (16,6 %)	$p = 0,169$
3. Сочетанное поражение шейного и поясничного утолщений спинного мозга	16 (57,1 %)	10 (41,7 %)	$p = 0,404$

Клинически выявлялись как изолированное поражение шейного или поясничного утолщения, так и сочетанное поражение мотонейронов спинного мозга на шейном и поясничном уровнях (Таблица 32). Синдром поражения XI нерва (Таблица 33) наблюдался у 24 (63,2 %) пациентов основной группы, что на 19,3 % чаще, чем в группе сравнения ($p = 0,115$). В 1,5 раза чаще в основной группе наблюдалось сочетание полиомиелитического синдрома с синдромом «свислой головы» (22 и 14 соответственно); $p = 0,375$.

Таблица 33 — Поражение добавочного нерва в клинике очаговых форм ОКЭ

Показатели	1 группа (n = 38)	2 группа (n = 41)	p
1. Количество случаев поражения добавочного нерва	24 (63,2 %)	18 (43,9 %)	$p = 0,115$
1.1. Изолированное поражение XI нерва	2 (5,3 %)	4 (9,8 %)	$p = 0,375$
1.2. Сочетанное поражение XI нерва:	22 (57,9 %)	14 (34,1 %)	
1.2.1. поражение XI нерва в сочетании с поражением шейного утолщения	8	4	$p = 0,727$
1.2.2. поражение XI нерва в сочетании с поражением шейного и поясничного утолщения	14	10	

В основной группе исследования преобладало сочетанное поражение шейного и поясничного утолщения — 16 (57,1 %) пациентов, которое характеризовалось развитием вялых три- или тетрапарезов, из них у 14 больных в комбинации с синдромом «свислой головы» (Таблица 32, 33, Рисунок 17). В группе сравнения сочетанное поражение шейного и поясничного утолщения наблюдалось в 10 (41,7 %) случаях и только в комбинации с синдромом поражения XI пары черепных нервов.

Изолированное поражение спинного мозга на шейном или поясничном уровнях (Таблица 32, Рисунок 17) встречалось чаще в группе сравнения 58,3 % (в 1 группе — 42,9 %; $p = 0,404$). Синдром поражения спинного мозга на уровне шейного утолщения, характеризовавшийся развитием вялых верхних моно- или парапарезов и(или) синдрома «свислой головы», в основной группе встречался у 11 (39,3 %) больных, что на 2,4 % реже по сравнению со 2 группой. В большинстве случаев отмечалось сочетанное поражение шейного утолщения и XI пары нервов, при этом в основной группе в 2 раза чаще (1 гр. — 8 случаев, 2 гр. — 4 случая). В основной группе выявлен единственный случай (3,6 %) изолированного поражения поясничного утолщения, что реже (на 13,0 %), чем во 2 группе.

Изолированный синдром «свислой головы» наблюдался в обеих исследуемых группах, чаще в группе сравнения — 4 (9,8 %) случая по сравнению с основной группой — 2 (5,3 %).

Анализ темпов развития полиомиелитического синдрома (Таблица 34) показал отсутствие достоверных различий, при этом в основной группе дебют синдрома отмечался на $8,9 \pm 5,2$ день болезни, несколько раньше по сравнению со 2 группой ($10,1 \pm 9,2$). Формирование полиомиелитического синдрома завершилось в 1 группе к $12,1 \pm 5,8$ дню болезни (во 2 гр. — $13,3 \pm 10,8$), и на 2,9 дня начался раньше период регресса симптомов (1 гр. — $17,2 \pm 6,3$ и 2 гр. — $20,1 \pm 9,9$). Общая продолжительность полиомиелитического синдрома в двух исследуемых группах была одинаковая — $32,2 \pm 19,0$ и $32,4 \pm 19,0$ дня, при этом в основной группе отмечался самый короткий период данного синдрома — 2 дня и самый продолжительный — до 101 дня.

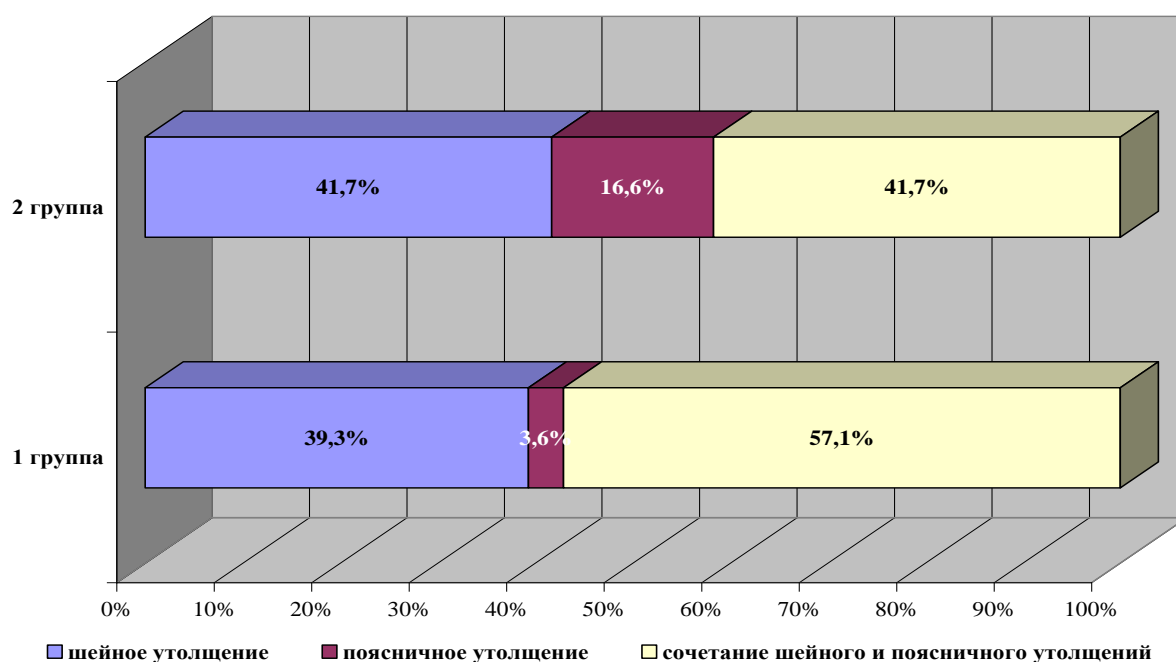


Рисунок 17 — Структура полиомиелитического синдрома ($p > 0,05$)

Таблица 34 — Временные характеристики полиомиелитического синдрома

Показатели	1 группа (n = 28)	2 группа (n = 24)	p
Сроки дебюта синдрома (день болезни)	8,9 ± 5,2	10,1 ± 9,2	p = 0,558
Завершение формирования синдрома (день болезни)	12,1 ± 5,8	13,3 ± 10,8	p = 0,613
Сроки начала регресса синдрома (день болезни)	17,2 ± 6,3	20,1 ± 9,9	p = 0,207
Общая продолжительность синдрома (дни)	32,2 ± 19,0	32,4 ± 19,0	p = 0,970

Для оценки полиомиелитического синдрома по степени тяжести использовалась шкала с делением на 6 степеней тяжести (Приложение 3).

В обеих анализируемых группах (Таблица 35) преобладала 3–4 степень тяжести полиомиелитического синдрома: 42,9 % (1 гр.) и 41,7 % (2 гр.) соответственно. В основной группе полиомиелитический синдром у большинства пациентов был представлен средней (3–4 ст.) и тяжелой (5–6 ст.) степенями тяжести: 24 случая (85,7 %) и 16 случаев (66,7 %; $p = 0,186$) во 2 группе. При этом в 1 группе зарегистрировано 7 случаев полиомиелитического синдрома 6 степени

тяжести по сравнению с 2 случаями во 2 группе. Легкая степень выраженности полиомиелитического синдрома (1 и 2 степень тяжести) в 2 раза чаще регистрировалась в группе сравнения (8 случаев по сравнению с 4-мя в 1 группе; $p = 0,186$). При этом 2 степень тяжести синдрома поражения спинного мозга отмечалась в 5 раз реже в основной группе (1 случай против 5).

Таблица 35 — Степень тяжести полиомиелитического синдрома

Степень тяжести полиомиелитического синдрома	1 группа (n = 28)	2 группа (n = 24)	p
1–2 степень тяжести	4 (14,2 %)	8 (33,3 %)	$p = 0,186$
3–4 степень тяжести	12 (42,9 %)	10 (41,7 %)	$p = 1,000$
5–6 степень тяжести	12 (42,9 %)	6 (25,0 %)	$p = 0,245$

При анализе полиомиелитического синдрома в двух сравниваемых группах выявлено:

- в основной группе пациентов с очаговыми формами ОКЭ частота встречаемости полиомиелитического синдрома была выше на 15,2 % (73,7 % и 58,5 %; $p = 0,235$) и синдрома «свислой головы» — на 19,3 % (63,2 % и 43,9 %; $p = 0,115$) соответственно;

- в структуре полиомиелитического синдрома в основной группе преобладало сочетанное поражение шейного и поясничного утолщений спинного мозга (57,1 %; $p = 0,404$);

- в 1,5 раза чаще в основной группе выявлялось сочетание полиомиелитического синдрома с синдромом «свислой головы» (22 случая из 28 случаев полиомиелитического синдрома, 78,6 %, против 14 случаев из 24, 58,3 %; $p = 0,375$), из них в половине случаев отмечалось одновременное поражение шейного и поясничного утолщений (1 гр. — 14 случаев, 58,3 %, 2 гр. — 10 случаев, 55,6 %);

- темпы развития полиомиелитического синдрома и синдрома «свислой головы», их продолжительность в исследуемых группах не имели достоверных

различий, но первые симптомы поражения спинного мозга появлялись раньше в основной группе ($8,9 \pm 5,27$ дня против $10,1 \pm 9,2$; $p = 0,558$);

– в основной группе преобладала тяжелая степень (5 и 6) полиомиелитического синдрома: в основной — 42,9 %, в группе сравнения — 25,0 % ($p = 0,245$).

Все это свидетельствует о более тяжелом поражении мотонейронов спинного мозга на различных уровнях у пациентов основной группы исследования с патологическими очагами на МР-томограммах.

3.7 Динамика развития очаговых синдромов в клинической картине острого клещевого энцефалита

В клинической картине очаговых форм ОКЭ были изучены менингеальный, энцефалитический, полиоэнцефалитический и полиомиелитический синдромы. Частота встречаемости синдромов была различна в сравниваемых группах, но в основной группе все клинические синдромы наблюдались чаще. У большинства пациентов групп сравнения выявлялись полиоэнцефалитический синдром — 92,1 % (87,8 % во 2 группе; $p = 0,713$), менингеальный синдром — 86,8 % (2 гр. — 78,0 %; $p = 0,383$), синдром нарушения сознания и психической сферы — 84,2 % (по сравнению с 61,0 % во 2 гр.; $p = 0,026$), полиомиелитический — 73,7 % (по сравнению с 58,5 % во 2 гр.; $p = 0,235$); реже — эпилептический — 26,3 % (2 гр. — 7,3 %; $p = 0,033$) и экстрапирамидный — 5,3 % (2 гр. — 2,4 %; $p = 0,606$) синдромы.

В основной группе исследования (Рисунок 18) на фоне лихорадки преимущественно одноволнового (63,8 %) или ремиттирующего типа (30,6 %) первые симптомы поражения ЦНС в виде менингеального синдрома выявлялись в первые 10 дней болезни — у 90,9 % больных (у 57,6 % — с 1 по 5 день болезни и у 33,3 % — с 6 по 10 день). На фоне сформировавшегося менингеального синдрома на 8,9 д.б. развивались симптомы полиомиелитического синдрома, затем меньше чем через 1 сутки (на 9,7 д.б.) — признаки полиоэнцефалитического

синдрома, через 1,9 дня (11,6 д.б.) — энцефалитического синдрома. Развернутая клиника полиомиелитического синдрома сохранялась в течение 8,3 дня — до 17,2 д.б., а затем регистрировалось начало процесса обратного развития полиомиелитического синдрома на фоне полного регресса менингеального симптомокомплекса — к 13,7 д.б. Общая продолжительность менингеального синдрома составляла 7,8 дня. Начало регресса энцефалитического синдрома отмечалось на 24,8 д.б. на фоне нормализации температуры к 21,2 д.б.

Общая продолжительность симптомов поражения ЦНС составила 41,1 дня, из них длительность очаговой симптоматики — 32,2 дня за счет полиомиелитического синдрома. Наименьшая общая продолжительность отмечена у энцефалитического синдрома — 15,0 дней и средняя — у полиоэнцефалитического синдрома — 16,5 дня.

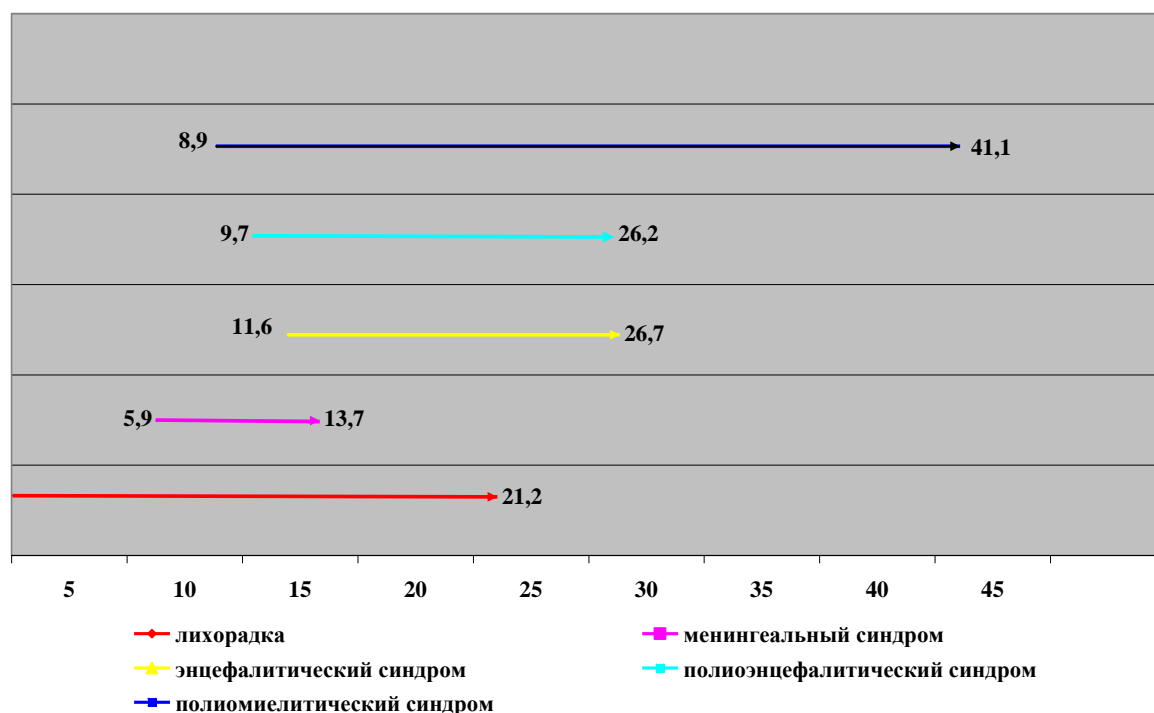


Рисунок 18 — Динамика развития клинических синдромов у пациентов основной группы

В группе сравнения (Рисунок 19) у пациентов на фоне лихорадки также преимущественно одноволнового и ремиттирующего характера (77,7 % и 16,7 % соответственно) выявлялись симптомы менингеального синдрома в первые 10

дней в 75,0 % случаев (с 7,4 д.б.). На фоне развернутой картины менингита в течение 1,5 суток присоединились симптомы очагового поражения структур головного и спинного мозга: на 8,7 д.б. — энцефалитический синдром, на 10,1 д.б. — полиомиелитический, на 11,3 д.б. — полиоэнцефалитический синдромы.

Развернутая клиническая картина полиомиелитического синдрома отмечалась до 20,1 дня болезни на фоне регресса менингеального синдрома (14,2 д.б.), когда было отмечено начало обратного развития полиомиелитического синдрома. Симптомы поражения стволовых структур головного мозга наблюдались в течение 14,9 дня — до 26,2 д.б. Общая продолжительность симптомов поражения ЦНС составила 42,5 дня, из них продолжительность очаговой симптоматики — 33,8 дня. Наибольшая общая продолжительность отмечалась у полиомиелитического синдрома — 32,4 дня, средняя — у полиоэнцефалитического — 14,9 дня, меньшая — 11,8 дня у энцефалитического синдрома.

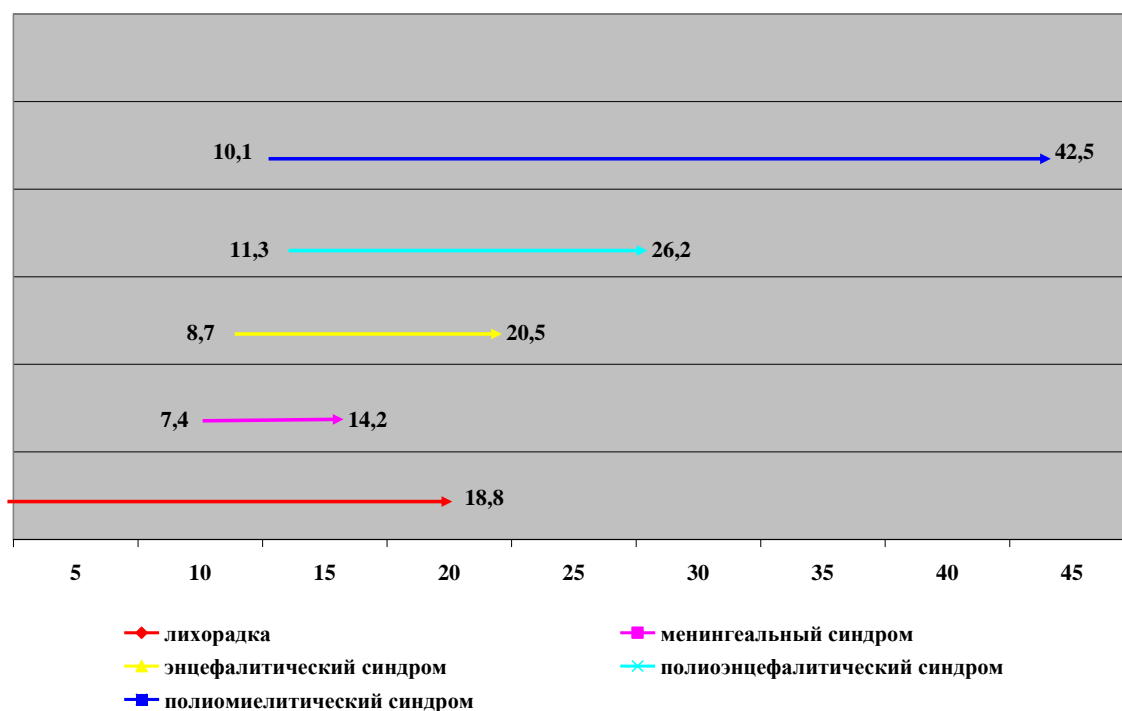


Рисунок 19 — Динамика развития клинических синдромов у пациентов группы сравнения

Таким образом, анализируя темпы развития неврологической симптоматики, были выявлены следующие особенности в основной группе исследования с патологическими изменениями воспалительного характера при нейровизуализации:

– позднее на 5,3 дня отмечалось начало обратного развития энцефалитического синдрома — 24,8 д.б. (19,5 д.б. во 2 группе; $p = 0,112$);

– продолжительность энцефалитического синдрома больше на 3,2 дня (15,0 дн.; $p = 0,159$), полиоэнцефалитического — на 1,6 дня (16,5 дн.; $p = 0,602$); при одинаковой продолжительности полиомиелитического синдрома в обеих сравниваемых группах и меньшей продолжительности симптомов поражения ЦНС — 41,1 день по сравнению с 42,5 дня 2 группы.

Анализ очаговых форм ОКЭ по степени выраженности клинической картины синдромов показал, что в основной группе:

– большая тяжесть лихорадочного периода: средняя продолжительность одноволновой лихорадки — $18,9 \pm 14,0$ дня, что на 5 дней больше, чем в группе сравнения ($p = 0,136$) за счет большего количества пациентов с длительностью лихорадки от 11 и более (73,9 %) ($p = 0,381$); в 2 раза чаще выявлялся ремиттирующий тип лихорадки (30,6 % случаев по сравнению с 16,7 %; $p = 0,267$);

– несмотря на отсутствие достоверных различий, менингеальный синдром у пациентов основной группы протекал более ярко: ранний дебют (до 10 дня болезни) — 90,9 % (2 гр. — 75,0 %; $p = 0,108$) и раннее завершение формирования симптомов (до 10 дня болезни) — 78,8 % (2 гр. — 62,5 %; $p = 0,180$), большая продолжительность синдрома — $7,8 \pm 6,8$ дня (в группе сравнения $6,8 \pm 6,0$; $p = 0,532$) и высокая представленность 3 степени тяжести — 15,2 % (2 гр. — 3,1 %; $p = 0,197$);

– достоверно чаще выявлялся синдром нарушения сознания и психической сферы — 84,2 % ($p = 0,026$), преобладало глубокое нарушение сознания до комы — 78,1 % (по сравнению с 40,0 % во 2 группе; $p = 0,018$) и постепенное развитие угнетения сознания — 72,0 % (в группе сравнения 70,0 %; $p = 1,000$); ранний

дебют коматозного состояния — на 7 дней при молниеносном и на 2 дня при постепенном темпе развития; общая продолжительность синдрома нарушения сознания и психической сферы была больше на 1,1 дня при молниеносном и 1,2 дня — при постепенном развитии коматозного состояния;

– синдром поражения пирамидных путей наблюдался одинаково часто в группах сравнения: 1 гр. — в 65,8 % случаев (2 гр. — 70,7 %); в основной группе на 2,9 дня позднее выявлялись первые симптомы ($12,2 \pm 11,0$ и $9,3 \pm 6,9$ д.б. соответственно), но на 3,5 дня была больше общая продолжительность пирамидного синдрома ($21,3 \pm 17,8$ и $17,8 \pm 12,7$ дн.); достоверно чаще в основной группе развивались тяжелые двигательные нарушения (тетрапарезы) как в острый период болезни (44,0 % против 17,5 %; $p = 0,041$), так и в стадию исхода с формированием стойкого моторного дефицита центрального характера (62,5 % ($p = 0,041$) против 25,0 % в группе сравнения, где преобладали явления рефлекторного пареза в 55,0 % случаев).

– достоверно чаще в основной группе наблюдалось сочетанное многоуровневое поражение стволовых структур головного мозга (77,1 % против 41,7 % в группе сравнения; $p = 0,004$);

– полиомиелитический синдром в основной группе чаще характеризовался сочетанным поражением спинного мозга на уровне шейного и поясничного утолщений (57,1 % случаев по сравнению с 41,7 % во 2 группе; $p = 0,404$).

Все вышеизложенное указывает на более тяжелое течение очаговых форм ОКЭ у пациентов основной группы с глубоким поражением структур головного и спинного мозга, характеризовавшихся более выраженным клиническим дефицитом очаговых синдромов, их сочетанием, более ранним развитием и большей продолжительностью максимальной выраженности симптомов, что приводило к более выраженным морфологическим изменениям в структурах головного мозга и проявлялось развитием патологических изменений при МРТ-исследовании.

3.8 Клинические особенности летальных случаев очаговых форм острого клещевого энцефалита, сопровождавшихся патологическими изменениями при МРТ-исследовании

Летальные случаи были зарегистрированы в обеих анализируемых группах (Таблица 36): чаще в основной группе — 8 случаев (21,1 %) по сравнению с 3 случаями (7,3 %) во 2 группе ($p = 0,107$). Умершие больные основной группы были на 24 года достоверно моложе ($41,1 \pm 17,5$ года), чем в группе сравнения ($65,3 \pm 7,8$ года) ($p = 0,050$). Летальный исход у пациентов основной группы развивался быстрее на 16 дней: на $23,6 \pm 11,9$ дня болезни по сравнению с $39,7 \pm 20,2$ дня ($p = 0,128$) группы сравнения.

У всех пациентов с летальным исходом была клиника тяжелых очаговых форм острого клещевого энцефалита с двумя клиническими вариантами многоуровневого поражения ЦНС: энцефалополиэнцефаломиелитический и энцефалополиэнцефалитический синдромы. В основной группе синдромы очагового поражения наблюдались с одинаковой частотой (по 4 случая), в группе сравнения преобладали энцефалополиэнцефалитические формы заболевания (2 из 3-х случаев).

Таблица 36 — Характеристика летальных случаев ОКЭ

Показатели	1 группа (n = 8)	2 группа (n = 3)	p
Возраст (лет)	$41,1 \pm 17,5$	$65,3 \pm 7,8$	$p = 0,050$
Время наступления летального исхода (день болезни)	$23,6 \pm 11,9$	$39,7 \pm 20,2$	$p = 0,128$

Ведущей причиной летальных исходов (Таблица 37) явилось развитие отека головного мозга и дислокационный синдром, наблюдавшийся у $\frac{1}{2}$ больных основной группы (4 больных) и у 1 больного группы сравнения.

Остальные причины отмечались в единичных случаях: бронхолегочная патология, развитие острого инфаркта миокарда. В 2-х случаях в основной группе

летальный исход наступил в результате желудочно-кишечного кровотечения, вероятно, как следствие стресс-язвы желудка.

Таблица 37 — Причины летальных исходов

Показатели	1 группа (n = 8)	2 группа (n = 3)	p
1. Церебральные причины — – отек головного мозга и дислокационный синдром	4 (50,0 %)	1 (33,3 %)	p = 1,000
2. Экстрацеребральные причины, из них:	4 (50,0 %)	2 (66,7 %)	
– бронхолегочная патология; – острый инфаркт миокарда (ОИМ); – желудочно-кишечное кровотечение	1 1 2	1 1 0	

По темпам развития коматозного состояния чаще наблюдалось постепенное развитие в обеих сравниваемых группах: в основной группе — 75,0 % (6 случаев) и в группе сравнения — 100,0 % (3 случая); молниеносный тип течения отмечен только в первой группе — 25,0 % (2 случая); $p = 0,061$.

Все пациенты с летальными исходами были пролечены в РАО в условиях ИВЛ в связи с прогрессирующим нарушением сознания и/или развитием бульбарного синдрома (Таблица 38). В связи с тем, что достоверно 2 раза раньше развивалось нарушение сознания ($4,9 \pm 2,2$ д.б.) в основной группе по сравнению со 2 группой ($10,3 \pm 4,0$ д.б.; $p = 0,016$), перевод на ИВЛ был также более ранним — $4,6 \pm 1,4$ д.б. ($p = 0,001$). В группе сравнения перевод пациентов на ИВЛ отмечался в более поздние сроки (на $14,7 \pm 5,5$ д.б.; $p = 0,001$), в среднем через 4 суток после дебюта симптомов нарушения сознания.

Таблица 38 — Сроки появления синдрома нарушения сознания и начала ИВЛ

Показатели	1 группа (n = 8)	2 группа (n = 3)	p
Дебют нарушения сознания (день болезни)	$4,9 \pm 2,2$	$10,3 \pm 4,0$	$p = 0,016^*$
Сроки перевода на ИВЛ (д.б.)	$4,6 \pm 1,4$	$14,7 \pm 5,5$	$p = 0,001^*$

Примечание: * — $p < 0,05$.

Совпадение сроков развития нарушения сознания и сроков взятия на ИВЛ в основной группе свидетельствует об отсутствии у пациентов перенесенного гипоксического состояния, что позволяет исключить гипоксический характер выявленных изменений при МРТ-исследовании и расценивать их только как проявления воспалительного процесса в структурах головного мозга.

В качестве клинических примеров рассмотрим случаи летальных исходов в каждой анализируемой группе со сходной клинической картиной заболевания и топикой очагового поражения головного мозга: пациент 1, мужчина, 61 год (основная группа) и пациент 2, женщина, 63 года (группа сравнения). У обоих пациентов была диагностирована энцефалополиоэнцефалитическая форма острого клещевого энцефалита.

Клинический пример 1

Больной П., 61 год, пенсионер, поступил в неврологическое отделение ГАУЗ СО «СОКБ № 1» в неотложном порядке 21.06 с места жительства на 4-й день болезни. При поступлении предъявлял жалобы на головные боли в височной области, рвоту, слабость в правых конечностях и нарушение речи. Из анамнеза заболевания: множественные укусы клещей (10.06) в подколенную область справа и во внутреннюю поверхность левой голени. Удалял клещей самостоятельно в течение первых суток. Противоклещевой иммуноглобулин не вводился, пациент не вакцинирован.

Дебют заболевания с 18.06. (инкубационный период 8 дней) с головной боли, подъема температуры до 39,0°, общей слабости и подъема АД до 180/100 мм рт. ст. Со 2-го дня болезни (19.06) на фоне гипертермии до 39,0° и сохраняющейся артериальной гипертензии до 180/100 мм рт. ст. присоединилась слабость в правых конечностях и нарушение речи. Данные симптомы сохранялись следующие сутки на фоне нормальных показателей АД (130/80). С 4 дня болезни присоединилась однократная рвота на фоне гипертермии 39,0°. Госпитализация в стационар по месту жительства в экстренном порядке бригадой СМП 19.06 (на 2-й день болезни). В связи с ухудшением состояния перевод в СОКБ № 1.

При поступлении в неврологическое отделение СОКБ № 1 21.06 (4-й день болезни) состояние средней степени тяжести, АД — 115/80 мм рт. ст., ЧСС — 68 уд/мин., Т — 38,7°. Сознание ясное. Ригидность затылочных мышц до 1 п.п. Со стороны черепных нервов легкая сглаженность правой носогубной складки. Правосторонний гемипарез: в руке — до 3-4 баллов (грубее в проксимальном отделе), в ноге — до 4 баллов проксимально. Рефлекторный фон умеренный, верхние конечности $D < S$ и нижние конечности $D > S$ без патологических знаков. Мимопопадание при выполнении пальценосовой пробы справа. Состояние расценено как острый клещевой энцефалит, энцефалитическая форма с явлениями центрального гемипареза справа, начата специфическая и интенсивная терапия.

Состояние ухудшилось на 5-й день болезни (22.06): на фоне нормализации температуры тела развилось психомоторное возбуждение и угнетение сознания до оглушения, выросла выраженность менингеального синдрома (ригидность затылочных мышц до 4 п.п., симптом Кернига с 2 сторон и нижний симптом Брудзинского), дебютировали глазодвигательные нарушения (отклонение глазных яблок вверх и двусторонний горизонтальный нистагм), вырос парез в правых конечностях до 1–2 баллов (грубее в руке) на фоне повышения мышечного тонуса по пирамидному типу. Пациент был переведен в РАО и взят на ИВЛ 22.06 (5 день болезни). С 6-го дня болезни (23.06) прогрессировало нарушение сознания до уровня комы и развилась мышечная атония и арефлексия. Произведена трахеостомия 23.06 (6-й день болезни). К 7-му дню болезни (24.06) выросли глазодвигательные нарушения в виде появления расходящегося косоглазия, отсутствия фотореакции, выросла общая гипотония, на этом фоне уменьшилась степень выраженности менингеального синдрома (до двустороннего симптома Кернига). С 9-го дня болезни отмечено появление разного стояния глазных яблок по вертикали (OD — вверх и кнаружи). С 27.06 развитие клиники полиорганной недостаточности почечной (10 день болезни), на 14 день болезни — угнетение гемодинамики и летальный исход.

Лихорадка в течение заболевания имела ремиттирующий характер. Температура тела 4 раза поднималась до цифр выше 38° (максимально — 39,0°):

первые 2 дня болезни (на 10–12 дни болезни) и на 15–17 день болезни; в межволновой период сохранялась температура на субфебрильных цифрах с однократным периодом нормализации температуры (22.06, 5-й день болезни).

Данные дополнительного исследования:

– в общем анализе крови лейкоцитоз — с $8,3 \times 10^9$ л до $18,2 \times 10^9$ л (24.06) со сдвигом лейкоцитарной формулы влево до 10 % палочко-ядерных нейтрофилов (27.06) в исходе заболевания и развитие лимфопении до 6 % (26.06);

– в биохимическом анализе крови нарастающая азотемия от 5,0 ммоль/л (26.06) до 30,0 ммоль/л (01.07);

– спинномозговая жидкость от 23.06 — лимфоцитарный плеоцитоз (46 кл, из них лимфоциты — 74 %), белок — 0,66 г/л;

– МРТ головного мозга (22.06, 5-й день болезни): в левом таламусе очаг гиперинтенсивный на T2- и пониженный на T1-режимах (Рисунок 20);

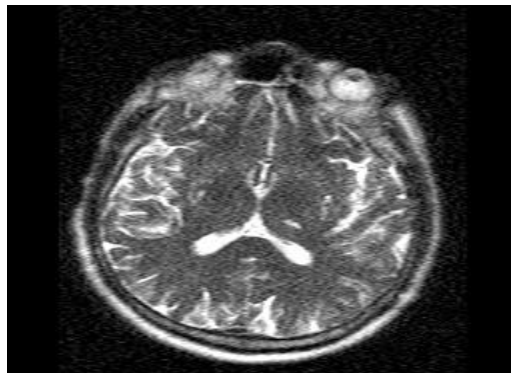


Рисунок 20 - T2-взвешенные изображения в аксиальной плоскости, гиперинтенсивный участок с чёткими границами в левом таламусе

- серологическое исследование крови к вирусу КЭ (ИФА) показало отсутствие антител в первой сыворотке крови IgM (отр.) и IgG (отр.) от 23.06 (6-й день болезни), тогда как в ликворе выявлены IgM (КП-13,0) при отсутствии IgG.

Патологоанатомический диагноз.

Основное заболевание: Острый вирусный клещевой энцефаломиелит: продуктивный васкулит, некробиоз и некроз нейронов, петехии; серозный менингит головного и спинного мозга; ИФА ликвора IgM–КП = 13,0 (23.06). ИВЛ 22.06–01.07. Трахеостомия 23.06.

Общие осложнения: Вентилятор-ассоциированная клебсиеллезная двусторонняя мелкоочаговая пневмония (бактериальное исследование № 2440 от 10.07); венозное полнокровие и паренхиматозная дистрофия органов и тканей; гиалиново-капельный нефроз; ДВС-синдром: жидкая кровь в полостях сердца и крупных сосудов, петехии серозных и слизистых оболочек; острые эрозии желудка и пищевода; отек головного мозга и легких.

Сопутствующие заболевания: Диффузная дистрофически-атрофическая энцефалопатия; артериальная гипертензия; атеросклероз церебральных артерий, коронарных, подвздошных и аорты; хронический панкреатит минимальной активности; узловая гиперплазия предстательной железы, смешанный вариант; хронический интерстициальный цистит минимальной активности; аутоиммунный тиреоидит I стадии.

Резюме. У невакцинированного мужчины 61 года после множественных укусов клещей через 8 дней развивается общеинфекционный и общемозговой синдромы (Рисунок 21). Общемозговой синдром наблюдался в течение первых 4 дней болезни в виде головной боли и однократной рвоты. Менингеальный симптомокомплекс 2 степени выраженности дебютировал с 4 дня болезни и сохранялся в течение 4 дней (до 24.06). Синдром поражения пирамидных путей в виде правостороннего гемипареза отмечен с 4 дня болезни. Синдром нарушения сознания развился с 5 дня заболевания (оглушение), далее прогрессировал до уровня комы через 1 день при общей продолжительности до 10 суток. Синдром поражения ствола головного мозга наблюдался с 4-го дня болезни (21.06) в виде симптомов поражения мезэнцефального и мостового уровней. Перевод пациента в РАО и взятие на ИВЛ 23.06 (на 5-й день болезни) было обусловлено прогрессированием нарушения сознания и развитием симптомов поражения ствола головного мозга. Смерть наступила на 14-й день болезни на фоне прогрессирования отека головного мозга и полиорганной недостаточности.

Таким образом, у пациента энцефалополиоэнцефалитическая форма ОКЭ носила быстро прогрессирующий характер, характеризовалась поражением мотонейронов коры головного мозга и пирамидного тракта, ствола мозга,

осложнилась развитием отека головного мозга, дислокационным синдромом и синдромом полиорганной недостаточности, что привело к летальному исходу на 14-й день заболевания. При МРТ-исследовании выявлен очаг в области левого таламуса. Данный случай по клинической картине соответствует эксудативному патогистологическому варианту течения острого клещевого энцефалита, что было подтверждено патоморфологическими исследованиями.

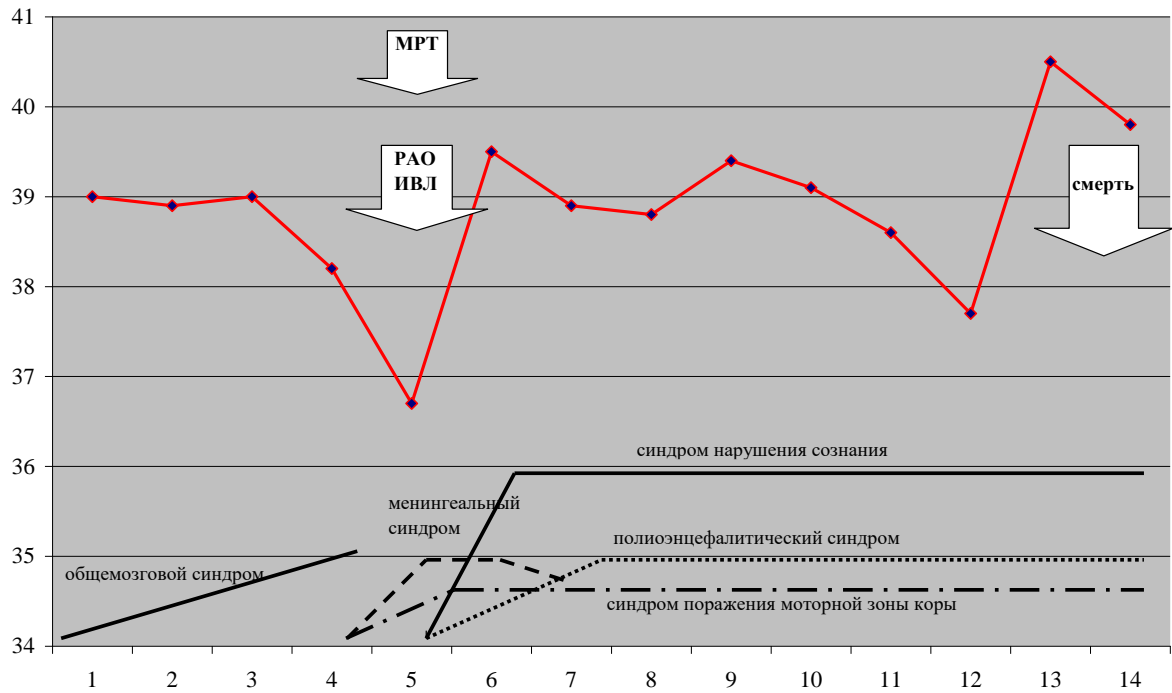


Рисунок 21 — Температурная кривая и клиническая картина пациента 1

Клинический пример 2

Больная Б., 63 года, пенсионерка. Из анамнеза заболевания: укус клеща 18.08, удалила самостоятельно в течение первых суток. Противоклещевой иммуноглобулин не вводился, пациентка не вакцинирована.

Дебют заболевания 22.08 (через 4 дня) с подъема температуры до $40,0^{\circ}$, головной боли и головокружения. В течение первых 6 дней сохранялись вышеописанные жалобы. Первичное обращение за медицинской помощью и госпитализация в стационар по месту жительства на 6-й день болезни (27.08). Головная боль и головокружение сохранялись в течение 8 дней (до 29.08). С 8-го дня болезни (29.08) на фоне сохраняющейся гипертермии выше 38° выявился

менингеальный синдром (ригидность затылочных мышц до 4 п.п., болезненность тригеминальных точек), глазодвигательные нарушения (парез взора вверх и в стороны), дизартрия и центральный парез языка справа. С этого же времени зарегистрированы периодические фокальные клонические судороги в левых конечностях, сохранявшиеся в течение 2-х суток, с последующим формированием центрального пареза в правых конечностях (с 8-го дня болезни). В связи с прогрессирующим угнетением сознания до уровня оглушения переведена в неврологическое отделение СОКБ № 1. 30.08 уровень сознания сопор, нарастание очаговой симптоматики. Пациентка была переведена в РАО и взята на ИВЛ 30.08 (9-й день болезни). К 10 дню болезни (31.08) развивается коматозное состояние с гипотонией и гипорефлексией, выявляется анизокория. В дальнейшем сохраняется угнетение сознания до комы с постепенным ее углублением. С 11-го дня присоединились расходящееся косоглазие, повышение мышечного тонуса в нижних конечностях (больше слева) и патологические стопные знаки (симптом Бабинского с 2-х сторон) на фоне гипорефлексии; пациентка переведена на зондовое питание. На 12-й день болезни регистрируется гормеотония в нижних конечностях с последующим переходом в диффузную гипотонию, гипорефлексия с 2-сторонними симптомами Бабинского. Миоклонии в левой половине лица зарегистрированы на 19-й день болезни (09.09). С этого же времени до дня смерти в неврологическом статусе отмечалось глубокое угнетение сознания до комы-3, анизокория (расширение правого зрачка), гипотония и арефлексия. 18.09 (28-й день болезни) — депрессия гемодинамики и летальный исход.

За время пребывания в неврологическом отделении лихорадка носила ремитирующий характер с 3-кратным повышением до цифр выше 38° (максимально — $41,0^{\circ}$): первые 11 дней болезни, на 13-й день болезни и с 17-го по 18-й день болезни.

Данные дополнительного исследования:

- в общеклиническом анализе крови лейкоцитоз — $7,2 \times 10^9$ л с нормальной лейкоцитарной формулой и повышением СОЭ до 38 мм/час;
- биохимические показатели крови в пределах нормы;

- спинномозговая жидкость: клеточно-белковая диссоциация, лимфоцитарный плеоцитоз до 338 кл на 8-й день болезни при уровне белка 1,65 г/л;
- МРТ головного мозга 30.08 (9-й день болезни): патологии не выявлено;
- серологическое исследование крови к вирусу КЭ методом ИФА показало наличие IgM (10000) и IgG (2560).

Патологоанатомический диагноз.

Основное заболевание: Острый клещевой энцефалит (продуктивный васкулит, некробиоз и некроз нейронов головного и спинного мозга); серозный менингит (IgM 10000, IgG 2560); трахеостомия, ИВЛ с 30.08.

Сопутствующие заболевания: Артериальная гипертензия (гипертрофия миокарда левого желудочка, артериолосклероз внутренних органов); диффузный хронический бронхит, обострение; субмукозная фибромиома матки; атеросклероз аорты, подвздошных, почечных, коронарных артерий и артерий основания мозга.

Резюме. У невакцинированной женщины 63 лет после укуса клеща через 4 дня развивается общеинфекционный и общемозговой синдромы (Рисунок 22). Общемозговой синдром сохраняется в течение первых 8 суток болезни на фоне гипертермии до 41°. Менингеальный синдром 2 степени выраженности дебютирует на 8-й день болезни и наблюдается в течение 1 суток. С этого же времени появляются симптомы поражения ствола головного мозга на мезэнцефальном и каудальном уровнях, эпилептический синдром в виде фокальных клонических судорог в левых конечностях, синдром нарушения сознания до уровня оглушения и синдром поражения пирамидного тракта (центральный гемипарез справа). Синдром фокальных клонических судорог наблюдался в течение 2-х суток, при этом гемипарез нарастал по степени выраженности. В дальнейшем (с 9-го дня болезни) — углубление степени нарушения сознания (до комы к 11-му дню). Перевод на ИВЛ (на 9-й день болезни) был обусловлен нарастанием синдрома утраты сознания и развитием бульбарных нарушений. На 10-й день болезни развиваются симптомы мостового

уровня поражения ствола мозга и нарастают симптомы поражения мезэнцефального и каудального уровней. Смерть наступила на 28-й день болезни.

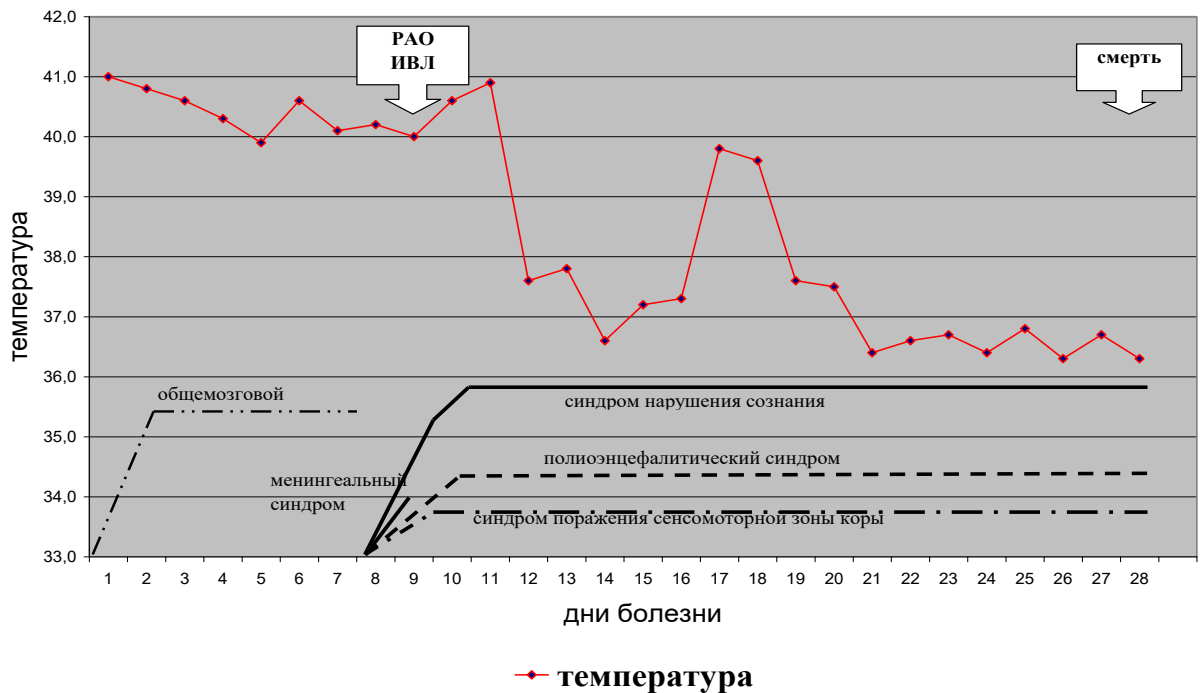


Рисунок 22 — Температурная кривая пациента 2

Таким образом, заболевание носило прогрессирующий характер и характеризовалось поражением пирамидного тракта и ствола головного мозга, осложнилось прогрессирующим отеком головного мозга, дислокационным синдромом. Данный клинический случай соответствует эксудативно-продуктивным морфологическим изменениям при остром клещевом энцефалите.

Несмотря на яркую клиническую картину заболевания, проведенное МРТ-исследование головного мозга не выявило изменений воспалительного характера ни в структурах головного, ни в структурах ствола мозга.

Таким образом, у обоих пациентов отсутствовала вакцинация и серопротекция.

Дебют заболевания в обоих случаях с резкого подъема температуры до фебрильных цифр с одновременным развитием общемозговой симптоматики (головная боль и рвота) длительностью 4 дня у первого пациента и на 3 дня длиннее у 2-го пациента. У обоих больных лихорадка имела ремиттирующий

характер с 4 периодами подъема температуры до максимальных цифр — 40,5° и с 3 периодами у второго пациента до 41,0°. У пациента основной группы был однодневный эпизод нормализации температуры тела (на 4-й день болезни), у пациента группы сравнения лихорадка сохранялась в течение всего периода заболевания.

Менингеальный синдром характеризовался большей выраженностью у первого пациента: дебют симптомов с 4-го дня болезни, 2 степень выраженности к 5-му дню болезни и длительностью до 4-х суток; в группе сравнения более поздний дебют — 14 день болезни, 1 ст. выраженности и длительность до 2-х суток.

Синдром нарушения сознания у пациента основной группы развился раньше и был ярче выражен клинически: дебют — на 5-й день болезни на фоне нормальной температуры с дальнейшим углублением до комы через 1 сутки (на 6-й день болезни). У пациентки группы сравнения синдром нарушения сознания дебютировал на 3 дня позднее (8-й день) и достиг максимальной выраженности (кома) на 10-й день болезни.

У обоих пациентов наблюдался полиоэнцефалитический синдром. У первого пациента симптомы поражения 2-х уровней — мезэнцефального и стволового — появились на 4-й день болезни. В группе сравнения дебют симптомов позднее — на 8-й день болезни с поражением трех уровней — мезэнцефального, каудального и мостового, развившихся в течение 2-х дней.

Синдром поражения пирамидного тракта был представлен у обоих пациентов. В основной группе симптомы появились на 4-й день болезни, в группе сравнения — на 8-й день и сочетались с развитием судорожного синдрома в виде фокальных припадков. Судорожный синдром наблюдался в течение 2-х суток.

Таким образом, анализируя два клинических случая, выделены следующие особенности:

– клиническая картина заболевания пациента основной группы характеризовалась меньшей продолжительностью заболевания — 14 дней (на 14 дней); общемозговая симптоматика была представлена ярче (головная боль и

рвота), отмечен ранний дебют менингеального синдрома (на 4-й день) и синдрома нарушения сознания (на 5-й день), полиоэнцефалитического (на 4-й день) и синдрома поражения пирамидного тракта (на 4 день);

– клиническая картина заболевания пациентки группы сравнения отличалась более замедленным развитием неврологического дефицита, более тяжелым поражением стволовых структур (трехуровневое поражение) и головного мозга (поражение пирамидного тракта в сочетании с эпилептическим синдромом).

Все это свидетельствует о более быстром и выраженном процессе воспаления у пациента основной группы, что подтверждает морфологическая картина — преобладание экссудативных изменений в основной группе, по сравнению с экссудативно-продуктивным характером воспаления в группе сравнения, что и могло быть причиной различий в МРТ-картине очаговых форм ОКЭ.

3.9 Клинико-лабораторные особенности очаговых форм острого клещевого энцефалита

Для анализа результатов лабораторных исследований было выделено 4 группы, соответствующие стадиям болезни: первые 10 дней болезни — период разгара заболевания, с 11-го по 20-й день болезни — период стабилизации процесса, период регресса острого инфекционного процесса — с 21-го по 30-й день болезни и с 31-го по 40-й день болезни — ранний восстановительный период.

3.9.1 Особенности показателей клинического анализа крови в исследуемых группах

Изменения в лабораторных показателях периферической крови — общеклиническом анализе крови (ОАК) — при очаговых формах ОКЭ являются

объективным отражением характера общеинфекционного синдрома. Были проанализированы изменения ОАК у 36 больных (94,7 %) основной группы и у 39 (95,1 %) — группы сравнения в различные сроки болезни; исключены были по 2 пациента из каждой группы из-за отсутствия полноценных данных. Нормативные показатели клинического анализа крови изложены в приложении 5.

Таблица 39 — Характеристика основных показателей периферической крови

Показатели крови	1 группа (n = 36)	2 группа (n = 39)	p
1–10 день болезни			
Лейкоциты ($\times 10^9/\text{л}$)	11,0 (7,8; 14,3)	6,8 (5,55; 9,7)	p = 0,002*
Эозинофилы ($\times 10^9/\text{л}$)	0,13 (0,09; 0,27)	0,12 (0,098; 0,15)	p = 0,726
Палочкоядерные нейтрофилы ($\times 10^9/\text{л}$)	0,93 (0,34; 1,48)	0,49 (0,18; 0,55)	p = 0,570
Лимфоциты ($\times 10^9/\text{л}$)	1,32 (0,86; 1,66)	1,58 (1,23; 2,01)	p = 0,157
Моноциты ($\times 10^9/\text{л}$)	0,55 (0,29; 0,87)	0,39 (0,29; 0,62)	p = 0,407
СОЭ (мм/час)	20,0 (13,0; 34,25)	22,0 (15,0; 38,0)	p = 0,473
11–20 день болезни			
Лейкоциты ($\times 10^9/\text{л}$)	10,2 (7,8; 12,2)	8,7 (6,4; 10,5)	p = 0,202
Эозинофилы ($\times 10^9/\text{л}$)	0,15 (0,1; 0,26)	0,25 (0,12; 0,37)	p = 0,369
Палочкоядерные нейтрофилы ($\times 10^9/\text{л}$)	0,48 (0,2; 0,92)	0,25 (0,15; 0,75)	p = 0,725
Лимфоциты ($\times 10^9/\text{л}$)	1,29 (0,73; 1,85)	1,84 (1,31; 2,35)	p = 0,156
Моноциты ($\times 10^9/\text{л}$)	0,45 (0,32; 0,75)	0,56 (0,42; 0,69)	p = 0,555
СОЭ (мм/час)	24,0 (14,0; 36,0)	23,0 (13,5; 32,5)	p = 0,724
21–30 день болезни			
Лейкоциты ($\times 10^9/\text{л}$)	9,2 (7,5; 13,4)	8,05 (6,1; 10,03)	p = 0,121
Эозинофилы ($\times 10^9/\text{л}$)	0,19 (0,10; 0,29)	0,26 (0,10; 0,36)	p = 0,640

Палочкоядерные нейтрофилы ($\times 10^9$ /л)	0,4 (0,26; 0,896)	0,29 (0,13; 0,49)	p = 0,522
Лимфоциты ($\times 10^9$ /л)	1,7 (1,153; 2,2)	1,69 (1,52; 2,05)	p = 0,735
Моноциты ($\times 10^9$ /л)	0,5 (0,34; 0,58)	0,51 (0,32; 0,66)	p = 0,986
СОЭ (мм/час)	29,0 (15,5; 43,0)	26,0 (10,0; 33,0)	p = 0,357
31–40 день болезни			
Лейкоциты ($\times 10^9$ /л)	8,1 (6,93; 10,03)	6,45 (5,93; 11,45)	p = 0,417
Эозинофилы ($\times 10^9$ /л)	0,12 (0,08; 0,11)	0,18 (0,07; 0,32)	p = 0,353
Палочкоядерные нейтрофилы ($\times 10^9$ /л)	0,17 (0,08; 0,41)	0,39 (0,12; 0,94)	p = 0,158
Лимфоциты ($\times 10^9$ /л)	1,58 (1,14; 2,62)	1,68 (1,22; 1,82)	p = 0,925
Моноциты ($\times 10^9$ /л)	0,58 (0,48; 0,71)	0,46 (0,32; 0,53)	p = 0,079
СОЭ (мм/час)	20,0 (10,5; 33,0)	28,0 (18,75; 43,0)	p = 0,285

Примечание: * — p < 0,05.

В основной группе отмечены следующие закономерности (Таблица 39, Рисунок 23): повышение уровня лейкоцитов в период 1–30 день болезни с максимальной выраженностью в период разгара заболевания до $11,0 \times 10^9$ л (7,8; 14,3), что достоверно выше (p = 0,002) по сравнению с аналогичным периодом в группе сравнения ($6,8 \times 10^9$ л, от 5,55 до 9,7). При абсолютно нормальных показателях лимфоцитов во все периоды болезни отмечается более низкий их уровень по сравнению со 2 группой в первые 10 дней болезни $1,32 \times 10^9$ л ($1,58 \times 10^9$ л в группе сравнения) и до 20 дня болезни — $1,29 \times 10^9$ л ($1,84 \times 10^9$ л). Повышение уровня палочкоядерных нейтрофилов в период с 1 по 10 д.б. — до $0,93 \times 10^9$ л (2 гр. — $0,49 \times 10^9$ л) с последующим снижением данного показателя. В обеих анализируемых группах зафиксировано повышение показателя СОЭ с первого дня болезни на протяжении всего периода наблюдения. У пациентов основной группы в первые 10 дней болезни данный показатель был ниже на 2,0 мм/час (меридиана — 20

мм/час, от 13,0 до 34,25), по сравнению с группой сравнения; в дальнейшем уровень СОЭ нарастал с максимальным значением к 21–30 дню болезни (меридиана — 29,0, от 15,5 до 43,0) и разница составляла до 3,0 мм/час, что, вероятно, было обусловлено присоединением вторичных бактериальных осложнений.

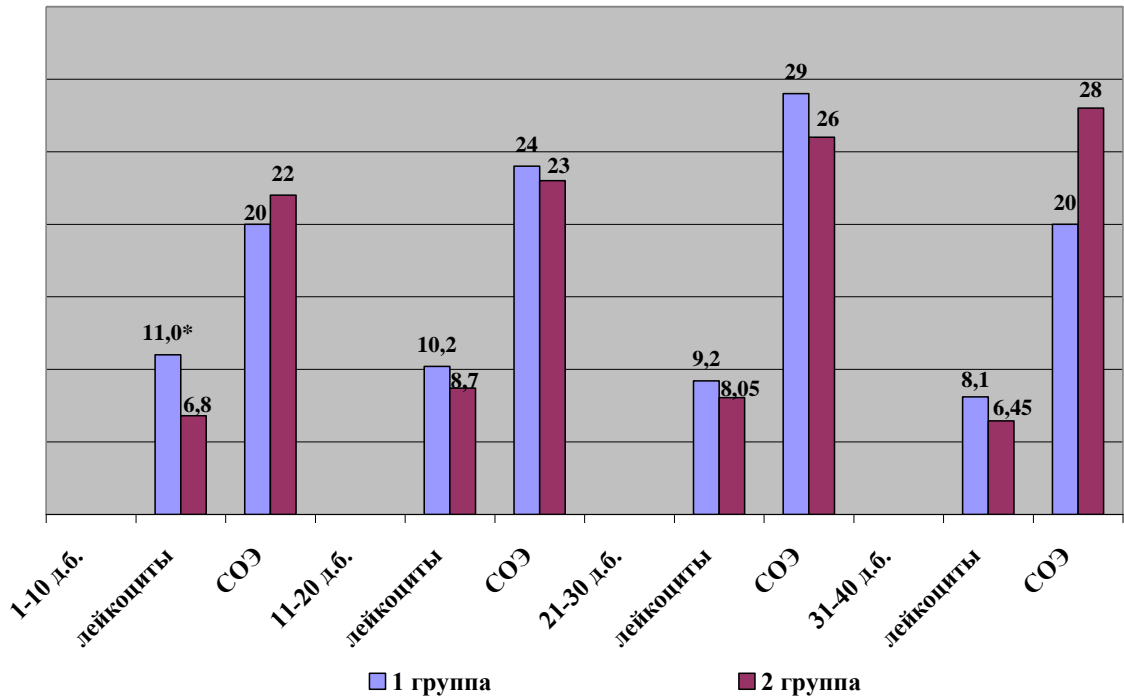


Рисунок 23 — Динамика уровня лейкоцитов ($\times 10^9$ л) и СОЭ (мм/час) (* $p = 0,002$)

У пациентов обеих сравниваемых групп на протяжении всего периода болезни достоверно чаще наблюдалось отклонение уровня лейкоцитов от нормальных показателей (1 гр. — 70 (65,5 %) / 37 (34,5 %) и 2 гр. 52 (51,5 %) / 49 (48,5 %); $p = 0,049$) с преобладанием в основной группе (1 / 37 / 70 против 2 / 49 / 50; $p = 0,047$) (Таблица 40, Рисунок 24).

У пациентов основной группы на протяжении всего периода болезни достоверно чаще регистрировался лейкоцитоз ($\geq 8,1 \times 10^9$ л) — 64,5 % (2 гр.— 49,5 %) ($p = 0,047$) с максимальной частотой встречаемости на 1–10 д.б. — 20 случаев ($p = 0,090$) по сравнению со 2 группой (11 случаев). Нормальный уровень лейкоцитов в 1 группе выявлялся на 14,0 % реже (34,5 % и 48,5 % соответственно) ($p = 0,047$). Абсолютная лейкопения ($\leq 3,9 \times 10^9$ л) встречалась в единичных случаях в обеих сравниваемых группах.

Таблица 40 — Показатели количества лейкоцитов в общем анализе крови

Показатели крови	1 группа (n = 36)	2 группа (n = 39)	p
1. Лейкопения ($\leq 3,9 \times 10^9$ л)			
1–10 день болезни	1 (1,0 %)	1 (1,0 %)	p = 0,519
11–20 день болезни	0	0	—
21–30 день болезни	0	1 (1,0 %)	p = 0,985
31–40 день болезни	0	0	—
Всего исследований:	1 (1,0 %)	2 (2,0 %)	p = 0,047*
2. Норма ($4,0-8,0 \times 10^9$ л)			
1–10 день болезни	9 (8,4 %)	15 (14,9 %)	p = 0,092
11–20 день болезни	9 (8,4 %)	13 (12,9 %)	p = 0,433
21–30 день болезни	10 (9,3 %)	13 (12,9 %)	p = 0,582
31–40 день болезни	9 (8,4 %)	8 (7,8 %)	p = 0,898
Всего исследований:	37 (34,5 %)	49 (48,5 %)	p = 0,047*
3. Лейкоцитоз ($\geq 8,1 \times 10^9$ л)			
1–10 день болезни	20 (18,7 %)	11 (10,9 %)	p = 0,090
11–20 день болезни	24 (22,4 %)	20 (19,8 %)	p = 0,433
21–30 день болезни	17 (15,9 %)	13 (12,9 %)	p = 0,411
31–40 день болезни	8 (7,5 %)	6 (5,9 %)	p = 0,898
Всего исследований:	69 (64,5 %)	50 (49,5 %)	p = 0,047*
Итого исследований:	107	101	

Примечание: * — p<0,05.

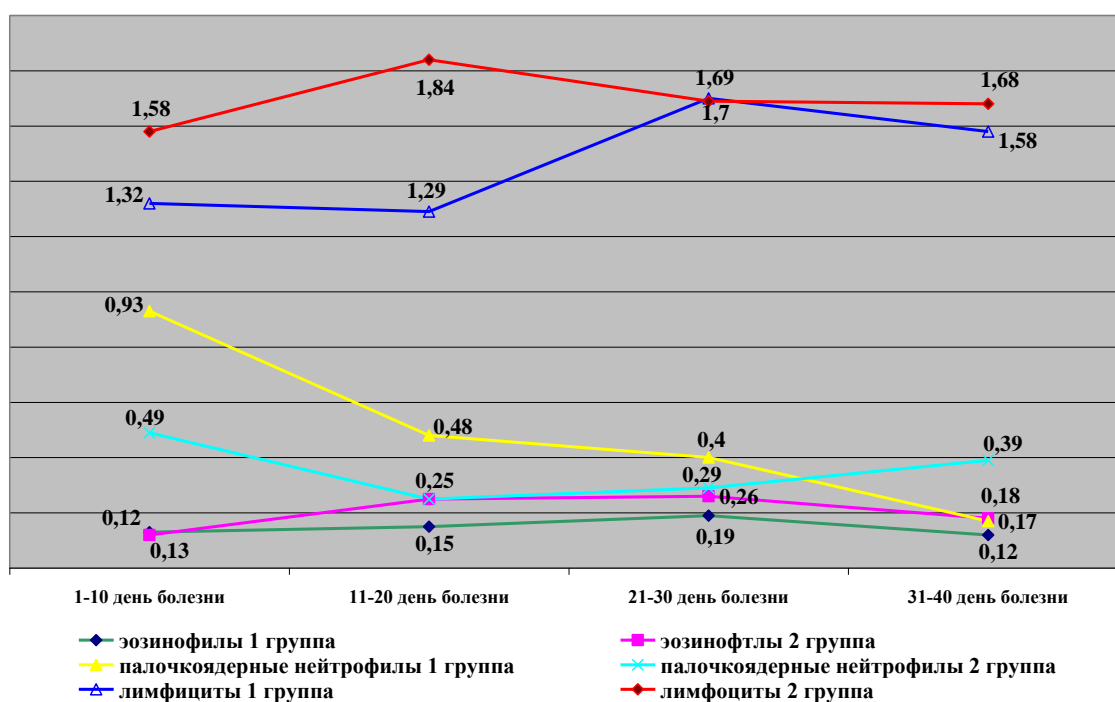


Рисунок 24 — Динамика лейкоцитарной формулы общего анализа крови

Изучение характера изменений лейкоцитарной формулы в различные периоды болезни (Таблица 41) выявило преобладание частоты встречаемости повышенного уровня палочкоядерных нейтрофилов (п/я) в основной группе — 50,6 % (2 гр. — 38,5 %) ($p = 0,230$). В основной группе в 2,3 раза чаще наблюдался палочкоядерный нейтрофилез с 1-го по 20-й день болезни (31 и 13 случаев соответственно). Динамическое наблюдение данного показателя показало постепенную нормализацию уровня палочкоядерных нейтрофилов с 21-го дня болезни в обеих сравниваемых группах.

Таблица 41 — Показатели палочкоядерных нейтрофилов в общем анализе крови

Показатели крови	1 группа (n = 38)	2 группа (n = 39)	p
1. Норма $0-0,48 \times 10^9$ л (0–6 %)			
1–10 день болезни	8 (9,6 %)	6 (11,5 %)	$p = 0,495$
11–20 день болезни	15 (18,1 %)	12 (23,1 %)	$p = 0,369$
21–30 день болезни	12 (14,5 %)	10 (19,2 %)	$p = 0,488$
31–40 день болезни	6 (7,2 %)	4 (7,7 %)	$p = 0,608$
Всего исследований:	41 (49,4 %)	32 (61,5 %)	$p = 0,230$
2. Нейтрофилез $\geq 0,481 \times 10^9$ л ($\geq 6,1$ %)			
1–10 день болезни	16 (19,3 %)	7 (13,5 %)	$p = 0,495$
11–20 день болезни	15 (18,1 %)	6 (11,5 %)	$p = 0,369$
21–30 день болезни	9 (10,8 %)	4 (7,7 %)	$p = 0,488$
31–40 день болезни	2 (2,4 %)	3 (5,8 %)	$p = 0,608$
Всего исследований:	42 (50,6 %)	20 (38,5 %)	$p = 0,230$
Итого исследований:	83	52	

При анализе уровня эозинофилов (Таблица 42) в различные периоды болезни нормальный уровень был у 34,9 % (1 гр.) и 38,0 % (2 гр.) пациентов соответственно, при этом анэозинофилия регистрировалась у большинства 62,2 % (1 гр.) и 55,0 % (2 гр.) пациентов. В период разгара заболевания в основной группе в 2 раза достоверно чаще наблюдалась анэозинофилия (23 и 11 случаев соответственно) ($p = 0,011$).

Нормальный уровень эозинофилов зарегистрирован у равного количества больных в обеих сравниваемых группах (по 37 и 38 случаев соответственно). Абсолютный эозинофилез в 2,3 раза реже наблюдался в основной группе (3 и 7 случаев соответственно; $p = 0,295$), по 1 случаю в первые три периода заболевания (с 1-го по 30-й день болезни). Динамическое наблюдение показало, что нормализация уровня эозинофилов в основной группе началась на 10-й день позднее (с 21-го по 40-й день) по сравнению с группой сравнения (с 1-го по 20-й д.б.).

Таблица 42 — Показатели эозинофилов в общем анализе крови

Показатели крови	1 группа (n = 36)	2 группа (n = 39)	p
1. Анэозинофилия			
1–10 день болезни	23 (21,7 %)	11 (11,0 %)	$p = 0,011^*$
11–20 день болезни	21 (19,8 %)	20 (20,0 %)	$p = 1,000$
21–30 день болезни	12 (11,3 %)	15 (15,0 %)	$p = 0,490$
31–40 день болезни	10 (9,4 %)	9 (9,0 %)	$p = 0,770$
Всего:	66 (62,2 %)	55 (55,0 %)	$p = 0,295$
2. Норма $0,001-0,4 \times 10^9$ л (0,01-5,0 %)			
1–10 день болезни	5 (4,7 %)	15 (15,0 %)	$p = 0,627$
11–20 день болезни	11 (10,3 %)	10 (10,0 %)	$p = 0,647$
21–30 день болезни	14 (13,3 %)	8 (8,0 %)	$p = 0,347$
31–40 день болезни	7 (6,6 %)	5 (5,0 %)	$p = 0,936$
Всего:	37 (34,9 %)	38 (38,0 %)	$p = 0,295$
3. Эозинофилез $\geq 0,401 \times 10^9$ л ($\geq 5,1$ %)			
1–10 день болезни	1 (0,94 %)	0	$p = 0,627$
11–20 день болезни	1 (0,94 %)	3 (3,0 %)	$p = 0,647$
21–30 день болезни	1 (0,94 %)	3 (3,0 %)	$p = 0,347$
31–40 день болезни	0	1 (1,0 %)	$p = 0,936$
Всего:	3 (2,8 %)	7 (7,0 %)	$p = 0,295$
Итого исследований:	106	100	

Примечание: * — $p < 0,05$.

При анализе лимфоцитарного звена лейкоцитов в общем анализе крови (Таблица 43) выявлено преобладание нормального уровня лимфоцитов в обеих

сравниваемых группах — 84,9 % (1 гр.) и 94,0 % (2 гр.), что на 9,1 % реже в основной группе ($p = 0,113$).

Абсолютная лимфопения у пациентов основной группы встречалась в 2,75 раза чаще, чем в группе сравнения (11 и 4 случая) и преобладала в первые 20 дней болезни. Максимальное количество случаев лимфопении в основной группе регистрировалось в период разгара заболевания (1–10 д.б.) — 5 случаев против отсутствующих случаев во 2 группе ($p = 0,053$) и в период стабилизации процесса (11–20 д.б.) — 6 случаев (2 гр. — 3 случая).

Таблица 43 — Показатели лимфоцитов в общем анализе крови

Показатели крови	1 группа (n = 38)	2 группа (n = 39)	p
1. Лимфопения $< 0,75 \times 10^9$ л ($< 19,0$ %)			
1–10 день болезни	5 (4,7 %)	0	$p = 0,053$
11–20 день болезни	6 (5,7 %)	3 (3,0 %)	$p = 0,475$
21–30 день болезни	0	1 (1,0 %)	$p = 0,491$
31–40 день болезни	0	0	—
Всего исследований:	11 (10,4 %)	4 (4,0 %)	$p = 0,113$
2. Норма $0,76–3,2 \times 10^9$ л (19,0–40,0 %)			
1–10 день болезни	22 (20,8 %)	25 (25,3 %)	$p = 0,054$
11–20 день болезни	25 (23,6 %)	29 (29,4 %)	$p = 0,185$
21–30 день болезни	26 (24,5 %)	25 (25,3 %)	$p = 1,000$
31–40 день болезни	17 (16,0 %)	14 (14,0 %)	$p = 0,469$
Всего исследований:	90 (84,9 %)	93 (94,0 %)	$p = 0,113$
3. Лимфоцитоз $\geq 3,208 \times 10^9$ л ($\geq 40,1$ %)			
1–10 день болезни	2 (1,9 %)	1 (1,0 %)	$p = 1,000$
11–20 день болезни	2 (1,9 %)	0	$p = 0,492$
21–30 день болезни	1 (0,9 %)	0	$p = 1,000$
31–40 день болезни	0	1 (1,0 %)	$p = 0,469$
Всего исследований:	5 (4,7 %)	2 (2,0 %)	$p = 0,113$
Итого исследований:	106	99	

Лимфоцитоз регистрировался в 4,7 % случаев в основной группе, что в 2,5 раза чаще по сравнению со 2 группой (2,0 %). Лимфоцитоз чаще выявлялся в первые 20 дней болезни — по 2 случая в каждый период с дальнейшим

постепенным исчезновением к 31–40 дню болезни. Динамическое наблюдение показало постепенную нормализацию уровня лимфоцитов: с 21 дня болезни — исчезновение случаев с лимфопенией и с 31 дня — случаев лимфоцитоза.

При анализе уровня СОЭ (Таблица 44) выявлено преобладание повышенных значений данного показателя во все периоды болезни. В период разгара заболевания (1–10 д.б.) нормальный показатель СОЭ в основной группе регистрировался в 2 раза чаще (13,9 % и 7,1 %). Частота встречаемости повышенного уровня СОЭ (> 15 мм/час) в обеих группах в течение болезни имела тенденцию к нарастанию к 11–20 дню болезни с дальнейшим постепенным снижением.

Таблица 44 — Показатели СОЭ в группах сравнения

Показатели крови	1 группа (n = 38)	2 группа (n = 39)	p
1. Норма \leq 15 мм/час			
1–10 день болезни	11 (13,9 %)	6 (7,1 %)	p = 0,356
11–20 день болезни	6 (7,6 %)	10 (11,8 %)	p = 0,760
21–30 день болезни	5 (17,9 %)	9 (10,6 %)	p = 0,510
31–40 день болезни	6 (21,4 %)	3 (3,5 %)	p = 0,427
Всего исследований:	28 (35,4 %)	28 (33,0 %)	p = 0,863
2. Повышение > 15 мм/час			
1–10 день болезни	13 (16,5 %)	15 (17,6 %)	p = 0,356
11–20 день болезни	15 (19,0 %)	18 (21,2 %)	p = 0,760
21–30 день болезни	14 (17,7 %)	13 (15,3 %)	p = 0,510
31–40 день болезни	9 (11,4 %)	11 (12,9 %)	p = 0,427
Всего исследований:	51 (64,6 %)	57 (67,0 %)	p = 0,863

При анализе изменений показателей общего анализа крови в группах сравнения были выявлены следующие закономерности:

– в основной группе достоверно чаще регистрировался лейкоцитоз на протяжении всего периода болезни — 64,5 % (p = 0,047) с максимальной частотой встречаемости в первые 10 дней болезни (20 случаев против 11 случаев) (p = 0,090); нормальный уровень лейкоцитов наблюдался на 14,0 % реже по сравнению со 2 группой (p = 0,047);

– степень выраженности лейкоцитоза в основной группе была достоверно выше, особенно в период разгара заболевания (с 1-го по 10-й день болезни) — $11,0 \times 10^9$ л (7,8; 14,3) против $6,8 \times 10^9$ л (5,55; 9,7) в группе сравнения ($p = 0,002$);

– в основной группе в 1,4 раза чаще регистрировался абсолютный палочкоядерный нейтрофилез (50,6 % и 38,5 %) ($p = 0,230$) с преобладанием в первые 20 дней болезни;

– абсолютный уровень эозинофилов на протяжении всего периода болезни в обеих сравниваемых группах был в пределах нормальных показателей — 34,9 % и 38,0 %, при этом анэозинофилия в период разгара заболевания достоверно чаще регистрировалась у пациентов основной группы — 23 и 11 случаев ($p = 0,011$);

– в обеих сравниваемых группах отмечалось преобладание абсолютно нормального уровня лимфоцитов на протяжении всего периода наблюдения, частота встречаемости при этом в основной группе была ниже на 9,0 % (84,9 % и 94,0 %) ($p = 0,113$);

– абсолютная лимфопения в основной группе регистрировалась в 2,75 раза чаще по сравнению с аналогичными показателями другой группы (10,4 % и 4,0 %) ($p = 0,113$) с преобладанием в первые 10 дней болезни;

– у большинства пациентов обеих сравниваемых групп отмечалось повышение уровня СОЭ — 64,6 % и 67,0 % вне зависимости от периода заболевания ($p = 0,863$).

Выявленные изменения в общем анализе крови и лейкоцитарной формуле подтверждают более выраженный синдром системного воспалительного ответа у пациентов основной группы с изменениями на МРТ с высокой частотой регистрации и высокими показателями лейкоцитоза, развитием анэозинофилии, лимфопении и нейтрофилеза в острый период заболевания.

3.9.2 Анализ показателей клеточного и гуморального иммунитета в сравниваемых группах

Состояние клеточного и гуморального иммунитета пациентов с очаговыми формами ОКЭ было проанализировано у 32 больных основной группы и у 31 больного группы сравнения в различные сроки болезни. Было исключено 6 случаев в 1 группе и 10 случаев во 2 группе в связи с отсутствием данных. Анализ результатов исследования был проведен в 4 периода заболевания (Таблица 45): первые 10 дней болезни — период разгара заболевания, с 11-го по 20-й день болезни — период стабилизации процесса, период регресса острого инфекционного процесса — с 21-го по 30-й день болезни и период раннего восстановления — с 31-го по 40-й день болезни. Нормативы показателей иммунограммы приведены в приложении 6.

Анализ клеточного и гуморального иммунитета показал отсутствие достоверных различий по большинству показателей в группах исследования. При этом выявлены данные, указывающие на более яркий клеточный иммунный ответ на вирусную инфекцию в основной группе исследования. Отмечен высокий уровень лейкоцитоза у пациентов в группе с изменениями на МРТ в период разгара заболевания ($12,3 \times 10^9$ л), превышающий в 2,3 раза показатель группы сравнения ($5,3 \times 10^9$ л), который был в диапазоне нормальных показателей ($p = 0,200$). У пациентов основной группы выявлено преобладание численности Т-лимфоцитов и В-лимфоцитов (относительное и абсолютное) во все периоды заболевания (без достоверных различий), при этом соотношение уровня Т-лимфоцитов и В-лимфоцитов (Т-л / В-л) в период стабилизации процесса (с 11-го по 20-й день болезни) был выше в 1 группе в 1,8 раза (8,06 против 4,45), что может свидетельствовать о более выраженной воспалительной клеточной иммунной реакции с участием Т-лимфоцитов у пациентов с изменениями на МРТ.

Таблица 45 — Характеристика основных показателей

клеточного и гуморального иммунитета

Показатели крови	1 группа (n = 32)	2 группа (n = 31)	p
1–10 день болезни			
ФАЛ (%)	45,5 (32,0; 52,0)	34,0 (26,0; 65,0)	p = 0,933
ФАЛст (%)	50,5 (41,5; 55,0)	31,0 (27,0; 72,0)	p = 0,630
Индекс стимуляции	1,06 (1,04; 1,41)	1,04 (0,91; 1,11)	p = 0,400
Лейкоциты ($\times 10^9$ /л)	12,3 (5,7; 12,4)	5,3 (4,5; 7,8)	p = 0,200
Т-лимфоциты (%)	67,5 (59,0; 74,0)	66,0 (62,0; 74,0)	p = 0,812
Т-лимфоциты (абс.)	1,54 (1,26; 1,82)	1,17 (0,99; 1,2)	p = 0,200
В-лимфоциты (%)	12,5 (6,5; 15,0)	10,0 (5,0; 29,0)	p = 0,497
В-лимфоциты (абс.)	0,24 (0,08; 0,39)	0,15 (0,08; 0,54)	p = 1,000
Т-л/В-л	6,42	7,8	
Т-л/В-л (1 гр.) / Т-л/В-л (2 гр.)	0,823		
Ig G (г/л)	8,8 (5,8; 9,6)	12,8 (9,5; 15,4)	p = 0,247
Ig M (г/л)	1,52 (0,96; 1,92)	2,66 (2,03; 3,54)	p = 0,343
Ig A (г/л)	2,46 (2,12; 2,82)	1,54 (1,04; 2,21)	p = 0,142
11–20 день болезни			
ФАЛ (%)	18,0 (10,0; 23,0)	27,0 (21,75; 45,25)	p = 0,020*
ФАЛст (%)	28,0 (18,0; 42,0)	47,0 (36,0; 55,25)	p = 0,010*
Индекс стимуляции	1,54 (1,25; 2,38)	1,5 (1,15; 1,8)	p = 0,409
Лейкоциты ($\times 10^9$ /л)	8,6 (7,7; 12,4)	9,9 (7,85; 12,15)	p = 0,750
Т-лимфоциты (%)	64,0 (58,0; 71,0)	58,0 (45,0; 62,0)	p = 0,202
Т-лимфоциты (абс.)	1,45 (1,04; 2,08)	0,89 (0,61; 1,04)	p = 0,190
В-лимфоциты (%)	10,0 (9,0; 16,85)	10,0 (7,0; 12,5)	p = 0,716
В-лимфоциты (абс.)	0,18 (0,17; 0,69)	0,2 (0,11; 0,26)	p = 0,667
Т-л/В-л	8,06	4,45	
Т-л/В-л (1 гр.) / Т-л/В-л (2 гр.)	1,811		
Ig G (г/л)	11,4 (7,8; 12,9)	9,7 (8,4; 12,30)	p = 0,850

Ig M (г/л)	2,16 (1,86; 2,64)	1,68 (1,32; 2,12)	p = 0,086
Ig A (г/л)	2,28 (2,08; 2,74)	2,22 (1,88; 3,3)	p = 0,690
21–30 день болезни			
ФАЛ (%)	29,0 (18,0; 41,25)	18,0 (11,5; 24,0)	p = 0,290
ФАЛст (%)	38,0 (29,5; 47,0)	23,0 (20,5; 40,5)	p = 0,128
Индекс стимуляции	1,32 (1,122; 1,683)	1,5 (1,315; 2,035)	p = 0,612
Лейкоциты ($\times 10^9$ /л)	6,9 (6,55; 7,15)	6,0 (4,85; 6,8)	p = 0,075
Т-лимфоциты (%)	69,5 (63,5; 77,5)	59,0 (47,0; 72,0)	p = 0,145
Т-лимфоциты (абс.)	1,44 (0,86; 2,35)	1,09 (0,73; 1,44)	p = 0,400
В-лимфоциты (%)	9,0 (9,0; 10,0)	9,0 (7,0; 9,0)	p = 0,364
В-лимфоциты (абс.)	0,25 (0,22; 0,76)	0,13 (0,03; 0,22)	p = 0,400
Т-л/В-л	5,76	8,38	
Т-л/В-л (1 гр.) / Т-л/В-л (2 гр.)	0,687		
Ig G (г/л)	10,0 (8,8; 12,4)	11,3 (9,6; 13,7)	p = 0,282
Ig M (г/л)	3,36 (2,7; 3,7)	2,44 (1,92; 3,73)	p = 0,662
Ig A (г/л)	2,52 (2,2; 3,36)	2,6 (2,29; 2,64)	p = 0,780
31–40 день болезни			
ФАЛ (%)	22,5 (12,5; 35,0)	34,0 (22,0; 38,5)	p = 0,571
ФАЛст (%)	37,0 (23,0; 44,5)	54,0 (40,0; 68,0)	p = 0,143
Индекс стимуляции	1,66 (1,32; 1,895)	2,015 (1,415; 2,85)	p = 0,371
Лейкоциты ($\times 10^9$ /л)	7,2 (3,7; 8,66)	7,95 (4,5; 8,8)	p = 0,800
Т-лимфоциты (%)	63,0 (46,0; 78,0)	59,0 (59,0; 67,0)	p = 1,000
Т-лимфоциты (абс.)	1,61 (1,61; 1,61)	0,87 (0,05; 1,69)	p = 1,000
В-лимфоциты (%)	14,0 (11,0; 17,0)	9,0 (7,0; 10,0)	p = 0,071
В-лимфоциты (абс.)	0,35 (0,35; 0,35)	0,21 (0,21; 0,21)	p = 1,000
Т-л/В-л	4,6	4,14	
Т-л/В-л (1 гр.) / Т-л/В-л (2 гр.)	1,111		
Ig G (г/л)	10,0 (9,8; 14,0)	10,8 (10,4; 12,0)	p = 0,857
Ig M (г/л)	1,0 (0,68; 2,88)	1,92 (1,28; 2,4)	p = 1,000
Ig A (г/л)	2,28 (1,96; 2,38)	2,88 (2,56; 2,92)	p = 0,230

Примечание: * — p < 0,05.

Дополнительным подтверждением выраженности воспалительной реакции у пациентов основной группы является повышение показателей фагоцитарной активности лейкоцитов (ФАЛ) (Рисунок 25) в период разгара заболевания в 1,3 раза в сравнении со 2 группой исследования (45,5 % и 34,0 % соответственно) и ФАЛ стимулированной (ФАЛстим.) — в 1,6 раза (50,5 % и 31,0 % соответственно). К 11–20 дню болезни — периоду стабилизации процесса — отмечалось снижение уровня ФАЛ в обеих анализируемых группах, при этом в 1 группе отмечались достоверно более низкие показатели (1 гр. — 18,0 %, 2 гр. — 27,0 %) ($p = 0,020$). Выявлено также снижение уровня ФАЛстим. у пациентов основной группы на 22,5 % (до 28,0 %) достоверно ниже ($p = 0,010$) показателя в группе сравнения, где была отмечена обратная тенденция — повышение уровня ФАЛстим. (с 31,0 % до 47,0 %), что подтверждает гипотезу о замедленной реакции клеточного иммунитета в группе сравнения со снижением показателей фагоцитарной активности лейкоцитов в период регресса инфекционного процесса.

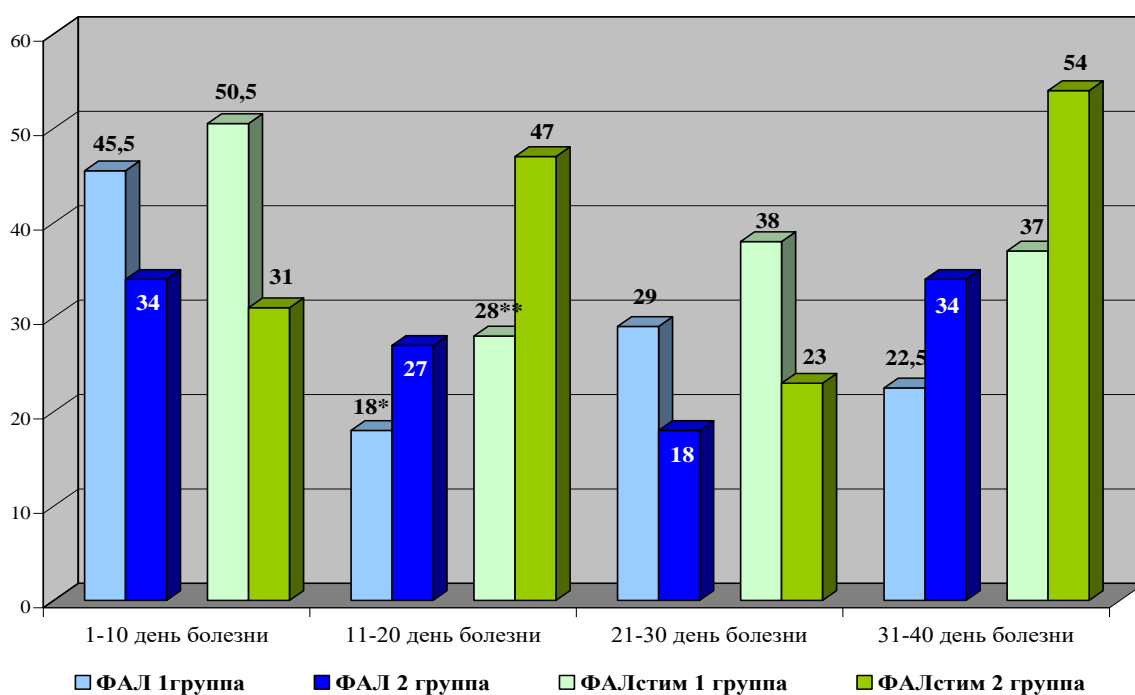


Рисунок 25 — Динамика уровня ФАЛ и ФАЛ стимулированного (%) у пациентов с очаговыми формами ОКЭ (* $p = 0,020$, ** $p = 0,010$)

В период регресса острого инфекционного процесса (21–30 день болезни) отмечалось незначительное увеличение ФАЛ и ФАЛстим. в основной группе в 1,6 раза; а в период восстановления (31–40 день болезни) у пациентов 1 группы уровни ФАЛ и ФАЛстим. демонстрируют снижение показателей до 22,5 % и 37,0 % (соответственно), в данный период в группе сравнения отмечен рост показателей в 1,8 раза — до 34,0 % и в 2,3 раза — до 54,0 % соответственно, что подтверждает запаздывание клеточного иммунного ответа в группе сравнения.

Таблица 46 — Динамика уровня С-реактивного белка (мг/л), гемолитической активности комплемента и ЦИК у пациентов с очаговыми формами ОКЭ

Показатели крови	1 группа (n = 32)	2 группа (n = 31)	p
1–10 день болезни			
СРБ (мг/л)	12,0 (7,5; 65,63)	0 (0; 24,0)	p = 0,255
Гемолитическая активность комплемента (СН50)	46,12 (44,20; 56,61)	39,98 (36,62; 45,86)	p = 0,101
ЦИК	69,0 (21,0; 150,25)	53,0 (36,0; 75,0)	p = 0,501
11–20 день болезни			
СРБ (мг/л)	12,0 (6,23; 32,36)	8,65 (0; 48,0)	p = 0,577
Гемолитическая активность комплемента (СН50)	45,06 (42,98; 46,87)	46,15 (42,36; 48,09)	p = 0,551
ЦИК	58,0 (32,75; 96,5)	85,0 (31,0; 122,0)	p = 0,508
21–30 день болезни			
СРБ (мг/л)	16,0 (0; 20,2)	3,0 (0; 14,11)	p = 0,577
Гемолитическая активность комплемента (СН50)	43,33 (39,61; 49,59)	32,89 (27,28; 37,72)	p = 0,039*
ЦИК	39,0 (16,0; 99,0)	106,0 (44,5; 116,5)	p = 0,315
31–40 день болезни			
СРБ (мг/л)	13,2 (12,6; 102,6)	3,0 (0; 10,5)	p = 0,577
Гемолитическая активность комплемента (СН50)	44,83 (41,62; 48,06)	43,6 (42,67; 45,49)	p = 0,762
ЦИК	42,5 (20,0; 99,5)	30,0 (21,0; 38,0)	p = 0,508

Примечание: * — p<0,05.

Динамика показателей уровня С-реактивного белка (СРБ) (Таблица 46) демонстрирует высокую воспалительную активность у пациентов основной группы на протяжении всего периода болезни (без достоверных различий), превышая референтные значения (0-6 мг/л) в 2-2,6 раза, что отражает выраженность вирусного инфекционного процесса и объясняет тяжесть энцефалитического поражения нервной ткани у пациентов с изменениями на МРТ с первых дней заболевания (от периода разгара острой инфекции до периода восстановления): в первые 10 дней болезни СРБ в основной группе был выше в 12 раз (12,0 мг/л и 0 мг/л); в период стабилизации процесса — в 1,3 раза (1 гр. — 12,0 мг/л и 8,65 мг/л); в период регресса острого инфекционного процесса на 21–30 день болезни — в 5,3 раза (16,0 мг/л и 3,0 мг/л) и 4,4 раза в период восстановления на 31–40 день болезни (13,2 мг/л и 3,0 мг/л). В группе сравнения повышение уровня СРБ 8,65 мг/л (0; 48,0) было отмечено только к 11–20 дню болезни — периоду регресса воспалительного процесса с последующим снижением показателя до 3,0 мг/л, это подтверждает замедленность воспалительной реакции и, более вероятно, связано с присоединением вторичной бактериальной инфекции.

Анализ уровня гемолитической активности комплемента (СН50) (Таблица 46, Рисунок 26) показал высокий уровень показателей у пациентов в 1 группе исследования на протяжении всего периода болезни, особенно в период разгара воспалительного процесса (с 1 по 10 д.б.): 1 гр. — 46,12 и 2 гр. — 38,98, что свидетельствует о более значимой активности системы комплемента для регуляции гуморального иммунного ответа в защите от вируса клещевого энцефалита. Достоверно высокий уровень гемолитической активности (СН50) сохранялся в основной группе и в период регресса процесса воспаления (21–30 д.б.): 1 гр. — 43,33 и 2 гр. — 32,89; $p = 0,039$. В период восстановления (31–40 д.б.) отмечено выравнивание показателей в группах сравнениях: 1 гр. — 44,83; 2 гр. — 43,6.

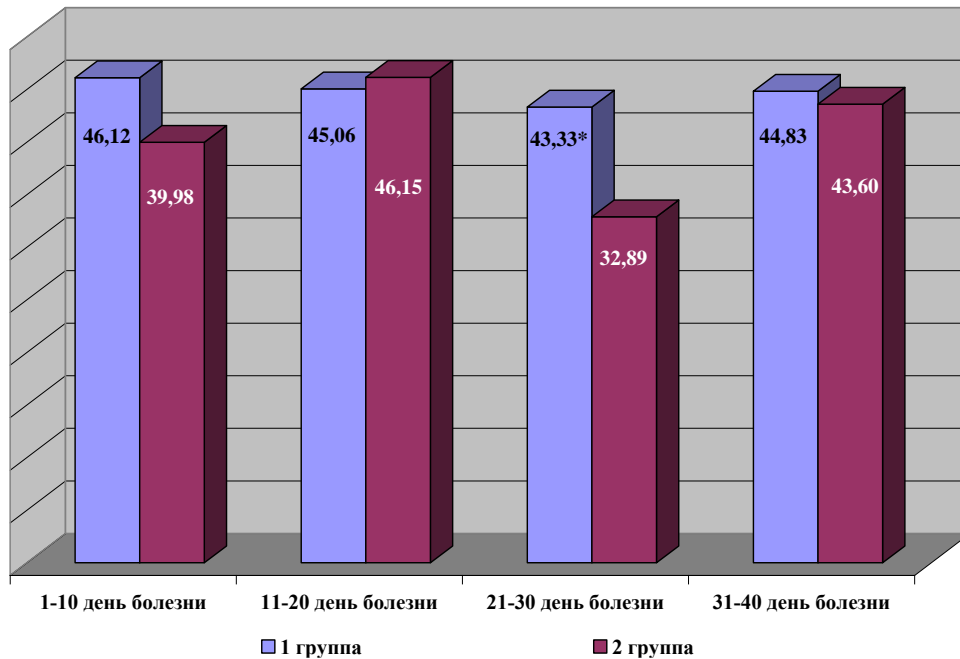


Рисунок 26 — Уровень титра комплемента в группах сравнения (* $p = 0,039$)

Изучение динамики уровня циркулирующих иммунных комплексов (ЦИК) (Таблица 43) показало отсутствие достоверных различий между показателями сравниваемых групп. При этом выявлено, что у пациентов с изменениями на МРТ максимальный уровень ЦИК был в первые 10 дней болезни (период разгара процесса) — 69,0 ед. — и превышал показатель группы сравнения в 1,3 раза (53,0 ед.), что свидетельствует о повышенном поступлении вирусных антигенов (активность вируса КЭ), особенно в основной группе исследования. Накопление иммунных комплексов, их связывание с факторами комплемента и активация системы комплемента приводит к индукции более выраженного локального воспаления и повреждения структур нервной системы, что может объяснить появление патологических воспалительных очагов в головном мозге, выявляемых при МРТ-исследовании в основной группе.

В дальнейшем отмечалась медленная динамика снижения ЦИК — до 39,0 ед. в период регресса инфекционного процесса с последующим повторным пиком до 42,5 ед. в период раннего восстановления в основной группе, что, возможно, связано с повторной активацией вируса или формированием аутоантител на поврежденную мозговую ткань. В группе исследования без изменений на МРТ

циркулирующие иммунные комплексы формировались позднее, с максимальным уровнем в период регресса острого инфекционного процесса (с 21 по 30 день болезни) — 106,0 ед. с последующим снижением в 3,5 раза — до 30,0 ед. к 31–40 дню болезни. Выявленную тенденцию к повышению ЦИК в группе сравнения в более поздний период регресса инфекции можно объяснить замедленной реакцией иммунитета в данной группе пациентов, не приводящей к формированию выраженных очагов воспаления в ЦНС.

Анализ гуморального звена иммунного ответа не выявил достоверных различий в группах сравнения (Таблица 42). При этом отмечено, что уровень сывороточных иммуноглобулинов класса М и G, участвующих в формировании первичного и вторичного иммунного ответа, в основной группе исследования был ниже в первые 10 дней болезни, чем в группе сравнения (IgM 1,52 г/л против 2,66 г/л и IgG 8,8 г/л против 12,8 г/л), что отражает запаздывание формирования защитного иммунитета как по уровню антител острого периода воспаления (IgM), так и по показателям позднего иммунного ответа (IgG). Это способствует поддержанию высокой активности вирусного процесса и приводит к повреждению мозговых структур, что является дополнительным аргументом, объясняющим появление энцефалитических очагов на МРТ в основной группе исследования. Только в дальнейшем, в период регресса инфекционного процесса, уровень «ранних» антител IgM в группе с изменениями на МРТ увеличился до 3,36 г/л и в период раннего восстановления снова снизился до 1,0 г/л. В группе сравнения показатели острого периода иммунного ответа (IgM) снижались до 1,68 г/л в период стабилизации процесса, затем увеличивались до 2,44 г/л (период регресса острого инфекционного процесса) и в период раннего восстановления повторно снижались до 1,92 г/л.

Анализ динамики уровня сывороточного иммуноглобулина класса G, формирующего антитела к вирусу КЭ, показал запаздывание активности гуморального иммунитета у пациентов основной группы: нарастание показателя до 11,4 г/л было отмечено только в период стабилизации острого периода инфекции, в дальнейшем в период регресса острого вирусного процесса (21–30

день болезни) и в ранний восстановительный период (31–40 день) показатели IgG в группах сравнения не имели достоверных различий и были в пределах 9,7–11,3 г/л.

Анализ клеточного и гуморального иммунного ответа на острую инфекцию, вызванную вирусом клещевого энцефалита, выявил активный воспалительный ответ с преимущественной реакцией клеточного звена иммунитета в острой фазе болезни в основной группе пациентов с изменениями на МРТ в виде лейкоцитоза в период разгара заболевания ($12,3 \times 10^9/\text{л}$; $p = 0,200$), высокого уровня Т- и В-лимфоцитов (по сравнению со второй группой) за весь период наблюдения с максимально выраженным коэффициентом соотношения Т- и В-лимфоцитов в период стабилизации процесса (8,06 против 4,45 в группе сравнения), максимальными показателями фагоцитарной активности лимфоцитов (ФАЛ и ФАЛстим.), особенно в острый период инфекции (в 1,3–1,6 раза превышающие показатели группы сравнения). В основной группе также отмечались стабильно высокие показатели уровня СРБ (превышающие референтные значения в 2–2,6 раза), титра гемолитического комплимента (СН50) на протяжении всего анализируемого периода с достоверным преобладанием в период регресса острого инфекционного процесса (43,33 против 32,89; $p = 0,039$) и ЦИК в период разгара заболевания, что является подтверждением более напряженного иммунного ответа у пациентов с развитием патологических воспалительных изменений на МРТ как следствие реакции на активный вирусный агент и повреждение нервной ткани.

На основании динамики показателей клеточного и гуморального иммунитета в основной группе исследования отмечено замедление темпов формирования гуморального иммунного ответа в результате более значительного вторичного иммунодефицитного состояния. Так, в группе сравнения (без изменений на МРТ) наблюдалась отсроченная (замедленная) реакция клеточного иммунитета в острый период болезни (разгара инфекции): максимальные показатели ФАЛстим. и СРБ были достигнуты только на 11–20 день заболевания; уровень ЦИК максимально увеличился на 11–30 дни болезни (85,0 и 106,0

соответственно). На фоне замедленных темпов клеточного ответа первичный и вторичный гуморальный ответ IgM, IgG в группе сравнения развивался быстрее и активнее, чем в основной группе исследования, что, вероятно, способствовало лучшей противовирусной защите и не приводило к развитию воспалительных очагов в ЦНС.

Таким образом, изучение особенностей клеточного и гуморального иммунного ответа в группах сравнения свидетельствует об активном воспалительном ответе с участием клеточного звена иммунитета в основной группе исследования, что приводит к развитию выраженных процессов воспаления в головном мозге с формированием лимфоцитарных инфильтратов, воспалительных изменений в стенках сосудов, отеку окружающих тканей за счет увеличения проницаемости гематоэнцефалитического барьера, что, вероятно, и является одним из механизмов появления очагов воспаления, выявляемых при МРТ-исследовании, которые носят преимущественно экссудативно-пролиферативный характер. Более замедленная иммунная реакция, наблюдавшаяся в группе сравнения, не приводит к выраженному процессу воспаления и не сопровождается значительным отеком тканей, процесс повреждения мозговой ткани носит больше продуктивно-воспалительный характер и воспалительные изменения на МРТ у данной группы пациентов не выявляются.

3.9.3 Особенности формирования специфического иммунного ответа к вирусу клещевого энцефалита в группах сравнения

Серологическое исследование сывороток крови методом иммуноферментного анализа (ИФА) с целью обнаружения антител к вирусу клещевого энцефалита было проведено у 100 % больных в сравниваемых группах, из них исследование парных сывороток с интервалом в 14 дней было осуществлено у 71,1 % пациентов основной группы и 73,2 % группы сравнения (исключено было по 11 пациентов в каждой группе в связи с недостоверными

результатами или коротким сроком пребывания в стационаре). Оценка результатов серологического исследования проводилась в динамике согласно ранее предложенным стадиям острого периода болезни.

По данным литературы [15, 16, 58, 84, 85, 106, 111, 127, 135, 147] известно, что при остром КЭ антитела к ВКЭ IgM появляются в первую неделю болезни (3–7 день) и достигают максимальных значений к концу 2 недели с последующим медленным снижением. Антитела к ВКЭ IgG регистрируются с 10–15 дня болезни с последующим постепенным ростом и достижением максимального уровня к концу 1–2 месяцев болезни.

Был проведен анализ формирования специфического иммунитета у пациентов сравниваемых групп по качественным и количественным показателям.

Анализ частоты выявляемости антител к вирусу КЭ класса IgM и IgG в зависимости от стадии заболевания показал, что у пациентов основной группы в острейший период инфекционного процесса (1–10 день) отмечалось более позднее образование антител класса IgM: если в группе сравнения в период разгара заболевания IgM выявлялись у 95,6 % пациентов, то в основной группе на 16,7 % меньше — у 78,9 % ($p = 0,236$) (Рисунок 27). У большинства пациентов (87,0 %) группы сравнения в этот период уже зафиксировано образование «поздних» антител класса IgG, в отличие от основной группы (только у 68,4 %) ($p = 0,280$). Данная тенденция сохранялась до 20 дня болезни: если в группе сравнения IgG выявлялись у 90,5 % пациентов, то в основной группе на 14,3 % меньше — у 76,2 % ($p = 0,905$) (Рисунок 28). В дальнейшем на 21–30 день болезни (период регресса инфекционного процесса) в обеих сравниваемых группах наблюдалась высокая частота регистрации IgM от 100,0 % в основной группе и до 92,9 % в группе сравнения.

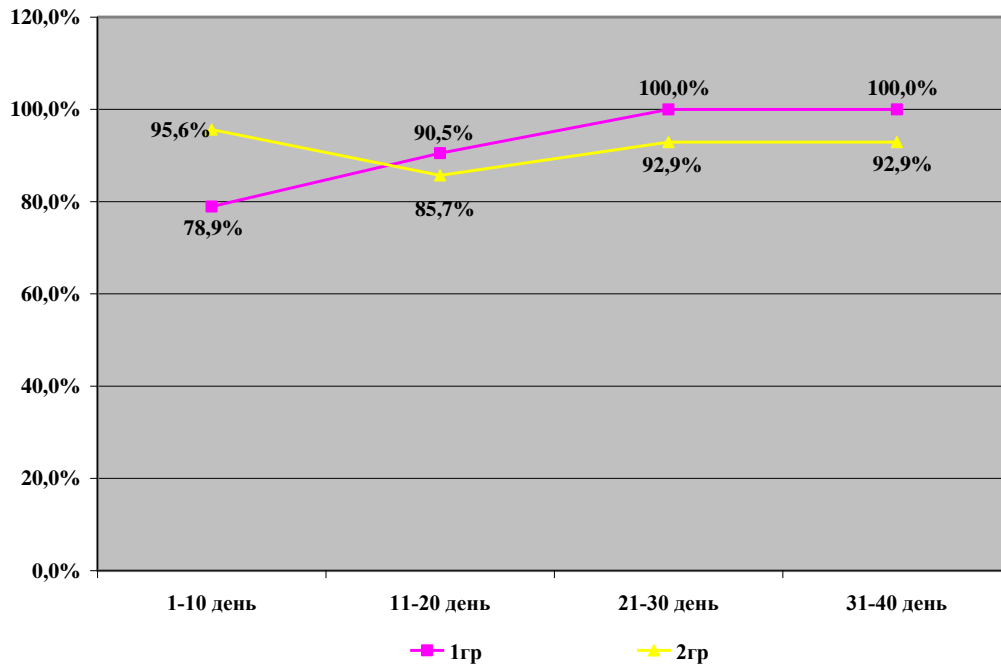


Рисунок 27 — Динамика частоты выявляемости антител класса IgM к вирусу КЭ;
 $p > 0,05$

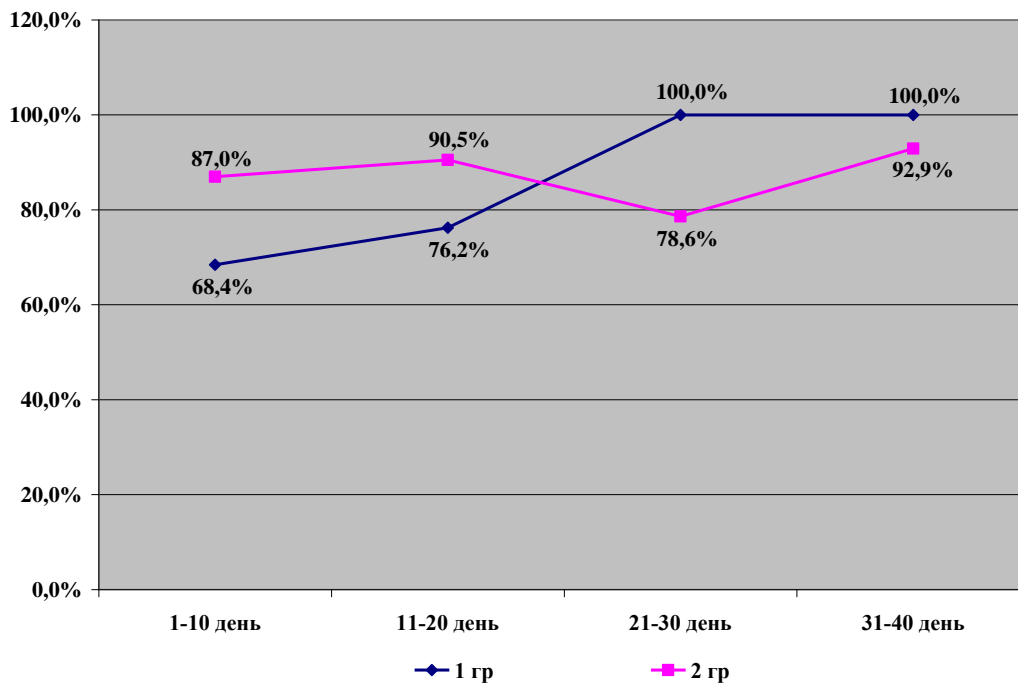


Рисунок 28 — Динамика частоты выявляемости антител класса IgG к вирусу КЭ;
 $p > 0,05$

Данные подтверждают ранее полученные сведения о запаздывании гуморального иммунитета у пациентов основной группы исследования, что может объясняться развитием более выраженного вторичного иммунодефицитного состояния в результате активного вирусного воспалительного процесса в острый период заболевания с достижением высокого уровня «ранних» и «поздних» специфических антител только к 20 дню заболевания — периоду регресса острого инфекционного процесса.

Максимальные показатели выявляемости защитных антител IgG в основной группе были достигнуты в период регресса острого процесса и на этапе восстановления (Рисунок 27). В группе сравнения наибольшая частота выявляемости IgG отмечена в период стабилизации процесса (90,5 %) и в период восстановления (92,9 %).

Кроме качественной оценки формирования специфического иммунного ответа при ОКЭ у пациентов сравниваемых групп был проведен анализ количественного уровня антител класса IgM и IgG. Динамика среднегеометрических титров обоих классов к вирусу КЭ в зависимости от стадии болезни представлена в таблице 47 и рисунке 29.

Таблица 47 — Среднегеометрические (\log_2) титры антител к вирусу КЭ (IgM, IgG)

Показатели крови	1 группа (n = 38)	2 группа (n = 41)	p
1–10 день болезни			
Ig M (КП)	2,59 (2,0–3,94)	3,46 (2,53–4,32)	p = 0,111
Ig G	7,64 (1,83–9,64)	10,32 (8,98–11,64)	p = 0,011*
11–20 день болезни			
Ig M (КП)	3,80 (2,6–4,13)	3,75 (3,16–4,0)	p = 0,920
Ig G	9,64 (8,31–11,14)	9,94 (7,64–11,64)	p = 0,903
21–30 день болезни			
Ig M (КП)	3,05 (2,41–4,04)	3,28 (2,34–3,94)	p = 0,963
Ig G	10,64 (9,64–12,64)	10,64 (7,82–12,39)	p = 0,729
31–40 день болезни			
Ig M (КП)	3,33 (2,97–3,86)	2,76 (0,85–3,73)	p = 0,253
Ig G	10,64 (10,4–11,39)	10,64 (9,48–11,64)	p = 0,535

Анализ динамики среднегеометрических показателей титров антител к вирусу КЭ по большинству параметров не выявил достоверных различий в группах исследования. Но следует отметить, что в основной группе в первые 10 дней болезни (период разгар заболевания) уровень сывороточного иммуноглобулина класса М был в 1,3 раза ниже по сравнению со 2 группой (2,59 и 3,46 соответственно; $p = 0,111$), что соответствует полученным ранее данным о задержке формирования специфических «ранних» антител IgM в основной группе и подтверждает развитие вторичного иммунодефицита.

В период стабилизации инфекционного процесса (11–20 день) у пациентов сравниваемых групп отмечено увеличение титра антител IgM до одного уровня: в основной группе — до 3,80, в группе сравнения — до 3,75. В дальнейшем наблюдалось снижение данного показателя в обеих группах, более стабильное — в группе сравнения. Так, уровень IgM на 21–30 день болезни составил 3,28, на 31–40 день продолжалось снижение показателя до 2,76. В основной группе уровень титра антител IgM также имел тенденцию к уменьшению — с 3,8 до 3,05 на 21–30 день болезни (период регресса инфекционного процесса), но в дальнейшем вновь отмечено повышение до 3,33 в восстановительный период (31–40 день), что может быть обусловлено продолжением циркуляции вируса на фоне более низкой сопротивляемости организма и высокой активности вирусного агента.

Среднегеометрические показатели уровня антител к вирусу КЭ класса IgG у пациентов основной группы были достоверно ниже ($p = 0,011$) в период разгара заболевания (1 гр. — 7,64, 2 гр. — 10,32), что подтверждает запаздывание формирования стойкого специфического иммунитета к вирусу КЭ у пациентов основной группы (Рисунок 29). В другие периоды болезни уровень специфических антител IgG выравнивался в группах сравнения.

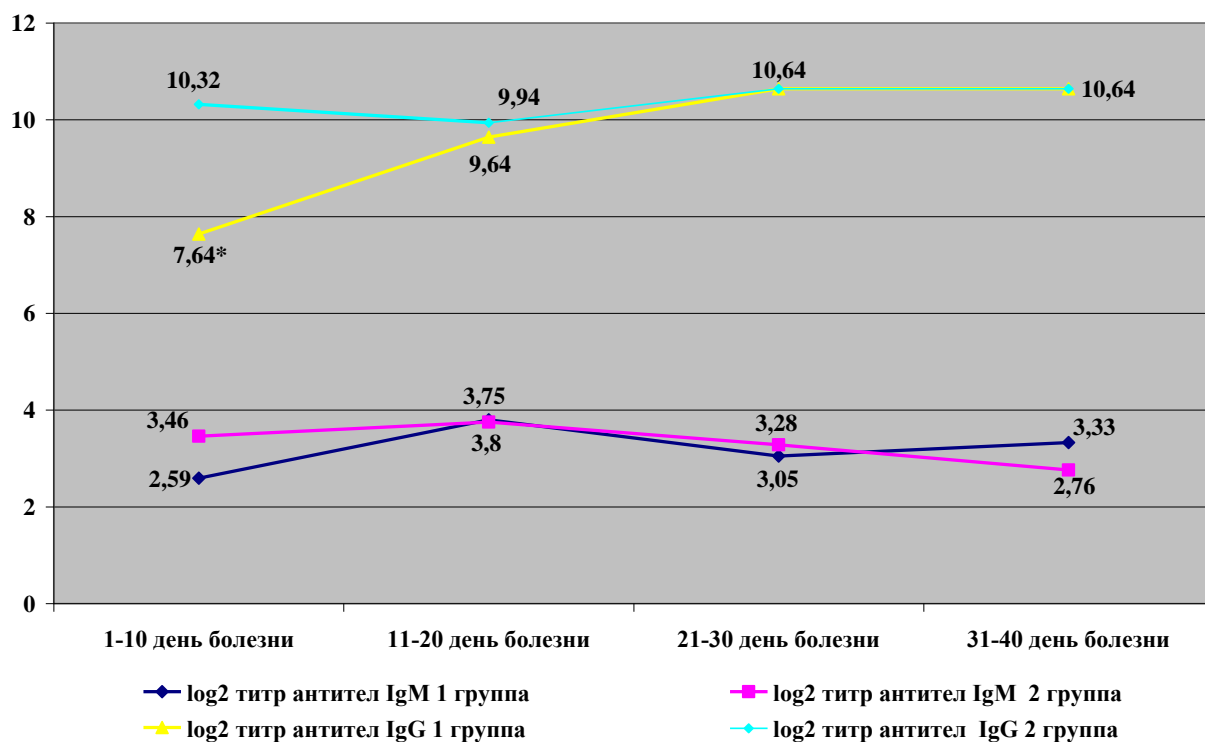


Рисунок 29 — Динамика среднегеометрических титров антител класса IgM и IgG к вирусу КЭ в группах сравнения (* $p = 0,011$)

Таким образом, при анализе динамики специфического иммунного ответа у пациентов с очаговыми формами ОКЭ в группах сравнения наблюдались следующие закономерности:

1. В основной группе пациентов выявлена более низкая частота выявляемости «ранних» антител к ВКЭ IgM: у 21,2 % пациентов антитела IgM полностью отсутствовали в первые 10 дней болезни в отличие от 4,4 % в группе сравнения ($p = 0,236$). Более выраженное вторичное иммунодефицитное состояние в основной группе в острый период заболевания (в первые 10 дней) подтверждают и более низкие количественные показатели уровня антител IgM — 2,59 по сравнению с 3,46 в группе сравнения ($p = 0,111$).

2. Формирование стойкого иммунитета к вирусу КЭ, характеризующееся ростом антител класса IgG к вирусу КЭ, также отличалось запаздыванием в основной группе пациентов: у 100,0 % пациентов специфический иммунитет сформировался только после 21-го дня болезни на стадии регресса инфекционного процесса, в то время как в группе сравнения максимальный

показатель 90,5 % был достигнут уже к 11–20 дню заболевания — периоду стабилизации острого периода болезни. Низкий уровень специфического иммунитета в основной группе подтверждался и при количественной оценке уровня антител: достоверно низкий уровень IgG 7,64 в основной группе в сравнении с 10,32 во 2 группе исследования ($p = 0,011$).

Таким образом, у пациентов основной группы первичный и вторичный специфический иммунный ответ на вирус КЭ формировался менее ярко и замедленно в период разгара инфекционного вирусного процесса, а относительно высокий уровень «ранних» антител IgM на 31–40 день болезни может свидетельствовать о возможной сохраняющейся циркуляции вируса и высокой активности вируса КЭ, что обуславливает тяжесть заболевания со значительным поражением структур головного мозга и, как следствие, формирование воспалительных очагов на МРТ-исследовании.

Глава 4.

КЛИНИКО-НЕЙРОВИЗУАЛИЗАЦИОННАЯ ХАРАКТЕРИСТИКА ОЧАГОВЫХ ФОРМ ОСТРОГО КЛЕЩЕВОГО ЭНЦЕФАЛИТА

В алгоритм обследования всех пациентов групп исследования входила нейровизуализация головного и/или спинного мозга. В группе сравнения изменения либо не были выявлены, либо носили хронический невоспалительный характер, в связи с чем результаты МРТ-исследования пациентов группы сравнения в данной главе не рассматриваются.

4.1 МРТ-изменения в структурах центральной нервной системы при очаговых формах острого клещевого энцефалита

МРТ-исследование было проведено у всех пациентов в острый период заболевания в среднем до 21 дня болезни: на $18,97 \pm 14,19$ дня болезни (с 4 по 63 д.б.), в группе сравнения на 2,66 дня позднее — $21,63 \pm 15,64$ дня болезни (с 5 по 77 д.б.) ($p = 0,415$). Сроки проведения обследования были обусловлены временем госпитализации (перевода) в неврологическое отделение ГАУЗ СО «СОКБ № 1» и тяжестью состояния пациента.

МРТ-изменения в структурах головного и/или спинного мозга характеризовались выявлением единичных или множественных разнокалиберных очагов гиперинтенсивного сигнала на T2W, FLAIR и pDW-режимах, трактованных врачами лучевой диагностики очагами воспаления, реже дополнительно описывались признаки локального или диффузного отека головного мозга с или без дислокационного синдрома.

Анализ локализаций патологических изменений вещества головного мозга у больных с очаговыми формами ОКЭ, выявленных при МРТ-исследовании (Таблица 48, Рисунок 30), показал преобладание патологических изменений в обоих полушариях головного мозга (40,4 %) и подкорковых структурах (36,8 %),

реже наблюдалось поражение стволовых структур (16,7 %). Патологические очаги выявлялись в единичных случаях в мозжечке и спинном мозге (2,6 % и 3,5 % соответственно).

Таблица 48 — Локализация патологических изменений в ЦНС, выявленных при МРТ-исследовании у больных с очаговыми формами ОКЭ

Локализация поражений	Одно-стороннее	Двух-стороннее	p	Всего
1. Поражение полушарий головного мозга (ПГМ)				
Лобная доля	6	11	p = 0,332	17
Теменная доля	6	10	p = 0,455	16
Височная доля	4	2	p = 0,688	6
Затылочная доля	0	1	-	1
Мозолистое тело	0	1	-	1
Полуовальный центр	1	2	p = 1,000	3
Внутренняя капсула	2	0	p = 0,500	2
Итого:	19 (16,7 %)	27 (23,7 %)	p = 0,302	46 (40,4 %)
2. Поражение подкорковых структур (ПКС)				
Базальные ганглии	5	15	p = 0,041*	20
Гиппокамп	1	0	-	1
Зрительные бугры	8	13	p = 0,383	21
Итого:	14 (12,3 %)	28 (24,6 %)	p = 0,044*	42 (36,8 %)
3. Поражение мозжечка (М)				
Полушария мозжечка	1	1	p = 1,500	2
Ножки мозжечка	0	1	-	1
Итого:	1 (0,9 %)	2 (1,8 %)	-	3 (2,6 %)
4. Поражение ствола мозга (СтМ)				
Средний мозг	0	8	p = 0,008*	8
Варолиев мост	2	6	p = 0,289	8
Продолговатый мозг	0	3	p = 0,250	3
Итого:	2 (1,8 %)	17 (14,9 %)	p = 0,0007*	19 (16,7 %)
5. Поражение спинного мозга (СМ)				
Шейное утолщение	0	3	p = 0,250	3
Поясничное утолщение	0	1	-	1
Итого:	0	4 (3,5 %)	p = 0,125	4 (3,5 %)
Всего:	36 (31,6 %)	78 (68,4 %)	p = 0,0001*	114

Примечание: * — p<0,05.

Двусторонний характер изменений отмечался в 2,2 раза чаще (36 и 78 случаев соответственно; $p = 0,0001$) при всех локализациях, достоверно чаще — при поражении ствола мозга ($p = 0,0007$) и подкорковых структур ($p = 0,044$), особенно в подгруппе базальных ганглиев ($p = 0,041$).

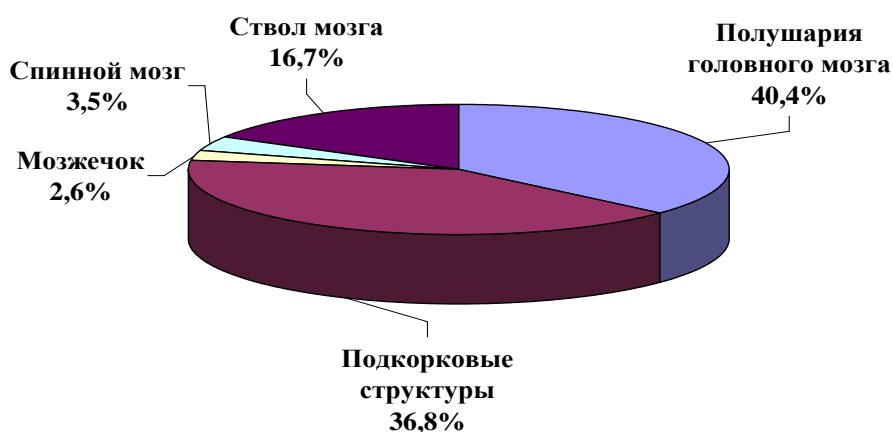


Рисунок 30 — Локализации патологических изменений, выявленных при МРТ-исследовании у больных с очаговыми формами ОКЭ

Поражение полушарий головного мозга выявлялось в 40,4 % случаев от общего количества выявленных изменений и было отмечено у 24 пациентов (63,2 % от общего количества больных). Отмечалось преобладание двустороннего характера процесса (27 случаев) в 1,5 раза чаще односторонних изменений (17 случаев). Изменения выявлялись во всех отделах, чаще — в области лобных (37,0 %) и теменных долей (34,8 %), поражение височных долей отмечено реже — в 13,0 % случаев, в 3-х случаях МРТ-изменения были обнаружены в полуовальных центрах, в 2-х — в области внутренней капсулы и по одному случаю — поражение затылочной доли и мозолистого тела (Рисунок 31). В одном случае процесс носил распространенный характер в виде гемисферного поражения с вовлечением лобной, теменной и височной долей.

Воспалительно-деструктивный процесс в полушариях головного мозга выявлялся преимущественно в белом веществе (66,7 % случаев), реже —

субкортикально (25,9 %), в единичных случаях в области коры (3,7 %), только в одном случае наблюдалось сочетанное поражение белого и серого вещества мозга (панэнцефалит) — 3,7 %.

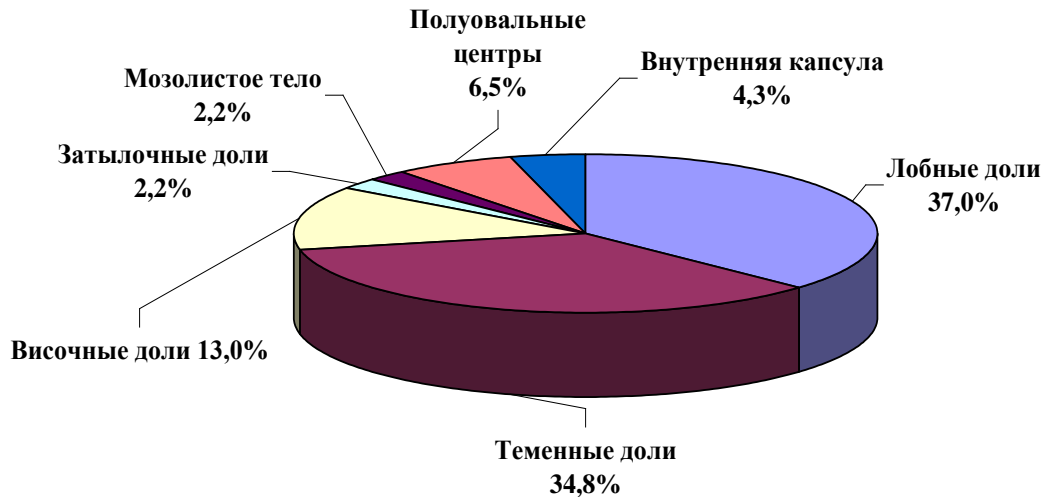


Рисунок 31 — Структура поражения полушарий головного мозга при очаговых формах ОКЭ

Среди всех структурных повреждений головного мозга ($n = 114$) поражение подкорковых структур (36,8 %) было обнаружено у большинства пациентов — 68,4 % (26 из 38). Наиболее часто патологические изменения выявлялись в зрительных буграх — 50,0 % и базальных ганглиях — 47,6 % (Рисунок 32). Достоверно чаще наблюдалось двустороннее поражение подкорковых структур (28 из 42; $p = 0,044$), особенно в области базальных ганглиев (15 из 20; $p = 0,041$).

Воспалительные изменения чаще выявлялись в структурах стриопаллидарной системы: хвостатое ядро и бледный шар — по 4 случая, чечевицеобразное ядро — 3, скорлупа — 1 случай.

На третьем месте по частоте МРТ-локализаций патологических изменений при очаговых формах ОКЭ было поражение ствола головного мозга (16,7 %), выявленное у 16 пациентов (42,1 %) от общего количества больных основной группы.

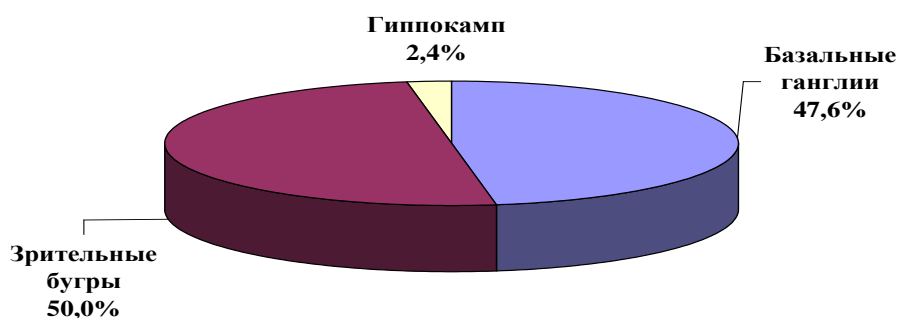


Рисунок 32 — Структура поражения подкорковой области при МРТ-диагностике очаговых форм ОКЭ

С одинаковой частотой были выявлены нейровизуализационные признаки поражения среднего мозга и варолиева моста (по 42,1 %), изменения в продолговатом мозге обнаружены в 15,8 % случаев (Рисунок 33). При этом патологические изменения в области среднего мозга в половине случаев локализовались в ножках мозга.

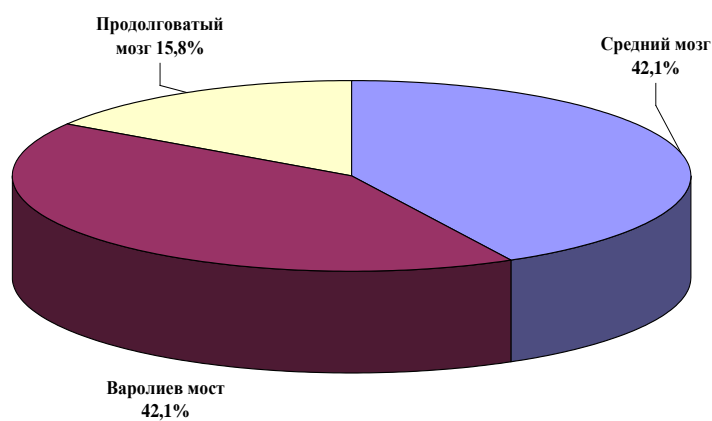


Рисунок 33 — Локализация поражения структур ствола мозга при очаговых формах ОКЭ

Достоверно чаще регистрировалось двустороннее поражение ствола головного мозга по сравнению с односторонним (17 и 2 случая соответственно) ($p = 0,0007$), в

области среднего мозга выявлялось только двустороннее поражение ($p = 0,008$). У 11 пациентов выявленные МРТ-изменения были ограничены одной областью ствола мозга, и лишь у 3 больных патология имела распространенный характер: сочетанное поражение мезэнцефального и мостового уровней (1 случай), мостового и каудального (1 случай) и вовлечение всех трех уровней (1 случай).

Поражение спинного мозга на уровне шейного и/или поясничного утолщения при проведении МРТ-исследования было выявлено в 3,5 % случаев от общего количества диагностированных изменений и было отмечено у 4 пациентов из 7 обследованных. МРТ-изменения носили двусторонний характер ($p = 0,125$) и в большинстве случаев наблюдались в области шейного утолщения (3 случая против 1). Однако в связи с тем, что исследование структур спинного мозга не входило в стандарт протокола обследования всех пациентов с очаговыми формами заболевания, МРТ-исследование было сделано только пациентам с клиникой полиомиелитического синдрома (за исключением больных, находившихся на ИВЛ), поэтому сделать достоверное заключение о частоте встречаемости спинальных очагов не представляется возможным.

Редко воспалительно-деструктивные изменения выявлялись в мозжечке (2,6 % случаев (3 пациента)). При этом следует отметить преобладание двустороннего характера поражения и преимущественное вовлечение в процесс полушарий мозжечка (2 случая против 1 случая поражения ножек мозжечка), отсутствие изолированного поражения мозжечка.

При анализе локализаций структурных повреждений головного и/или спинного мозга, выявленных при МРТ-диагностике у больных с очаговыми формами ОКЭ, был проведен анализ изолированного и комбинированного поражения структур нервной системы (Таблица 49).

Изолированное поражение структур головного и спинного мозга при МРТ-исследовании диагностировалось в 2 раза реже, чем комбинированное (13 случаев — 34,2 % и 25 случаев — 65,8 % соответственно) ($p = 0,073$). Среди изолированных поражений преобладали изменения в структурах полушарий головного мозга — 7 случаев, у 4-х пациентов — подкорковой области, в 2-х случаях — спинного мозга.

Таблица 49 — Изолированное и комбинированное поражение головного и/или спинного мозга у больных с очаговыми формами ОКЭ (n = 38)

Уровень поражения	ПГМ	ПКС	М	СтМ	СМ	Итого
1. Одноуровневое поражение ЦНС						13 (34,2 %) p = 0,073
	7	4	-	-	2	
2. Двухуровневое поражение ЦНС						17 (44,8 %) p = 0,108
2.1. 1-й вариант	+	+				7 (18,4 %)
2.2. 2-й вариант	+			+		2 (5,4 %)
2.3. 3-й вариант		+		+		7 (18,4 %)
2.4. 4-й вариант			+	+		1 (2,6 %)
3. Трехуровневое поражение ЦНС						6 (15,8 %) p = 0,015*
3.1. 1-й вариант	+	+		+		5 (13,2 %)
3.2. 2-й вариант	+	+	+			1 (2,6 %)
4. Четырехуровневое поражение ЦНС						2 (5,2 %) p = 0,0001*
4.1. 1-й вариант	+	+	+		+	
4.2. 2-й вариант	+	+		+	+	
Итого:	1. Изолированное поражение — 13 (34,2 %), p = 0,073 2. Комбинированное поражение — 25 (65,8 %).					

Примечание: * — $p < 0,05$.

Среди выявленных 25 случаев комбинированного повреждения чаще регистрировалось одновременное поражение двух областей — 44,8 % (17 случаев, $p = 0,108$), достоверно реже отмечалось поражение трех и четырех областей — 8 случаев (21,0 %) ($p = 0,015$ и $p = 0,0001$ соответственно). В группе комбинированного поражения ЦНС наиболее часто наблюдалась комбинация поражения подкорковых структур и полушарий головного мозга — в 15 случаях, из них у 6 пациентов выявлялось сочетание с поражением стволовых структур, а у единичных больных — комбинация с поражением мозжечка и спинного мозга. Также отмечалось частое сочетанное поражение подкорковых структур и ствола головного мозга — 7 пациентов. Реже (в 2-х случаях) выявлялась комбинация поражения полушарий головного мозга и ствола мозга, в 1 случае — сочетание поражения мозжечка и ствола мозга.

Патологические изменения структур ствола головного мозга (16 случаев) и мозжечка (3 случая) наблюдались только в комбинации с другими локализациями.

4.2 Сопоставление МРТ-изменений с клиническими синдромами острого периода очаговых форм клещевого энцефалита

Сопоставление выявленных структурных изменений в головном и/или спинном мозге при МРТ обследовании с клиническими синдромами у больных с очаговыми формами ОКЭ позволило выделить 2 группы синдромов по характеру совпадения: позитивные (клинические синдромы соответствовали локализации выявленных патологических изменений в структурах ЦНС) и негативные (отсутствие соответствия рентгенологической и клинической картины). Результаты представлены в таблице 50.

Анализ показал отсутствие полного соответствия как в группе изолированного, так и в группе комбинированного поражения ЦНС по МРТ, за исключением 1 случая 2-уровневого поражения ствола головного мозга и мозжечка.

У пациентов основной группы ($n = 38$) количество выделенных позитивных синдромов в клинической картине достоверно преобладало над негативными — всего на 29,2 % (64,6 % и 35,4 % соответственно; $p = 0,002$), при этом отмечено достоверное преобладание позитивных синдромом в группе комбинированного поражения (51,7 % против 16,4 %) ($p = 0,0001$). При выявленном комбинированном 2-уровневом поражении ЦНС по МРТ-картине было отмечено преобладание позитивных синдромов над негативными — 35 против 17 случаев соответственно ($p = 0,018$), при 3-х-уровневом — 18 против 1 ($p = 0,0001$). Вероятно, это свидетельствует о том, что чем тяжелее и разнообразнее была клиническая картина заболевания с вовлечением в патологический процесс нескольких уровней ЦНС, тем более выраженными были патологические структурные повреждения нервной системы при нейровизуализации. Тогда как в группе изолированного поражения структур ЦНС при МРТ отмечалось преобладание негативных клинических синдромом (19,0 % (22 случая) против 12,9 %) ($p = 0,324$).

Таблица 50 — Клинико-МРТ-сопоставления при очаговых формах ОКЭ

Уровень поражения	Синдромы			
	Позитивные		Негативные	
I. Изолированное поражение (n = 13)				
1.1. ПГМ (n = 7)	Синдром поражения пирамидного тракта	n = 6	Синдром нарушения сознания	n = 5
	Эпилептический синдром	n = 4	Мозжечковый синдром	n = 2
			Полиоэнцефалитический синдром	n = 5
			Полиомиелитический синдром ¹	n = 1
1.2. ПКС (n = 4)	Синдром нарушения сознания	n = 3	Синдром поражения пирамидного тракта	n = 3
			Мозжечковый синдром	n = 1
			Полиоэнцефалитический синдром	n = 4
			Полиомиелитический синдром ¹	n = 1
1.3. СМ (n = 2)	Полиомиелитический синдром ¹	n = 2		
Всего синдромов при изолированном поражении:		15 12,9 %		22 19,0 %
		p = 0,324		
II. Комбинированное поражение (n = 25)				
2. Двухуровневое поражение (n = 17)				
2.1. ПГМ + ПКС (n = 7)	Синдром поражения пирамидного тракта	n = 5	Полиоэнцефалитический синдром	n = 7
	Синдром нарушения сознания	n = 7	Полиомиелитический синдром ¹	n = 1
	Эпилептический синдром	n = 3		
2.2. ПГМ + СтМ (n = 2)	Синдром поражения пирамидного тракта	n = 1	Синдром нарушения сознания	n = 1
	Полиоэнцефалитический синдром	n = 2	Мозжечковый синдром	n = 1

2.3. ПКС + СтМ (n = 7)	Экстрапирамидный синдром	n = 1	Синдром поражения пирамидного тракта	n = 5
	Полиоэнцефалитический синдром	n = 7	Эпилептический синдром	n = 1
	Синдром нарушения сознания	n = 7	Мозжечковый синдром	n = 1
2.4. СтМ + М (n = 1)	Полиоэнцефалитический синдром	n = 1		
	Мозжечковый синдром	n = 1		
Всего синдромов:		35 30,2 %		17 14,6 %
p = 0,018*				
3. Трехуровневое поражение (n = 7)				
3.1. ПГМ + ПКС + СтМ (n = 5)	Синдром поражения пирамидного тракта	n = 4		
	Синдром нарушения сознания	n = 5		
	Эпилептический синдром	n = 1		
	Полиоэнцефалитический синдром	n = 5		
3.2. ПГМ + ПКС + М (n = 1)	Синдром поражения пирамидного тракта	n = 1	Полиоэнцефалитический синдром	n = 1
	Синдром нарушения сознания	n = 1		
	Экстрапирамидный синдром	n = 1		
Всего синдромов:		18 15,5 %		1 0,9 %
p = 0,0001*				
4. Четырехуровневое поражение (n = 1)				
4.1. ПГМ + ПКС + М + СМ (n = 1)	Синдром нарушения сознания	n = 1	Полиоэнцефалитический синдром	n = 1
	Полиомиелитический синдром ¹	n = 1		

4.2.ПГМ + ПКС + СтМ + СМ (n = 1)	Синдром нарушения сознания	n = 1		
	Синдром поражения пирамидного тракта	n = 1		
	Полиоэнцефалитический синдром	n = 1		
	Эпилептитический синдром	n = 1		
	Полиомиелитический синдром ¹	n = 1		
Всего синдромов:		7 6,0 %		1 0,9 %
		p = 0,070		
Всего синдромов при комбинированном поражении:		60 51,7 %		19 16,4 %
		p = 0,0001*		
Всего:		75 64,6 %		41 35,4 %
		p = 0,002*		

Примечание: * — $p < 0,05$;

¹— клиника полиомиелитического синдрома учитывалась в случае проведения МРТ исследования спинного мозга.

Среди **МРТ-позитивных клинических синдромов** (Таблица 51) достоверно чаще встречался синдром нарушения сознания (у 25 пациентов при 26 случаях регистрации поражения подкорковых структур против 8 случаев негативного синдрома) ($p = 0,0009$), особенно в подгруппе комбинированного поражения ЦНС (22 случая против 1) ($p = 0,00001$); реже — синдром поражения пирамидного тракта (у 17 пациентов при 25 случаях выявленных патологических изменений в полушариях головного мозга против 8 случаев негативного синдрома) ($p = 0,076$). При комбинированном поражении во всех 16 случаях выявленных изменений в области ствола мозга при нейровизуализации регистрировался полиоэнцефалитический синдром. У 4 пациентов с выявленными изменениями в спинном мозге при МРТ-обследовании клинически регистрировался полиомиелитический синдром.

Несмотря на частое структурное поражение подкорковых образований, классическая клиническая картина экстрапирамидного синдрома при очаговых формах ОКЭ наблюдалась в 2 случаях. Патологический процесс наиболее часто выявлялся в зрительных буграх — таламусе, имеющем несколько функционально значимых ядер. Вероятно, именно поражение медиальных ядер таламуса, сопряженное с развитием нарушения сознания, играет значимую роль при очаговых формах ОКЭ. Позитивные синдромы в подгруппе поражения подкорковых структур встречались редко (в 5,6 % случаях, т. е. 2 из 26 выявленных изменений), аналогично при поражении мозжечка (в 16,7 % случаях — 1 из 6) как изолированно, так и в комбинации с другими структурами ЦНС.

Эпилептический синдром отмечался у 10 пациентов из 24 случаев выявленных изменений в полушариях головного мозга, из них поражение коры отмечено в 3,7 % случаев.

Среди **МРТ-негативных синдромов** (Таблица 51) преобладал полиоэнцефалитический синдром — 18 случаев (по 9 случаев при изолированном и комбинированном поражении). МРТ-негативные случаи были выявлены при клинически выявленном синдроме поражения пирамидного тракта ($n = 8$) и нарушения сознания ($n = 7$), реже МРТ-негативными были — мозжечковый синдром (5 случаев) и эпилептический (1 случай).

Таблица 51 — МРТ-позитивные и негативные клинические синдромы у пациентов с очаговыми формами ОКЭ

Клинические синдромы	Позитивные		Негативные		p
	Изолированное поражение	Комбинированное поражение	Изолированное поражение	Комбинированное поражение	
Синдром нарушения сознания	3	22	6	1	0,002*
Синдром поражения пирамидного тракта	6	11	3	5	0,108
Экстрапирамидный	-	2	-	-	0,500
Эпилептический	4	5	-	1	0,022*
Мозжечковый	-	1	3	2	0,219
Полиоэнцефалитический	-	16	9	9	0,864
Полиомиелитический	2	2	2	1	1,000
	15	59	23	19	0,004*

Примечание: * — $p < 0,05$.

При высокой частоте МРТ-поражения **подкорковых структур** (36,8 %) изменения были выявлены у 26 пациентов из 36 обследованных, клинически изолированный экстрапирамидный синдром наблюдался только у 2 пациентов (7,7 %). При этом не отмечалось полного соответствия структурного повреждения и клинической картины. Так, так в первом случае при правостороннем поражении таламуса клинически регистрировался двусторонний акинетико-ригидный синдром, а во втором случае при двустороннем вовлечении подкорковых ядер, зрительных бугров и хвостатых ядер наблюдался гиперкинетический синдром с повышением мышечного тонуса в левой руке. У остальных 24 пациентов с МРТ-изменениями в области подкорковых структур клинически экстрапирамидный синдром не наблюдался.

У большинства пациентов ($n = 25$; 96,2 %) с МРТ-изменениями в подкорковых структурах головного мозга доминировал синдром нарушения сознания различной степени выраженности. В 80,8 % случаев ($n = 21$) отмечалось глубокое угнетение сознания до уровня комы как при изолированном, так и при

комбинированном поражении подкорковых структур (молниеносная кома у 5). При комбинированном поражении структур данной области выявлено развитие сопора в 3,8 % случаев ($n = 1$) и оглушения — 11,5 % ($n = 3$). Только в одном случае изолированного поражения подкорковых структур нарушение сознания не было отмечено. Данные наблюдения выявляют не только высокую частоту поражения подкорковых структур, особенно таламуса при ОКЭ, но и демонстрируют ведущую роль при развитии синдрома нарушения сознания. Действительно, литературные данные свидетельствуют о полимодальности функций подкорковых структур, отвечающих не только за формирование экстрапирамидного синдрома, но и за уровень сознания [54,152].

Поражение полушарий головного мозга при нейровизуализации выявлено у 24 пациентов из 36 обследованных (66,7 %), тогда как клинически синдром **поражения пирамидных проводящих путей** церебрального уровня выявлялся у 65,8 % пациентов ($n = 25$) основной группы. Сопоставление топической локализации клинической картины и изменений, выявленных при МРТ-исследовании, показало, что у 10 пациентов (41,6 %) клиника пирамидного синдрома полностью соответствовала выявленным структурным поражениям. Частичное соответствие пирамидного синдрома очаговой формы ОКЭ и изменений, выявленных при МРТ-исследовании, зарегистрировано у 29,2 % пациентов ($n = 7$). У 29,2 % больных ($n = 7$) при отсутствии в клинике пирамидного синдрома были выявлены структурные изменения в полушариях головного мозга.

Поражение коры головного мозга, выявляемое на МРТ-томограммах в 3,7 % случаев, эпилептический синдром наблюдался у 10 пациентов основной группы (26,3 %), при этом в 1 случае выявлялся эпилептический синдром при отсутствии поражения коры головного мозга.

Одностороннее поражение внутренней капсулы было выявлено в 2 случаях, что составило 4,3 % от всех выявленных изменений в области полушарий головного мозга, клинически отмечался соответствующий синдром поражения пирамидных путей.

Несмотря на то, что при нейровизуализации **поражение ствола головного мозга** диагностировано у половины пациентов группы исследования (16 пациентов (47,1 %) из 34 обследованных), при этом клиника полиоэнцефалитического синдрома выявлялась у большинства пациентов основной группы — 35 больных (92,1 %). У пациентов с МРТ-изменениями в стволе мозга клинически полиоэнцефалитический синдром был представлен симптомами мостового (44,8 %), мезэнцефального (41,4 %) и каудального (13,8 %) уровней поражения ствола мозга.

При сопоставлении локализаций, выявленных изменений при МРТ-исследовании и клинической картины поражения ствола мозга установлено:

– полное соответствие в 4 случаях (25,0 %), при этом у пациентов были выявлены соответствующие клинике структурные изменения: при очаге поражения в области среднего мозга клинические симптомы мезэнцефального уровня — 2 случая, очаг в области варолиева моста — симптомы мостового поражения — 1 случай; распространенный очаг в области среднего мозга и варолиева моста соответствовал симптомам поражения на мезэнцефальном и мостовом уровнях;

– частичное соответствие диагностировано у 10 пациентов (62,5 %): помимо симптомов, характерных для данного уровня поражения, выявлялись клинические симптомы, топически соответствующие другим уровням поражения;

– полное несоответствие наблюдалось в 2 случаях (12,5 %): в одном случае — при очаге в области среднего мозга (симптомы мостового уровня поражения) и в другом случае — при очаге в области варолиева моста и продолговатого мозга (симптомы мезэнцефального уровня поражения).

При нейровизуализации поражение мозжечка отмечено у 3 пациентов (8,3 %) из 36 проведенных обследований, тогда как **мозжечковый синдром** выявлялся в 2 раза чаще — у 6 пациентов (15,8 %) основной группы. Сопоставление выявленных изменений при МРТ-исследовании и клинической картины поражения мозжечка показало:

– полное соответствие только у 1 пациента: клиника мозжечкового синдрома соответствовала изменениям в структурах мозжечка при МРТ-исследовании;

– полное несоответствие (у 2 пациентов): при наличии нейровизуализационных изменений в мозжечке клинически мозжечковый синдром отсутствовал.

Поражение спинного мозга на шейном и/или поясничном уровне при МРТ-исследовании было выявлено у 4 пациентов (57,1 %) из 7 проведенных обследований, при этом клинически полиомиелитический синдром наблюдался у большинства пациентов (28 — 73,7 % группы исследования), из них изолированное поражение шейного утолщения — 11 случаев (39,3 %) и поясничного утолщения — 1 случай (3,6 %), комбинированное поражение шейного и поясничного утолщения — 16 случаев (57,1 %).

При сопоставлении локализации поражения спинного мозга при нейровизуализации и клинической картины было выявлено полное соответствие у всех 4 пациентов (100,0 %), при этом в трех случаях полиомиелитический синдром был 3 степени выраженности и в одном случае — 5 степени выраженности.

Таким образом, локализация выявленных патологических изменений в ЦНС при МРТ-исследовании (82 зоны поражения у 38 пациентов) в большинстве случаев (64,6 %; $n = 53$) соответствовала клиническим проявлениям; наиболее часто — в подгруппе с поражением полушарий головного мозга в виде синдрома пирамидной недостаточности ($n = 10$) и эпилептического синдрома ($n = 9$), подкорковых структур ($n = 25$) в виде синдрома нарушения сознания, реже — при поражении ствола мозга ($n = 4$) и спинного мозга ($n = 4$), в единичном случае — мозжечка. Несоответствие было отмечено в 35,4 % случаев ($n = 29$), наиболее часто — при поражении полушарий головного мозга ($n = 14$) и ствола мозга ($n = 12$), реже — при поражении мозжечка ($n = 2$).

Детальный анализ сопоставления между локализацией поражений структур головного и/или спинного мозга, выявленных при МРТ-исследовании, и топикой

клинических синдромов заболевания показал, что у большинства пациентов (94,7 %; n = 36) наблюдалось отсутствие полного соответствия, из них в 92,1 % случаев (n = 35) зарегистрировано частичное совпадение и в 2,6 % (n = 1) — полное несоответствие. При этом клиническая картина очаговых форм ОКЭ была многообразна и включала множество симптомокомплексов, соответствующих различным уровням поражения ЦНС, тогда как зоны патологических изменений при нейровизуализации были более ограничены. Только в 5,3 % случаев (n = 2) было отмечено полное соответствие между локализацией МР-изменений в структурах головного и спинного мозга и топической клинической картиной заболевания (в одном случае при наличии поражения в области варолиева моста головного мозга и основания средних мозжечковых ножек клинически выявлялись симптомы мостового уровня поражения ствола мозга и мозжечковый симптомокомплекс в виде двусторонней динамической атаксии; в другом случае поражение спинного мозга на уровне поясничного утолщения клинически проявлялось полиомиелитическим синдромом на поясничном уровне 3 степени выраженности).

МРТ-картина клинических синдромов очаговых форм острого клещевого энцефалита, включающих энцефалитический, полиоэнцефалитический и полиомиелитический синдромы, характеризовалась разнообразием. Результаты проведенного сопоставительного анализа клинических синдромов и выявленных МРТ-изменений при очаговых формах ОКЭ представлены в таблице 52.

Энцефалитический синдром выявлялся у большинства пациентов основной группы исследования (94,7 %; n = 36) и характеризовался клиническим разнообразием в виде синдрома нарушения сознания (n = 32), поражения пирамидных проводящих путей (n = 25), эпилептического синдрома (n = 10), мозжечкового (n = 6) и экстрапирамидного синдромов (n = 2).

Анализ МРТ-картины при синдроме нарушенного сознания показал, что при данном синдроме в 2,6 раза чаще отмечается комбинированное поражение ЦНС (23 и 9 случаев соответственно). У большинства пациентов патологические

изменения выявлялись в подкорковых структурах (78,1 %; n = 25) и полушариях головного мозга (65,6

%; n = 21), при этом в 15 случаях отмечалось сочетание поражения подкорковых структур и полушарий головного мозга, и только в 5 случаях — изолированное поражение полушарий головного мозга, в 3-х — подкорковых структур. МРТ-изменения в области ствола головного мозга были выявлены у 14 пациентов в комбинации с изменениями в области полушарий головного мозга (n = 1), подкорковых структур (n = 7), полушарий головного мозга и подкорковых структур (n = 6).

В случаях с клиникой синдрома поражения пирамидных путей (65,8 %; n = 25) МРТ-изменения выявлялись с одинаковой частотой как в полушариях головного мозга (n = 18), так и в подкорковых структурах (n = 17), из них изолированное поражение составило только 9 случаев (полушария головного мозга — 6 и подкорковые структуры — 3). Наиболее часто встречалось сочетание данных локализаций (n = 10), у половины отмечалось трехуровневое поражение ЦНС (дополнительное вовлечение в патологический процесс ствола головного мозга — 4 случая и мозжечка — 1 случай). Поражение ствола мозга при синдроме поражения пирамидного пути выявлялось у 10 пациентов и только в случае комбинированного поражения: в сочетании с изменениями в полушариях головного мозга — 2, подкорковых структур — 4, полушарий головного мозга и подкорковых структур — 4.

Клинически эпилептический синдром выявлен у 26,3 % пациентов (n = 10), практически во всех случаях (n = 9) были зарегистрированы МРТ-изменения в полушариях головного мозга. При этом отмечалось одинаковое количество случаев изолированного и комбинированного поражения полушарий головного мозга. Среди 5 случаев комбинированного поражения ЦНС двухуровневое поражение составило 3 случая (полушария головного мозга и подкорковые структуры), трехуровневое — 2 случая (полушария головного мозга, подкорковые структуры и ствол головного мозга). Только в 1 случае при эпилептическом

синдроме патологические изменения были выявлены в области подкорковых структур и ствола головного мозга.

Таблица 52 — Анализ соответствия клинических синдромов и МРТ-изменений при очаговых формах ОКЭ

Синдромы	ПГМ	ПКС	ПГМ+ПКС	ПГМ+ПКС+СтМ	ПГМ+ПКС+М	ПГМ+СтМ	ПКС+СтМ	ПГМ+ПКС+М+СМ	СтМ+М	СМ	ПГМ+ПКС+СтМ+СМ
1. Энцефалитический синдром (n = 36) — 94,7 %											
1.1. Синдром нарушения сознания (n = 32)	5	3	7	5	1	1	7	1	-	1	1
1.2. Синдром проводящих пирамидных путей (n = 25)	6	3	5	3	1	2	4	-	-	-	1
1.3. Эпилептический синдром (n = 10)	4	-	3	1	-	-	1	-	-	-	1
1.4. Мозжечковый синдром (n = 6)	2	1	-	-	-	1	1	-	1	-	-
1.5. Экстрапирамидный синдром (n = 2)	-	-	-	-	1	1	-	-	-	-	-
2. Полиэнцефалитический синдром (n = 35) — 92,1 %											
	5	4	7	5	1	2	7	1	1	1	1
3. Полиомиелитический синдром (n = 28) — 73,7 %											
	4	3	6	5	-	1	5	1	2	-	1

Мозжечковый синдром был представлен в клинической картине у 6 пациентов (15,8 %). Изменения в мозжечке при МРТ-исследовании были выявлены у только 1 пациента в сочетании с изменениями в области ствола головного мозга. У 5 пациентов при наличии мозжечкового синдрома отмечено поражение полушарий головного мозга (3 случая) и подкорковых структур (2 случая), из них двухуровневое комбинированное поражение диагностировано у 2 пациентов (комбинация поражения структур ствола головного мозга и полушарий головного мозга — 1 и подкорковых структур — 1).

У 2 пациентов (5,3 %) с экстрапирамидным синдромом в клинической картине МРТ-изменения характеризовались комбинированным поражением подкорковых структур в сочетании с поражением структур ствола головного мозга ($n = 1$) и полушарий головного мозга, мозжечка ($n = 1$).

Полиоэнцефалитический синдром зарегистрирован у большинства пациентов основной группы исследования — 92,1 % ($n = 35$). При МРТ-исследовании изменения в области ствола головного мозга отмечены у 45,7 % пациентов ($n = 16$) данной группы и встречались только в комбинации с другими локализациями поражений: в сочетании с поражением подкорковых структур — 7 и полушарий головного мозга — 2, мозжечка — 1; одновременное поражение подкорковых структур и полушарий головного мозга — 6. У большинства пациентов (54,3 %; $n = 19$) изменения ствола мозга при МРТ-исследовании отсутствовали, в этих случаях отмечались изолированное поражение полушарий головного мозга ($n = 5$), подкорковых структур ($n = 4$) и спинного мозга ($n = 1$), в 1 случае — комбинированное поражение (полушария головного мозга, подкорковые структуры и мозжечок).

Представленность полиомиелитического синдрома в клинической картине очаговых форм ОКЭ у пациентов основной группы исследования составила 73,7 % ($n = 28$), при этом только у 3 пациентов из 7 обследованных при МРТ-исследовании были зарегистрированы изменения в спинном мозге, соответствующие уровню поражения. Такая низкая выявляемость МРТ-изменений спинного мозга, вероятно, обусловлена тем, что МРТ спинного мозга не входило в обязательный протокол обследования всех пациентов с очаговыми формами ОКЭ в связи с тяжестью состояния пациентов, не позволяющего проводить длительное исследование больных, находившихся в РАО на аппарате ИВЛ. У 25 пациентов были выявлены изменения в других отделах ЦНС, что соответствовало другим клиническим синдромам.

4.3 Анализ МРТ-изменений при различных клинических формах острого клещевого энцефалита

У большинства пациентов ($n = 35$; 92,1 %) основной группы исследования с изменениями на МРТ-томограммах клинически наблюдались многоуровневые формы ОКЭ: энцефалополиоэнцефаломиелитическая форма (ЭПЭМ) ($n = 26$), энцефалополиоэнцефалитическая (ЭПЭ) ($n = 8$) и энцефалополиомиелитическая формы (ЭПМ) ($n = 1$). Реже (7,9 % пациентов; $n = 3$) диагностированы одноуровневые очаговые формы ОКЭ: энцефалитическая ($n = 2$) и полиомиелитическая формы ($n = 1$).

У пациентов с энцефалитической формой ОКЭ ($n = 2$) при МРТ-исследовании диагностировано поражение полушарий головного мозга у 1 пациента, клинически проявлявшееся синдромами поражения проводящих пирамидных путей, эпилептическим синдромом; у другого пациента синдром нарушения сознания, вероятно, был связан с поражением медиальных отделов таламуса (Таблица 53). В обоих случаях наблюдался мозжечковый синдром, но при нейровизуализации изменений в структурах мозжечка не отмечено, вероятно, вследствие незначительных структурных повреждений. Клинически мозжечковый синдром у этих пациентов характеризовался статодинамической атаксией умеренной степени выраженности с последующим полным регрессом.

Таблица 53 — Клинико-МРТ сопоставление при одноуровневых очаговых формах ОКЭ

Форма ОКЭ	Клинические синдромы	МРТ-изменения
1. Энцефалитическая форма ($n = 2$)	1. Синдром поражения пирамидных проводящих путей ($n = 1$) 2. Синдром нарушения сознания ($n = 1$) 3. Эпилептический синдром ($n = 1$) 4. Мозжечковый синдром ($n = 2$)	1. ПГМ ($n = 1$) 2. ПКС ($n = 1$)
2. Полиомиелитическая форма ($n = 1$)	Полиомиелитический синдром с поражением спинного мозга на всем протяжении ($n = 1$)	СМ-очаг на уровне грудного отдела спинного мозга ($n = 1$)

У пациента с полиомиелитической формой ОКЭ и поражением спинного мозга на грудном и шейном уровне были выявлены соответствующие изменения на протяжении всего грудного отдела спинного мозга, а также в головном мозге.

Клинический пример 3

Больной Б., 33 года, неработающий, поступил в неврологическое отделение ГБУЗ «СОКБ № 1» в неотложном порядке 24.05 с места жительства на 9-й день болезни.

При поступлении предъявлял жалобы на слабость в ногах (больше справа), руках и шее, невозможность стоять и ходить, затруднение вдоха, головную боль и общую слабость. Из анамнеза заболевания: лесной фактор 15.05 в течение 2-х часов; укус клещей отрицает. Противоклещевой иммуноглобулин не вводился, пациент не вакцинирован.

Дебют заболевания с 16.05 с общей слабости, озноба, боли в суставах и повышения температуры до 37,6°C; со 2-го дня болезни (17.05) — подъем температуры до фебрильных цифр 38,0–38,9°C. С 7-ого дня болезни (22.05) на фоне сохраняющейся лихорадки до 38,9° присоединилась слабость в ногах (больше справа) и затруднение вдоха. Госпитализация в стационар по месту жительства в экстренном порядке бригадой СМП 22.05 (на 7 день болезни). В дальнейшем отмечалось прогрессирование пареза в ногах (с 24.05; 9 день болезни): нарушение функции ходьбы, присоединилась слабость в руках и шее, затруднение кашля.

При поступлении в неврологическое отделение СОКБ № 1 на 9-й день болезни (24.05) состояние тяжелое, АД — 130/90 мм рт. ст., ЧСС — 97 уд/мин., O₂sat — 96 %, T — 38,6°. Сознание ясное. Менингеальный синдром в виде ригидности затылочных мышц до 1 п.п. Со стороны черепных нервов определялось снижение силы мышц шеи до 2б справа и до 1-2б слева. Нарушение чувствительности в виде гипестезии с уровня D9 до L1 с 2 сторон. Проксимальный парез в руках до 3б. Снижение силы в проксимальных отделах ног до 0б справа и 2б слева, в голених — до 1-2б справа и 3б слева. Мышечная

гипотония в нижних конечностях. Рефлекторный фон высокий (больше слева), с отсутствием правого коленного рефлекса, без патологических знаков.

Состояние расценено как миелит вирусной этиологии, подозрение на острый клещевой энцефалит, полиомиелитическую форму с поражением поясничного и шейного утолщений, грудного отдела спинного мозга.

В течение суток состояние прогрессивно ухудшалось: вырос парез в руках в проксимальных отделах до 2б, развился периферический тип нарушения дыхания и нарушение функции откашливания, в связи с чем 25.05 (10 день болезни) больной был переведен в РАО на ИВЛ.

Амиотрофический синдром был выявлен на 14-й день болезни (29.05) в виде субатрофии дельтовидной мышцы слева.

В дальнейшем отмечалась медленная положительная динамика: к 12-му дню болезни (27.05) — регресс чувствительных нарушений; к 16 дню болезни (31.05) — уменьшение выраженности проксимального тетрапареза (в руках до 3-4б справа и ногах — до 2б); к 17 дню (01.06) — самостоятельное дыхание; к 26 дню (10.06) — выросла сила мышц шеи до 2-3б; к 36 дню (20.06) — стал самостоятельно садиться и к 01.07 (47-й день болезни) — частичное восстановление кашлевого рефлекса.

Отмечался болевой синдром в ногах в течение 7-ми суток с 04.06 (20-й день болезни).

Менингеальный синдром в виде ригидности затылочных мышц сохранялся в течение 3 дней — до 26.05 (11-й день болезни) с полным регрессом.

Лихорадка носила одноволновой характер общей продолжительностью 16 суток: подъем температуры до субфебрильных цифр в течение первых суток, затем — фебрильная (с максимальным подъемом до $38,9^{\circ}$) до 28.06 (12 суток) и субфебрильная — 3 дня (до 31.05) с последующей нормализацией.

Данные дополнительного исследования:

– в общем анализе крови лейкоцитоз с $10,0 \times 10^9/\text{л}$ (22.05) до $11,2 \times 10^9/\text{л}$ (28.05) со сдвигом лейкоцитарной формулы влево до палочкоядерных

нейтрофилов — 16,0 % (26-28.05) и развитием лимфопении до 10,0-14,0 % (28-31.05);

– спинномозговая жидкость 26.05 (11 день болезни) — клеточно-белковая диссоциация (цитоз — 91 кл и белок — 0,84 г/л) с преобладанием лимфоцитов (88 %);

– серологическое исследование крови к вирусу КЭ (ИФА) показало наличие в первой сыворотке крови (от 24.05, 9-й день болезни) IgM — КП-10,3 при отсутствии IgG; в динамике к 22 дню болезни (06.06) — нарастание титра IgM (КП-11,4) и появление IgG (1/1600) в крови; к 40 дню болезни (24.06) — снижение титра IgM (КП-5,62) при неизменном уровне IgG (1/1600);

– серологическое исследование ликвора (ИФА) к вирусу КЭ 26.05 (11-й день болезни) показало наличие IgG (23,0Е/л);

– ЭНМГ от 07.07 (53-й день болезни) — признаки переднерогового процесса на шейном и поясничном уровнях с акцентом на шейном уровне;

– МРТ грудного отдела позвоночника от 24.05 (9-й день болезни) (Рисунок 34): определяется нечетко ограниченная зона гиперинтенсивного сигнала вокруг центрального канала спинного мозга; заключение: МР-картина протяженной равномерно выраженной миелопатии, вовлекающей все визуализируемые сегменты спинного мозга;

– МРТ шейного отдела позвоночника от 14.06 (30 день болезни); заключение: неосложненный остеохондроз 1 степени шейного отдела позвоночника.

Резюме. У невакцинированного мужчины 33 лет после посещения леса через 1 сутки развивается артралгический и общеинфекционный синдромы. Общемозговой синдром отсутствовал на протяжении всей болезни. Менингеальный симптомокомплекс 1 степени тяжести развился с 9 дня болезни и сохранялся в течение 3 суток (до 26.05). Полиомиелитический синдром 5 степени выраженности дебютировал на 7 день болезни (22.05) с поражения поясничного утолщения и грудного отдела спинного мозга с распространением процесса на шейное утолщение спинного мозга и на ядра 11 пары черепных нервов в течение

суток. В дальнейшем полиомиелитический синдром прогрессировал с максимальной выраженностью к 11-му дню болезни (26.05) с развитием периферического типа нарушения дыхания, что явилось показанием для перевода больного на ИВЛ. С 16 дня болезни (31.05) — постепенное уменьшение степени выраженности проксимального тетрапареза и пареза мышц шеи (10.06; 26 день болезни), с 17 дня (01.06) — восстановление самостоятельного дыхания.

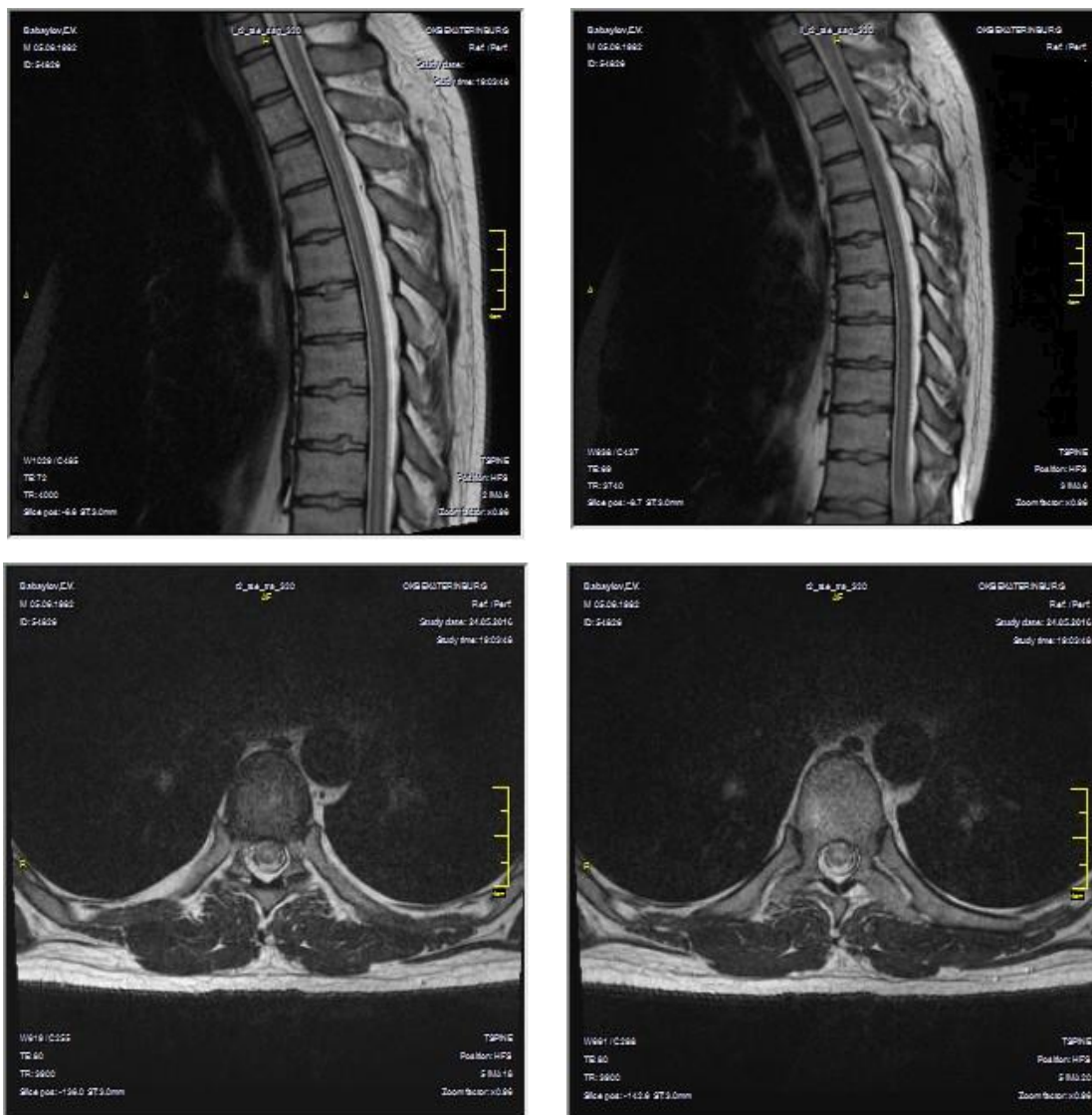


Рисунок 34 — Пациент Б.,

T2-взвешенные МРТ изображения грудного отдела позвоночника в сагиттальной плоскости - протяженная центрально расположенная зона гиперинтенсивного сигнала в веществе спинного мозга с не совсем чёткими контурами

Таким образом, у пациента клинически диагностирована полиомиелитическая форма ОКЭ с поражением спинного мозга на всем

протяжении (дебют с поражения поясничного утолщения с восходящим течением процесса). Диагноз подтвержден серологически и электронейромиографически. Изменения на МРТ были выявлены в грудном отделе спинного мозга на 9-й день болезни (24.05) в виде нечетко ограниченной зоны гиперинтенсивного сигнала вокруг центрального канала спинного мозга. Следует отметить отсутствие структурных изменений спинного мозга на шейном уровне при МРТ-исследовании, проведенном на 30-й день болезни (14.06), несмотря на завершившееся формирование неврологического дефицита и начало периода раннего восстановления.

Среди многоуровневых форм ОКЭ ($n = 35$) реже выявлялось двухуровневое поражение (23,7 % пациентов; $n = 9$) (таблица 54).

Таблица 54 — Клинико-МРТ сопоставления при многоуровневых очаговых формах ОКЭ

Форма ОКЭ	Клинические синдромы	МРТ-изменения
1. Двухуровневые очаговые формы ОКЭ ($n = 9$)		
1. Энцефалополиоэнцефалитическая форма ($n = 8$)	1. Энцефалитический синдром: 1.1. Синдром поражения пирамидных проводящих путей ($n = 7$) 1.2. Синдром нарушения сознания ($n = 7$) 1.3. Эпилептический синдром ($n = 1$) 1.4. Мозжечковый синдром ($n = 2$)	1. ПГМ ($n = 4$) 2. ПКС ($n = 5$) 3. М ($n = 1$)
	2. Полиоэнцефалитический синдром ($n = 8$)	4. СтМ ($n = 4$)
2. Полиоэнцефаломиелитическая форма ($n = 1$)	1. Полиоэнцефалитический синдром 2. Полиомиелитический синдром	1. ПГМ ($n = 1$) 2. СтМ ($n = 1$) 3. СМ
2. Трехуровневые очаговые формы ОКЭ ($n = 26$)		
1. Энцефалополиоэнцефаломиелитическая форма ($n = 26$)	1. Энцефалитический синдром: 1.1. Синдром поражения пирамидных проводящих путей ($n = 17$) 1.2. Синдром нарушения сознания ($n = 25$) 1.3. Эпилептический синдром ($n = 8$) 1.4. Мозжечковый синдром ($n = 2$) 1.5. Экстрапирамидный синдром ($n = 1$) 2. Полиоэнцефалитический синдром ($n = 26$) 3. Полиомиелитический синдром ($n = 26$)	1. ПГМ ($n = 18$) 2. ПКС ($n = 20$) 3. М ($n = 1$) 4. СтМ ($n = 11$) 5. СМ ($n = 2$)

У пациентов с энцефалополиэнцефалитической (ЭПЭ) формой ОКЭ (n = 8) энцефалитический синдром был представлен синдромом нарушения сознания и поражения пирамидных путей (по 7 случаев), мозжечковым (2 случая) и эпилептическим (1 случай) синдромами. При МРТ-исследовании были выявлены изменения в подкорковых структурах (5 случаев), полушариях головного мозга (4 случая) и мозжечке (1 случай). Клинически полиэнцефалитический синдром, характеризовавшийся симптомами поражения на мезэнцефальном и/или мостовом уровнях, только у половины пациентов (n = 4) нашел подтверждение в выявленных изменениях при МРТ-исследовании в стволе мозга, при этом отмечалось частичное соответствие между топической локализации клинической картины и патологических изменений в стволе головного мозга.

Пример энцефалополиэнцефалитической формы ОКЭ, иллюстрирующий соответствие клинической картины заболевания и выявленных МРТ-изменений.

Клинический пример 4

Больной Г., 24 года, работающий, поступил в неврологическое отделение СОКБ № 1 в неотложном порядке 15.07 с места жительства на 6-й день болезни (доставлен бригадой медицины катастроф).

Из анамнеза заболевания: укус клеща 10.06, противоклещевой иммуноглобулин не вводился, пациент не вакцинирован.

Дебют заболевания — 10.07 (инкубационный период составил около 1 месяца) с головной боли, общей слабости и подъема температуры до 39°C; в дальнейшем — прогрессивное ухудшение состояния (с 13.07), присоединение рвоты, спутанности сознания и правостороннего гемипареза на фоне сохраняющейся лихорадки до фебрильных цифр. Первичная госпитализация в стационар по месту жительства бригадой СМП на 5-й день болезни (14.07), в неврологическом статусе отмечался выраженный менингеальный синдром (ригидность затылочных мышц до 3-4 п.п., симптом Кернига с 2 сторон), синдром нарушения сознания (оглушение — сопор) и правосторонний гемипарез до 3

баллов. В связи с прогрессирующим нарушением сознания с 15.07 пациент переведен на ИВЛ.

При поступлении в неврологическое отделение СОКБ № 1 на 6-й день болезни: состояние тяжелое, АД — 125/90 мм рт. ст., ЧСС — 88 уд/мин, Т — 37,2°C. Уровень сознания — кома 2-3 степени на фоне медикаментозной седации. ИВЛ. Менингеальный синдром 1 степени выраженности в виде 2-стороннего симптома Кернига. Диффузная симметричная гипотония и гипорефлексия без патологических знаков. Мочеотделение по катетеру.

Состояние расценено как энцефалит вирусной этиологии, подозрение на острый клещевой энцефалит, энцефалитическую форму.

Лихорадка носила ремиттирующий характер с 3 волнами: 1-ая волна продолжительностью 10 дней, 2-ая — 4 дня и 3-я волна — 3 дня без периодов нормальной температуры. Максимальные цифры температуры до 38,5–39,0°C.

В дальнейшем отмечалось прогрессирование неврологического дефицита. Менингеальный синдром к 7-му дню болезни достиг максимальной степени выраженности (3 степени) в виде ригидности затылочных мышц до 4-5 п.п. и 2-стороннего симптома Кернига и сохранялся до 24.07 (15 день болезни) с дальнейшим полным регрессом. Глубокое угнетение сознания до комы сохранялось с 6-го по 17-й день болезни. Поражение черепных нервов впервые отмечено 16.07 (7-й день болезни) в виде симптомов поражения мезэнцефального уровня поражения ствола мозга (парез взора вниз, анизокория, расходящееся косоглазие). К 7-му дню болезни (16.07) сформировался центральный тетрапарез с повышением мышечного тонуса по пирамидному типу и акцентом рефлексов слева, с 2-сторонними патологическими знаками. Дальнейшее прогрессирование заболевания характеризовалось с 19.07 снижением рефлекторного фона и мышечного тонуса, к 21.07 (12-й день болезни) — развитие диффузной мышечной гипотонии и гипорефлексии. С 23.07 (14-й день болезни) на фоне ИВЛ выявился пневмомедиастинит и подкожная эмфизема; на 17-й день болезни (26.07) наступила смерть на фоне фибрилляции желудочков и депрессии гемодинамики.

Данные дополнительных исследований:

– в общем анализе крови лейкоцитоз с $8,8 \times 10^9/\text{л}$ (15.07) до $20,0 \times 10^9/\text{л}$ (23.07) со сдвигом лейкоцитарной формулы (до 7 % палочкоядерных нейтрофилов); СОЭ — 13-50 мм/час;

– спинномозговая жидкость (19.07; 10-й день болезни) — клеточно-белковая диссоциация (цитоз — 772 кл, белок — 0,33 г/л) с преобладанием лимфоцитов — 97 % (750 кл);

– МРТ головного мозга (16.07; 7-й день болезни): симметрично с обеих сторон в подкорке, области зрительных бугров, ножек мозга и в белом веществе перивентрикулярно зоны повышенной интенсивности на T2- и пониженной на T1-режиме; заключение: лейкоэнцефалопатия воспалительного генеза (Рисунок 35);

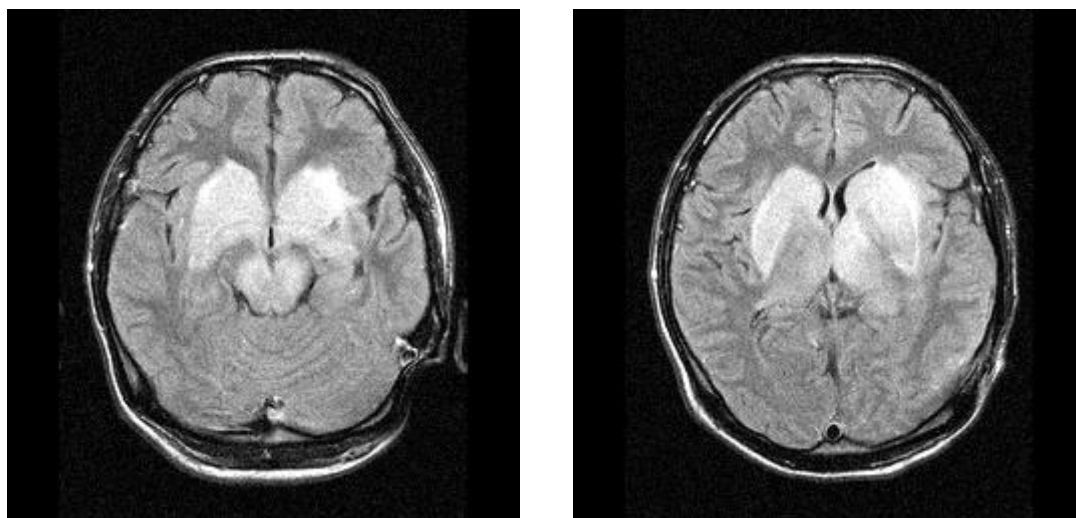


Рисунок 35 — Пациент Г.,

T2-взвешенные изображения с подавлением сигнала от свободной жидкости (T2 FLAIR) в аксиальной плоскости: определяются протяженные сливные гиперинтенсивные зоны в подкорковых ядрах, зрительных буграх, ножках мозга с не совсем чёткими границами

– серологическое исследование крови к вирусу КЭ (ИФА) показало наличие в первой сыворотке крови (от 14.07; 5 день болезни) IgM — 1/320 и IgG — 1/160; в динамике к 13 дню болезни (22.07) — нарастание титра IgM (1/10240) при отсутствии изменения уровня IgG (1/160) в крови;

– серологическое исследование ликвора (ИФА) к вирусу КЭ (19.07; 10-й день болезни) показало наличие IgM (1/2560) при отсутствии IgG (отр.);

– Ре-графия легких:

№ 1 (21.07; 12 день болезни): необходимо дифференцировать между нарушением бронхолегочной вентиляции в верхней доле справа и нижней доле слева с воспалительными изменениями; пневмомедиастинум;

№ 2 (23.07; 14 день болезни): гипервентиляция в нижней доле слева; пневмомедиастинум.

Резюме. У невакцинированного мужчины 24 лет после укуса клеща через месяц развивается общеинфекционный и общемозговой синдромы. К 4-му дню болезни (13.07) на фоне фебрильной лихорадки отмечалось прогрессирование общемозгового синдрома, развитие синдромов нарушения сознания и поражения пирамидных проводящих путей (правосторонний гемипарез). Менингеальный симптомокомплекс 3 степени тяжести дебютировал на 5-й день болезни (14.07) и сохранялся в течение 11 дней (24.07; 15-й день болезни) с максимальной выраженностью на 7-й день болезни. Синдром нарушения сознания наблюдался в течение 12 дней болезни (с 15.07 по 21.07) с максимальной выраженностью до уровня комы с 6-ого дня болезни. Синдром поражения пирамидных проводящих путей, проявившийся на 4-й день болезни (13.07) в виде правостороннего гемипареза, прогрессировал в течение 2 суток (к 16.07; 7-й день болезни) до степени центрального тетрапареза. Полиоэнцефалитический синдром в виде симптомов поражения мезэнцефального уровня ствола головного мозга наблюдался с 7-го дня болезни (16.07).

Таким образом, у пациента клинически диагностирована энцефалополиоэнцефалитическая (ЭПЭ) форма ОКЭ. Диагноз был подтвержден серологически, отмечено значительное отставание формирования гуморального иммунитета (стабильно низкий уровень IgG). Изменения на МРТ головного мозга были изучены на 7-й день болезни (16.07) и характеризовались наличием патологических гиперинтенсивных очагов на T2- и гипоинтенсивных на T1-режиме, расположенных симметрично в подкорковой области, области зрительных бугров, ножек мозга и в белом веществе перивентрикулярно.

В случае полиоэнцефаломиелитической (ПЭМ) формы ОКЭ у 1 пациента при МРТ-исследовании были отмечены изменения в стволе головного мозга, что

соответствовало клинической картине, при этом дополнительно выявлены изменения в подкорковых структурах. МРТ-исследование спинного мозга у этого пациента не проводилось.

У большинства пациентов ($n = 26$; 68,4 %) с изменениями на МРТ наблюдалась клиника крайне тяжелой многоуровневой очаговой формы ОКЭ — энцефалополиэнцефаломиелитической (ЭПЭМ) формы. Энцефалитический синдром в данной группе характеризовался клиническим разнообразием: чаще был представлен синдромами нарушения сознания 96,2 % ($n = 25$) и поражения проводящих пирамидных путей 65,4 % ($n = 17$), реже отмечался эпилептический синдром ($n = 7$), мозжечковый ($n = 2$) и экстрапирамидный синдромы ($n = 1$). Соответственно, при МРТ-исследовании у большинства пациентов было выявлено поражение подкорковых структур — 76,9 % ($n = 20$), у 69,2 % ($n = 18$) — изменения в полушариях головного мозга. Клиника поражения экстрапирамидной системы отмечена только у 1 пациента.

Полиоэнцефалитический синдром в виде поражения мезэнцефального, мостового и каудального отделов ствола мозга клинически находил подтверждение при МРТ-исследовании в 2,5 раза реже ($n = 11$). При этом патологические изменения выявлялись на уровне среднего мозга ($n = 5$), варолиева моста ($n = 4$) и по одному случаю сочетанного поражения среднего мозга и моста, варолиева моста и продолговатого мозга. Полное соответствие клинической картины и выявленных изменений в стволе головного мозга при МРТ-исследовании отмечено только у 1 пациента с клиникой мезэнцефального и мостового уровней поражения мозга. Частичное соответствие выявлено у 8 пациентов (т. е. дополнительно отмечались симптомы поражения ствола мозга на других уровнях) и несоответствие — у 2 (в одном случае при наличии изменений в области среднего мозга клинически наблюдались только симптомы мостового поражения, в другом случае при патологических изменениях в области мостового и каудального отдела ствола мозга регистрировались симптомы мезэнцефального уровня).

Мозжечковый синдром отмечался у 2 пациентов, при этом МРТ-изменений выявлено не было; у 1 больного были выявлены изменения в мозжечке при отсутствии клинических проявлений.

Полиомиелитический синдром, наблюдавшийся у каждого пациента с энцефалополиоэнцефаломиелитической (ЭПЭМ) формой ОКЭ, нашел подтверждение при МРТ-исследовании только в 2 случаях: были выявлены изменения в области шейного утолщения спинного мозга, что соответствовало клинической картине заболевания (нейровизуализация проведена 6 пациентам из 26).

Таким образом, при анализе сопоставления клинических форм ОКЭ и изменений, выявленных при МРТ-исследовании, следует выделить следующие особенности:

– в большинстве случаев (94,7 %; n = 36) очаговых форм ОКЭ отмечено полное соответствие между клиническими формами очаговых форм ОКЭ и изменениями, выявленными при МРТ-исследовании;

– единичные случаи несоответствия наблюдались при энцефалитической форме ОКЭ (при наличии в клинике мозжечкового синдрома, при нейровизуализации изменений в мозжечке не было отмечено) и при полиоэнцефаломиелитической форме (отсутствие в клинической картине заболевания энцефалитических симптомов при выявленных изменениях в полушариях головного мозга).

4.4 Динамика МРТ-картины головного и/или спинного мозга пациентов с очаговыми формами острого клещевого энцефалита

Анализ динамики МРТ-изменений в основной группе был проведен в 3 периода заболевания: 1) острый период — период разгара и стабилизации воспалительно-деструктивных изменений (до 20 дня болезни); 2) подострый период — период регресса острого периода и ранний восстановительный период (с 21 по 50 день болезни); 3) период восстановления и исходов острого периода

заболевания (с 51 дня болезни). В первый период были проанализированы результаты МРТ-исследования у 24 пациентов, проведенные на $10,4 \pm 4,7$ дня болезни (4–20 д.б.), во второй период — 26 пациентов на $30,6 \pm 8,1$ дня болезни (21–50 д.б.) и в третий — у 5 пациентов на $77,5 \pm 18,2$ дня болезни (62–101 д.б.).

МРТ-картина головного мозга в острый период заболевания (до 20 дня болезни) у большинства пациентов (77,3 %) характеризовалась выявлением единичных или множественных четких гиперинтенсивных очагов в T2-режиме, в т.ч. у 2-х — разнокалиберных очагов (по типу очагов демиелинизации при рассеянном энцефаломиелите), реже (18,2 %) выявлялись нечеткие гиперинтенсивные очаги (в одном случае с признаками отека без дислокационного синдрома); в единичном случае (4,5 %) были гипоинтенсивные очаги с нечеткими контурами (Рисунок 36).

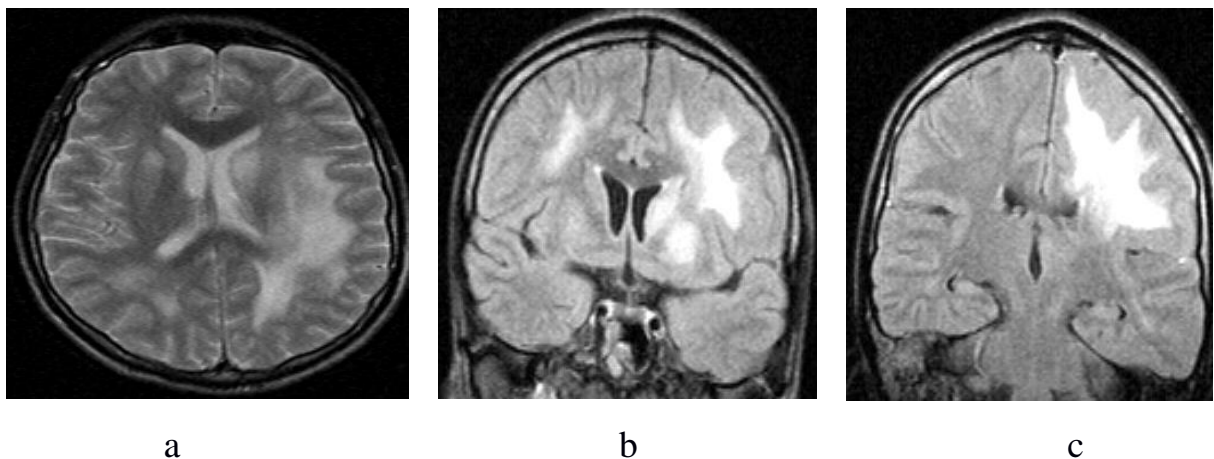


Рисунок 36 – Пациент Д.,

а - T2-взвешенные изображения в аксиальной плоскости, б, с - T2-взвешенные изображения с подавлением сигнала от свободной жидкости (T2 FLAIR) в корональной плоскости: гиперинтенсивные участки с нечёткими границами в белом веществе левого полуовального центра, теменных долей больше слева, в сером веществе чечевицеобразных ядер с обеих сторон, левого таламуса, с масс-эффектом и смещением бокового желудочка вправо

В острый период заболевания МРТ-исследование спинного мозга было проведено 3 пациентам (на 8-15 день болезни), при этом только у 1 пациента (на 8 д.б.) выявлен гиперинтенсивный очаг на уровне шейного утолщения, соответствующий клинической картине заболевания.

В подострый период воспалительных изменений (с 21 по 50 день болезни) на МР-томограммах головного мозга не было выявлено существенной динамики, чаще (66,6 %) отмечено сохранение единичных или множественных гипер- или гипоинтенсивных очагов на T2-режиме (в единичных случаях выявлены признаки сохраняющегося отека серого и белого вещества полушарий головного мозга с масс-эффектом и со смещением желудочковой системы), у 23,8 % пациентов отмечена положительная динамика в виде уменьшения объема ранее выявленных поражений (в т.ч. на спинальном уровне), уменьшения интенсивности МР-измененного сигнала и регресс отека; в 3 случаях — полный регресс очаговых МРТ-изменений в головном мозге, по одному случаю — с формированием внутренней открытой гидроцефалии и церебральной мозговой атрофии 1 степени; только в 2-х случаях было отмечено прогрессирование патологического процесса (у одного пациента выявлены признаки гемисферного поражения левого полушария мозга с явлениями пропитывания коркового слоя форменными элементами крови; в другом случае — патологический процесс распространился на весь варолиев мост, белое вещество лобных и теменных долей перивентрикулярно, на правое полушарие мозжечка (Рисунок 37).

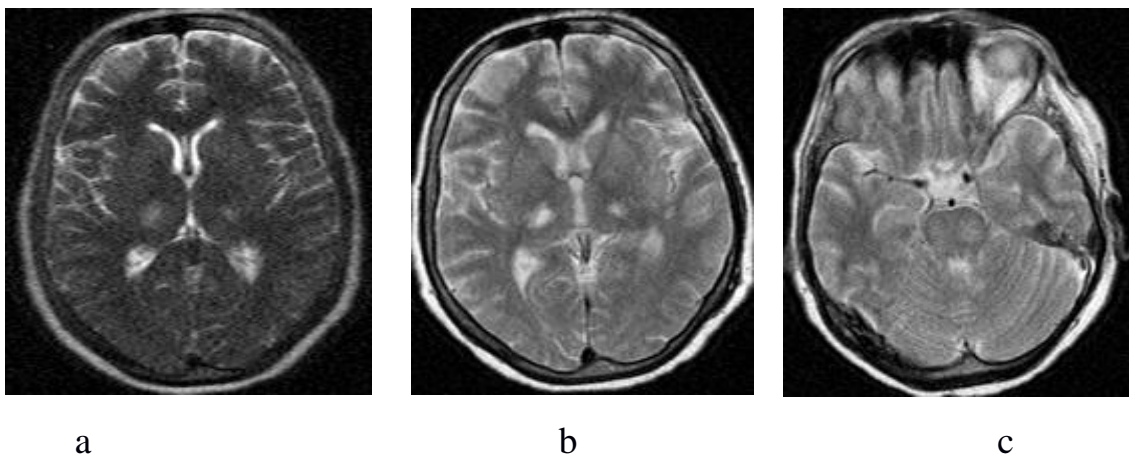


Рисунок 37 – Пациентка А.,

а – T2-взвешенные изображения в аксиальной плоскости, 7 день болезни, фокусы гиперинтенсивного сигнала в обеих таламусах; б, с – 29 день болезни, T2-взвешенные изображения в аксиальной плоскости - распространение процесса на весь Варолиев мост

При исследовании спинного мозга в случае с клинической картиной полиомиелитического синдрома на поясничном уровне 3 степени тяжести в острый период (на 12-й день болезни) не было отмечено патологических изменений; при повторном МРТ-исследовании через 9 дней (на 21 день болезни, в подострый период болезни) наблюдалось отсроченное формирование некротических воспалительных изменений в поясничном отделе спинного мозга, что клинически соответствовало началу периода восстановления неврологического дефицита.

В период восстановления и исхода острого периода заболевания (с 51 дня болезни) МРТ-исследование головного мозга было проведено только у 5 пациентов на $77,5 \pm 18,2$ дня болезни (62-101 д.б.). У большинства пациентов отмечен полный или частичный регресс патологических изменений, в одном случае с формированием массивного кистозно-глиозного очага в левой лобной, височной и теменной долях в сочетании с выраженной атрофией и викарной дилатацией бокового желудочка как следствие гемисферного поражения головного мозга с признаками геморрагического пропитывания. Только в 1 случае отмечено сохранение множественных гиперинтенсивных очагов, в том числе сливных, перивентрикулярно и в области базальных ганглиев.

Таким образом, анализ МРТ-изменений головного и/или спинного мозга у пациентов с очаговыми формами острого КЭ показал, что в острый период ОКЭ (до 20-го дня болезни, в среднем на $10,4 \pm 4,7$ дня болезни) воспалительные изменения выявлялись у 92,0 % пациентов, у большинства из них (88,0 %) в виде единичных или множественных гиперинтенсивных очагов на T2-режиме. В дальнейшем, с 21 дня болезни (до 50 дня), в среднем на $30,6 \pm 8,1$ дня болезни на фоне регресса острого воспалительного процесса у 70,4 % пациентов сохранялись очаги в головном и/или спинном мозге (в 2 случаях — без динамики от предыдущего исследования), у 25,9 % наблюдался полный (частичный) регресс очагов и только в 2-х случаях отмечена отрицательная динамика в виде распространения воспалительного процесса. В период восстановления и исходов острого периода (с 51 дня болезни) в среднем на $77,5 \pm 18,2$ дня болезни (62-101

д.б.) у 60,0 % пациентов отмечался регресс МРТ-изменений (в 40,0 % полный, а у 20,0 % — частичный), в единичных случаях сохранялись множественные гиперинтенсивные перивентрикулярные очаги и очаги в области базальных ганглий (на 63 день болезни), в одном случае к 101 дню болезни обширный очаг повреждения трансформировался в кистозно-глиозные изменения с выраженной атрофией и викарной дилатацией бокового желудочка.

4.5 Результаты катamnестического клинико-МРТ-наблюдения за пациентами с очаговыми формами острого клещевого энцефалита

Катamnестическое наблюдение за больными, перенесшими очаговые формы ОКЭ, имеет патогенетическое и клиническое значение в плане оценки влияния данной инфекции на тяжесть, глубину, продолжительность и обратимость поражения мозговых структур, динамику нарушений функций ЦНС, прогноз исходов заболевания.

Публикации с анализом катamnестического наблюдения ОКЭ единичные, а работы, посвященные анализу и сопоставлению нейровизуализационных изменений ЦНС и клинической картины у пациентов после перенесенного ОКЭ, и сопоставление с клинико-МРТ особенностями, наблюдавшимися в острый период болезни отсутствуют.

С этой целью была проведена оценка динамики МРТ-изменений в ЦНС, выявленных в острый период клещевого энцефалита, у пациентов основной группы исследования и клинической картины отдаленных последствий перенесенных очаговых форм КЭ. С этой целью было проведено повторное обследование пациентов, включавшее неврологический осмотр, МРТ головного мозга, серологическое исследование крови (ИФА к вирусу КЭ).

Из 30 выживших пациентов основной группы с очаговыми формами ОКЭ катamnез удалось проанализировать только у 9 пациентов (30,0 %), что было обусловлено отказом большинства пациентов от повторного консультирования и обследования.

Соотношение женщин и мужчин — 4:5, средний возраст на момент обследования составил $50,56 \pm 11,91$ года (от 31 до 67 лет). Сроки проведения исследования — через $11,33 \pm 1,66$ года (от 10 до 12 лет) от острого периода. Все пациенты перенесли многоуровневые очаговые формы КЭ: энцефалополиэнцефалитическая форма (2 случая) и энцефалополиэнцефаломиелитическая форма (7 случаев).

Большинство обследуемых пациентов (7 человек; 77,8 %) предъявляли жалобы различного характера, при этом в одном случае были обусловлены перенесенным острым нарушением мозгового кровообращения (через 5 лет после ОКЭ). Среди предъявляемых жалоб преобладали жалобы на слабость конечностей — 5 случаев, судорожные стягивания в мышцах паретичных конечностей — 3, нарушение походки — 2, головную боль, головокружение, нарушение сна и речи, снижение памяти — в единичных случаях.

Анализ неврологического статуса показал, что у всех пациентов выявлялись симптомы поражения ЦНС различной степени выраженности (Таблица 54): синдром поражения пирамидного тракта выявлялся у большинства (6 пациентов) (за исключением одного случая вследствие перенесенного ОНМК в сочетании с афатическими расстройствами через 5 лет после ОКЭ) от степени рефлекторного пареза (3 случая) до выраженного (3 случая); полиэнцефалитический и мозжечковый синдром — у 5-х, полиомиелитический — у 4 больных, по одному случаю синдром нарушения чувствительности центрального характера, эпилептический синдром и синдром когнитивных нарушений (степень умеренной деменции — 17 баллов по Монреальской шкале оценки).

Полиоэнцефалитический синдром, выявленный у 5 пациентов, характеризовался симптомами поражения на мезэнцефальном и мостовом уровне (по 2 случая) и сочетанием поражения мезэнцефального, мостового и каудального уровней ствола головного мозга (1 случай).

Мозжечковый симптомокомплекс отмечался в 5 случаях различной степени выраженности, при этом в одном случае он регистрировался в острый период КЭ.

Из 4 случаев выявленного полиомиелитического синдрома в 3-х отмечалось сочетание с синдромом поражения пирамидного тракта или синдром бокового амиотрофического склероза (БАС).

В данной группе катamnестического исследования была проведена оценка напряженности специфического иммунитета в отдаленный период перенесенных очаговых форм КЭ. Анализ показал, что у большинства обследуемых сформировался стойкий специфический иммунитет — «поздние» антитела класса G — в диапазоне титров 1/200 и 1/1600 (7 случаев), но у 22,2 % (2 случая) — IgG не выявлялись. В одном случае через 10 лет после перенесенного острого КЭ на фоне отсутствия IgG к ВКЭ отмечалась длительная циркуляция «ранних» антител IgM (КП-1,15), в другом случае у пациентки с первичным иммунодефицитным состоянием отсутствовали антитела к вирусу КЭ (отрицательные результаты IgM (КП-0,99) и IgG). В обоих случаях клинических данных за прогрессивный характер течения КЭ не было получено.

Таким образом, у всех обследованных больных наблюдались отдаленные последствия перенесенных очаговых форм КЭ с сохранением неврологического дефицита без признаков хронизации процесса.

Катamnестическое наблюдение также включало оценку МРТ-картины головного мозга и сопоставление ее с изменениями, выявленными в острый период заболевания и с неврологическим дефицитом, сформировавшимся в исходе очаговой формы ОКЭ (Таблица 55).

Анализ изменений, выявленных при МРТ-исследовании головного мозга, показал, что только в 2 случаях (22,2 %) сохранялись изменения, выявленные в острый период ОКЭ: очаг в ножке мозжечка справа и кистозно-глиозные изменения в левом полушарии головного мозга (Рисунок 38).

В большинстве случаев (7; 77,8 %) на фоне полного регресса ранее существовавших воспалительных изменений острого периода заболевания отмечалось появление новых МР-изменений, обусловленных присоединением сопутствующей патологии: в 5 случаях выявлены неспецифические изменения в белом веществе головного мозга сосудистого характера и по одному случаю —

изменения в подкорковых структурах, как следствие — отложения марганца (профессиональная патология — работа электросварщиком) и формирование постинсультных кистозно-глиозных изменений в левой лобно-височной области.

В 4 случаях (44,4 %) отмечено формирование атрофического процесса головного мозга, при этом в половине случаев процесс носил генерализованный характер (сочетание церебральной атрофии и атрофии мозжечка) и по одному случаю выявлена изолированная церебральная атрофия и атрофия мозжечка.

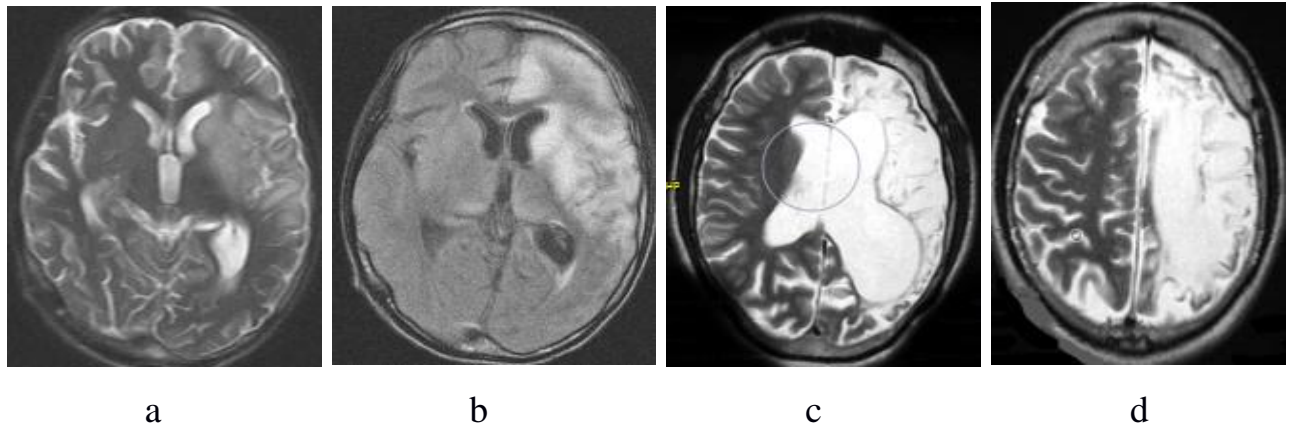


Рисунок 38 – Пациент Л.,

а, б - T2-взвешенные изображения в аксиальной плоскости на 35 день болезни - гемисферное поражение с признаками исхода геморрагического пропитывания коркового слоя форменными элементами крови; с, d – T2-взвешенные изображения в аксиальной плоскости через 12 лет - кистозно-глиозные изменения в левой гемисфере, विकарное расширение боковых желудочков, больше слева

Сопоставление клинической картины отдаленных последствий перенесенного ОКЭ и выявленных изменений при МРТ-исследовании показало, что отмечалось лишь частичное соответствие (в 2 случаях), особенно в случае поражения левой гемисферы головного мозга в острый период КЭ, у пациента в дальнейшем сформировались кистозно-глиозные изменения данной области с присоединением атрофии церебральной и мозжечка, при этом клиническая картина характеризовалась комбинацией пирамидных симптомов в сочетании с полиомиелитическим синдромом на шейном уровне, полиоэнцефалитическим синдромом, синдромом поражения чувствительного тракта и эпилептическим, мозжечковым синдромами.

Таблица 55 — Клинико-МРТ-сопоставление патологических изменений острого периода ОКЭ

и отдаленных последствий заболевания

Острый период КЭ		Последствия перенесенного ОКЭ	
Клинические синдромы	МРТ	Клинические синдромы	МРТ
Синдром поражения пирамидного тракта Полиоэнцефалитический синдром Полиомиелитический синдром (ш/у)	ПКС	Синдром поражения пирамидного тракта Полиомиелитический синдром Мозжечковый синдром	- ангиоэнцефалопатия
Синдром нарушения сознания Синдром поражения пирамидного тракта Эписиндром Синдром поражения чувствительного тракта Полиоэнцефалитический синдром Полиомиелитический синдром (ш/у+п/у)	ПГМ (левая гемисфера)	Синдром поражения пирамидного тракта Эпилептический синдром Синдром поражения чувствительного тракта Мозжечковый синдром Полиоэнцефалитический синдром Полиомиелитический синдром (ш/у)	– кистозно-глиозные изменения в левой гемисфере; – генерализованная мозговая атрофия 2-3ст; – атрофия мозжечка
Мозжечковый синдром Полиоэнцефалитический синдром	СтМ М	Синдром поражения пирамидного тракта Полиоэнцефалитический синдром	– мозжечок (ножка мозжечка справа); – перивентрикулярно белое вещество головного мозга; – церебральная атрофия 2ст.
Синдром нарушения сознания Синдром поражения пирамидного тракта Эписиндром Полиоэнцефалитический синдром Полиомиелитический синдром (ш/у)	БПГМ	Синдром поражения пирамидного тракта Синдром когнитивных нарушений	– церебральная атрофия 1-2ст, преимущественно кортикальная; – атрофия мозжечка; – точечные неспецифические очаги в белом веществе головного мозга

Синдром нарушения сознания Синдром поражения пирамидного тракта Полиоэнцефалитический синдром	БПГМ	Синдром поражения пирамидного тракта	- ПКС — отложение марганца
Синдром нарушения сознания Синдром поражения пирамидного тракта Полиоэнцефалитический синдром Полиомиелитический синдром (ш/у+п/у)	ПГМ	Синдром поражения пирамидного тракта Мозжечковый синдром Полиомиелитический синдром (ш/у)	- ангиоэнцефалопатия 1ст.
Синдром нарушения сознания Полиоэнцефалитический синдром Полиомиелитический синдром (ш/у)	ПГМ ПКС СтМ	Синдром поражения пирамидного тракта Полиоэнцефалитический синдром Афатические нарушения	– кистозно-глиозные изменения постинсультного характера в височно-лобной области слева; – церебральная атрофия 1-2ст.
Синдром нарушения сознания Синдром поражения пирамидного тракта Мозжечковый синдром Полиоэнцефалитический синдром Полиомиелитический синдром (ш/у)	ПКС СтМ	Мозжечковый синдром Полиоэнцефалитический синдром	-
Синдром нарушения сознания Синдром поражения пирамидного тракта Полиоэнцефалитический синдром Полиомиелитический синдром (ш/у+п/у)	ПКС	Мозжечковый синдром Полиоэнцефалитический синдром Полиомиелитический синдром (ш/у)	- атрофия мозжечка

Примечание: ПГМ — полушария головного мозга; ПКС — подкорковые структуры; СтМ — ствол мозга; М — мозжечок; СМ — спинной мозг; ш/у — шейное утолщение спинного мозга; п/у — поясничное утолщение спинного мозга.

При катамнестическом наблюдении пациентов после очаговых форм ОКЭ выявлено:

1. Формирование стойкого неврологического дефицита с доминированием синдрома поражения пирамидного тракта (77,8 %); у половины пациентов сохранялась клиника полиоэнцефалитического (55,6 %), мозжечкового (55,6 %) и полиомиелитического (44,4 %) синдромов, в единичных случаях наблюдались синдром поражения чувствительного тракта, эпилептический синдром и синдром когнитивных нарушений; прогрессивного течения КЭ не было выявлено. В большинстве случаев неврологический дефицит соответствовал клиническим формам острого периода заболевания. Присоединение сопутствующей патологии не нашло отражения в изменении неврологического статуса, кроме пациента, перенесшего ОНМК через 5 лет после ОКЭ.

2. При динамическом исследовании МРТ головного мозга в отдаленном периоде отмечено формирование атрофического процесса головного мозга, преимущественно генерализованного характера, в т. ч. у пациентов с присоединившейся сопутствующей патологией, чаще сосудистого характера. У пациента с тяжелым поражением левой гемисферы мозга в острый период (более вероятно, следствие ишемического поражения на фоне вирусиндуцированного васкулита), наряду с атрофическим процессом мозговых структур, сформировался кистозно-глиозный очаг соответствующей локализации.

Изучение сопоставления клинической картины очаговых форм ОКЭ с изменениями, выявленными при МРТ-обследовании, позволило выделить следующие особенности:

1. МРТ-изменения в структурах головного мозга при очаговых формах ОКЭ характеризовались выявлением единичных или множественных разнокалиберных очагов гиперинтенсивного сигнала на T2W, FLAIR и pDW-режимах преимущественно в области полушарий головного мозга (40,4 %), подкорковых структурах (36,8 %), реже воспалительные изменения отмечены в области стволовых структур (16,7 %) и мозжечке (2,6 %).

2. Тяжелое течение очаговых форм ОКЭ было ассоциировано с высокой частотой двустороннего характера поражения подкорковых ($p = 0,044$) и стволовых ($p = 0,0007$) структур, в 2 раза превышающее односторонние патологические изменения при МРТ-исследовании. Для очаговых форм ОКЭ было характерно (65,8 %) сочетание поражения нескольких областей головного мозга ($p = 0,073$) с наиболее частым вовлечением в патологический процесс двух уровней ЦНС (44,8 %; $p = 0,108$), чаще отмечалась комбинация поражения подкорковых структур и полушарий головного мозга (или ствола мозга).

3. У большинства пациентов (68,4 %) с очаговыми формами ОКЭ были выявлены патологические изменения в подкорковых структурах; характерными зонами поражения для вируса клещевого энцефалита явились зрительные бугры (50,0 %) и базальные ганглии (47,6 %), в клинической картине доминировал синдром нарушения сознания (в 80,8 % случаев) с глубоким угнетением сознания до комы, при этом экстрапирамидный синдром выявлялся только в 7,7 %.

4. Поражение полушарий головного мозга было отмечено у 63,2 % пациентов, чаще изменения выявлялись в области лобных (37,0 %) и теменных (34,8 %) долей мозга. Воспалительно-деструктивный процесс в полушариях мозга выявлялся преимущественно в белом веществе (66,7 % случаев), реже — субкортикально (25,9 %), в единичных случаях в области коры (3,7 %), только в одном случае наблюдалось сочетание поражения белого и серого вещества мозга (панэнцефалит) — 3,7 %. Патологические изменения в полушариях головного мозга у 72,0 % были ассоциированы с клиникой поражения проводящих пирамидных путей на церебральном уровне.

5. При поражении стволовых структур, выявленных у 42,1 % пациентов с очаговыми формами КЭ, наиболее часто воспалительные изменения были обнаружены в области среднего мозга и варолиева моста (по 42,1 %), реже (15,8 %) — в области продолговатого мозга, что соответствовало клинике полиоэнцефалитического синдрома с симптомами мостового (44,8 %), мезэнцефального (41,4 %) и реже — каудального (13,8 %) уровней поражения ствола мозга.

6. Соответствие топической характеристики клинических синдромов и локализации патологических очагов при МРТ-исследовании было отмечено у большинства пациентов (64,6 %), достоверно реже выявлялись МРТ-негативные клинические синдромы заболевания (35,4 %; $p = 0,002$). МРТ-позитивные синдромы развивались достоверно чаще в случаях тяжелых очаговых форм с клиникой комбинированного поражения ЦНС и характеризовались формированием энцефалитических очагов соответствующих локализаций (51,7 %; $p = 0,0001$). Несоответствие локализации патологических очагов при МРТ-исследовании клиническим синдромам ОКЭ чаще выявлялось при очаговых формах с изолированным поражением уровней ЦНС. Чем тяжелее и разнообразнее была клиническая картина заболевания, тем более значимы были патологические изменения нервной системы, выявленные при нейровизуализации.

7. Выявленные при МРТ-исследовании патологические изменения в ЦНС у большинства пациентов группы исследования (92,1 %; $n = 35$) частично или полностью (5,3 %) соответствовали клинике многоуровневых очаговых форм, что требует настороженности клиницистов в плане развития тяжелого многоуровневого поражения ЦНС с необходимостью лечения и наблюдения в палате интенсивной терапии или реанимации.

8. Изучение МРТ-изменений в разные периоды заболевания позволило сделать вывод о типичной для острого вирусного процесса динамике патологических очагов воспаления в ЦНС с характерными для острого и подострого периода (до 20 дня заболевания) единичными или множественными гиперинтенсивными очагами воспаления в T2-режиме, в тяжелых случаях сопровождавшиеся перифокальным отеком. Подтверждением тяжелого воспалительно-некротического процесса при большинстве очаговых форм ОКЭ явилось сохранение патологических очагов в головном и/или спинном мозге у 70,4 % в подострый период (с 21-го по 50-й день болезни) на фоне регресса неврологического дефицита, в единичном случае (3,7 %) отмечалось прогрессирование процесса и только у 25,9 % пациентов наблюдался полный или

частичный регресс очагов. В период восстановления и формирования исходов острого периода заболевания (с 51-го дня болезни) отмечался полный или частичный регресс патологических очагов при МР-исследовании с развитием генерализованной или фокальной мозговой атрофии.

9. Катамнестический анализ, проведенный через 10–12 лет ($11,33 \pm 1,66$) от острого периода КЭ, показал, что сохранялся остаточный неврологический дефицит с преобладанием симптомов поражения пирамидного тракта (до 77,8 %), стволовых и мозжечковых структур (по 55,6 %), передних рогов спинного мозга (44,4 %). МРТ-картина в большинстве случаев характеризовалась формированием генерализованного атрофического процесса головного мозга, в редких случаях — в сочетании с викарной гидроцефалией.

Глава 5.

КЛИНИКО-МРТ-ПАТОМОРФОЛОГИЧЕСКОЕ СОПОСТАВЛЕНИЕ ПРИ ОЧАГОВЫХ ФОРМАХ ОСТРОГО КЛЕЩЕВОГО ЭНЦЕФАЛИТА

В основной группе исследования ($n = 38$) было зарегистрировано 8 (21,1 %) летальных исходов. Клинически наблюдались следующие многоуровневые очаговые формы ОКЭ: энцефалополиэнцефаломиелитическая ($n = 5$) — 62,5 % и энцефалополиэнцефалитическая ($n = 3$) — 37,5 %.

Проведен анализ сопоставления патологических изменений ЦНС, выявленных при МРТ-исследовании, клинической картины заболевания и патоморфологических изменений, выявленных при аутопсии. Результаты представлены в таблице 56.

У пациентов с летальным исходом заболевания при МРТ-исследовании выявлялось преобладание многоуровневого поражения ЦНС практически во всех случаях (7; 87,5 %) кроме одного. Выявлялось преимущественное вовлечение в процесс двух уровней ЦНС у 75,0 % ($n = 6$) пациентов, среди них у большинства ($n = 5$) отмечено сочетанное поражение подкорковых структур и ствола головного мозга, в одном случае — комбинация поражения полушарий головного мозга и подкорковых структур. Поражение всех 3 уровней ЦНС (полушария головного мозга, подкорковые структуры и ствол мозга) при МРТ-исследовании выявлено у 1 пациента (12,5 %).

В клинической картине заболевания у всех пациентов с летальным исходом доминировал энцефалитический синдром с нарушением сознания до комы различной степени выраженности ($n = 8$), у большинства выявлялось поражение пирамидных трактов ($n = 5$), в единичных случаях наблюдались экстрапирамидный ($n = 1$) и эпилептический синдромы ($n = 1$).

Полиоэнцефалитический синдром, наблюдавшийся также у всех пациентов данной группы, в большинстве случаев (62,5 %, $n = 5$) характеризовался распространенным поражением ствола мозга с поражением мезэнцефального и мостового уровней ствола мозга ($n = 4$) или поражением ствола мозга на всех 3-х

уровнях ($n = 1$). Локальное поражение ствола мозга на мезэнцефальном уровне отмечено у 3 пациентов — в 37,5 % случаях. Таким образом, во всех случаях с летальным исходом доминирующей была клиника поражения мезэнцефального уровня ствола мозга.

Полиомиелитический синдром выявлялся у 5 умерших пациентов, при этом у 4-х отмечалось одновременное поражение шейного и поясничного утолщения, у 1-го — поражение только шейного утолщения. У большинства пациентов наблюдалась максимальная 6-я степень тяжести полиомиелитического синдрома ($n = 3$) и реже — 4 степень тяжести ($n = 2$).

При патологоанатомическом исследовании умерших пациентов с очаговыми формами ОКЭ в ЦНС макроскопически во всех случаях выявлялись признаки отека головного и спинного мозга различной степени выраженности, отечность и полнокровие мягкой мозговой оболочки ($n = 7$), отечность и сглаженность борозд конвекситальной поверхности головного мозга ($n = 8$). В большинстве случаев границы серого и белого вещества головного и спинного мозга были стусеваны, в 2 случаях — до отсутствия дифференцировки серого и белого вещества головного мозга; наиболее грубые изменения выявлялись на шейном и грудном уровнях спинного мозга. У одного пациента выявлялись петехиальные кровоизлияния в различных отделах вещества головного и спинного мозга. В 2-х случаях при макроскопическом исследовании были отмечены очаговые изменения некротически-ишемического характера — размягчение в области подкорковых структур и ствола головного мозга.

Микроскопическая картина патогистологических изменений ЦНС характеризовалась наличием отека (перипеллюлярного и/или периваскулярного) различной степени выраженности, некроза и некробиоза нейронов головного и спинного мозга, глиальных узелков, признаков продуктивного васкулита и серозного менингита. Процесс носил распространенный характер. Во всех случаях были выявлены изменения в коре головного мозга, подкорковых структурах, стволе головного мозга и спинном мозге (чаще на всем протяжении, кроме крестцового уровня (описан в 1 случае), и в одном случае — с распространением на конский хвост). Вовлечение в процесс мозжечка отмечено у 4 умерших больных.

Таблица 56 — МРТ-клинико-патоморфологическое сопоставление летальных случаев очаговых форм ОКЭ

МРТ-картина	Клиническая форма	Морфология
1. Одноуровневое поражение при МРТ (n = 1)		
1.1. ПКС (n = 1) Таламус слева	ОКЭ, энцефалополиоэнцефалитическая форма Синдром нарушения сознания Синдром поражения пирамидного путей Полиоэнцефалитический синдром с поражением на мезэнцефальном и мостовом уровне	ПГМ ПКС СтМ СМ
2. Двухуровневое поражение при МРТ (n = 6)		
2.1. ПКС + СтМ (n = 5)		
2.1.1. Подкорковые структуры + Зрительные бугры + Ножки мозга	ОКЭ, энцефалополиоэнцефалитическая форма Синдром нарушения сознания Синдром поражения пирамидных путей Полиоэнцефалитический синдром с поражением на мезэнцефальном уровне	ПГМ ПКС СтМ СМ
2.1.2. Подкорковые структуры + Зрительные бугры + Хвостатое ядро + Ствол на уровне IV желудочка	ОКЭ, энцефалополиоэнцефаломиелитическая форма Синдром нарушения сознания Синдром поражения пирамидных путей Экстрапирамидный синдром Полиоэнцефалитический синдром с поражением на мезэнцефальном уровне Полиомиелитический синдром с поражением на шейном и поясничном уровнях	ПГМ ПКС СтМ М СМ
2.1.3. Базальные ганглии (с 2-х сторон) + таламусы (с 2-х сторон) + Средний мозг (с 2-х сторон)	ОКЭ, энцефалополиоэнцефаломиелитическая форма Синдром нарушения сознания Полиоэнцефалитический синдром с поражением на мезэнцефальном и мостовом уровне Полиомиелитический синдром с поражением на шейном и поясничном уровнях	ПГМ ПКС СтМ СМ

2.1.4. Таламус (с 2-х сторон) + Базальные ганглии (с 2 сторон) + Бледные шары (с 2 сторон) + Средний мозг	ОКЭ, энцефалополиоэнцефаломиелитическая форма Синдром нарушения сознания Полиоэнцефалитический синдром с поражением на мезэнцефальном, мостовом и каудальном уровнях Полиомиелитический синдром с поражением на шейном и поясничном уровнях	ПГМ ПКС СтМ СМ
2.1.5. Подкорковые ядра (с 2 сторон) + Таламус (с 2 сторон) + Хвостатое ядро справа + Средний мозг	ОКЭ, энцефалополиоэнцефалитическая форма Синдром нарушения сознания Синдром поражения пирамидного путей Эпилептический синдром Полиоэнцефалитический синдром с поражением на мезэнцефальном уровне	ПГМ ПКС СтМ М СМ
2.2. ПГМ + ПКС (n = 1)		
2.2.1. Полуовальный центр слева + Чечевицеобразные ядра (с 2 сторон) + Правая теменная доля	ОКЭ, энцефалополиоэнцефаломиелитическая форма Синдром нарушения сознания Синдром поражения пирамидного путей Полиоэнцефалитический синдром с поражением на мезэнцефальном, мостовом уровнях Полиомиелитический синдром с поражением на шейном уровне	ПГМ ПКС СтМ М СМ
3. Трехуровневое поражение (n = 1)		
3. ПГМ + ПКС + СтМ (n = 1)		
3.1. Лобные и теменные доли + Базальные ганглии + Таламус + Мост	ОКЭ, энцефалополиоэнцефаломиелитическая форма Синдром нарушения сознания Полиоэнцефалитический синдром с поражением на мезэнцефальном и мостовом уровнях Полиомиелитический синдром с поражением на шейном и поясничном уровнях	ПГМ ПКС СтМ М СМ

Примечание: ПГМ — полушария головного мозга; ПКС — подкорковые структуры; СтМ — ствол мозга; М — мозжечок; СМ — спинной мозг.

Анализ выявленных патогистологических изменений в ЦНС у умерших больных с очаговыми формами ОКЭ (n = 8) позволил выделить у большинства больных (5 пациентов) преимущественно альтеративно-продуктивное и у 3-х — альтеративно-экссудативное воспаление.

Сопоставление патологических изменений, выявленных при МРТ-исследовании, клинической картины заболевания и патоморфологических изменений позволило выделить следующие особенности (Таблица 56, Рисунок 39):

1. Клинической картине тяжелых многоуровневых форм, особенно энцефалополиэнцефаломиелитической форме болезни с энцефалитическими, стволовыми и спинальными синдромами, соответствовали патогистологические изменения распространенного характера (с вовлечением в патологический процесс коры головного мозга, ствола мозга, подкорковых структур, спинного мозга на всем протяжении и реже — мозжечка) по типу панэнцефалита (в 3 случаях поражение мозжечковых структур при аутопсии наблюдалось у пациентов без признаков мозжечковой дисфункции в острый период). При этом выявленные патологические изменения при МРТ-исследовании в большинстве случаев (87,5 %) имели многоуровневый характер поражения ЦНС: 2 области головного мозга — 75,0 % (подкорковые структуры и ствол головного мозга — 5 случаев, полушария головного мозга и подкорковые структуры — 1 случай) и 3-х областей — 12,5 % (полушария головного мозга, подкорковые структуры и ствол мозга) или 1-й (подкорковых структур) — 12,5 %, что свидетельствует о различной степени тяжести воспалительно-некротических процессов в ЦНС, не достигающих значительной степени выраженности для появления очагов воспаления при нейровизуализации.

2. Важно, что во всех случаях летальных исходов отмечены МРТ- и патогистологические изменения в области подкорковых структур, в 75,0 % (n = 6) — структур ствола мозга; у четверти пациентов (n = 2) при нейровизуализации было отмечено поражение коры головного мозга, тогда как при аутопсии выявлялось у всех умерших больных (n = 8).

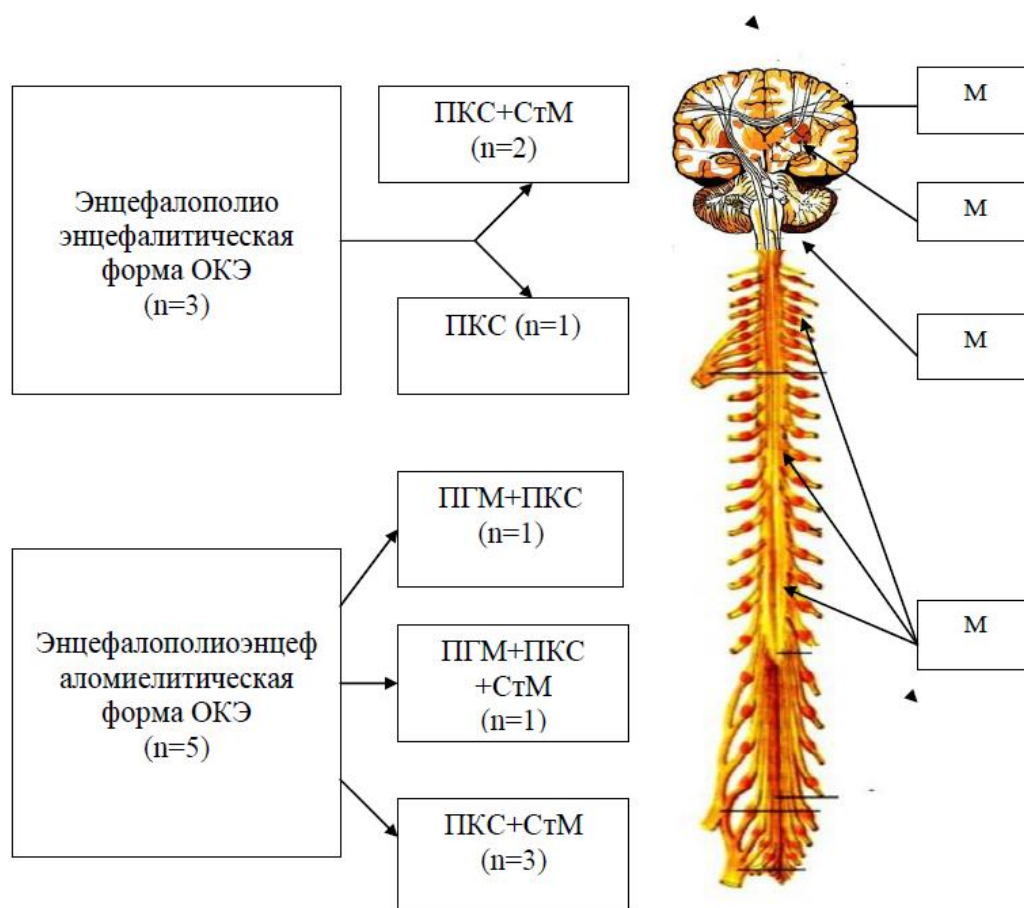


Рисунок 39 — Клинико-МРТ-патоморфологическое сопоставление очаговых форм ОКЭ с летальным исходом

Приведем клиническую иллюстрацию случая острой формы КЭ с летальным исходом с анализом клиники, МРТ- и патоморфологической картины заболевания.

Клинический пример 5.

Энцефалополиоэнцефалитическая форма ОКЭ

Больная Ф., 23 года, работающая, поступила в неврологическое отделение ГБУЗ «СОКБ № 1» в неотложном порядке с места жительства на 4-й день болезни (05.07).

Из анамнеза заболевания: укус клеща 17.06 в область правого бедра. Удаление впившегося клеща и введение противоклещевого иммуноглобулина в течение 1-ых суток. Пациентка не вакцинирована.

Дебют заболевания через 15 дней после укуса клеща (02.07) с общеинфекционного (подъема температуры до $37,4^{\circ}$, общая слабость) и общемозгового (головная боль) синдромов. В дальнейшем ухудшение состояния: на 4-й день болезни (05.07) присоединилась тошнота, рвота и слабость в правой руке; с 06.07 (5-й день болезни) — икота, фокальный эпизиндром (тонические судороги в левых конечностях), эпизод психомоторного возбуждения и нарушение сознания до уровня оглушения; с 07.07 (6-й день болезни) — угнетение сознания до уровня комы и 08.07 — повторные тонические судороги в левых конечностях.

Первичная госпитализация в стационар по месту жительства бригадой СМП на 2-й день болезни (03.07). В неврологическом статусе отмечался менингеальный синдром (ригидность затылочных мышц до 2-3 п.п., симптом Кернига и Брудзинского) и легкий левосторонний гемипарез.

При поступлении в неврологическое отделение ГБУЗ СО «СОКБ № 1» на 4-й день болезни состояние пациентки средней степени тяжести, АД — 100/60 мм рт. ст., Т — $36,3^{\circ}$. Уровень сознания — оглушение. Менингеальный синдром 1 степени выраженности в виде ригидности затылочных мышц до 3 поперечных пальцев. Со стороны черепных нервов — лекарственный мидриаз. Верхняя проба Барре положительная слева и легкая слабость в кистях до 4 баллов. Рефлекторный фон высокий с акцентом слева на руках, без патологических знаков. Состояние расценено как острый энцефалит вирусной этиологии, подозрение на острый клещевой энцефалит, менингоэнцефалитическую форму.

В дальнейшем отмечалось быстрое прогрессирование заболевания. Общемозговой синдром наблюдался в течение первых 5-ти дней болезни с максимальной выраженностью на 5-й день. На 2-й день болезни дебютировал менингеальный синдром 1-й степени выраженности, с 4-го дня — энцефалитический и полиоэнцефалитический синдромы и поражение пирамидного тракта. Энцефалитический синдром был представлен синдромом нарушения сознания (от уровня оглушения до комы на 6-й день болезни; общая продолжительность — 4 дня) и эпилептическим синдромом (повторные клонико-

тонические фокальные судороги в левых конечностях на 5-й и 7-й д.б.). Полиоэнцефалитический синдром характеризовался симптомами мезэнцефального уровня (анизокория, отсутствие фотореакции и расходящееся косоглазие). Синдром пирамидной недостаточности, дебютировавший на 4-й день болезни, прогрессировал, сформировался выраженный центральный тетрапарез с преобладанием в левых конечностях.

С 5-ого дня болезни в связи с прогрессирующим нарушением сознания больная переведена в РАО и взята на ИВЛ. Интенсивная комплексная медикаментозная терапия, включающая специфический иммуноглобулин и другую патогенетическую и симптоматическую терапию, проводилась со 2-го дня болезни.

Лихорадка характеризовалась одноволновым течением общей продолжительностью 7 дней. Температура была субфебрильная с однодневным повышением температуры до фебрильных цифр ($38,4^{\circ}$) на 6-й день болезни.

Летальный исход наступил на 8-й день болезни (09.07).

Данные дополнительного исследования:

– в общем анализе крови с первого дня болезни (02.07) лейкоцитоз $21,4 \times 10^9/\text{л}$ без изменения лейкоцитарной формулы с последующим снижением уровня лейкоцитов до $13,6\text{--}12,0 \times 10^9/\text{л}$ со сдвигом лейкоцитарной формулы (до 9–10 % палочкоядерных нейтрофилов), СОЭ — 13-27 мм/час;

– спинномозговая жидкость 03.07 (2-й день болезни) — клеточно-белковая диссоциация (цитоз — 30 кл и белок — 0,2 г/л) с преобладанием нейтрофилов — 53,3 % (16 кл);

– МРТ головного мозга 08.07 (7-й день болезни): симметрично с обеих сторон в подкорковых структурах, области зрительных бугров, ножек мозга и в белом веществе перивентрикулярно зоны повышенной интенсивности на T2- и пониженной на T1-режиме;

– серологическое исследование крови к вирусу КЭ (ИФА) показало наличие в первой сыворотке крови (от 05.07; 4-й день болезни) IgM-КП — 3,5 при отсутствии IgG.

Был выставлен клинический диагноз: Острый клещевой энцефалит, энцефалополиоэнцефалитическая форма с нарушением сознания до уровня комы III, эписиндромом, центральным тетрапарезом (больше слева) и глазодвигательными нарушениями; РАО и ИВЛ 06–09.07; серопозитивный вариант, молниеносное течение; укус клеща 17.06. Осложнение основного заболевания: отек головного мозга, отек и дислокация ствола мозга, двусторонняя бронхопневмония.

Патологоанатомический диагноз. Основное заболевание: Острый клещевой энцефалит (IgM–КП — 3,5; ПЦР от 12.07): альтеративно-продуктивный энцефалит с экссудативным компонентом, миелит, серозный лептоменингит, отек перимизия, дистрофия миоцитов межреберных мышц и диафрагмы.

Осложнения: двусторонняя очаговая пневмония в нижних долях; гнойный бронхит; миелоидная метаплазия костного мозга трубчатых костей; паренхиматозная дистрофия и неравномерное кровенаполнение внутренних органов.

Резюме. У невакцинированной женщины 23-х лет после укуса клеща через 15 дней дебютировали общеинфекционный и общемозговой синдромы (Рисунок 40). Со 2-го дня болезни присоединился менингеальный симптомокомплекс 1 степени тяжести. К 4-му дню болезни (05.07) на фоне фебрильной лихорадки отмечалось прогрессирование общемозгового синдрома, развитие энцефалитического (синдром нарушения сознания и поражение пирамидных путей) и полиоэнцефалитического синдромов. Синдром нарушения сознания наблюдался в течение 5 дней болезни (05–09.07) с максимальной выраженностью до уровня комы на 6-й день болезни. Эпилептический синдром дебютировал с 5-го дня болезни в виде повторных тонико-клонических судорог в левых конечностях. Полиоэнцефалитический синдром в виде симптомов поражения мезэнцефалитического уровня ствола головного мозга наблюдался с 5-го дня болезни.

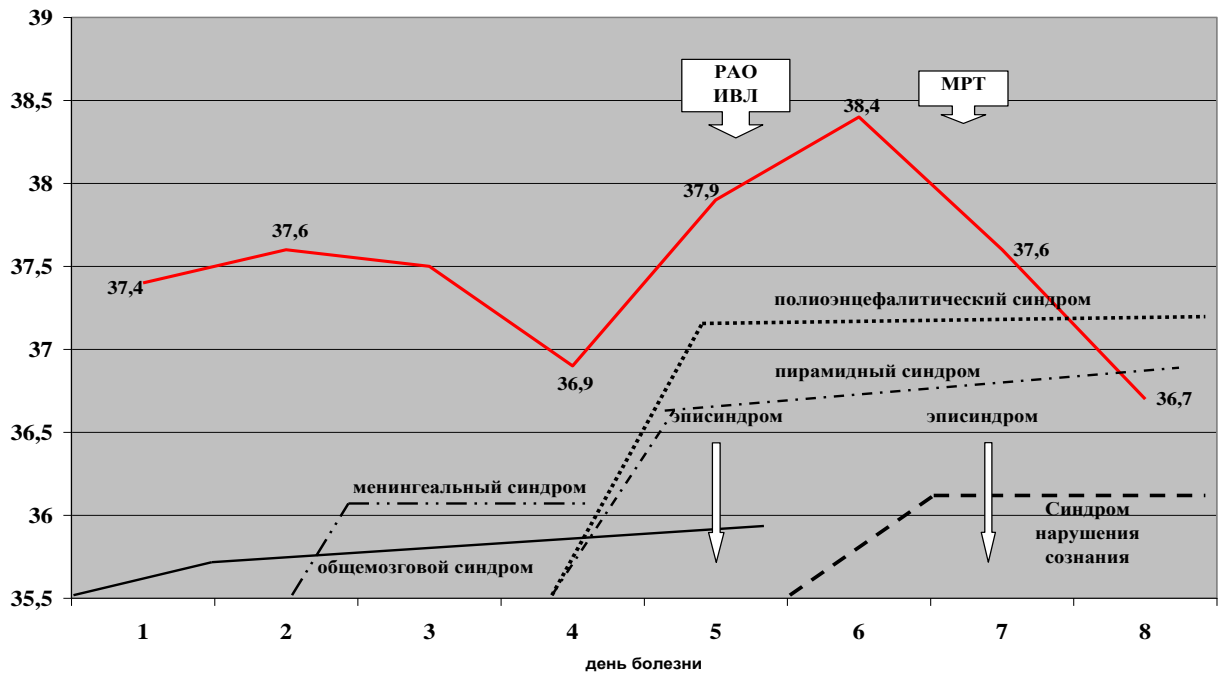


Рисунок 40 — Схема развития клинической картины энцефалополлиоэнцефалитической формы ОКЭ, пациентка Ф., 23 года

Клинически у пациентки диагностирована энцефалополлиоэнцефалитическая форма ОКЭ, молниеностное течение заболевания. Диагноз подтвержден серологически. Выявленные изменения при МРТ-исследовании на 7-й день болезни (08.07) характеризовались наличием симметрично расположенных патологических очагов в подкорковой области, области зрительных бугров, ножек мозга. Патоморфологическое исследование показало развитие альтеративно-продуктивного воспаления с экссудативным компонентом: макроскопически — выраженная отечность и полнокровие мягкой мозговой оболочки, сглаженность борозд конвексимальной поверхности головного мозга; микроскопически — изменения в коре головного мозга, мозжечке, спинном мозге на всем протяжении и с максимальной степенью выраженности в подкорковых структурах и стволе мозга в виде выраженного отека, дистрофии, очагов некроза и некробиоза нейронов; признаки лептоменингита и лептомиелита (Рисунок 41–44).

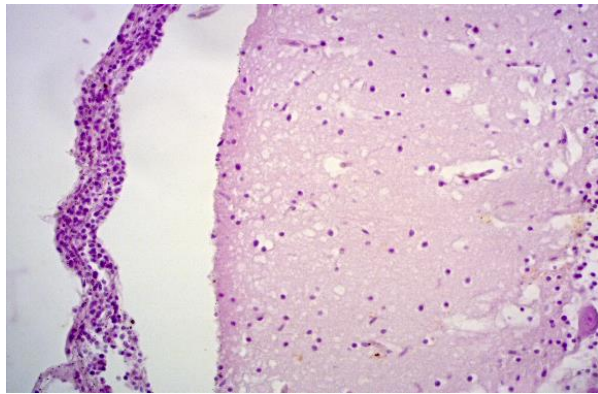
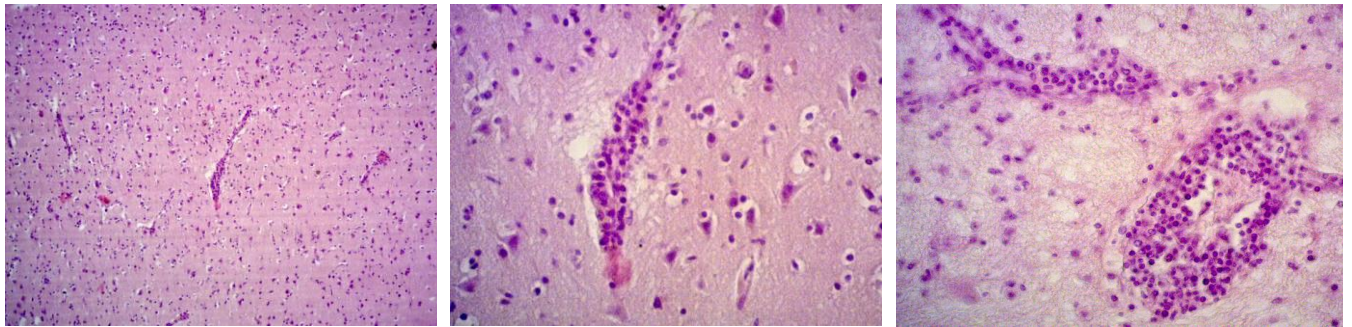


Рисунок 41— Мозжечок продуктивный менингит (6–200)



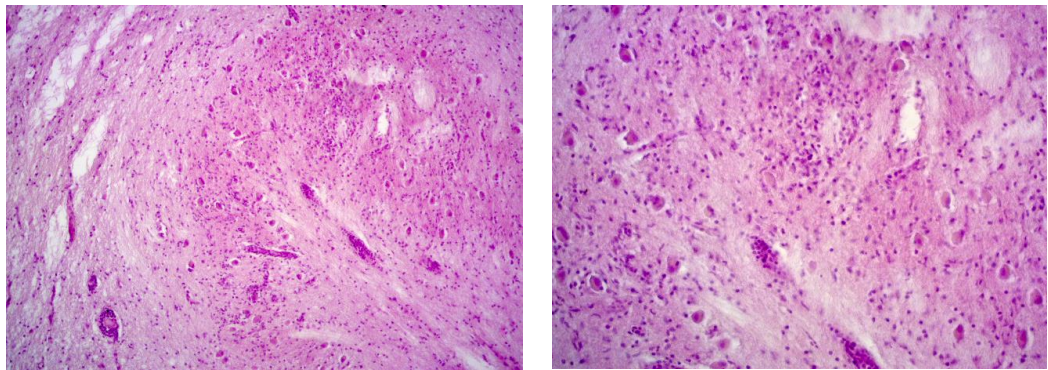
a

b

c

Рисунок 42 — Васкулит, отек, периваскулярный спонгиоз:

a 3–100; b 3–400; c 4–400



a

b

Рисунок 43 — Васкулит, очаговый глиоз, дистрофия нейронов, спонгиоз подкорковых ядер: a 5–100; b 5–200.

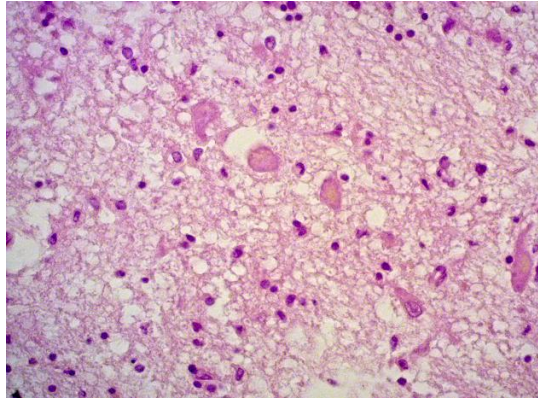


Рисунок 44 — Безъядерные нейроны с липофусцином (4–400)

Таким образом, клинико-МРТ-патоморфологическое сопоставление подтвердило, что клиника энцефалитического и полиоэнцефалитического синдромов соответствует наличие симметрично расположенных патологических изменений подкорковой области и ножках мозга при нейровизуализации, а при патогистологическом исследовании выявлялась значительная распространенность патологических воспалительных изменений, охватывающая головной мозг, подкорковые структуры, ствол мозга и спинной мозг на всем протяжении.

Клинико-МРТ-патоморфологические сопоставления позволяют сделать заключение, что наличие в острый период заболевания очагов воспаления при МРТ-исследовании в области подкорковых и стволовых структур могут свидетельствовать о ведущей роли поражения данных структур в утяжелении клиники очаговых форм ОКЭ с развитием энцефалитических и полиоэнцефалитических синдромов и поражением мозговых структур по типу панэнцефалита с высоким риском развития летального исхода заболевания.

ЗАКЛЮЧЕНИЕ

Клещевой энцефалит является распространенной природно-очаговой инфекцией Урала, Сибири и Дальнего Востока, занимает приоритетное место в структуре вирусных нейроинфекций. Заболевание характеризуется преимущественным поражением ЦНС, приводит к частым инвалидизирующим последствиям и высокому риску развития хронических форм заболевания.

В течение многих лет Свердловская область является напряженным природным очагом клещевых инфекций с постоянно регистрируемой заболеваемостью и относится к высокоэндемичному региону на территории России. Средний уровень заболеваемости КЭ в Свердловской области составляет 2,78 на 100 тысяч населения и превышает общероссийский показатель в 2,7 раза (1,02 случая на 100 тысяч население) [164]. Клещевой энцефалит наносит значительный ущерб здоровью населения и экономике области, что определяет социально-экономическую значимость проблемы КЭ.

Клещевой энцефалит характеризуется многообразием клинических форм: от инаппаратных до тяжелых очаговых форм заболевания. Изучению клинических особенностей острых и хронических форм болезни, полиморфизму и патоморфозу заболевания посвящено много исследований, описавших специфику клинической картины и течения различных форм заболевания в разных возрастных группах [14, 18, 48, 49, 53, 63, 65, 66, 72, 73, 74, 75, 77, 84, 88, 95, 97, 97, 107, 111, 113, 114, 117, 123, 126, 128, 134, 136, 142, 151, 154, 156, 159, 160]. Подробно изучены патогенетические механизмы, характерные для различных клинических форм заболевания [6, 17, 18, 37, 60, 69, 88, 112, 126, 139, 154]. Изучены факторы риска развития хронических форм заболевания и тактики ведения с целью профилактики летальных исходов при острых очаговых формах заболевания [6, 17, 18, 19, 47, 51, 60, 69, 88, 106, 112, 126, 139, 154].

Современное развитие науки по изучению неврологических заболеваний связано с применением методов нейровизуализации, позволяющих объективизировать локализацию и характер поражения структур ЦНС, развитие

осложнений заболевания. В последние годы появились публикации по описанию особенностей нейровизуализации при вирусных энцефалитах, позволяющих уточнить локализацию патологического процесса, его характер и глубину поражения центральной нервной системы. Нейровизуализационная картина для большинства вирусных энцефалитов не всегда является патогномоничной, но могут быть выделены характерные особенности, позволяющие предположить этиопатогенез нейроинфекции, способствовать ранней диагностике, особенно при сомнительных результатах серологического исследования.

МРТ-особенности ОКЭ, по данным литературы [9, 13, 106, 107, 133, 136, 141, 160, 169, 172, 173, 175, 176, 180, 181, 187, 190-193, 197-202, 204, 206, 207, 209, 210, 213, 214, 216, 218-220, 222, 223, 225], в большинстве имеют описательный характер и основаны на нейрорадиологических изменениях при единичных клинических случаях очаговых форм, не выделены доминирующие локализации поражения ЦНС, особенности распространенности патологического процесса, отсутствуют сопоставления МРТ-картины энцефалитических очагов и неврологических синдромов заболевания. Нерешенными остаются и причины регистрации МРТ-негативных случаев очаговых форм ОКЭ несмотря на тяжесть течения и формирование неврологического дефицита.

Основной целью нашего исследования явилось выявление клинико-МРТ-особенностей очаговых форм острого клещевого энцефалита с целью описания нейровизуализационных характеристик вирусного процесса, способствующих ранней диагностике и прогнозированию течения заболевания в дополнение к традиционным эндемическим, анамнестическим и клиническим данным, а также оценка роли клинико-иммунологических нарушений в патогенезе развития патологических очагов в центральной нервной системе, выявляемых при нейровизуализации.

Для решения поставленной цели и задач исследования использованы результаты собственных наблюдений пациентов, проходивших лечение в неврологическом отделении ГАУЗ СО «СОКБ № 1», с очаговыми формами острого клещевого энцефалита за 10-летний период (2010–2019 гг.). В

исследование было включено 79 пациентов с подтвержденным диагнозом ОКЭ, очаговыми формами заболевания, которым проводилось МРТ-исследование головного и/или спинного мозга в острый период заболевания. Было выделено 2 группы пациентов в зависимости от наличия нейровизуализационных изменений в головном и/или спинном мозге: 1 группа (n = 38) — основная — пациенты с изменениями на МРТ воспалительного характера; 2 группа (n = 41) — сравнения — пациенты, у которых либо отсутствовали нейровизуализационные изменения, либо они носили хронический невоспалительный характер.

Группы сравнения были сопоставимы как по общим характеристикам (преобладание женщин — 71,1 % и 65,9 % в 1 и 2 группах соответственно, средний возраст — $42,5 \pm 16,0$ и $49,9 \pm 17,4$ года соответственно; $p = 0,053$), так и по эпидемиологической характеристике: основному пути передачи — трансмиссивный у 68,4 % пациентов основной группы и 63,4 % ($p = 0,813$) группы сравнения с аналогичными локализациями, длительностью укусов и мерами серо- и вакцинопрофилактики.

Во всех группах преобладали многоуровневые формы острого клещевого энцефалита (несколько больше в основной группе (92,1 %), в группе сравнения — 90,2 %) с преобладанием 3-уровневых (энцефалополиоэнцефаломиелитические формы) — 68,4 %, достоверно больше (на 24,5 %), чем в группе сравнения — 43,9 % ($p = 0,041$). МРТ-исследование в группах сравнения было проведено в аналогичные сроки острого периода заболевания: на $18,97 \pm 14,19$ дня болезни в основной группе и на $21,63 \pm 15,64$ дня в группе сравнения ($p = 0,415$).

Проведение сравнительного клинико-лабораторного анализа было направлено на поиск причин регистрации патологических изменений в центральной нервной системе на МРТ в острый период очаговых форм клещевого энцефалита.

Исследование было основано на изучении основных клинических синдромов очаговых форм ОКЭ: общевоспалительный синдром и синдром поражения ЦНС, включавший менингеальный, энцефалитический, полиоэнцефалитический и полиомиелитический синдромы.

В результате выявлено, что в основной группе исследования с изменениями на МРТ воспалительного характера клиническая картина характеризовалась более тяжелым течением болезни с формированием выраженного неврологического дефицита, высоким риском развития летального исхода:

1. Лихорадочный период был представлен одноволновым (63,8 %) и ремиттирующим (30,6 %) типом лихорадки, при этом ремиттирующее течение выявлялось в 2 раза чаще ($p = 0,267$). Средняя продолжительность одноволновой лихорадки — $18,9 \pm 14,0$ дня, на 5-й день превышала показатели в группе сравнения за счет большего количества пациентов с длительностью лихорадки 11 и более суток (73,9 %; $p = 0,381$).

2. Менингеальный синдром выявлялся незначительно чаще — в 86,8 % случаев (во 2-й группе — 78,0 %), характеризовался большей продолжительностью ($7,8 \pm 6,8$ дня по сравнению с $6,8 \pm 6,0$ дня), более ранним дебютом (у 90,9 % до 10 дня болезни против 75,0 %; $p = 0,108$) и ранним максимальным развитием симптомов (до 10 дня болезни) у большинства больных (78,8 %), а также высокой представленностью 3-й степени тяжести менингеального синдрома (15,2 %), развивавшейся в 5 раз чаще, чем в группе сравнения — 3,1 % ($p = 0,197$).

3. Клиническая картина очаговых форм ОКЭ была представлена энцефалитическим, полиоэнцефалитическим и полиомиелитическим синдромами. Частота выявляемости всех очаговых синдромов была выше (хотя и не достигла достоверных различий) в группе с патологическими изменениями на МРТ. Так, энцефалитический синдром выявлялся у 94,7 % пациентов (против 90,2 %), полиоэнцефалитический — у 92,1 % (против 87,8 %), полиомиелитический — у 73,7 % (против 58,5 %). Отмечена незначительно большая длительность сохранения очаговых симптомов заболевания в течение 32,2 дня (1 группа) и 33,8 дня (2 группа) преимущественно за счет клиники полиомиелитического синдрома.

4. Энцефалитический синдром был представлен 5 основными синдромами, среди которых в основной группе достоверно часто наблюдались синдром нарушения сознания и психической сферы — 84,2 % (2 группа — 61,0 %;

$p = 0,026$) и эпилептический синдром — 26,3 % (2 группа — 7,3 %; $p = 0,033$). Частота выявления других энцефалитических нарушений не имела достоверных различий в группах сравнения: синдром поражения пирамидного тракта — у 65,8 % пациентов (2 группа — 70,7 %), мозжечковый — у 15,8 % (2 группа — 17,1 %), в единичных случаях выявлялась экстрапирамидная недостаточность — у 5,3 % (2 группа — 2,4 %). У пациентов с изменениями на МРТ энцефалитический синдром характеризовался поздним дебютом (на $11,6 \pm 9,9$ против $8,7 \pm 6,5$ д.б.; $p = 0,058$) и регрессом симптомов ($24,8 \pm 19,98$ д.б.; $p = 0,112$), большей общей продолжительностью синдрома ($15,0 \pm 13,7$ дн.; $p = 0,159$).

- В основной группе исследования отмечено достоверно более тяжелое течение синдрома нарушения сознания (СНС) и психической сферы с развитием коматозного состояния (78,1 % пациентов в основной группе, 40,0 % — в группе сравнения; $p = 0,018$), с достоверно большей общей длительностью синдрома ($9,4 \pm 1,5$ дня в 1 гр., $6,2 \pm 5,3$ — во 2 гр.; $p = 0,002$). При этом в группе без изменений на МРТ чаще наблюдались легкие и умеренные расстройства сознания: оглушение — у 40,0 % ($p = 0,134$), сопор — у 20,0 % ($p = 0,221$).

- Энцефалитический синдром у большинства пациентов групп сравнения (65,8 % в 1 гр. и 70,7 % во 2 гр.) проявлялся клиникой поражения пирамидного тракта, часто в сочетании с полиомиелитическим синдромом (68,0 % и 51,7 % соответственно; $p = 0,274$). Отмечен незначительно более поздний дебют симптомов на 2,9 дня (1 гр. — $12,2 \pm 11,0$ д.б. и 2 гр. — $9,3 \pm 6,9$ д.б.) и большая его продолжительность на 3,5 дня (1 гр. — $21,3 \pm 17,8$, 2 гр. — $17,8 \pm 12,7$). У большинства пациентов основной группы (64,0 %) и группы сравнения (69,0 %) сформировался стойкий двигательный дефицит центрального характера, при этом у пациентов с воспалительными изменениями на МРТ чаще развивались более тяжелые неврологические нарушения в виде синдрома спастического тетрапареза — 62,5 % (против — 25,0 %, $p = 0,041$), в 1,5 раза продолжительней был период формирования стойкого неврологического дефицита — $27,9 \pm 17,8$ и $18,5 \pm 11,8$ соответственно ($p = 0,066$).

- Мозжечковый синдром выявлялся с одинаковой частотой в обеих сравниваемых группах, но в основной группе дебютировал достоверно позднее — на 17,4 дня (на $27,7 \pm 18,9$ дня болезни) ($p = 0,040$) и на более поздних сроках заболевания — $32,2 \pm 20,9$ д.б. ($p = 0,036$) — наблюдалась максимальная выраженность симптомов, что на 20 дней превышало показатели группы сравнения.

5. Полиэнцефалитический синдром наблюдался у большинства пациентов основной группы и группы сравнения (92,1 % и 87,8 % соответственно; $p = 0,713$). При этом в основной группе отмечалось достоверное преобладание многоуровневого поражения ствола мозга (77,1 % против 41,7 %; $p = 0,004$), чаще — сочетание симптомов поражения мезэнцефального и мостового уровней поражения ($p = 0,051$). Стволовые симптомы дебютировали в основной группе раньше на 2 дня ($9,7 \pm 9,5$) и сохранялись на 2 дня дольше ($16,5 \pm 11,1$).

6. Полиомиелитический синдром на 15,2 % чаще встречался в основной группе — у 73,7 % ($p = 0,235$) пациентов. В клинической картине наблюдалось сочетанное поражение шейного и поясничного утолщений спинного мозга — 57,1 % ($p = 0,404$), в 57,9 % случаях — сочетание полиомиелитического синдрома на спинальном уровне и синдрома «свислой головы» ($p = 0,375$). Полиомиелитический синдром в 1,7 раза чаще приводил к развитию тяжелых вялых парезов 5 и 6 степени выраженности (42,9 % по сравнению с 25,0 %; $p = 0,245$). Первые симптомы поражения спинного мозга в основной группе выявлялись незначительно раньше — на $8,9 \pm 5,27$ дня (против $10,1 \pm 9,2$; $p = 0,558$) при одинаковой общей продолжительности синдрома.

Таким образом, сравнительный анализ клинической картины очаговых форм ОКЭ в зависимости от выявленных изменений на МРТ показал, что патологические изменения воспалительного характера при нейровизуализации появлялись у больных с более тяжелым течением заболевания, выраженными признаками общевоспалительного синдрома, с клинической картиной многоуровневого поражения ЦНС. У пациентов основной группы достоверно доминировал энцефалитический синдром с глубоким нарушением сознания до

комы, эпилептическими припадками, имевший достоверно более позднее развитие симптомов и большую продолжительность. Достоверно чаще наблюдалось многоуровневое поражение ствола головного мозга.

В связи с этим появление патологических энцефалитических очагов на МРТ следует рассматривать как следствие выраженных воспалительно-некротических изменений в ЦНС на фоне тяжелого течения болезни с формированием неврологического дефицита и высокого летального исхода заболевания. Подтверждением этого в 3 раза выше была регистрация летальных случаев ОКЭ в основной группе (21,2 % и 7,3 %; $p = 0,107$), отмечалось более быстрое (на 16 дней раньше) развитие нарушения жизненно-важных функций (на $23,6 \pm 11,9$ д.б. в сравнении с $39,7 \pm 20,2$ д.б.; $p = 0,128$), при этом средний возраст умерших был достоверно моложе (на 24 года) и составил $41,1 \pm 17,5$ года (во 2 группе — $65,3 \pm 7,8$ года) ($p = 0,050$). Выявление очагов воспаления при МРТ-исследовании у пациентов с очаговыми формами ОКЭ требует наблюдения и мониторинга неврологического статуса, оценки жизненно-важных функций и проведения мероприятий интенсивной терапии, решения вопроса о своевременном переводе в реанимационное отделение, в т.ч. для превентивной ИВЛ.

Подтверждением клинических признаков более тяжелого течения очаговых форм ОКЭ у пациентов с изменениями на МРТ явились отклонения в лабораторных показателях, отражавшие ярко выраженную воспалительную реакцию у пациентов основной группы: достоверно чаще регистрировался лейкоцитоз на протяжении всего периода болезни ($64,5$ % по сравнению с $49,5$ % во 2 группе; $p = 0,047$), достоверно выше был уровень лейкоцитов, особенно в период разгара заболевания (с 1 по 10 день болезни) — $11,0 \times 10^9$ /л (7,8; 14,3) против $6,8 \times 10^9$ /л (5,55; 9,7) в группе сравнения ($p = 0,002$). В основной группе исследования достоверно чаще в период разгара заболевания наблюдалась анэозинофилия (23 случая против 11) ($p = 0,011$) и в 2,75 раза чаще выявлялась абсолютная лимфопения (10,4 % и 4,0 %) ($p = 0,113$).

Анализ клеточного и гуморального иммунного ответа на острую вирусную инфекцию, вызванную вирусом клещевого энцефалита, не выявил достоверных

различий в группах сравнения, но в основной группе с изменениями на МРТ выявлялся активный воспалительный ответ с преимущественной реакцией клеточного звена иммунитета в виде лейкоцитоза в период разгара заболевания (до $12,3 \times 10^9/\text{л}$ против $5,3 \times 10^9/\text{л}$; $p = 0,200$); высокого уровня Т- и В-лимфоцитов на протяжении всего времени наблюдения с максимально выраженным коэффициентом соотношения Т- и В-лимфоцитов в период стабилизации процесса с 11-го по 20-й день болезни (8,06 против 4,45 в группе сравнения); максимальных показателей фагоцитарной активности лейкоцитов (ФАЛ и ФАЛстим), особенно в период разгара воспалительного процесса (в 1,3–1,6 превышающие показатели группы сравнения). Также отмечался высокий уровень С-реактивного белка на протяжении острого периода заболевания, превышавший в 2–2,6 раза референтные значения, увеличение показателя гемолитической активности комплемента (СН50), особенно в период регресса острого воспалительного процесса (21–30 день болезни) — 43,33 против 32,89 ($p = 0,039$) и ЦИК в период разгара заболевания. Выявленные показатели активации клеточного звена иммунитета демонстрируют более выраженную напряженность клеточного иммунитета у пациентов с воспалительными изменениями на МРТ и являются отражением реакции организма как непосредственно на вирусный агент, так и на повреждение нервной ткани. При этом были получены косвенные признаки замедленного ответа гуморального звена иммунитета в основной группе в виде низкого уровня сывороточных иммуноглобулинов класса М и G, особенно в период разгара заболевания (IgM — в 1,75 раза, 1,52 г/л и 2,66 г/л соответственно; $p = 0,343$; IgG — в 1,45 раза, 8,8 г/л и 12,8 г/л соответственно; $p = 0,247$).

Изменения специфического иммунного ответа при серологической ИФА-диагностике у пациентов основной группы характеризовались более низким уровнем выявляемости «ранних» IgM (78,9 % по сравнению с 95,6 %) и показателей в период разгара заболевания (2,59 и 3,46 соответственно) в сочетании с достоверным низким уровнем IgG в первые 10 дней болезни (7,64 и 10,32 соответственно; $p = 0,011$).

Изменения показателей клеточного и гуморального звена иммунитета в группах сравнения свидетельствуют о более выраженной активности клеточного звена иммунитета в основной группе исследования в ответ на внедрение вирусного агента (возможно, с большей вирулентностью) и повреждение структур ЦНС на протяжении всего периода наблюдения, при этом отмечена замедленная реакция гуморального звена иммунитета, что способствует увеличению продолжительности воспалительного процесса в ЦНС и, соответственно, формированию очагов воспаления, выявляемых при МРТ-исследовании.

В рамках настоящего исследования был проведен анализ патологических изменений, выявленных при МРТ-исследовании при ОКЭ на достаточно большой группе пациентов с редко встречающимися очаговыми формами заболевания ($n = 38$), что позволило выявить ряд характерных особенностей локализации, вариантов сочетанного поражения структур, распространенности и динамики очагов воспаления в ЦНС при нейровизуализации.

В дополнение к ранее представленным в литературе характеристикам МРТ-изменений при описании единичных очаговых форм ОКЭ [9, 13, 107, 133, 136, 160, 169, 172, 173, 175, 176, 180, 181, 187, 190-193, 197-202, 204, 206, 207, 209, 210, 213, 214, 216, 218-220, 222, 223, 225], свидетельствующих о частой локализации патологически измененного МР-сигнала в области подкорковых структур, ствола мозга, мозжечка и полушарий головного мозга, в рамках настоящего исследования было определено, что доминирующими локализациями патологического процесса при тяжелых очаговых формах ОКЭ являются полушария головного мозга (40,4 %) наряду с поражением подкорковых структур (36,8 %). Реже изменения отмечены в области ствола мозга (16,7 %) и в единичных случаях — в мозжечке.

Характерными зонами поражения для вируса клещевого энцефалита в области подкорковых структур явились зрительные бугры (50,0 %) и базальные ганглии (47,6 %), выявлена ассоциация с доминированием синдрома нарушения сознания в клинике очаговых форм ОКЭ — в 80,8 % случаев с глубоким угнетением сознания до комы.

Патологические очаги в области полушарий головного мозга чаще выявлялись в области лобных (37,0 %) и теменных (34,8 %) долей мозга, преимущественно в белом веществе (66,7 % случаев), реже — субкортикально (25,9 %), в единичных случаях в области коры (3,7 %), только в одном случае наблюдалось сочетанное поражение белого и серого вещества мозга (панэнцефалит) (3,7 %), при этом у 66,7 % пациентов отмечена ассоциация с клиникой поражения проводящих пирамидных путей на церебральном уровне.

При поражении стволовых структур наиболее часто воспалительные изменения были обнаружены в области среднего мозга и варолиева моста по 42,1 %, реже — 15,8 % в области продолговатого мозга, что соответствовало клинике полиэнцефалитического синдрома с симптомами мостового (44,8 %), мезэнцефального (41,4 %) и реже — каудального (13,8 %) уровней поражения ствола мозга.

К специфическим признакам тяжелого течения очаговых форм ОКЭ, выявленным в результате исследования, следует отнести достоверно высокую частоту двустороннего характера поражения подкорковых ($p = 0,044$) и стволовых ($p = 0,0007$) структур, в 2 раза превышающее односторонние патологические изменения при МРТ-исследовании. Характерными нейровизуализационными признаками очаговых форм ОКЭ было сочетанное поражение нескольких областей головного мозга у большинства пациентов (65,8 %; $p = 0,073$) с наиболее частым вовлечением в патологический процесс двух уровней ЦНС (44,8 %; $p = 0,108$), чаще в виде комбинации поражения подкорковых структур и полушарий головного мозга (или ствола мозга), что было ассоциировано с тяжестью клинической картины заболевания.

Соответствие топической характеристики клинических синдромов и локализации патологических очагов при МРТ-исследовании было отмечено в большинстве случаев (64,6 %), достоверно реже выявлялись МРТ-негативные клинические синдромы заболевания (35,4 %; $p = 0,002$). МРТ-позитивные синдромы развивались достоверно чаще в случаях тяжелых очаговых форм с клиникой комбинированного поражения ЦНС и характеризовались

формированием энцефалитических очагов соответствующих локализаций (51,7 %; $p = 0,0001$). Несоответствие локализации патологических очагов при МРТ-исследовании клиническим синдромам ОКЭ чаще выявлялось при очаговых формах с изолированным поражением уровней ЦНС. Чем тяжелее и разнообразнее была клиническая картина заболевания, тем более значимы были патологические изменения нервной системы, выявленные при нейровизуализации.

Выявленные при МРТ-исследовании патологические изменения в ЦНС у большинства пациентов группы исследования (92,1 %; $n = 35$) частично или полностью (5,3 %) соответствовали клинике многоуровневых очаговых форм, чаще характеризовавшихся энцефалополиэнцефаломиелитическим синдромом (68,4 %; $n = 26$), что свидетельствует о связи МРТ-изменений с крайне тяжелым течением болезни и высоким риском неблагоприятных исходов заболевания, требует настороженности клиницистов и необходимости лечения и наблюдения в палате интенсивной терапии или реанимации.

Изучение МРТ-изменений в разные периоды заболевания позволило сделать вывод о типичной для острого вирусного процесса динамике патологических очагов воспаления в ЦНС с характерными для острого и подострого периода (до 20-го дня заболевания) единичными или множественными гиперинтенсивными очагами воспаления в T2-режиме, в тяжелых случаях сопровождавшимися перифокальным отеком. Подтверждением тяжелого воспалительно-некротического процесса при большинстве очаговых форм ОКЭ явилось сохранение патологических очагов в головном и/или спинном мозге у 70,4 % в подострый период (с 21-го по 50-й день болезни) на фоне регресса неврологического дефицита, в единичном случае (3,7 %) отмечалось прогрессирование процесса и только у 25,9 % пациентов наблюдался полный или частичный регресс очагов. В период восстановления и формирования исходов острого периода заболевания (с 51-го дня болезни) отмечался полный или частичный регресс патологических очагов при МР-исследовании с развитием генерализованной или фокальной мозговой атрофии.

Катамнестический анализ, проведенный через 10–12 лет ($11,33 \pm 1,66$) от острого периода КЭ, показал, что сохранялся остаточный неврологический дефицит с преобладанием симптомов поражения пирамидного тракта (до 77,8 %), стволовых и мозжечковых структур (по 55,6 %), передних рогов спинного мозга (44,4 %). МРТ-картина в большинстве случаев характеризовалась формированием генерализованного атрофического процесса головного мозга, в редких случаях — в сочетании с викарной гидроцефалией.

Сопоставление патологических изменений, выявленных при МРТ-исследовании, клинической картины заболевания и патоморфологических изменений у 8 пациентов с летальным исходом основной группы исследования показало, что энцефалитический процесс при ОКЭ носит панэнцефалитический характер, захватывающий в патологический процесс все структуры головного и спинного мозга, что соответствует литературным данным. Патологические изменения характеризовались наличием макроскопически — отека головного и спинного мозга и ступенчатостью границы серого и белого вещества, микроскопически — отека (перипеллюлярного и/или периваскулярного) различной степени выраженности, некроза и некробиоза нейронов головного и спинного мозга, глиальных узелков, признаков продуктивного васкулита и серозного менингита.

Клинической картине тяжелых многоуровневых форм, особенно энцефалополиэнцефаломиелитической форме болезни с энцефалитическими, стволовыми и спинальными синдромами, в 62,5 % случаев соответствовали патогистологические изменения распространенного характера (с вовлечением в патологический процесс коры головного мозга, ствола мозга, подкорковых структур, спинного мозга на всем протяжении и реже — мозжечка) по типу панэнцефалита. При этом выявленные патологические изменения при МРТ-исследовании в большинстве случаев (87,5 %) имели многоуровневый характер поражения ЦНС: 2 области головного мозга — 75,0 % (подкорковые структуры и ствол головного мозга — 5 случаев, полушария головного мозга и подкорковые структуры — 1 случай) и 3-х областей — 12,5 % (полушария головного мозга,

подкорковые структуры и ствол мозга), что свидетельствует о различной степени тяжести воспалительно-некротических процессов в ЦНС, не достигающих значительной степени выраженности для появления очагов воспаления при нейровизуализации.

Клинико-МРТ-патоморфологические сопоставления позволяют сделать заключение, что наличие в острый период заболевания очагов воспаления при МРТ-исследовании в области подкорковых и стволовых структур может свидетельствовать о ведущей роли поражения данных структур в утяжелении клиники очаговых форм ОКЭ с развитием энцефалитических и полиоэнцефалитических синдромов и поражением мозговых структур по типу панэнцефалита с высоким риском развития летального исхода заболевания.

Вирус клещевого энцефалита приводит к выраженным деструктивно-воспалительным изменениям в нервной ткани как по распространенности, так и по глубине поражения, что подтверждается результатами патоморфологического исследования ЦНС. Появление патологических изменений на МРТ ассоциировано с тяжелым течением всех клинических синдромов очаговых форм заболевания в сочетании с высокой активностью клеточного иммунитета, замедленной реакцией общего и специфического гуморального ответа с затяжным развитием очагового неврологического дефицита и высоким риском развития тяжелых инвалидизирующих последствий и летальных исходов.

ВЫВОДЫ

1. Формирование патологических очагов при МРТ исследовании очаговых форм ОКЭ ассоциировано с высокой степенью тяжести и полисиндромностью клинических проявлений с доминированием синдрома нарушения сознания (84,2 %; $p = 0,026$) до комы (78,1 %; $p = 0,018$), признаками многоуровневого поражения ствола мозга (77,1 %; $p = 0,004$), с формированием спастического тетрапареза (62,5 %; $p = 0,041$) и вялых парезов 5 и 6 степени (42,9 %; $p = 0,245$).

2. Воспалительные очаги на МРТ развивались у пациентов с клиническими и лабораторными признаками выраженного синдрома системного воспалительного ответа в комбинации с активностью клеточного звена иммунитета в острый период и развитием вторичного иммунодефицитного состояния с поздним формированием общего и специфического иммунного ответа, что приводило к развитию выраженных процессов воспаления с развитием отека окружающих тканей, выраженных некротических процессов в мозговых структурах.

3. Патологические изменения в ЦНС при МРТ-исследовании пациентов с очаговыми формами ОКЭ выявлялись в полушариях головного мозга (40,4 %), преимущественно в белом веществе (66,7 %), что соответствовало клинике поражения пирамидных путей на церебральном уровне; подкорковых структурах (36,8 %) с поражением зрительных бугров (50,0 %) и базальных ганглиев (47,6 %) с доминированием синдрома нарушения сознания (80,8 %) и глубоким угнетением сознания до комы; реже — в стволе головного мозга (16,7 %) в области среднего мозга и варолиева моста (по 42,1 %), продолговатого мозга (15,8 %), что соответствовало клинике полиоэнцефалитического синдрома на разных уровнях. МРТ-картина поражения ЦНС вирусом клещевого энцефалита характеризовалась двусторонним характером поражения при всех локализациях ($p = 0,0001$), особенно в области подкорковых ($p = 0,044$) и стволовых ($p = 0,0007$)

структур; сочетанным поражением нескольких зон головного мозга (65,8 %; $p = 0,073$), что соответствует тяжести клинической картины заболевания.

4. Клинико-МРТ-патоморфологические сопоставления могут свидетельствовать о ведущей роли поражения подкорковых и стволовых структур в утяжелении клинической картины очаговых форм ОКЭ с развитием энцефалитических и полиоэнцефалитических синдромов, высоким риском развития летального исхода заболевания (21,2 %) с быстрым нарушением жизненно-важных функций у более молодых пациентов в возрасте $41,1 \pm 17,5$ года ($p = 0,050$), что требует постоянного мониторингования состояния пациентов и своевременного проведения мероприятий интенсивной терапии.

5. Анализ динамики МРТ-изменений в разные периоды ОКЭ выявил характерные для острого и подострого периодов болезни (до 20 дня) единичные или множественные гиперинтенсивные очаги воспаления в Т2-режиме, в тяжелых случаях сопровождавшиеся перифокальным отеком; с последующим развитием тяжелого воспалительно-некротического процесса у большинства пациентов (70,4 %) с сохранением патологических очагов в ЦНС в подострый период болезни на фоне регресса неврологического дефицита; полным или частичным регрессом очагов на МРТ с развитием генерализованной или фокальной мозговой атрофии в период восстановления и исхода заболевания.

6. Катамнестический анализ, проведенный через 10–12 лет ($11,33 \pm 1,66$) от острого периода КЭ показал, что у пациентов сохранялся остаточный неврологический дефицит с преобладанием симптомов поражения пирамидного тракта (до 77,8 %), стволовых и мозжечковых структур (по 55,6 %), передних рогов спинного мозга (44,4 %) на фоне регресса очагов воспаления на МРТ с формированием генерализованного атрофического процесса головного мозга у большинства пациентов, в редких случаях — в сочетании с викарной гидроцефалией.

ПРАКТИЧЕСКИЕ РЕКОМЕНДАЦИИ

1. Выявление патологических изменений в ЦНС при МРТ-исследовании у пациентов с клиникой вирусного энцефалита, расположенных в подкорковых структурах с поражением зрительных бугров и базальных ганглиев, в стволе головного мозга (особенно в области среднего мозга, варолиева моста) преимущественно двусторонней локализации, с учетом эпидемиологических данных может служить дополнительным критерием диагностики ОКЭ и свидетельствовать о тяжелом течении очаговых форм заболевания.

2. Патологические гиперинтенсивные очаги в T2-режиме на МРТ у пациентов с очаговыми формами ОКЭ в области подкорковых структур, особенно в сочетании с поражением полушарий и ствола головного мозга, соответствуют о тяжелом течении энцефалитических и полиоэнцефалитических синдромов, что требует постоянного наблюдения за жизненно-важными функциями, мониторингования неврологического статуса и своевременного проведения мероприятий интенсивной терапии и реанимации в связи с высоким риском развития неблагоприятного течения заболевания и летального исхода.

3. Особое внимание клиницистам необходимо уделять случаям очаговых форм ОКЭ, протекающим с диссоциацией между лабораторными признаками ярко выраженного системного воспалительного ответа с высокой активностью клеточного иммунного ответа в острый период и запаздыванием формирования общего и специфического гуморального иммунного ответа в связи с высоким риском затяжного течения выраженных воспалительно-деструктивных процессов в головном мозге, выявляемых при МРТ-исследовании, с риском развития прогрессивных форм заболевания.

СПИСОК СОКРАЩЕНИЙ

ГАУЗ СО	– государственное автономное учреждение здравоохранения
«СОКБ№ 1»	Свердловской области «Областная клиническая больница № 1»
ГЭБ	– гематоэнцефалитический барьер
д.б.	– день болезни
ИВЛ	– искусственная вентиляция легких
ИФА	– иммуноферментный анализ
КТ	– компьютерная томография
КЭ	– клещевой энцефалит
лимфоциты	
Т- (Т-лимф) и	– субпопуляции лимфоцитов
В- (В-лимф)	
М	– мозжечок
МРТ	– магнитно-резонансная томография
ОАК	– общий анализ крови
ОКЭ	– острый клещевой энцефалит
ПГМ	– полушария головного мозга
ПКС	– подкорковые структуры
п/я	– палочкоядерные нейтрофилы
РАО	– реанимационно-анестезиологическое отделение
РФ	– Российская Федерация
с/я	– сегментоядерные нейтрофилы
СМ	– спинной мозг
СМЖ	– спинномозговая жидкость
СМН	– синдром мозжечковой недостаточности
СНС	– синдром нарушения сознания
СО	– Свердловская область
СОЭ	– скорость оседания эритроцитов

СППТ	– синдром поражения пирамидного тракта
СРБ	– С-реактивный белок
СтМ	– ствол мозга
УрФО	– Уральский федеральный округ
ФАЛ	– фагоцитарная активность лейкоцитов
ФАЛ стим.	– стимулированная фагоцитарная активность лейкоцитов
ЦИК	– циркулирующие иммунные комплексы
ЦНС	– центральная нервная система
ШКГ	– шкала Глазго
ЭС	– энцефалитический синдром
ЭПЭМ	– энцефалополиоэнцефалитическая формации
ЭПЭ	– энцефалополиоэнцефалитическая форма
IgA	– иммуноглобулины класса А
IgM	– иммуноглобулины класса М
IgG	– иммуноглобулины класса G

СПИСОК ЛИТЕРАТУРЫ

1. Аммосов, А. Д. Клещевой энцефалит: Информационно-методическое пособие. — Отдел оперативной печати ЗАО «Вектор-Бест», 2006. — 116 с.
2. Атипичное течение геморрагической формы ветряной оспы у ребенка (клиническое наблюдение) / Н. М. Бочкарева, Е. С. Гасилина, Н. П. Кабанова [и др.] // Современные проблемы науки и образования. — 2020. — № 3. — С. 152-160. — Текст : электронный.
3. Ахлебина, М. И. Герпетический энцефалит атипичное течение с летальным исходом: обзор литературы и клиническое наблюдение / М. И. Ахлебина, И. А. Блохин, Я. Л. Попова // Медицинская визуализация. — 2015. — № 6. — С. 25-32.
4. Барынский, И. Ф. Лейкоцитарные культуры в вирусологических исследованиях / И. Ф. Барынский, А. К. Шубладзе ; АМН СССР. — М. : Медицина, 1980. — 176 с.
5. Бердникова, И. Н. Магнитно-резонансная томография в диагностике вирусных энцефалитов / И. Н. Бердникова, В. А. Клеттер // Материалы XVIII Межобластной конференции неврологов Самарской области (95 лет кафедре неврологии и нейрохирургии СамГМУ) / Под ред. И. Е. Поверенной. — Самара : Изд-во СамГМУ, 2015. — С. 58-63.
6. Ближайшие и отдаленные исходы очаговых форм клещевого энцефалита с витальными нарушениями / Т. А. Захарычева, Т. П. Мжельская, А. Н. Евсеева, А. В. Щукин // Дальневосточный журнал инфекционной патологии. — 2010. — № 17. — С. 200-203.
7. Бондаренко, А. Л. Клинико-эпидемиологическая характеристика клещевого энцефалита Кировской области на современном этапе / А. Л. Бондаренко, Н. М. Попонин // Инфекционные болезни. — 2019. — Т. 17, № 1. — С. 124-130.
8. Борисевич, В. Г. Иммуно-вирусологические аспекты инаппарантной и стертой форм клещевого энцефалита : дис.... кандидата медицинских наук :

14.00.36, 03.00.06 / Борисевич Виктория Геннадьевна ; Владивостокский гос. мед. ун-т. — Владивосток, 2002. — 165 с.

9. Васильев, В. С. Клинико-эпидемиологические и анатомические особенности случая крайне тяжелого течения клещевого энцефалита у ребенка / В. С. Васильев, Н. В. Пронько, В. П. Кононов // Журнал гродненского государственного медицинского университета. — 2007. — № 4 (20). — С.161-165.

10. Вельгин, С. О. Клиника, течение и исходы клещевого энцефалита в Беларуси / С. О. Вельгин, И. И. Протас, В. В. Щерба // Неврология и нейрохирургия в Беларуси. — 2009. — № 4. — С.109-115.

11. Ветряночный миелит / С. А. Мальмберг, О. Ю. Хаванская, В. В. Дьякова [и др.] // Неврологический журнал. — 2004. — № 5. — С. 33-37.

12. Вирусный менингоэнцефалит, осложненный отеком головного мозга и комой: эффективность комплексной терапии с применением L-лизина эсцината / Н. В. Скрипченко, А. А. Вильниц, Е. Ю. Горелик [и др.] // Вестник анестезиологии и реаниматологии. — 2019. — Т. 16, № 4. — С. 77-83. — Doi: 10.21292/2078-5658-2019-16-4-77-82.

13. Вирусные энцефалиты у детей: проблемы вопроса / Скрипченко Н. В., Иванова Г. П., Иванова М. В., [и др.] // Материалы IX Всероссийского съезда неврологов. — Ярославль, 2006. — С. 51.

14. Волкова, Л. И. Возрастные аспекты эпидемиологии и клиники клещевого энцефалита / Л. И. Волкова, О. П. Ковтун // Журнал неврологии и психиатрии. — 2008. — Т. 108, № 10. — С. 61-64.

15. Волкова, Л. И. Динамика и особенности специфического иммунного ответа при ОКЭ и его значение для оценки клинического течения заболевания / Л. И. Волкова, З. И. Соколова // Вестник первой областной клинической больницы. — 2002, вып. 4, № 2. — С.25-27.

16. Волкова, Л. И. Динамика формирования специфического иммунного ответа при различных формах острого клещевого энцефалита / Л. И. Волкова, В. В. Базарный, З. И. Соколова // Эпидемиология и вакцинопрофилактика. — 2002. — № 3-4. — С.28-30.

17. Волкова, Л. И. Клещевой энцефалит на Среднем Урале: клинико-эпидемиологический анализ острых и хронических форм, пути оптимизации оказания специализированной медицинской помощи в эндемичном очаге : автореферат дис.... доктора медицинских наук : 14.00.13 / Волкова Лариса Ивановна; [Место защиты: Ур. гос. мед. акад.]. — Екатеринбург, 2009. — 45 с.

18. Волкова, Л. И. Клинические особенности хронического клещевого энцефалита и эпилепсии Кожевникова на Среднем Урале / Л. И. Волкова, О. П. Ковтун, М. А. Терещук // Русский журнал детской неврологии. — 2011. —Т. VI, вып. 2. — С. 3-10.

19. Волкова, Л. И. Критерии критического состояния больных острым клещевым энцефалитом и подходы к их коррекции / Л. И. Волкова, С. А. Ворончихина // VIII Всероссийский съезд неврологов : тезисы докладов. — Казань, 2001. — С.424.

20. Волкова, Л. И. Патоморфоз острого клещевого энцефалита в Свердловской области : дис. ... кандидата медицинских наук : 14.00.13 / Волкова Лариса Ивановна ; Уральская гос. мед академия. — Екатеринбург, 2001. — 225 с.

21. Волкова, Л. И. Патоморфоз острого клещевого энцефалита в Свердловской области // Вестник первой областной клинической больницы. — 2002. — Вып. 2. — С. 13-19.

22. Герпес-ассоциированный аутоиммунный энцефалит (клинический случай) / З. А. Гончарова, В. А. Мегерян, Н. М. Ярош [и др.] // Практическая медицина. — 2019. — Т. 17, № 7. — С. 167-169. — Doi: 10.32000/2072-1757-2019-7-167-169.

23. Герпес-вирус-ассоциированные поражения центральной и периферической нервной системы: два клинических случая / Т. Е. Попова, Н. А. Шнайдер, М. М. Петрова [и др.] // Неврология, нейропсихиатрия, психосоматика. — 2015. — Т. 7, № 2. — С. 28–34.

24. Герпетический менингоэнцефалит у взрослой пациентки / В. И. Шмырев, А. В. Девяткин, И. Е. Каленова [и др.] // Кремлевская медицина. Клинический случай. — 2010. — № 4. — С. 79-82.

25. Герпетический энцефалит — клиника и диагностика / В. П. Деконенко, Л. В. Куприянова, Ю. П. Рудометов [и др.] // Альманах клинической медицины. — 2000. — № 3. — С. 143-147.
26. Горбаренко, Р. С. Герпетический энцефалит как раннее послеоперационное осложнение абсцесса головного мозга / Р. С. Горбаренко, Н. В. Азарова // Нейрохирургия. — 2007, № 1. — С. 45-47.
27. Гуляева, С. Е. Клещевой энцефалит в Приморском крае / С. Е. Гуляева, А. А. Афанасьева, А. А. Овчинникова // Тихоокеанский медицинский журнал — 2003. — № 4 (14). — С. 27-30.
28. Деконенко, Е. П. Анализ клинических особенностей герпетического энцефалита / Е. П. Деконенко, Ю. П. Рудометов, Л. В. Куприянова // Журнал неврологии и психиатрии им. С. С. Корсакова. — 2011. — Т. 111, № 3. — С. 18-24.
29. Деконенко, Е. П. Герпетический энцефалит // Неврологический журнал. — 2005. — Т. 10, № 3. — С. 4-9.
30. Деконенко, Е. П. Герпетический энцефалит с отсутствием очаговых изменений в мозге при нейровизуализационных методах исследования / Е. П. Деконенко., Ю. П. Рудометов, М. В. Соколова // Неврологический журнал. — 2012. — № 4. — С. 28-30.
31. Деконенко, Е. П. Герпетический энцефалит: сложности дифференциальной диагностики // Клиническая неврология. — 2009. — № 1. — С. 35-40.
32. Деконенко, Е. П. Трудности диагностики герпетического энцефалита в неврологической и нейрохирургической практике // Бюллетень сибирской медицины. — 2008. — Т. 7, № 5-1. — С. 100-196.
33. Дифференциальная диагностика герпетического менингоэнцефалита / Макарова Т. Е., Проскокова Т. Н., Ганза В. Н. [и др.] // Здравоохранение Дальнего Востока. — 2013. — № 1 (55). — С. 34-36.
34. Дифференциально-диагностические аспекты МРТ диагностики воспалительных заболеваний ЦНС у детей / Е. Ю. Скрипченко, Г. П. Иванова, Т.

Н. Трофимова [и др.] // Медицина: теория и практика. — 2018. — Т. 3, № 5. — С. 90-98.

35. Дроздова, И. П. Случай тяжелого поражения нервной системы герпетической инфекцией с благоприятным исходом / И. П. Дроздова, И. В. Гнатышев, А. М. Хелимский // Дальневосточный медицинский журнал. — 2013. — № 4. — С. 85-87.

36. Дрыжинская, Т. В. Особенности течения острого герпетического энцефалита на современном этапе // Актуальные проблемы современной медицины и фармации : Сборник материалов LXXI Международной научно-практической конференции студентов и молодых ученых, Минск, 17-19 апр. 2017 г. / под ред. А. В. Сикорского, О. К. Дорониной. — Минск : БГМУ, 2017. — С. 545-547. — Текст : электронный.

37. Ермакова, Н. В. Нейроиммунные аспекты патогенеза лихорадочной и менингеальной форм клещевого энцефалита : автореферат дис.... кандидата медицинских наук : 14.00.10 / Воен.-мед. акад. им. С.М. Кирова. — Санкт-Петербург, 2007. — 21 с.

38. Ерман, Б. А. Вирусные инфекции центральной нервной системы : (Патол. анатомия, патогенез, диагностика) / Б. А. Ерман, В. П. Конев, В. М. Ройхель. — Екатеринбург : ИПП «Урал. рабочий», 1996. — 72,[1] с., [4] л. ил.; 22 см.; ISBN 5-85383-104-6.

39. Жукова, Н. Г. Клещевые нейроинфекции в Томской области : автореферат дис. ... доктора медицинских наук : 14.00.13 / Жукова Наталья Григорьевна; [Место защиты: Воен.-мед. Акад.]. — Санкт-Петербург, 2003. — 46 с.

40. Заболеваемость клещевым вирусным энцефалитом в Российской Федерации и по Федеральным округам в 2009-2013 гг., эпидемиологическая ситуация в 2014 г. и прогноз на 2015 г. / А. К. Носков, В. П. Ильин, Е. И. Андаев [и др.] // Проблемы особо опасных инфекций. — 2015. — Вып. 1. — С. 46-50.

41. Заболеваемость клещевым вирусным энцефалитом в субъектах Российской Федерации. Сообщение 1: эпидемиологическая ситуация по

клещевому вирусному энцефалиту в 2018 г. и прогноз на 2019 г. / А. К. Носков, Е. И. Андаев, А. Я. Никитин [и др.] // Проблемы особо опасных инфекций. — 2019. — Вып. 1. — С.74-80. — Doi: 10.21055/0370-1069-2019-1-74-80.

42. Зайратьянц, О. В. Гиперплазия тимуса: классификация, вопросы патологической и морфогенеза, место в патологии человека // Архив патологий. — 1991. — № 10. — С. 3-12.

43. Зайцева, Л. Н. Особенности поражения ЦНС при современном остром КЭ на Среднем Урале / Л. Н. Зайцева, Б. А. Ерман // Вестник первой областной клинической больницы. — 2013. — Вып. XXVII, № 2 (53). — С. 29-31.

44. Злобин, В.И. Клещевой энцефалит в XXI веке / Под ред. академика РАН В.И. Злобина. — М. : Наука, 2021. — 471с. — ISBN 978-5-02-040852-4.

45. Змушко, Е. И. Клиническая иммунология : руководство для врачей / Е. И. Змушко, Е. С. Белозеров, Ю. А. Митин. — Санкт-Петербург : Питер, 2001. — 574 с. : ил., табл.; 21 см. — (Современная медицина) ; ISBN 5-272-00161-3.

46. Ивановская, Т. Е. Гипоплазия тимуса и некоторые иммунодефицитные синдромы / Т. Е. Ивановская, Ю. М. Лопухин // Архив патологии. — 1974. — № 10. — С. 33-39.

47. ИВЛ при дыхательной недостаточности, обусловленной поражением периферического нейрона / А. Л. Левит, Г. Г. Голобородова, Б. И. Гринберг [и др.] // Анестезиология и реанимация. — 1997. — № 1. — С.86-87.

48. Ильинских, Е. Н. Клинические прогностические критерии очаговых форм клещевого энцефалита / Е. Н. Ильинских, Н. Н. Ильинских, Е. В. Замятина // В мире научных открытий. — 2018. — Т. 10, № 4. — С. 51-71. — Doi: 10.12731/wsd-2018-4-51-71.

49. Иерусалимский, А. П. Клещевой энцефалит : руководство для врачей. — Новосибирск : Государственная медицинская академия МЗ РФ, 2001. — 359 [1] с.

50. Иммунология / Д. Мейл, Дж. Бростофф, Д. Б. Рот, А. Ройтт ; пер. с англ. — М. : Логосфера, 2007. — 568 с. : ил. : 21,9 см. — ISBN 978-5-98657-010-5.

51. Интенсивная терапия при тяжелых многоочаговых формах острого клещевого энцефалита / Л. И. Волкова, А. Л. Левит, А. Б. Галунова, Е. В. Праздничкова // Уральский медицинский журнал. — 2006. — № 1. — С. 243-250.

52. Исследование клеточных и гуморальных факторов иммунитета в периферической крови и церебральной жидкости при менингеальной форме КЭ / Ю. Г. Лагерева, Я. Б. Бейкин, О. М. Оленькова, М. Г. Топоркова // Вестник Уральской государственной медицинской академии. 2010. — Вып. 21. — С. 101-109.

53. Исходы клещевого энцефалита в Томской области / Т. С. Пинегина, Н. Г. Жукова, Н. Н. Бартфельд [и др.] // Бюллетень сибирской медицины. — 2013. — Т. 12, № 5. — С. 51-58.

54. Ишемические таламические инфаркты / В. А. Яворская, О. В. Бондарь, Е. Л. Ибрагимова, В. М. Кривчук // Международный медицинский журнал. — 2009. — № 1. — С. 12-15.

55. Карамышева, В. Я. Поражение тимуса в патогенезе экспериментального клещевого энцефалита / В. Я. Карамышева, В. В. Погодина // Вопросы вирусологии. — 1990. — № 2. — С. 144-146.

56. Карамышева, В. Я. Участие сосудистых сплетений мозга а патогенезе клещевого энцефалита / В. Я. Карамышева, В. В. Погодина // Медицинская вирусология. — 2009. — Т. XXVI. — С. 79-88.

57. Касаткина, Л. Ф. Поражение нервной системы в острый и отдаленный периоды клещевого энцефалита / Л. Ф. Касаткина, О. В. Курганова // Клиническая неврология. — 2008. — № 1. — С. 21-25.

58. Кветкова, Э. А. Вирусологические и иммунологические аспекты патогенеза клещевого энцефалита : автореферат дис. ... доктора медицинских наук : 03.00.06, 14.00.36 / Кветкова, Эмма Алексеевна. — Ленинград, 1984. — 36 с.

59. Клещевой вирусный энцефалит в Российской Федерации: особенности эпидемического процесса в период устойчивого спада заболеваемости, эпидемиологическая ситуация в 2016 г., прогноз на 2017 г. / А. К. Носков, А. Я.

Никитин, Е. И. Андаев [и др.] // Проблемы особо опасных инфекций. — 2017. — № 1. — С. 37–43. — <https://doi.org/10.21055/0370-1069-2017-1-37-43>.

60. Клещевой энцефалит: иммунологические показатели возможного перехода острой стадии в хроническое течение болезни / Е. И. Гусев, Т. А. Пархоменко, В. Н. Бунева [и др.] // Бюллетень Сибирской медицины. — 2010. — Т. 9, № 4. — С. 5-18.

61. Клещевой энцефалит : (К 65-летию открытия) : Монография / Под ред. Г. Н. Леоновой, Л. М. Сомовой-Исачковой ; Рос. акад. мед. наук. Сиб. отд-ние. Науч.-исслед. ин-т эпидемиологии и микробиологии. — Владивосток : Примор. полиграфкомбинат, 2002. — 191 с. : ил., портр.; 20 см.

62. Клещевой энцефалит в Томской области / Н. Г. Жукова, Т. Н. Полторацкая, Н. Н. Сизова [и др.] // Терапия. — 2021. — Т. 7, № 5(47). — С. 14-21.

63. Клещевой энцефалит: принципы диагностики лечения / С. Е. Гуляева, А. А. Овчинникова, Н. Б. Афанасьева, С. А. Гуляев. — Владивосток : Изд-во Уссури, 2004. — 154 с.

64. Клещевой энцефалит с молниеносным течением и летальным исходом у многократно вакцинированного пациента / В. В. Погодина, Л. С. Левина, С. М. Скрынник [и др.] // Вопросы вирусологии. — 2013. — № 2. — С. 33-37.

65. Клещевой энцефалит у детей: особенности клиники и дифференциальной диагностики в современных условиях / Т. В. Попонникова, В. Ю. Галлиев, В. Э. Новиков, Л. Г. Галаганова // Русский журнал детской неврологии. — 2011. — Т. 6, № 2. — С. 11-24.

66. Клещевой энцефалит у детей школьного возраста (клинико-иммунологические аспекты) / Л. В. Ханипова, Э. А. Кашуба, М. Д. Орлов [и др.] // Академический журнал Западной Сибири. — 2014. — Т. 10, № 5 (54). — С. 78-79.

67. Клиника и оптимизация лечения острых форм клещевого энцефалита / М. В. Надеждина, М. Г. Топоркова, Н. М. Гуравий, Н. А. Махнева // Бюллетень сибирской медицины. — 2008. — Т. 7, № 5-1. — С. 263-269.

68. Клинико-иммунологические аспекты клещевого энцефалита / И. Н. Удинцева, О. Е. Чечина, Н. Г. Жукова [и др.] // Бюллетень сибирской медицины. — 2008. — № 5. — С. 182-189.

69. Клинико-иммунологические прогностические критерии развития очаговых форм клещевого энцефалита / Бондаренко А. Л., Контякова Е. Л., Тихомолова Е. Г. [и др.] // Медицинский альманах. — 2011. — Т. 5, № 18. — С. 228-231.

70. Клинико-лучевые особенности острых нейроинфекций, ассоциированных с вирусом герпеса человека 6-го типа, у детей (на примере клинических наблюдений) / Е. Ю. Горелик, Н. В. Скрипченко, М. В. Иванова [и др.] // Нейрохирургия и неврология детского возраста. — 2018. — № 2 (56). — С. 36-46.

71. Клинико-неврологические поражения центральной нервной системы при герпесвирусной инфекции у детей / Г. Ш. Хакимова, А. Т. Джурабекова, Ш. Т. Ниязов [и др.] // Достижения науки и образования. — 2019. — № 13 (54). — С. 104-107.

72. Клинико-патогенетическая картина клещевых инфекций у детей / Черникова А. А., Гордец А. В., Шаркова В. А., Спицын В. И. // Дальневосточный журнал инфекционной патологии. — 2012. — № 20. — С. 38-41.

73. Клинико-эпидемиологические особенности клещевого энцефалита у детей Свердловской области в условиях массовой иммунизации / В. В. Романенко, А. С. Килячина, М. С. Есюнина, А. В. Анкудинова // Уральский медицинский журнал. — 2008. — № 8 (48). — С. 149-153.

74. Клинико-эпидемиологические особенности очаговых форм клещевого энцефалита / О. Н. Любезнова, А. Л. Бондаренко, Е. Л. Контякова [и др.] // Медицинский альманах. — 2015. — № 5 (40). — С. 156-158.

75. Клинико-этиологическая характеристика энцефалитов у детей / Н. В. Скрипченко, Г. П. Иванова, Т. Н. Трофимова [и др.] // Российский вестник перинатологии и педиатрии. — 2014. — № 3. — С. 104-111.

76. Клиническая эффективность вакцинации и экстренной серопротекции клещевого энцефалита на Среднем Урале / Л. И. Волкова, О. П. Ковтун, В. В. Романенко [и др.] // Уральский медицинский журнал. 2009. — № 2 (56). — С. 129-134.

77. Клинические и иммунологические особенности острого клещевого энцефалита у детей в зависимости от преморбидного состояния иммунной системы / Л. В. Ханипова, Э. А. Кашуба, Т. Г. Дроздова [и др.] // Медицинская наука и образование Урала. — 2006. — № 2. — С. 29-38.

78. Клинические и радиологические характеристики поражения центральной нервной системы у больных с ВИЧ-инфекцией / А. С. Шеломов, Е. В. Степанова, О. Н. Леонова [и др.] // ВИЧ-инфекция и иммуносупрессия. — 2017. — Т. 9, № 1. — С. 43-54. — <https://doi.org/10.22328/2077-9828-2017-9-1-43-54>.

79. Клинический вариант осложнений ветряной оспы у детей / Л. Н. Мазанкова, Э. Р. Самитова, С. Г. Горбунов [и др.] // Практика педиатра. — 2019. — № 3. — С. 13-16.

80. Клинический случай герпетического энцефалита на фоне иммуносупрессивной терапии хронического гломерулонефрита / К. П. Маркова, А. А. Рабаданова, Л. Р. Пшихачева [и др.] // Синергия науки. — 2017. — № S9. — С.121-126. — Текст : электронный.

81. Клиническое наблюдение пациента с устойчивым гиперкинетическим синдромом после герпетического энцефалита / Н. А. Лестева, Е. А. Кондратьева, Д. Д. Купатадзе [и др.] // Нейрохирургия и неврология детского возраста. — 2018. — № 4 (58). — С. 30-37.

82. Ковалев, Д. Д. Клинико-эпидемиологическая характеристика КЭ на современном этапе / Д. Д. Ковалев, Н. О. Феоктистова // Наука и инновации XXI века : Материалы III Всероссийской конференции молодых ученых, Сургут, 01–02 декабря 2016 года. — Сургут : Сургутский государственный университет, 2016. — С. 147-148.

83. Ковалева, Н. С. Клинический случай ветряночного энцефалита с гиперкинетическим синдромом // Центральный научный вестник. — 2017. — Т. 2, № 11 (28). — С. 15-16.

84. Ковтун, О. П. Клинико-патогенетические закономерности, пути оптимизации лечения и прогноза клещевого энцефалита и боррелиоза у детей : дис.... доктора медицинских наук : 14.00.09, 14.00.13 / Урал. мед. акад. — Екатеринбург, 1997. — 393 с.

85. Комплексная оценка состояния иммунной системы при различных формах клещевого энцефалита в острый период / Н. В. Крылова, Г. Н. Леонова, Е. В. Павленко [и др.] // Медицинская иммунология. — 2012. — Т. 14, № 4-5. — С. 313-320.

86. Компьютерная и магнитно-резонансная томография в диагностике герпетического энцефалита (клиническое наблюдение) / О. О. Григорьева, Ж. В. Шейх, Г. Г. Кармазановский [и др.] // Медицинская визуализация. — 2015. — № 4. — С. 31-38.

87. Конев, В. П. Клещевой энцефалит: патоморфология и молекулярная патология // Дальневосточный журнал инфекционной патологии. — 2007. — № 11. — С. 87-90.

88. Контякова, Е. А. Прогностические критерии течения и исхода тяжелых форм клещевого энцефалита : автореферат дис.... кандидата медицинских наук : 14.01.09 / Контякова Екатерина Леонидовна; [Место защиты: Центр. науч.-исслед. ин-т эпидемиологии МЗ РФ]. — Москва, 2011. — 22 с.

89. Конькова-Рейдман, А. Б. Клинико-эпидемическая характеристика клещевого энцефалита на Южном Урале / А. Б. Конькова-Рейдман, В. И. Злобин // Сибирский медицинский журнал. — 2011. — № 4. — С. 92-95.

90. Конькова-Рейдман, А. Б. Особенности патоморфоза клещевого энцефалита на Южном Урале / А. Б. Конькова-Рейдман, В. И. Злобин, Л. В. Тер-Багдасарян // Инфекционные болезни. — 2014. — Т. 12, № 3. — С. 24-31.

91. Крылова, Н. В. История и перспективы изучения иммунологических аспектов патогенеза клещевого энцефалита // Дальневосточный журнал инфекционной патологии. 2007. — № 11. — С. 46-51.

92. Крылова, Н. В. Некоторые особенности иммунопатогенеза клещевого энцефалита / Н. В. Крылова, Г. В. Леонова // Тихоокеанский медицинский журнал. — 2007. — № 3 (28). — С. 21-25.

93. Курагина, В. М. Изменение проницаемости гематоэнцефалического барьера в процессе вирусной инфекции / В. М. Курагина, М. Р. Капкаева, О. Н. Щегловитова // Журнал научных статей Здоровье и образование в XXI веке. — 2016. — № 12. — С. 115-116.

94. Леонова, Г. Н. Антигенемия у людей, инфицированных вирусом клещевого энцефалита / Г. Н. Леонова, О. С. Майстровская, В. Б. Борисевич // Вопросы вирусологии. — 1996. — № 6. — С. 260-263.

95. Леонова, Г. Н. Клещевой энцефалит: актуальные аспекты / Г. Н. Леонова ; Российская акад. мед. наук, Сибирское отделение, Научно-исследовательский институт эпидемиологии и микробиологии. — Москва : И. В. Балабанов, 2009. — 168, [1] с. : ил., табл.; 21 см.; ISBN 978-5-91563-031-3.

96. Любезнова, О. Н. Клинико-эпидемиологические аспекты КЭ в эндемичном районе Европейской части России / О. Н. Любезнова, А. Л. Бондаренко // Журнал инфектологии. — 2016. — Т. 8, № 2. — С. 32-39.

97. Ляпустина, Е. Е. Течение клещевого энцефалита у взрослого населения Архангельской области // Бюллетень Северного государственного медицинского университета. — 2018. — № 1 (40). — С. 249-251.

98. Магнитно-резонансная томография как инструмент прогнозирования при энцефалитах у детей / Н. В. Марченко, В. Б. Войтенков, Н. В. Скрипченко, О. О. Курзанцева // Клиническая практика. — 2019. — Т. 10, № 3. — С. 55-60. — Doi: 10.17816/clinpract10355-60.

99. Межирова, Н. М. Патологические и диагностические аспекты синдрома системного воспалительного ответа / Н. М. Межирова, В. В. Данилова,

С. С. Овчаренко//Медицина неотложных состояний. – 2011. - №1-2 (32-33) – С. 34-40.

100. Мельникова, О. В. Некоторые экологические и клинико-эпидемиологические характеристики клещевого энцефалита в г. Иркутске (1995-2015 гг.) // Эпидемиология и вакцинопрофилактика. — 2017. — № 2 (93). — С. 56-62.

101. Мельников, В. Г. Клинико-иммунологические критерии диагностики клещевого энцефалита у детей : автореферат дис.... кандидата медицинских наук : 14.00.09 / Уральская гос. мед. академия. — Екатеринбург, 1997. — 25 с.

102. Мироненко, Т. В. К вопросу дифференциации вирусных энцефалитов / Т. В. Мироненко, Г. А. Погорелова // Актуальная инфектология. — 2014. — № 2 (3). — С. 90-92.

103. Молекулярные и клеточные основы патогенеза клещевого энцефалита / Р. Ф. Насырова, Н. В. Рязанцова, Н. Г. Жукова [и др.] // Бюллетень Сибирской медицины. — 2006. — Т. 5, № 51. — С. 42-51.

104. Морфогенез Дальневосточного клещевого энцефалита / Сомова Л. М. Леонова Г. Н., Плеханова Н. Г., Каминская Ю. В. // Архив патологии. — 2010. — Т. 72, № 5. — С. 47-51.

105. МРТ и вызванные потенциалы в дифференциальной диагностике энцефалитов, диссеминированного энцефаломиелита и рассеянного склероза у детей / Е. Ю. Скрипченко, Г. П. Иванова, Т. Н. Трофимова [и др.] // Лучевая диагностика и терапия. — 2017. — № 1 (8). — С. 23-34.

106. Надеждина, М. В. Клиника острых и хронических форм клещевого энцефалита, оптимизация лечения в остром периоде : автореферат дис. ... доктора медицинских наук : 14.00.13 / Надеждина Маргарита Викторовна; [Место защиты: Моск.мед.акад. им.И.М.Сеченова]. — Москва, 2001. — 40 с.

107. Нейроинфекции у детей / Н. В. Скрипченко, Ю. В. Лобзин, Г. П. Иванова [и др.] // Детские инфекции. — 2014. — № 1. — С. 8-18.

108. Некоторые иммунологические особенности КЭ в Пермском крае / Л. П. Быкова, А. П. Годовалова, Р. Ф. Кузьяев, О. В. Лебединская // Сибирский медицинский журнал. — 2012. — Т. 115, № 8. — С. 52-54.

109. Необычный случай летального исхода клещевого энцефалита у пациента, привитого вакцинами разных генотипов (Челябинская область) / В. В. Погодина, С. В. Лучинина, О. Н. Степанова [и др.] // Эпидемиология и инфекционные болезни. — 2015. — Т. 20, № 1. — С. 56-64.

110. О дальнейшем совершенствовании мероприятий по профилактике клещевого энцефалита : Приказ № 141 Министерства здравоохранения СССР : дата принятия 9 апреля 1990 года.

111. Образцова, Р. Г. Патоморфоз острого клещевого энцефалита на Среднем Урале / Р. Г. Образцова, Л. И. Волкова, Б. А. Ерман, Л. Н. Зайцева, Я. Б. Бейкин, Л. И. Дроздова, Л. Г. Тулакина. — Екатеринбург : Уральское издательство, 2008. — 228 с.

112. Определение нейругуморальных факторов ликвора для прогнозирования тяжести течения клещевого энцефалита / Ю. В. Каракулова, Н. Н. Воробьева, О.Н. Сумливая [и др.] // Медицинская наука и образование Урала. - 2022. – Т.23, №4. – С.55-59. – Doi: 10.36361/18148999_2022_23_4_55.

113. Особенности клещевого энцефалита в Ярославской области на современном этапе. Проблемы эволюции инфекции / С. Г. Герасимов, Т. А. Дружинина, Л. С. Карань [и др.] // Эпидемиология и инфекционные болезни. — 2014. — Т. 19, № 4. — С. 37-44.

114. Особенности клинического течения и диагностики смешанных клещевых инфекций в Южно-Уральском природном очаге / В. В. Погодина, Л. С. Карань, Н. М. Колясникова [и др.] // Эпидемиология и инфекционные болезни. — 2006. — № 5. — С. 50-54.

115. Особенности противовирусного иммунного ответа у вакцинированных и невакцинированных пациентов на примере лихорадочной формы клещевого энцефалита / Н. В. Крылова, Г. Н. Леонова, Е. В. Павленко [и др.] // Бюллетень

Сибирского отделения Российской академии медицинских наук. — 2011. — Т. 31, № 4. — С. 72-78.

116. Особенности эпидемиологической ситуации по клещевому вирусному энцефалиту в Российской Федерации в 2017 г. и прогноз ее развития на 2018 г. / А. Я. Никитин, Е. И. Андаев, А. К. Носков [и др.] // Проблемы особо опасных инфекций. — 2018. — Вып. 1. — С.44-49. — Doi: 10.21055/0370-1069-2018-1-44-49.

117. Патоморфоз клещевого энцефалита в Кировской области / О. Н. Любезнова, А. Л. Бондаренко, Е. О. Утенкова, Е. Л. Контякова // Инфекционные болезни. — 2015. — Т. 13, № 1. — С. 39-45.

118. Патоморфоз клещевого энцефалита на фоне иммунопрофилактики / О. В. Ладыгина, И. П. Быков, М. Г. Топоркова [и др.] // Уральский медицинский журнал. — 2017. — Т. 7, № 151. — С.85-92.

119. О перечне эндемичных территорий по клещевому вирусному энцефалиту в 2020 г. : Письмо Федеральной службы по надзору в сфере защиты прав потребителей и благополучия человека (Роспотребнадзор) № 02/3025-2021-32 от 17.02.2021.

120. Печенкина, Н. В. Значение иммунологических особенностей для прогнозирования течения клещевого энцефалита и обоснование патогенетической терапии / Н. В. Печенкина, Л. В. Тер-Багдасарян // Известия высших учебных заведений. Уральский регион. — 2014. — № 2. — С. 128-131.

121. Погодина, В. В. Хронический клещевой энцефалит : этиология, иммунология, патогенез / В. В. Погодина, М. П. Фролова, Б. А. Ерман ; отв. ред. Е. Ф. Бочаров ; АН СССР, Сибирское отд-ние [и др.]. — Новосибирск : Наука : Сибирское отд-ние, 1986. — 231, [2] с. : ил.; 22 см.

122. Погодина, В. В. Экспериментальное изучение клещевого энцефалита при алиментарном заражении. Сообщение I. Динамика распределения вируса в организме белых мышей, зараженных энтерально // Вопросы вирусологии. — 1960. — № 3. — С. 272-279.

123. Помогаева, А. П. Варианты течения острого периода, ближайшие и отдаленные последствия менингеальной формы клещевого энцефалита у детей // Инфекционные болезни. — 2006. — Т. 4, № 4. — С. 5-7.

124. Помогаева, А. П. Клещевой энцефалит у детей / Помогаева А. П., Караваева М. О. // Детские инфекции. — 2019, № 18 (2). — С. 17-19. — Doi: 10.22627/2072-8107-2019-18-2-17-19.

125. Попонина, Н. М. Клещевой энцефалит в Кировской области: эпидемиология, клиническая картина и исход заболевания / Н. М. Попонина, А. Л. Бондаренко // Практическая медицина. — 2019. — Т. 17, № 7. — С. 143-148.

126. Попонникова, Т. В. Особенности клиники и дифференциальной диагностики хронического клещевого энцефалита у детей в современных условиях / Попонникова Т. В., Галиева Г. Ю., Новиков В. Э. // Национальные приоритеты России. — 2011. — № 2 (5). — С. 179-180.

127. Прянишникова, Г. А. Иммунологическая характеристика клещевого энцефалита (научный обзор) // Вестник неврологии, психиатрии и нейрохирургии. — 2009. — № 9. — С. 4-10.

128. Прянишникова, Г. А. Современные представления об этиологии, эпидемиологии, патогенезе, патоморфологии клещевого энцефалита (научный обзор) // Вестник неврологии, психиатрии и нейрохирургии. — 2009. — № 8. — С. 10-14.

129. Рецидивирующий герпетический энцефалит у детей: описание случая и обзор литературы / Е. П. Деконенко, И. Я. Леонтьева, И. Н. Мартыненко [и др.] // Неврологический журнал. — 2008. — № 5. — С. 19-25.

130. Ржанова, Т. Г. Эпидемиологическая ситуация по заболеваемости клещевым вирусным энцефалитом в Тюменской области / Т. Г. Ржанова, О. А. Дубинина // Санитарная охрана территории. — 2012. — Т. 2, № 1-2. — С. 187-188.

131. Робинзон, И. А. Патологоанатомические изменения в нервной системе при весенне-летнем (таежном) энцефалите / Робинзон И. А., Ю. А. Сергеева // Архив биологических наук. — 1939. — Т. 56, вып. 2. — С.71-82.

132. Романенко, В. В. Заболеваемость клещевым энцефалитом в Свердловской области. Тактика иммунизации // За здоровое детство — за счастливое завтра! : Материалы XII межрегиональной научно-практической конференции, г. Екатеринбург, 19 апреля 2017 г. — Екатеринбург, 2017. — 46 с.

133. Сабитов, А. У. Дифференциальная диагностика полиомиелита и редкой формы клещевого энцефалита (клинический случай) / А. У. Сабитов, И. В. Илларионова, Н. А. Бацкалевич // Уральский медицинский журнал. — 2015. — № 4 (127). — с.33-35.

134. Садовникова, Т. Ю. Клещевой энцефалит в разных возрастных группах населения Хабаровского края / Т. Ю. Садовникова, Т. А. Захарычева, Г. М. Воронкова // Дальневосточный журнал инфекционной патологии. — 2007. — № 11. — С. 125-126.

135. Синтез специфических иммуноглобулинов основных классов JgM, JgA, JgG у больных клещевым энцефалитом / Э. А. Кветкова, Л. П. Дуринова, С. К. Переходова, В. Г. Шматко // Природноочаговые болезни человека: вопросы эпидемиологии и профилактики. — Омск, 1981. — С.47-58.

136. Скрипченко, Н. В. Клещевые инфекции у детей: диагностика, лечение и профилактика // Terra medica nova. — 2010. — № 1. — С. 5-11.

137. Случай острого энцефалита цитомегаловирусной этиологии / С. П. Кокарева, А. В. Макарова, Г. П. Романцов, Н. Д. Колесникова // Лечение и профилактика. — 2020. — Т. 10, № 3. — С. 79-81.

138. Случай поражения центральной и периферической нервной системы у ребенка при ветряной оспе / Г. П. Мартынова, И. А. Кутищева, Л. П. Алыева [и др.] // Детские инфекции. — 2012. — № 2. — С. 56-57.

139. Случай развития хронического клещевого энцефалита у вакцинированного пациента / А. В. Субботин, В. А. Семенов, В. Д. Смирнов [и др.] // Эпидемиология и вакцинопрофилактика. — 2014. — № 3 (76). — С. 104-109.

140. Случай сложной диагностики герпетического поражения нервной системы (клиническое наблюдение) / Г. М. Авдей, С. Д. Кулеш, П. Г. Хоперский [и др.] // Медицинские новости. — 2021. — Т. № 1, № 316. — С. 34—

141. Скрипченко, Е. Ю. Клинико-этиологические и МРТ параллели энцефалитов у детей / Е. Ю. Скрипченко, Г. П. Иванова, Н. В. Скрипченко [и др.] // Журнал неврологии и психиатрии им. С. С. Корсакова. — 2021. — Т.121, № 11, вып. 2. — С. 86-94.

142. Современные аспекты клиники клещевого энцефалита / Антонов К. А., Тарбеев А. К., Борисов В. А. [и др.] // Вопросы вирусологии. — 2007. — № 5. — С. 33-37.

143. Современные особенности ветряночных энцефалитов у детей / Н. В. Скрипченко, Г. П. Иванова, В. Н. Команцев, М. В. Савина // Журнал инфектологии. — 2009. — Т. 1, № 4. — С. 36-41.

144. Способы оценки изменения проницаемости гематоэнцефалического барьера и барьера ликвор-кровь при экспериментальном клещевом энцефалите / В. М. Курагина, О. В. Мотузова, Н. Н. Золотов, Г. Г. Карганова // Патогенез. — 2018. — Т. 16, № 2. — С. 30-36. — Doi: 10.25557/2310-0435.2018.02.30-36.

145. Стенько, Е. А. Состояние клеточного и гуморального иммунитета при инфицировании вирусом семейства Flaviviridae / Е. А. Стенько, Л. И. Ратникова, Н. В. Ермакова // Известия высших учебных заведений. Уральский регион. — 2013. — № 2. — С. 138-144.

146. Структурные изменения макрофагов, инфицированные вирусом клещевого энцефалита / Н. Г. Плеханов, Е. В. Пуставалов, Л. М. Сомова [и др.] // Цитология. — 2017. — Т. 59, № 3. — С. 199-209.

147. Тер-Багдасарян, Л. В. К вопросу об особенностях висцеральной фазы иммунопатогенеза клещевого энцефалита // Известия высших учебных заведений. Уральский регион. — 2014. — № 1. — С. 126-131.

148. Тер-Багдасарян, Л. В. Некоторые показатели клеточного иммунитета при клещевом энцефалите / Л. В. Тер-Багдасарян, Н. В. Печенкина, Л. И.

Ратникова // Известия высших учебных заведений. Уральский регион. — 2014. — № 4. — С. 133-137.

149. Тер-Багдасарян, Л. В. Прогностическое значение иммунологических показателей в ранней дифференциальной диагностике клинических форм клещевого энцефалита : автореферат дис.... кандидата медицинских наук : 14.00.36 / Тер-Багдасарян, Лариса Викторовна ; Челябинская гос. мед. академия. — Челябинск, 2002. — 24 с.

150. Травина, Н. С. Клинико-эпидемиологические особенности клещевого вирусного энцефалита в Курганской области / Н. С. Травина, С. М. Скрынник // Санитарная охрана территории : Материалы X съезда ВНПОЭМП, Москва, 12-13 апреля 2012. — 2012. — Т. 2, № 1-2. — С. 203-204.

151. Утенкова, Е. О. Течение клещевого энцефалита у лиц пожилого возраста // Неврологический журнал. — 2014. — Т. 19, № 3. — С. 32-35.

152. Фурсова, Л. А. Таламические инфаркты в бассейне артерии percheron: клиника и диагностика / Л. А. Фурсова, Д. В. Науменко // Международный неврологический журнал. — 2013. — № 1 (55). — С. 25-33.

153. Хасанова, Л. А. Трудности диагностики герпетического менингоэнцефалита на примере клинического случая / Л. А. Хасанова, В. А. Мартынов // Современная наука: актуальные проблемы теории и практики. Серия: естественные и технические науки. — 2017. — № 7-8. — С. 136-138.

154. Хроническая форма клещевого энцефалита: особенности клиники и диагностики (обзор литературы) / И. Ф. Хафизова, В. Х. Фазылов, Э. З. Якупов [и др.] // Вестник современной клинической медицины. — 2013. — Т. 6, вып. 3. — С. 79-85.

155. Черешнев, В. А. Иммунологические и патофизиологические механизмы системного воспаления / В. А. Черешнев, Е. Ю. Гусев // Медицинская иммунология. — 2012. — Т. 14, № 1-2. — С. 9-20.

156. Черницына, Л. О. Клещевой энцефалит: гуморальный иммунный ответ при различных формах и вариантах течения нейроинфекции // Бюллетень

сибирского отделения российской академии медицинских наук. — 2008. — № 6 (134). — С. 52-60.

157. Чистякова, Л. Г. Эпидемиологические особенности заболеваемости инфекциями, передающимися иксодовыми клещами, на современном этапе. Итоги сезона 2019 года в Свердловской области // Нейроинфекции : Материалы конференции. — Екатеринбург, 2020. — С. 87.

158. Шаповал, А. Н. Клещевой энцефаломиелит. — 1980. — с. 255.

159. Эволюция клещевого энцефалита и проблемы эволюции возбудителя / Т. А. Шопенская, Т. В. Фролова, Е. И. Андаева, А. Г. Трухина // Вопросы вирусологии. — 2007. — Т. 52, № 5. — С. 16-21.

160. Энцефалиты, вызванные вирусом клещевого энцефалита и боррелиями, у детей / Н. В. Скрипченко, Г. П. Иванова, Т. Н. Трофимова [и др.] // Эпидемиология и инфекционные болезни. — 2006. — № 3. — С. 36-41.

161. Эпидемиологическая ситуация по клещевому энцефалиту в регионах Центрального федерального округа России / С. Г. Герасимов, Л. В. Смирнов, С. Л. Разумовская [и др.] // Инфекционные болезни: новости, мнения, обучение. — 2019. — Т. 8, № 4. — С. 17-23.

162. Эпидемиологическая ситуация по клещевому вирусному энцефалиту в Российской Федерации в 2012 г. и прогноз на 2013 г. / Балахонов С. В., Н. Д. Пакскина, А. Я. Никитин [и др.] // Проблемы особо опасных инфекций. — 2013. — Вып. 1. — С. 34-37.

163. Эпидемиологическая ситуация по клещевому вирусному энцефалиту в Российской Федерации в 2015 г. и прогноз на 2016 г. / А. Я. Никитин, А. К. Носков, Е. И. Андаев [и др.] // Проблемы особо опасных инфекций. — 2016. — Вып. 1. — С. 40-43. — Doi: 10.21055/0370-1069-2016-1-40-43.

164. Эпидемиологическая ситуация по клещевому вирусному энцефалиту в Российской Федерации в 2019 г. и прогноз на 2020 г. / А. Я. Никитин, Е. И. Андаев, Е. В. Яцменко [и др.] // Проблемы особо опасных инфекций. — 2020. — Вып. 1. — С. 33-42. — Doi: 10.21055/0370-1069-2020-1-33-42.

165. Эпидемиологическая ситуация по клещевому вирусному энцефалиту в Российской Федерации (2009-2011 гг.) и прогноз на 2012 г. / А. К. Носков, А. Я. Никитин, Н. Д. Пакскина, [и др.] // Проблемы особо опасных инфекций. — 2012. — Вып. 111. — С. 30-33.

166. Эпидемиологическая характеристика клещевого энцефалита в Свердловской области за 20-летний период / Н. М. Колясникова, Л. Г. Чистякова, А. В. Платонов [и др.] // Эпидемиология и вакцинопрофилактика. — 2023. — Т.22, №8. — С.37-46. - Doi: 10.31631/2073-3046-2023-22-2-37-46.

167. A case of Epstein–Barr encephalitis with some curiosities / J. Pinto, S. Carvalho, C. Pereira [et al.] // *Neuroradiol J.* — 2015. — Vol. 28 (6). — P. 559–561. — Doi: 10.1177/1971400915602802.

168. Acute encephalitis associated with measles: MRI features / K. Y. Lee, W. H. Cho, S. H. Kim [et al.] // *Neuroradiology.* — 2003. — Vol. 45. — P. 100-106. — Doi: 10.1007/s00234-002-0884-x.

169. Alkadhi, H. MRI in tick-borne encephalitis / H. Alkadhi, S. S. Kollias // *Neuroradiology.* — 2000. — Vol. 42 (10). — P. 753-755. — Doi: 10.1007/s002340000396.

170. Autonomic and peripheral nervous system function in acute tick-borne encephalitis / B. Neumann, W. S. Mattle, S. Brix [et al.] // *J. List Brain Behav.* — 2016. — Vol. 6 (8). — P. e00485. — Doi: 10.1002/brb3.485.

171. Baskin, H. J. Neuroimaging of herpesvirus infections in children» / H. J. Baskin, G. Hedlund // *J. Pediatr Radiol.* — 2007. — Vol. 37. — P. 949–963. — Doi: 10.1007/s00247-007-0506-1.

172. Beer, S. Detection of anterior horn lesions by MRI in central European tick-borne encephalomyelitis / S. Beer, N. Brune, J. Kesselring // *J. Neurol.* — 1999. — Vol. 246 (12). — P. 1169-7. — Doi:10.1007/s004150050537.

173. Brain perfusion alterations in tick-borne encephalitis — preliminary report / Z. Tyrakowska-Dadełło, E. Tarasów, D. Janusek [et al.] // *Int J Infect Dis.* — 2018. — Vol. 68. — P. 26-30. — Doi: 10.1016/j.ijid.2018.01.002.

174. Can we differentiate between herpes simplex encephalitis and Japanese encephalitis? / J. Kalita, U. K. Misra, V. E. Mani, S. K. Bhoi // *Journal of the Neurological Sciences*. — 2016. — Vol. 366. — P. 110–115. — Doi: 10.1016/j.jns.2016.05.017.

175. Clinical challenges in 49-year-old patient with severe tick-borne myeloradiculitis despite complete active vaccination / J. Feige, T. Moser, L. Hauer [et al.] // *Vaccines (Basel)*. — 2020. — Vol. 8 (1). — P. 93. — Doi:10.33909/vaccines8010093.

176. Clinical Reasoning: A 49-year-old man with fever and proximal weakness of his arms / C. Seliger, W. Schulte-Mattler, U. Bogdahn, M. Uhl // *Neurology*. — 2014. — Vol. 82 (8). — P. e65-e69. — Doi: 10.1212/WNL0000000000000138.

177. CMV-associated encephalitis and antineuronal autoantibodies — a case report / X. Xu, P. Bergman, T. Willows [et al.] // *BMC Neurol*. — 2012. — Vol. 12. — P. 87. — Doi: 10.1186/1471-2377-12-87.

178. Cytomegalovirus associated transverse myelitis in an immunocompetent host with DNA detection in cerebrospinal fluid; a case report / S. Karunarathne, D. Udayakumara, Y. Fernando [et al.] // *BMC Res Notes*. — 2012. — Jul 20; 5:364. — Doi: 10.1186/1756-0500-5-364.

179. Diagnostic dilemma-dengue or Japanese encephalitis? / K. Sivamani, V. Dhir, S. Singh, A. Sharma // *Neurology India*. — 2017. — Vol. 65, № 1. — P. 105-107. — Doi: 10.4103/0028-3886.198194.

180. Detection of Tick-Borne Encephalitis Virus RNA in Urine / M. Veje, M. Studahl, P. Norberg [et al.] // *J. Clinical Microbiology*. — 2014. — Vol. 52 (11). — P. 4111-4112. — Doi: 10.1128/JCM.02428-14.

181. Differential diagnosis for bilateral abnormalities of the basal ganglia and thalamus / A. N. Hegde, S. Mohan, N. Lath, C. C. T. Lim // *J. Radio Graphics*. — 2011. — Vol. 31, № 1. — P. 5-30. — Doi: 10.1148/rg.311105041.

182. Diffusion MRI findings of cytomegalovirus-associated ventriculitis: a case report / J. H. Seok, K. Ahn, H. J. Park // *Br J Radiol*. — 2011. — Vol. 84 (1005). — P. e179-81. — Doi: 10.1259/bjr/31561378.

183. Epstein Barr virus encephalitis: Clinical diversity and radiological similarity / J. Kalita, P. K. Maurya, B. Kumar, U. K. Misra // *Neurol India*. — 2011. — Vol. 59 (4). — P. 605-7. — Doi: 10.4103/0028-3886.84347.

184. Epstein-Barr Virus Encephalitis in an Immunocompetent Child: A Case Report and Management of Epstein-Barr Virus Encephalitis / G. Akkoc, E. K. Kadayifci, A. Karaaslan [et al.] // *Case Rep Infect Dis*. — 2016. — Vol. 2016. — P. 7549252. — Doi: 10.1155/2016/7549252.

185. Epstein-Barr virus encephalitis presenting as cerebellar hemorrhage / Sabat S., Agarwal A., Zacharia T. [et al.] // *Neuroradiol J*. — 2015. — Vol. 28 (6). — P. 555-8. — Doi: 10.1177/1971400915609349.

186. Fauser, S. Unusual case of tick borne encephalitis with isolated myeloradiculitis / S. Fauser, O. Stich, S. Rauer // *J Neurol Neurosurg Psychiatry*. — 2007. — Vol. 78 (8). — P. 909–910. — Doi: 10.1136/jnnp.2006.110882.

187. Gadolinium Enhancement of CaudaEquina: A New MR Imaging Finding in the Radiculitic Form of Tick-Borne Encephalitis / Marjelund S., A. Jaaskelainen, T. Tikkakoski [et al.] // *AJNR Am J Neuroradiol*. — 2006. — Vol. 27 (5). — P. 995-7.

188. Garg, M. Herpes simplex encephalitis with thalamic, brainstem and cerebellar involvement / M. Garg, S. Kulkarni, A. Udwardia Hegde // *Neuroradiol J*. — 2018. — Vol. 31 (2). — P. 190-192. — Doi: 10.1177/1971400917703990.

189. Herpes simplex encephalitis and subsequent cytomegalovirus encephalitis after chemoradiotherapy for central nervous system lymphoma: a case report and literature review / H. I. Suzuki, A. Hangaishi, N. Hosoya [et al.] // *Int J Hematol*. — 2008. — Vol. 87 (5). — P. 538-541. — Doi: 10.1007/s12185-008-0083-6.

190. Herzig, R. An uncommon severe clinical course of European tick-borne encephalitis / R. Herzig, C. M. Patt, T. Prokes // *Biomed Pap Med Fac Univ Palacky Olomouc Czech Repub*. — 2002. — Vol. 146 (2). — P. 63–67. — Doi: 10.5507/bp.2002.013.

191. Imaging Findings in Tick-Borne Encephalitis With Differential Diagnostic Considerations / M. Horger, R. Beck, M. Fenchel [et al.] // *AJR Am J Roentgenol*. — 2012. — Vol. 199 (2). — P. 420-7. — Doi: 10.2214/AJR.11.7911.

192. Isolated meningomyeloradiculitis following infection with tick borne encephalitis virus / A. Rácz, G. Schallera, J. Lunkenheimera [et al.] // *Clinical Neurology and Neurosurgery*. 2012. — Vol. 114. — P. 1263— 1265. — Doi: 10.1016/j.clineuro.2012.02.047.

193. Isolated reversible splenial lesion in tick-borne encephalitis: A case report and literature review / H. Vollmann, G. Hagemann, H. J. Mentzel [et al.] // *Clinical Neurology and Neurosurgery*. — 2011. — Vol. 113 (5). — P. 430–433. — Doi:10.1016/j.clineuro.2011.01.010.

194. Jain, B. Role of intracellular events in the pathogenesis of dengue; an overview / B. Jain, U. C. Chaturvedi, A. Jain // *Microb. Pathog.* — 2014. — Vol. 69-70. — P. 45-52. — Doi: 10.1016/j.micpath.2014.03.004.

195. Jang, Y. Y. Transient asymptomatic white matter lesions following Epstein-Barr virus encephalitis / Y. Y. Jang, K. H. Lee // *Korean J Pediatr.* — 2011. — Vol. 54 (9). — P. 389-93. — Doi: 10.3345/kjp.2011.54.9.389.

196. Japanese Encephalitis Complicated with Obstructive Hydrocephalus / V. Suman, U. Roy, A. Panwar, A. Raizada // *J Clin Diagn Res.* — 2016. — Vol. 10 (2). — P. OD18-20. — Doi: 10.7860/JCDR/2016/16917.7274.

197. Kaiser, R. The clinical and epidemiological profile of tick-borne encephalitis in southern Germany 1994-98: a prospective study of 656 patients // *Brain*. — 1999. — Vol. 122 (11). — P. 2067–2078. — Doi:10.1093/brain/122.11.2067.

198. Kaiser, R. Tick-borne encephalitis (TBE) in Germany and clinical course of the disease // *Int J Med Microbiol.* — 2002. — Vol. 291, № 33. — P. 58-61. — Doi: 10.1016/s1438-4221(02)80012-1.

199. Kevin, R. Tick-borne encephalitis in children // *Wien Med Wochenschr.* 2012. — Vol. 162 (11-12). — P. 244–247. — Doi: 10.1007/s10354-012-0101-4.

200. Magnetic resonance imaging and clinical findings in adults with tick-borne encephalitis / A. Pichler, J. Sellner, G. Harutyunyan [et al.] // *Journal of the Neurological Sciences*. — 2017. — Vol. 378. — P. 266–269. — Doi:10.1061/j.jns.2017.02.003.

201. Magnetic resonance imaging findings and outcome in severe tick-borne encephalitis. Report of four cases and review of the literature / S. Marjelund, T. Tikkakoski, S. Tuisku, S. Räsänen // *Acta Radiologica*. — 2004. — Vol. 45 (1). — P. 88-94. — Doi: 101080/02841850410003356.

202. May early intervention with high dose intravenous immunoglobulin pose a potentially successful treatment for severe cases of tick-borne encephalitis? / D. Růžek, G. Dobler, H. H. Niller // *BMC Infect Dis*. — 2013. — Vol. 13. — P. 306. — Doi: 10.1186/1471-2334-13-306.

203. Meningoencephaloradiculomyelitis after tick-borne encephalitis virus infection: a case series / M. Ponfick, S. Hacker, H-J. Gdynia [et al.] // *European Journal of Neurology*. — 2012. — Vol. 19 (5). — P. 776-782. — Doi:10.1111/j.1468-1331.2011.03651.x.

204. MRI abnormalities in tick-borne encephalitis / S. Lorenzl, H. W. Pfister, C. Padovan, T. Yousry // *J. The Lancet*. — 1996. — Vol. 347 (9002). — P. 698-699. — Doi: 10.106/S0140-6736(96)91256-8.

205. MRI-imaging and clinical findings of eleven children with tick-borne encephalitis and review of the literature / C. von Stülpnagel, P. Winkler, J. Koch [et al.] // *Eur J Paediat Neurol*. — 2016. — Vol. 20 (1). — P. 45-52. — Doi: 10.1016/j.ejpn.2015.10.008.

206. Neurological manifestation of tick-borne encephalitis in North-Eastern Italy / B. Cruciatti, A. Beltrame, M. Ruscio [et al.] // *Neurol Sci*. — 2006. — Vol. 27 (2). — P. 122–124. — Doi: 10.1007/s10072-006-0612-0.

207. Neurotropic virus infections as the cause of immediate and delayed neuropathology / M. Ludlow, J. Kortekaas, C. Herden [et al.] // *Acta Neuropathologica*. — 2016. — Vol. 131 (2). — P. 159–184. — Doi: 10.1007/s00401-015-1511-3.

208. Persistent multifocal myoclonus following Russian spring summer encephalitis / M. Kraemer, H. Meyn, D. Linden, P. Berlit // *J. Neurol*. — 2006. — Vol. 253 (6). — P. 821-2. — Doi: 10.1007/s00415-006-0121-3.

209. Pfister, H.-W. Neuroradiographic manifestations of encephalitis / H.-W. Pfister, S. Lorenzl, T. Yousry // *N Engl J Med.* — 1997. — Vol. 337. — P. 1393-1394. — Doi: 10.1056/NEJM199711063371916.

210. Polyradiculitis as a predominant symptom of tick-borne encephalitis virus infection / C. Enzinger, B. Melisch, A. Reischl [et al.] // *Arch Neurol.* — 2009. — Vol. 66 (7). — P. 904-905. — Doi: 10.1001/archneurol.2009.117.

211. Predictors, neuroimaging characteristics and long-term outcome of severe european tick-borne encephalitis: a prospective cohort study / T. Lenhard, D. Ott, N. J. Jakob [et al.] // *PLoS One.* — 2016. — Vol. 11 (4). — P. e0154143. — Doi: 10.1371/journal.pone.0154143.

212. [Severe course of tick-borne encephalitis (Encephalomeningomyelitis): a case report] / J. D. Ostrowska, J. Zajkowska, W. Krupa [et al.] // *Med Pr.* — 2006. — Vol. 57 (1). — P. 25-8.

213. Severe tick borne encephalitis with simultaneous brain stem, bithalamic, and spinal cord involvement documented by MRI / A. Bender, G. Schulte-Altedorneburg, E. U. Walther, H-W. Pfister // *Neurol Neurosurg Psychiatry.* — 2005. — Vol. 76 (1). — P. 135–137. — Doi:10.1136/jnnp.2004/040469.

214. Severe tick borne encephalomyelitis after tick bite and passive immunization / J. M. Valdueza, J. R. Weber, L. Harms, A. Bock // *J Neurol Neurosurg Psychiatry.* — 1996. — Vol. 60 (5). — P. 593–594. — Doi:10.1136/jnnp.60.5.593.

215. Shian, W. Epstein-Barr virus encephalitis and encephalomyelitis: MR findings / W. Shian, C. Chi // *Pediatr Radiol.* — 1996. — Vol. 26 (9). — P. 690-3. — Doi: 10.1007/BF01356839.

216. Stich, O. MRI scans of cervical cord provide evidence of anterior horn lesion in a patient with tick-borne encephalomyeloradiculitis / O. Stich, M. Reinhard, S. Rauer // *Eur J Neurol.* — 2007. — Vol. 14 (6). — P. e5-6. — Doi: 10.1111/j.1468-1331.2007.01774.x.

217. Sureka, J. Clinico-radiological spectrum of bilateral temporal lobe hyperintensity: a retrospective review / J. Sureka, R. K. Jakkani // *Br J Radiol.* — 2012. — Vol. 85 (1017). — P. e782-92. — Doi: 10.1259/bjr/30039090.

218. Tick-Borne Encephalitis Among U.S. travelers to Europe and Asia — 2000-2009 / D. M. Granger, B. K. Lopansri, D. Butcher [et al.] // *JAMA*. — 2010. — Vol. 303 (21). — P. 2132-2135.

219. Tick-borne encephalitis in a 17-day-old newborn resulting in severe neurologic impairment / N. Jones, W. Sperl, J. Koch [et al.] // *Pediatr Infect Dis J*. — 2007. — Vol. 26 (2). — P. 185-186. — Doi:10.1097/01.inf.0000253056.34894.5f.

220. Tick-borne encephalitis in a child with previous history of completed primary vaccination / M. Zlamy, E. Haberlandt, J. Brunner [et al.] // *J. Pediatrics International*. — 2016. — Vol. 58 (1). — P. 56-8. — Doi: 10.1111/ped.12752.

221. Tick-borne encephalitis in Poland in years 1993–2008 — epidemiology and clinical presentation. A retrospective study of 687 patients / P. Czupryna, A. Moniuszko, S. A. Pancewicz [et al.] // *European Journal of Neurology*. — 2011. — Vol. 18. — P. 673–679. — doi: 10.1111/j.1468-1331.2010.03278.x.

222. Tickborne encephalitis Southwestern France / B. Herpe, I. Schuffenecker, J. Pillot [et al.] // *Emerging Infection Diseases*. — 2007. — Vol. 13, № 7. — P. 1114-1116. — Doi: 10.3201/eid1307.070041.

223. Tick-borne encephalitis with polyradiculitis documented by MRI / T. Pfefferkorn, B. Feddersen, G. Schulte-Altendorneburg [et al.] // *Neurology*. — 2007. — Vol. 68 (15). — P. 1232-1233. — Doi: 10.1212/01.wnl.0000259065.58968.10.

224. Tick-borne meningo-encephalitis in a 6-week-old infant / Iff T., Meier R., Olah E. [et al.] // *Eur J Pediatr*. — 2005. — Vol. 164 (12). — P. 787–788. — Doi: 10.1007/s00431-005-1753-5.

225. Viral Encephalitis: Etiology, Clinical Features, Diagnosis and Management / S. Ferrari, A. Toniolo, S. Monaco [et al.] // *The Open Infectious Diseases Journal*. — 2009. — Vol. 3 (1). — P. 1-12. — Doi: 10.2174/1874279300903010001.

226. Visualization of Central European Tick-Borne Encephalitis Infection in Fatal Human Cases / E. Gelpi, M. Preusser, F. Garzuly [et al.] // *J Neuropathol Exp Neurol*. — 2005. — Vol. 64, № 6. — P. 506-12. — Doi: 10.1093/jnen/64.6.506.

ПРИЛОЖЕНИЯ

Приложение 1.

Классификация острых форм клещевого энцефалита

(Волкова Л.И., 2001) [20]

1. Инаппаратные формы

2. Лихорадочные формы

3. Менингеальная форма

4. Очаговые формы

Одноуровневые

– энцефалитическая

– полиомиелитическая

– менингоэнцефалитическая

– полиоэнцефалитическая

Многоуровневые

– энцефалополиоэнцефаломиелитическая

– энцефалополиомиелитическая

– полиоэнцефаломиелитическая

– энцефалополиоэнцеломиелитическая

Приложение 2.**Шкала комы Глазго**

(Грэхэм Тисдейл, Б.Дж. Дженнетт, 1974 г.)

Критерии	Реакция	Оценка в баллах
Открывание глаз	произвольное	+4
	реакция на голос	+3
	реакция на боль	+2
	отсутствует реакция	+1
Двигательная реакция	выполнение движений по команде	+6
	целенаправленное движение в ответ на болевое раздражение (отталкивание)	+5
	отдергивание конечности на болевой раздражитель	+4
	Патологическое сгибание в ответ на болевое раздражение	+3
	Патологическое разгибание в ответ на болевое раздражение	+2
	отсутствие движений	+1
	Вербальные реакции	больной ориентирован, быстрый и правильный ответ на заданный вопрос
больной дезориентирован, спутанная речь		+4
словесная окрошка, ответ по смыслу не соответствует вопросу		+3
нечленораздельные звуки в ответ на заданный вопрос		+2
отсутствие речи		+1

Интерпретация результатов:

ясное сознание — 15 баллов

оглушение — 14–13 баллов

глубокое оглушение — 12–11 баллов

сопор — 10–9 баллов

умеренная кома — 8–6 баллов

глубокая кома — 5–4 баллов

терминальная кома — 3 балла

Приложение 3.

Классификация менингеального синдрома по степени тяжести

(Волкова Л.И., 2001) [20]

- 1 степень — ригидность затылочных мышц 1-2 поперечных пальца (п.п.) и/или сомнительный симптом Кернига и/или сомнительный симптом Брудзинского
- 2 степень — ригидность затылочных мышц 3-4 п.п. и/или умеренно выраженный симптом Кернига (1- или 2-сторонний) и/или симптом Брудзинского (1 или 2-х уровней)
- 3 степень — ригидность затылочных мышц до 5 п.п., выраженный симптом Кернига (2-сторонний) и/или симптомы Брудзинского (2-х или 3-х уровней).

Приложение 4.

Классификация полиомиелитического синдрома по степени тяжести

(Волкова Л.И., 2001) [20]

Степень тяжести	Критерии
1 степень	изолированный монопарез 3-4 балла или со слабостью мышц шеи 3-4 балла
2 степень	монопарез 0-2 балла или парапарез 3-4 балла, или вялый гемипарез 3-4 балла, или монопарез 0-2 балла и слабость мышц шеи 3-4 балла;
3 степень	парапарез 0-2 балла или вялый гемипарез 0-2 балла, или парапарез 3-4 балла и слабость мышц шеи 3-4 балла, или изолированный трипарез 3-4 балла или в сочетании со слабостью мышц шеи 3-4 балла
4 степень	трипарез 0-2 балла или парапарез 0-2 балла со слабостью мышц шеи 0-2 балла, или односторонний монопарез в сочетании со слабостью мышц шеи 0-2 балла, или изолированный тетрапарез 3-4 балла или в сочетании со слабостью мышц шеи 3-4 балла
5 степень	трипарез 0-2 балла и слабость мышц шеи 0-2 балла или тетрапарез 0-2-3 балла
6 степень	тетрапарез 0-2 балла в сочетании со слабостью мышц шеи 0-1 балла

Приложение 5.**Показатели клинического анализа крови**

(референтные показатели представлены лабораторной службой

ГАУЗ СО «СОКБ №1»)

Показатель	Норма
Лейкоциты	$4,0-8,0 \times 10^9/\text{л}$
Палочкоядерные нейтрофилы	$0-0,48 \times 10^9/\text{л}$ (0-6,0 %)
Сегментоядерные нейтрофилы	
Эозинофилы	$0,001-0,4 \times 10^9/\text{л}$ (0,01-5,0 %)
Базофилы	$0,008-0,12 \times 10^9/\text{л}$ (0,2-1,5 %)
Лимфоциты	$0,76-3,2 \times 10^9/\text{л}$ (19,0-40,0 %)
Моноциты	$0,12-0,88 \times 10^9/\text{л}$ (3-11 %)
СОЭ	0-15 мм/час

Приложение 6.**Показатели иммунного статуса**

(референтные показатели представлены лабораторной службой

ГАУЗ СО «СОКБ №1»)

Показатель	Норма
ФАЛ	10-20 %
ФАЛстим	>50 %
Инд.стим.	>3,0
СРБ	0-6 г/л
ЦИК	0-100
IgA	1,77-1,95г/л
IgM	0,91-1,09г/л
IgG	9,08-10,11г/л
T-лмф (%)	61-85 %
B-лмф (%)	35-55 %