

Минасов Б.Ш.¹, Гарапов И.З.², Валеев М.М.¹, Бикташева Э.М.¹,
Якупов Р.Р.¹, Минасов Т.Б.¹, Мавлютов Т.Р.¹

DOI 10.25694/URMJ.2020.04.25

Хирургическое лечение пациентов с посттравматическими дефектами первого пальца кисти

¹ Федеральное государственное бюджетное образовательное учреждение высшего образования «Башкирский государственный медицинский университет» Министерства здравоохранения Российской Федерации; ² Государственное бюджетное учреждение здравоохранения Республики Башкортостан Туймазинская центральная районная больница

Minasov B.Sh., Garapov I.Z., Valeev M.M., Biktasheva E.M., Yakupov R.R., Minasov T.B.,
Mavlyutov T.R.

Surgical treatment of patients with post-traumatic defects of the first finger

Резюме

Проведена оценка результатов хирургического лечения двух групп пациентов с обширными дефектами покровных тканей первого луча кисти: оперированных кровоснабжаемыми (1-я группа – основная, 36 пациентов) и некровоснабжаемыми кожными лоскутами (2-я группа – контрольная, 32 пациента). Критериями подбора групп послужили: пол и возраст пациентов; отсутствие сопутствующих заболеваний; механизм и давность травмы; размеры и локализация дефекта. Отдаленные результаты изучены в сроки от года до 15 лет. При оценке результатов оперативного лечения учитывали следующие данные: приживление аутоотрансплантата, его пластические свойства, устранение деформации и контрактуры, качество рубца, сроки и степень восстановления функциональных стереотипов, всех видов чувствительности и кровоснабжения пальца. Отличный и хороший результаты получены у 28 (77,8%) пациентов основной и у 10 (31,3%) пациентов контрольной группы, удовлетворительный – у 8 (22,2%) основной и у 13 (40,6%) пациентов контрольной группы, неудовлетворительный – у 9 (28,1%) пациентов только контрольной группы

Ключевые слова: первый палец кисти, дефект покровных тканей, кожная пластика, кожно-фасциальный лоскут, микрохирургия, лучевая артерия, реконструктивно-пластическая хирургия

Для цитирования: Минасов Б.Ш., Гарапов И.З., Валеев М.М., Бикташева Э.М., Якупов Р.Р., Минасов Т.Б., Мавлютов Т.Р. Хирургическое лечение пациентов с посттравматическими дефектами первого пальца кисти, Уральский медицинский журнал, №04 (187) 2020, с. 150—155, DOI 10.25694/URMJ.2020.04.25

Summary

The results of surgical treatment of two groups of patients with extensive defects in the integumentary tissues of the first ray of the hand were evaluated: operated on by blood supply (group 1 - main, 36 patients) and necro-supplied skin flaps (group 2 - control, 32 patients). The criteria for the selection of groups were: gender and age of patients; lack of concomitant diseases; mechanism and prescription of injury; size and location of the defect. Long-term results were studied in the period from a year to 15 years. When evaluating the results of surgical treatment, the following data were taken into account: engraftment of the autograft, its plastic properties, elimination of deformation and contracture, scar quality, timing and degree of restoration of functional stereotypes, all types of sensitivity and blood supply to the finger. Excellent and good results were obtained in 28 (77.8%) patients of the main and in 10 (31.3%) patients of the control group, satisfactory - in 8 (22.2%) of the main and 13 (40.6%) patients of the control groups, unsatisfactory - in 9 (28.1%) patients of only the control group

Key words: first finger, integumentary tissue defect, skin plastic, fascial skin flap, microsurgery, radial artery, reconstructive plastic surgery

For citation: Minasov B.Sh., Garapov I.Z., Valeev M.M., Biktasheva E.M., Yakupov R.R., Minasov T.B., Mavlyutov T.R., Surgical treatment of patients with post-traumatic defects of the first finger, Ural Medical Journal, №04 (187) 2020, p. 150—155, DOI 10.25694/URMJ.2020.04.25

Введение

Травматические повреждения покровных тканей кисти – это тяжелые поражения, характеризующиеся обширными разрушениями опорных тканей и развитием последовательной несостоятельности всех анатомических элементов, вызывающие каскад аутоиммунных процессов, изменяющие стереотип движений пациентов и приводящие к нарушениям кинематических реакций [1,5,8,9,10].

Открытые повреждения кисти составляют от 50 до 70 % всех ее травм, а в 6 - 12,5% случаев среди всех травм кисти являются причинами первичной инвалидности. Некорректный выбор тактики лечения при открытых повреждениях кисти встречается в 28-75% случаев, что приводит к повторным оперативным вмешательствам, увеличению длительности лечения, ухудшению эстетических и функциональных результатов лечения, а порой даже к инвалидизации. Обширные дефекты покровных тканей кисти способствуют нарушению психоэмоционального состояния пациентов, порождают чувство бесперспективности, неполноценности, неуверенности, уменьшают духовные и трудовые возможности личности, что часто приводит к развитию интеркуррентных заболеваний в психосоматической сфере [4, 8, 10].

Пациенты с травмами первого пальца кисти, особенно сопровождающиеся обширными повреждениями покровных тканей ввиду особенностей анатомии и значимости при функционировании кисти, составляют отдельную группу. Диапазон возможностей традиционных методов кожной пластики при обширных дефектах покровных тканей кисти, в том числе первого пальца, ограничен, вследствие чего ухудшаются эстетические и функциональные результаты лечения пациентов [2,3,6,7].

Цель исследования – провести сравнительный анализ эстетических и функциональных результатов хирургического лечения пациентов с обширными дефектами покровных тканей первого пальца кисти кровоснабжаемыми и некровоснабжаемыми лоскутами.

Материал и методы

Основу настоящей работы составили наблюдения за 68 пациентами с обширными дефектами покровных тканей первого пальца кисти, находившимися на лечении в клинике травматологии и ортопедии Башкирского государственного медицинского университета. Всем пациентам выполнены оперативные вмешательства по восстановлению целостности покровных тканей первого пальца различными видами кожной пластики. Из общего числа пациентов мужчин было 62 (91,2%), женщин - 6 (8,8%). Возраст варьировал от 2 месяцев до 67 лет. Обширные дефекты покровных тканей являлись следствием непосредственного травматического воздействия (59 случаев); инфекционного осложнения первичной хирургической обработки ран, шва сухожилий и остеосинтеза костей (9 случаев). Площади тканевых дефектов составили от 6 до 40 см², глубина – все слои кожи и подкожная клетчатка. Обследование пациентов проводили по общепринятой методике клинического обследования. Прово-

дили клиническое и биохимическое исследования крови, определяли группу крови и резус-фактор, общий анализ крови, мочи. При проведении микрохирургических операций ввиду их длительности, сложности и травматичности у всех пациентов обследовали свертывающую систему крови (фибриноген, протромбиновый индекс, АЧТВ), при необходимости анализировали тромбозластограмму, исследовали функцию печени (креатинин, мочевины, билирубин), определяли уровень сахара крови. Обследовали кровь на ВИЧ-инфекцию, HBsAg и реакцию Вассермана. В сомнительных и сложных случаях амбулаторно привлекали к обследованию анестезиологов, которые при необходимости проводили дополнительные исследования функции внешнего дыхания, РЭГ, ЭЭГ, показателей факторов свертывающей и противосвертывающей систем, уровня гормонов.

Для закрытия обширных дефектов покровных тканей были использованы следующие виды кожной пластики: расщепленным кожным лоскутом, полнослойным кожным лоскутом, т.е. некровоснабжаемыми аутоотрансплантатами и лоскутом, кровоснабжаемым из бассейна лучевой артерии.

Нами проведен сравнительный анализ хирургического лечения двух групп пациентов с обширными дефектами покровных тканей первого пальца кисти: оперированных кровоснабжаемыми (1-я группа – основная, 36 пациентов) и некровоснабжаемыми лоскутами (2-я группа – контрольная, 32 пациента). При подборе исследуемых групп учитывались пол и возраст пациентов; отсутствие сопутствующих заболеваний; механизм и давность травмы; размеры и локализация дефекта.

В основной группе пациентов для реконструкции обширных дефектов покровных тканей первого пальца кисти использовали островковый лоскут, кровоснабжаемый из бассейна лучевой артерии предплечья в традиционном варианте, который в хирургии кисти считается золотым стандартом. Лоскуты формировали на дистальной сосудистой ножке с ретроградным кровотоком. В ходе планирования операций считаем обязательным целенаправленное предоперационное обследование на проходимость магистральных артерий оперируемого предплечья и артериальной ладонной дуги кисти. В сомнительных случаях при интерпретации данных неинвазивных методов диагностики проводили ангиографию магистральных артерий оперируемого сегмента конечности. Периферическую сосудистую ножку лоскута выделяли до уровня основания первой пястной кости. Лоскут ротировали к периферии. Донорский дефект закрывали местными тканями.

Результаты и обсуждение

Результаты хирургического лечения пациентов с обширными дефектами покровных тканей первого пальца кисти оценивались по следующим параметрам: приживление аутоотрансплантата, его пластические свойства, устранение деформации и контрактуры, качество рубцов, их влияния на функцию сочленяющихся сегментов, полноценность восстановления амплитуды движений в

суставах первого пальца, сила кисти и основные виды захвата кисти. Амплитуду движений в суставах первого пальца измеряли с помощью угломера, силу мышц кисти – с помощью кистевого экспандера в изометрическом режиме. Степень восстановления различных видов захвата кисти оценивали в сравнении с контралатеральной конечностью. Определение достоверности отличий при определении захватов кисти проводили с использованием критерия Мак-Немара, который подобно парному критерию Стьюдента часто используется для выявления изменений в наблюдениях типа «до – после», когда интересующий нас признак принимает одно из двух значений («есть – нет»).

Повреждения покровных тканей первого пальца кисти обуславливают нарушения регионарного и местного кровообращений. Глубина качественных и количественных показателей этого процесса, как правило, увязывалась с тяжестью травмы и осложнениями. Для оценки состояния регионарного и местного кровообращений использовались следующие методы: ультразвуковая доплерография магистральных артерий, термография, исследование микроциркуляции лазерным анализатором капиллярного кровотока. Качественные и количественные характеристики электрофизиологических показателей, отражающих состояние регионарного и местного кровообращений верхних конечностей после травмы и восстановительно-реконструктивных вмешательств, ана-

лизировались в динамике в сравнении с симметричной конечностью.

Полученные данные показали, что отличный и хороший результаты наблюдались у 28 (77,8%) пациентов основной и у 10 (31,3%) контрольной групп, удовлетворительный - у 8 (22,2%) пациентов основной и у 13 (40,6%) контрольной групп, неудовлетворительный - у 9 (28,1%) человек контрольной группы. В основной группе ауто-трансплантаты полностью прижились. В четырех случаях имелись расхождения краев раны и незначительные краевые некрозы ауто-трансплантатов, что не повлияло на исход лечения. В трех случаях донорские раны зажили вторичным натяжением, что значительно не повлияло на функционирование оперированной конечности.

При проведении статистического анализа исходов лечения исследуемых групп пациентов с обширными дефектами покровных тканей первого пальца кисти мы учитывали степень восстановления амплитуды движений в суставах первого луча, основных видов захвата кисти, силы травмированной кисти. При оценке исходов хирургического лечения пациентов с обширными дефектами покровных тканей первого луча пальца отмечено достоверное увеличение объема движений, силы кисти и эффективности основных видов захвата (табл. 1,2)

Рубцы покровных тканей как неизбежное следствие любой открытой травмы или операции, особенно при локализации в так называемых функционально активных

Таблица 1. Показатели захвата кисти до и после пластики обширных дефектов покровных тканей первого пальца кисти некрвоснабжаемыми кожными лоскутами

Щипковый захват (χ^2 Мак-Немара (A/D) 16,41, p=0,029; (B/C) 26,04, p<0,001)		
До лечения	После лечения	
	Захвата нет	Захват есть
Захвата нет	1	28
Захват есть	0	21
Межпальцевый захват (χ^2 МакНамара (A/D) 24,04, p<0,001; (B/C) 22,04, p<0,001)		
	Захвата нет	Захват есть
Захвата нет	0	24
Захват есть	0	26
Плоскостной захват (χ^2 МакНамара (A/D) 28,26, p<0,001; (B/C) 14,06, p<0,001)		
	Захвата нет	Захват есть
Захвата нет	1	16
Захват есть	0	33
Крючковый захват (χ^2 МакНамара (A/D) 36,03, p<0,001; (B/C) 6,75, p=0,009)		
	Захвата нет	Захват есть
Захвата нет	0	11
Захват есть	1	38
Цилиндрический захват (χ^2 МакНамара (A/D) 14,09, p<0,001; (B/C) 25,04, p<0,001)		
	Захвата нет	Захват есть
Захвата нет	2	27
Захват есть	0	21
Шаровый захват (χ^2 МакНамара (A/D) 13,14, p=0,003; (B/C) 26,04, p<0,001)		
	Захвата нет	Захват есть
Захвата нет	2	28
Захват есть	0	20

Таблица 2. Показатели захвата кисти до и после пластики обширных дефектов покровных тканей первого пальца кисти кровоснабжаемыми кожными трансплантатами

Щипковый захват (χ^2 Мак-Немара (A/D) 1,50, p=0,220; (B/C) 33,03, p<0,001)		
До лечения	После лечения	
	Захвата нет	Захват есть
Захвата нет	5	35
Захват есть	0	1
Межпальцевый захват (χ^2 МакНамара (A/D) 0,13, p=0,724; (B/C) 31,03, p<0,001)		
	Захвата нет	Захват есть
Захвата нет	4	33
Захват есть	0	4
Плоскостной захват (χ^2 МакНамара (A/D) 3,50, p=0,061; (B/C) 25,04, p<0,001)		
	Захвата нет	Захват есть
Захвата нет	3	27
Захват есть	0	11
Крючковый захват (χ^2 МакНамара (A/D) 6,67, p=0,009; (B/C) 24,04, p<0,001)		
	Захвата нет	Захват есть
Захвата нет	2	26
Захват есть	0	13
Цилиндрический захват (χ^2 МакНамара (A/D) 2,29, p=0,131; (B/C) 32,03, p<0,001)		
	Захвата нет	Захват есть
Захвата нет	1	34
Захват есть	0	6
Шаровый захват (χ^2 МакНамара (A/D) 0,083, p<0,773; (B/C) 23,31, p<0,001)		
	Захвата нет	Захват есть
Захвата нет	7	28
Захват есть	1	5
Противопоставление (χ^2 МакНамара (A/D) 1,50, p=0,220; (B/C) 33,02, p<0,001)		
	Захвата нет	Захват есть
Захвата нет	1	35
Захват есть	0	40

зонах ко нечностей, составляют одну из серьезных проблем в травматологии и ортопедии.

Нередко рубцы, особенно гипертрофические, подвергаются значительной ретракции, ограничивая амплитуду движений в суставах, в частности кисти, и порой являются основанием для реконструктивной операции. Эстетическая характеристика рубца преимущественно субъективна, с другой стороны, это состояние объективное, так как может быть оценено с помощью объективных критериев: насколько рубец заметен для окружающих и в какой степени он изменяет восприятие контуров кисти, т.е. эстетически приемлемые и эстетически не приемлемые кожные рубцы

При планировании операций по восстановлению полноценных покровных тканей на конечностях, в частности на кисти, мы учитываем тот факт, что образование рубцов - это неотъемлемое последствие любой хирургической операции, оставляющей на теле рубец на всю жизнь.

Некроснабжаемые кожные лоскуты не отвечают всем требованиям, предъявляемым к полноценным пластическим материалам. Островковые кожные лоску-

ты с антеградным или ретроградным кровотоками, все чаще используются для замещения обширных дефектов мягких тканей различных сегментов конечностей ввиду того, что с целью васкуляризации не требуют навыков микрохирургической техники. Поэтому в последние годы многие хирурги при реконструкции покровных тканей различных сегментов конечностей, в частности кисти, предпочитают в качестве пластического материала использовать островковые кожные лоскуты с осевым типом кровоснабжения. На кисти наиболее часто используется лоскут, кровоснабжаемый из бассейна лучевой артерии предплечья.

Клинический пример (рис. 1). Пациент Д. 25 лет получил на производстве открытый перелом основной фаланги с травматической отслойкой покровных тканей первого пальца левой кисти. В экстренном порядке выполнены первичная хирургическая обработка раны и продольный остеосинтез спицей Киршнера. Через 7-9 дней после травмы наступил некроз мягких тканей вокруг раны основной фаланги. Кровообращение дистального сегмента пальца ухудшалось, так как имелось

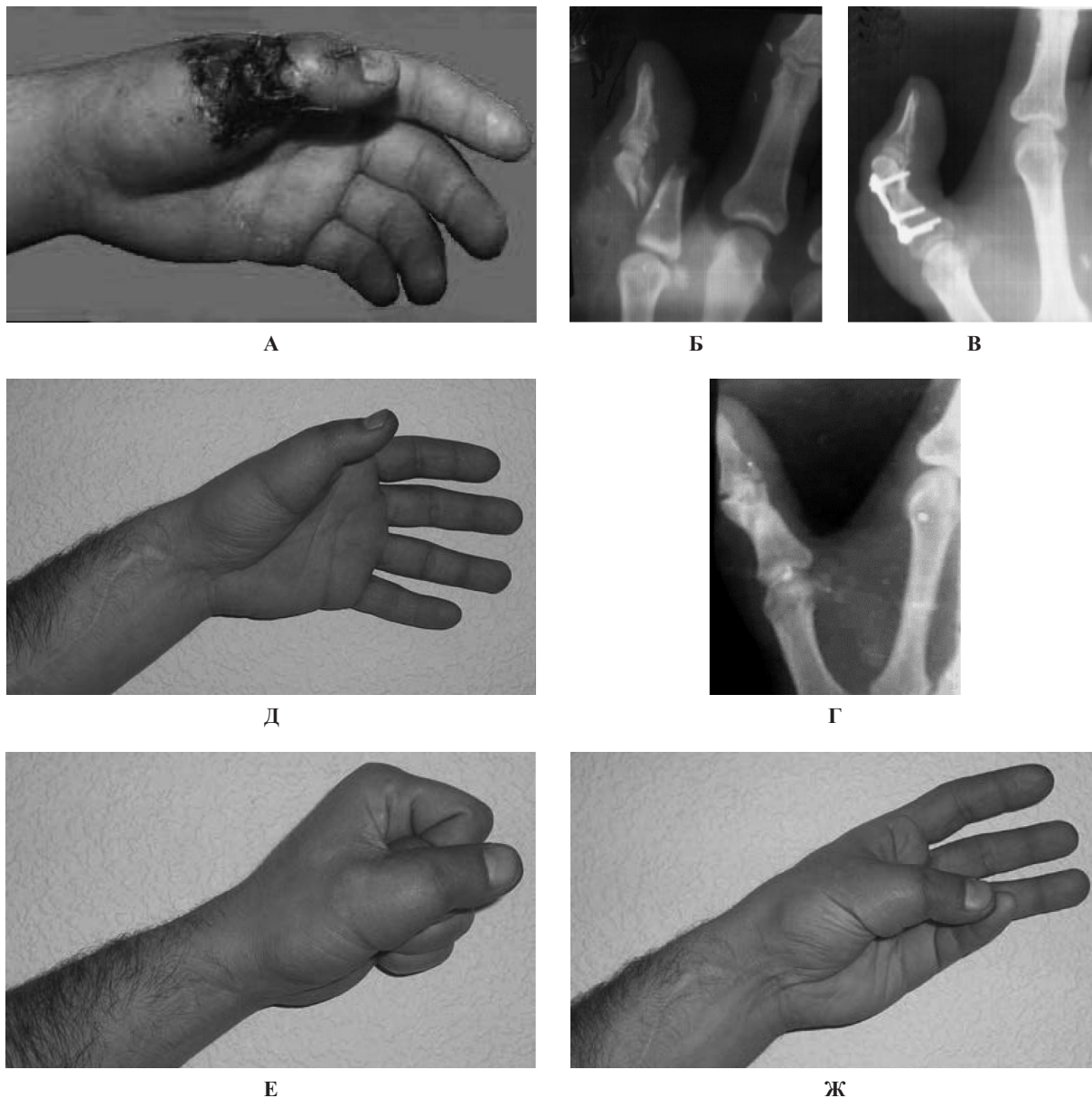


Рисунок 1. Пациент Д., 25 лет. Диагноз: открытый перелом основной фаланги, травматическая отслойка покровных тканей первого альца левой кисти: а – до операции; б – рентгенограмма кисти до операции; в – накостный остеосинтез основной фаланги пальца; г, д, е, ж - отдаленный результат лечения

повреждение конечных тыльных ветвей лучей артерии. Наступала угроза вторичного тромбоза единственно сохранившейся ладонной пальцевой артерии бассейна. Выполнена операция - некрэктомия, накостный остеосинтез основной фаланги, закрытие дефекта покровных тканей пальца ротированным лоскутом, кровоснабжаемым из бассейна лучевой артерии предплечья. Послеоперационный период протекал без осложнений: раны зажили первичным натяжением, кожный лоскут полностью прижился, наступило сращение основной фаланги пальца.

В последующем, через 4 месяца, выполнено удаление металлоконструкции. При осмотре через 13 лет после травмы кожный покров пальца эстетически приемлем, движения в суставах пальца в полном объеме, все виды захвата кисти сохранены.

Выводы

1. При восстановлении мягких тканей первого пальца кисти необходимо не только максимальное и полноценное восстановление функциональной возможности, но и эстетической привлекательности травмированной кисти.

2. Использование островкового лоскута, кровоснабжаемого из бассейна лучевой артерии предплечья, при обширных дефектах мягких тканей первого пальца кисти позволяет улучшить эстетические и функциональные результаты хирургического лечения пациентов. ■

Минасов Булат Шамильевич, доктор медицинских наук, профессор, заведующий кафедрой травматологии и ортопедии с курсом ИДПО ФГБОУ ВО «Башкирский

государственный медицинский университет» Министерства здравоохранения РФ, г. Уфа, **Гарапов Ильнур Зинурович**, заведующий отделением сочетанной травмы ГБУЗ РБ «Туймазинская центральная районная больница», г. Туймазы, **Якупов Расуль Радикович**, доктор медицинских наук, профессор кафедры травматологии и ортопедии с курсом ИДПО ФГБОУ ВО «Башкирский государственный медицинский университет» Министерства здравоохранения РФ, г. Уфа, **Бикташева Элина Маратовна**, аспирант кафедры травматологии и ортопедии с курсом ИДПО ФГБОУ ВО «Башкирский государственный медицинский университет» Министерства здравоохранения РФ, г. Уфа, **Валеев Марат Мазгарович**, доктор медицинских наук, профессор ка-

федры травматологии и ортопедии с курсом ИДПО ФГБОУ ВО «Башкирский государственный медицинский университет» Министерства здравоохранения РФ, **Минасов Тимур Булатович**, доктор медицинских наук, профессор кафедры травматологии и ортопедии с курсом ИДПО ФГБОУ ВО «Башкирский государственный медицинский университет» Министерства здравоохранения РФ, г. Уфа, **Мавлютов Тагир Рыфатович**, доктор медицинских наук, профессор кафедры травматологии и ортопедии с курсом ИДПО ФГБОУ ВО «Башкирский государственный медицинский университет» Министерства здравоохранения РФ, г. Уфа, e-mail: radialta@mail.ru. Автор, ответственный за переписку: Минасов Б. Ш. e-mail: minasov@rambler.ru

Литература:

1. Адани, Р. Микрохирургическая реконструкция травмированного большого пальца / Р. Адани, Э. Морандини // Вопросы реконструктивной и пластической хирургии. - 2013. - № 1. - С. 14-20.
2. Байтингер, В.Ф. Кровоснабжение кожи венозных лоскутов / В.Ф. Байтингер, А.Н. Дзюман, О.С. Курочкина // Вопросы реконструктивной и пластической хирургии. - 2012. - № 3. - С. 43-50.
3. Винник, С.В. Покровные дефекты пальцев и кисти / С.В. Винник, К.П. Пишенинов, И.О. Голубев, Е.А. Афонина // Курс пластической хирургии. - Рыбинск: Рыбинский дом печати, 2010. - С. 1187-1230.
4. Валеев, М.М. Реконструкция функциональных возможностей кисти с травматическим дефектом первого пальца на основе микрохирургических технологий / М.М. Валеев, И.З. Гарапов, Э.М. Бикташева // Практическая медицина. - 2015. - № 6. - С. 127-129.
5. Задний межкостный лоскут предплечья в реконструкции кисти / И.О. Голубев [и др.] // Вестник травматологии и ортопедии им. Н.Н. Приорова. - 2015. - № 1. - С. 66-71.
6. Кутянов, Д.И. Современные принципы и тенденции использования осевых кровоснабжаемых лоскутов в реконструктивной хирургии конечностей / Д.И. Кутянов, Л.А. Родоманова // Травматология и ортопедия России. - 2015. - № 1. - С. 106-117.
7. Применение островковых и перфорантных лоскутов для замещения дефектов покровных тканей кисти / В.С. Мельников [и др.] // Травматология и ортопедия России. - 2014. - № 3. - С. 39-43.
8. Родоманова, Л.А. Реконструктивные микрохирургические операции при травмах конечностей: руководство для врачей / Л.А. Родоманова, А.Ю. Кочиш. - СПб.: РНИИТО, 2012. - 116 с.
9. Digital artery perforator flaps for fingertip reconstructions / I. Koshima [et al.] // Plast. Reconstr. Surg. - 2006. - № 118. - P. 1579-1584.
10. New workhorse flaps in hand reconstruction / J.B. Friedrich [et al.] // Hand. - 2012. - № 7 (1). - P. 45-54.