

## Результаты инструментального обследования больных с синдромом диабетической стопы при критической ишемии нижних конечностей

<sup>1</sup> Национальный госпиталь при Министерстве здравоохранения КР, отделение гнойной хирургии, КГМА им. И.К. Ахунбаева, Бишкек

Akmatov N.E., Turkmenov A.M., Choi en Djun, Turkmenov A.A.

### Results of instrumental examination of patients with diabetic foot syndrome

#### Резюме

Актуальность и научная новизна. В статье изложены общие результаты инструментального исследования 60 обследованных больных с критической ишемией нижних конечностей находящихся на стационарном лечении в отделении гнойной хирургии Национального госпиталя при Министерстве здравоохранения Кыргызской Республики. Вопрос инструментальной диагностики при критической ишемии нижних конечностей очень острый, учитывая эпидемиологию патологии и ее последствия для пациентов. Выводы исследования будут способствовать в анализе и выборе тактики хирургического лечения пациентов с критической ишемией нижних конечностей. Цель. Проведение инструментального исследования пациентов с критической ишемией нижних конечностей при синдроме диабетической стопы. Материалы и методы. Исследование проведено 60 пациентам с диагнозом критической ишемии нижних конечностей на фоне сахарного диабета. Всем 60 пациентам были сделаны ультразвуковая доплерография, ультразвуковое дуплексное сканирование с цветным доплеровским картированием кровотока, рентгеноконтрастная ангиография. Результаты. Наши комбинированные результаты (до операции) ультразвукового дуплексного сканирования с цветным доплеровским картированием кровотока и рентгеноконтрастной ангиографии выявили у всех пациентов (с критической ишемией нижних конечностей на фоне сахарного диабета) мульти сегментарное поражение артерий нижних конечностей с преимущественным поражением артерий среднего и малого диаметра (подколенной артерии, артерий голени и стопы) – т. е. воспринимающего дистального русла. Выводы. Ультразвуковое дуплексное сканирование с цветным доплеровским картированием кровотока и рентгеноконтрастная ангиография (до операции) дают специфичность и точность результатов исследования артериального русла нижних конечностей в диапазоне 78-89%, однако комбинация обоих способов создает диапазон 90-98%, что позволяет врачам выбирать правильную тактику и метод хирургического лечения пациентов с критической ишемией нижних конечностей при сахарном диабете.

**Ключевые слова:** сахарный диабет, синдром диабетической стопы, критическая ишемия нижних конечностей, диагностика

#### Summary

Relevance and scientific novelty. The article presents the general results of an instrumental study of 60 examined patients with critical lower limb ischemia being hospitalized in the Purulent Surgery Department of the National Hospital under the Ministry of Healthcare of the Kyrgyz Republic. The issue of instrumental diagnosis in critical lower limb ischemia is very acute, given the epidemiology of pathology and its consequences for patients. The findings of the study will contribute to the analysis and selection of surgical treatment tactics for patients with critical lower limb ischemia. Objective: To conduct an instrumental study of patients with critical lower limb ischemia in diabetic foot syndrome. Materials and methods. The study was conducted in 60 patients with a diagnosis of critical lower limb ischemia associated with diabetes mellitus. All 60 patients underwent Doppler ultrasound, ultrasound duplex scanning with color Doppler blood flow mapping, and radiopaque angiography. Results: Our combined results (before surgery) of ultrasound duplex scanning with color Doppler blood flow mapping and radiopaque angiography revealed in all patients (with critical ischemia of the lower extremities in the presence of diabetes mellitus) a

multisegmental lesion of the arteries of the lower extremities with a primary lesion of medium and small diameter arteries (popliteal arteries, arteries of the lower leg and foot) - i.e., the perceiving distal bed. Conclusion. Ultrasonic duplex scanning with color Doppler blood flow mapping and radiopaque angiography (before surgery) give specificity and accuracy of the results of the study of the arterial bed of the lower extremities in the range of 78-89%, however, a combination of both methods creates a range of 90-98%, which allows doctors to choose the right tactics and a method of surgical treatment of patients with critical lower limb ischemia in diabetes mellitus.

**Key words:** diabetes mellitus, diabetic foot syndrome, critical lower limb ischemia, ultrasonic duplex scanning with color Doppler blood flow mapping, radiopaque angiography

## Введение

Сахарный диабет (СД) является актуальной проблемой современной медицины в связи с высоким уровнем смертности среди пациентов (3-е место в структуре смертности от заболеваний) [1]. 80% всех пациентов с СД приходится на развивающиеся страны мира [2].

Эпидемиологический прогноз относительно СД крайне тревожный: общее число диабетиков увеличится до 380 миллионов к 2025 году [3].

СД приобретает в XXI веке характер неинфекционной пандемии и самыми опасными последствиями этого заболевания являются его разнообразные осложнения [4].

Самым грозным осложнением СД является критическая ишемия нижних конечностей (КИНК). Риск развития КИНК у пациентов с СД в 10-20 раз выше по сравнению с пациентами без диабета [5].

Пациенты с СД и КИНК представляют собой тяжелую категорию больных с высоким риском неблагоприятных исходов. Смертность у пациентов с СД и КИНК составляет 30% в течение 5 лет [6].

КИНК характеризуется одним из двух следующих критериев: 1) постоянная боль в покое, требующая регулярного приема анальгетиков в течение двух недель и более и/или 2) трофическая язва или гангрена пальцев или стопы, возникшие на фоне хронической артериальной недостаточности [7].

Синдром диабетической стопы (СДС) является грозным осложнением СД. В Международном соглашении по диабетической стопе, опубликованном в 2015 году СДС определяется как инфицированный дефект кожи (язва), мягких тканей, с возможной деструкцией глубоких тканей стопы, связанной с неврологическими нарушениями и снижением магистрального кровотока различной степени тяжести в артериях нижних конечностей [8].

Говоря об осложнениях СД, следует отметить, что существует прямая связь между КИНК и СДС, так как при КИНК у СДС две формы: нейропатическая (НП) и нейроишемическая (НИ) [9].

СДС приводит к высокой статистике смертности среди пациентов; например, в Российской Федерации (РФ) статистика по смертности равна 60,3/100 тыс. населения [4].

Помимо высокой статистики, СДС повышает риск ампутации нижних конечностей почти в 25 раз [10]. Если 50-70% всех ампутаций нижних конечностей приходится на СД, то на СДС приходится 85% из данного числа [11].

Проблема усугубляется высокой частотой рецидива: 30% пациентов с СДС подвергаются повторной ампута-

ции нижних конечностей в период 1-3 лет; спустя 5 лет число пациентов на повторную ампутацию увеличивается с 30% до 54% [3].

С учетом эпидемиологии, последствий от осложнений (в виде нейропатической и нейроишемической форм СДС при КИНК) на фоне сахарного диабета своевременная и правильная инструментальная диагностика крайне актуальна. Диагностика способна снизить статистику смертности, ампутаций нижних конечностей [12,13].

**Цель.** Проведение инструментального исследования пациентов с критической ишемией нижних конечностей при синдроме диабетической стопы.

## Материалы и методы

Исследование проведено 60 пациентам с диагнозом критической ишемии нижних конечностей (КИНК) на фоне сахарного диабета (СД). 60 пациентов были разбиты на 2 группы.

В 1 группу вошли 30 человек, которые получили реконструктивные операции на артериях нижних конечностей (прямые методы реваскуляризации нижних конечностей). Во 2 группу - те, которые получили КИНК (в т. ч. непрямые методы реваскуляризации нижних конечностей).

Всем 60 пациентам были сделаны ультразвуковая доплерография (УЗДГ) и ультразвуковое дуплексное сканирование (УДС) с цветным доплеровским картированием кровотока (ЦДКК).

Эффективность данных инструментов диагностики имеет научное обоснование [14,15,16].

## Результаты и обсуждение

Полученные результаты ультразвуковых методов исследования сосудов выглядят следующим образом. До операции регионарное систолическое давление (РСД) у 1 группы при III степени ХИНК равнялось 49,5-55,5 в среднем 50,0±0,5, при IV степени ХИНК - 30,0-48,0, в среднем 41,0±3,5.

У 2 группы при III степени ХИНК РСД равнялось 48,0-55,0 в среднем 49,0±0,5, при IV степени ХИНК - 30,0-48,0, в среднем 39,0±3,0 (табл. 1).

Данные РСД у обеих группы были практически идентичны ( $p > 0,05$ ).

Лодыжечно-плечевой индекс (ЛПИ) до операции в 1 группе при III степени ХИНК равнялся 0,35-0,45, в среднем 0,38±0,11. При IV степени ХИНК - 0,2-0,34, в среднем 0,30±0,05. ЛПИ во 2 группе при III степени ХИНК равнялся 0,35-0,45, в среднем 0,38±0,12, при IV степени

Таблица 1. Значения РСД у больных 1 и 2 групп до операции,  $M \pm m$  (min-max)

Значения РСД	1 группа, n=30	2 группа, n=30
При III степени ХИНК	41,0±3,5 (30,0-48,0)	49,0±0,5 * (48,0-55,0)
При IV степени ХИНК	50,0±0,5 (49,5-55,5)	39,0±3,0 * (30,0-48,0)

Примечание: \* - значение  $p > 0,05$  по отношению к показателям в 1 группе.

Таблица 2. Значения ЛПИ у больных 1 и 2 групп до операции,  $M \pm m$  (min-max)

Значения ЛПИ	1 группа, n=30	2 группа, n=30
При III степени ХИНК	0,38±0,11 (0,35-0,45)	0,38±0,12 * (0,35-0,45)
При IV степени ХИНК	0,30±0,05 (0,2-0,34)	0,30±0,04 * (0,2-0,34)

Примечание: \* - значение  $p > 0,05$  по отношению к показателям в 1 группе.

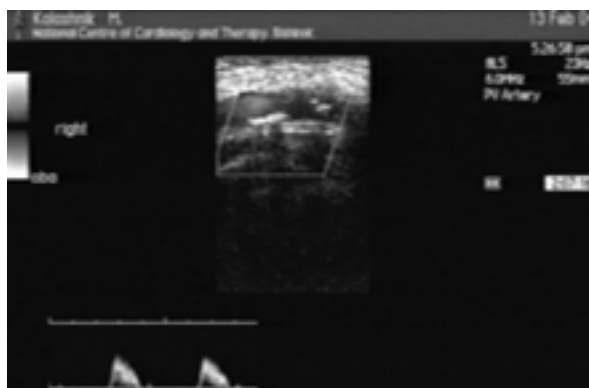


Рис. 1. УДС с ЦДКК. ПБА - стеноз, изменено магистральный кровоток, атеросклеротическая бляшка.

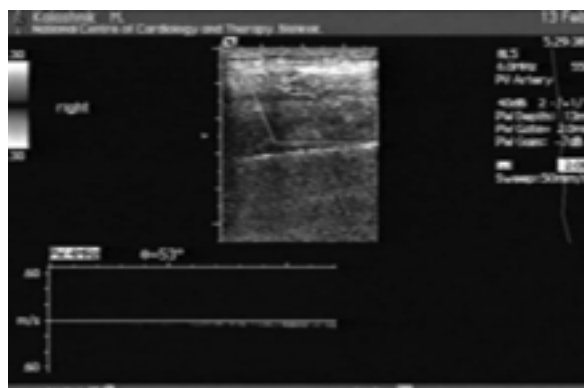


Рис. 2. УДС с ЦДКК. задней большеберцовой артерии (ЗББА) – кровоток практически не определяется

ХИНК - 0,2-0,34, в среднем  $0,30 \pm 0,04$  (табл. 2). ЛПИ в обеих группах равнялся  $p > 0,05$ .

Ультразвуковое дуплексное сканирование (УДС) с цветным доплеровским картированием кровотока (ЦДКК) показало наличие атеросклеротических бляшек (преимущественно кальцированные) в общей бедренной артерии (ОБА) и поверхностной бедренной артерии (ПБА) у всех групп пациентов.

Утолщение комплекса интима-медиа наблюдалось на всех участках нижних конечностей.

У всех пациентов выявлен упадок линейной скорости кровотока и трансформированный характер кровотока на магистральный или коллатеральный, что свидетельствовало о наступлении стеноза (рис.1).

Ультразвуковая доплерография (УЗДГ) и ультразвуковое дуплексное сканирование (УДС) с цветным доплеровским картированием кровотока (ЦДКК) не выявили кровотока в проекции артерий с патологией окклюзии (рис.2).

Перед шунтированием корректное выявление локализации и характера сосудистой патологии, локализации для проксимального анастомоза (путей притока в бедренные артерии), локализации для дистального анастомоза с изучением дистального артериального русла (путей оттока крови в подколенную артерию (ПА) и артерии голени) критически важны.

Потому перед шунтированием всем пациентам обеих групп была проведена рентгеноконтрастная ангиография (РКАГ) (поясничная аортоартериография или бедренная артериография).

Наша комбинированные результаты (до операции) ультразвукового дуплексного сканирования (УДС) с цветным доплеровским картированием кровотока (ЦДКК) и рентгеноконтрастной ангиографии (РКАГ) выявили (табл. 3) у всех пациентов (с ХИНК на фоне СД) мульти-сегментарное поражение артерий нижних конечностей с преимущественным поражением артерий среднего и малого диаметра (ПА, артерий голени и стопы) – т. е. воспринимаящего дистального русла (рис. 7-12).

Гемодинамически значимый стеноз выявлен у пациентов двух групп с критической ишемией нижних конечностей на фоне сахарного диабета в следующих артериях: на общей бедренной артерии (ОБА) – в 10 (33,3%) и в 13 (43,3%) случаев, на ПБА – в 12 (40,0%) и в 18 (60,0%), на глубокой бедренной артерии (ГБА) – в 10 (33,3%) и в 10 (33,3%), на ПА – в 8 (26,7%) и в 7 (23,3%), на ЗББА – в 15 (50,0%) и в 5 (16,7%), на передней большеберцовой артерии (ПББА) - 17 (56,7%) и в 5 (16,7%), на малоберцовой артерии (МБА) – в 8 (26,7%) и в 9 (30,0%).

Окклюзия выявлена в следующих артериях: на ПБА – в 15 (50,0%) и в 10 (33,3%) случаев, на ПА – в 20 (66,7%) и в 23 (76,7%), на ЗББА – в 4 (13,3%) и в 25 (83,3%), на ПББА – в 12 (40,0%) и в 20 (66,7%), на МБА – в 20 (66,7%) и в 21 (70,0%). Полная окклюзия ни у одного пациента не выявлена.

Таблица 3. Локализация и характер сосудистых поражений у больных 1 и 2 групп по данным ультразвукового и ангиографического исследований, количество больных (%)

Локализация поражения	Характер поражения					
	ГЭС (< 50%)		Окклюзия		Всего (ГЭС+окклюзия)	
	1 группа, n=30	2 группа, n=30	1 группа, n=30	2 группа, n=30	1 группа, n=30	2 группа, n=30
ОБА	10 (33,3)	13 ** (43,3)	-	-	10 (33,3)	13 (43,3)
ПБА	12 (40,0)	18 ** (60,0)	15 (50,0)	10 ** (33,3)	27 (90,0)	28 (93,3)
ГБА	10 (33,3)	10 ** (33,3)	-	-	10 (33,3)	10 (33,3)
ПА	8 (26,7)	7 ** (23,3)	20 (66,7)	23 ** (76,7)	28 (93,3)	30 (100,0)
ЗББА	15 (50,0)	5 * (16,7)	4 (13,3)	25 * (83,3)	19 (63,3)	30 (100,0)
ПББА	17 (56,7)	5 * (16,7)	12 (40,0)	20 * (66,7)	29 (96,7)	25 (83,3)
МБА	8 (26,7)	9 ** (30,0)	20 (66,7)	21 ** (70,0)	28 (93,3)	30 (100,0)

Примечание: \* - значение  $p < 0,05$  по отношению к показателям в 1 группе, \*\* - значение  $p > 0,05$  по отношению к показателям в 1 группе.

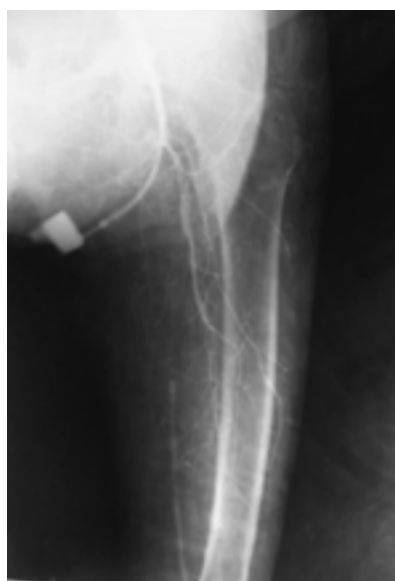

Рис. 3. РКАГ. Окклюзия ПБА, стеноз ГБА.

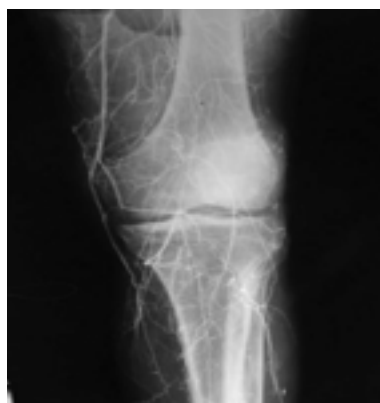

Рис. 4. РКАГ. Окклюзия ПБА и ПА. Выраженное развитие коллатералей.

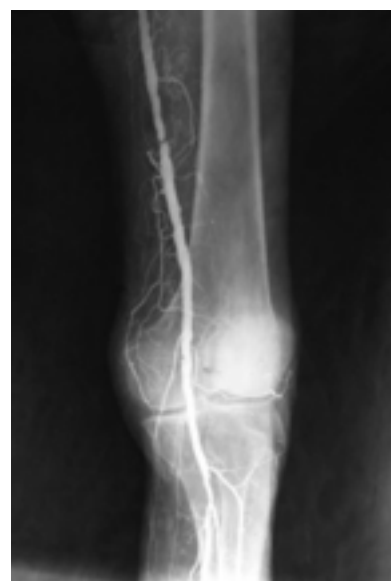

Рис.5. РКАГ. Стеноз ПА и артерий голени.

Следовательно, гемодинамически значимый стеноз и окклюзия выявлена в следующих артериях обследованных пациентов двух групп: на ОБА – в 10 (33,3%) и в 13 (43,3%) случаев, на ПБА – в 27 (90,0%) и в 28 (93,3%), на ГБА – в 10 (33,3%) и в 10 (33,3%), на ПА – в 28 (93,3) и в 30 (100,0%), на ЗББА – в 19 (63,3%) и в 30 (100,0%), на ПББА – в 29 (96,7%) и в 25 (83,3%), на МБА – в 28 (93,3) и в 30 (100,0%).

Статистическая ( $p > 0,05$ ) разница числа случаев ГЭС и окклюзии ЗББА и ПББА (т. е. состоянии принимающего дистального русла) двух групп больных вызвана разной тактикой и методом хирургического лечения: относительно первой группы были проведены рекон-

структивные операции на артериях нижних конечностей (прямые методы реваскуляризации нижних конечностей), а относительно второй- нереконструктивные операции.

Обследование двух групп больных на предмет перспективы использования ПА и артерий голени для дистального анастомоза, т. е. как принимающего дистального русла показал следующие результаты: ПА – у 6 (20,0%), 2 артерий голени - у 8 (26,7%), 1 артерии голени – у 19 (63,3%), 3 артерий голени – в нулевом случае, окклюзия всех артерий голени – у 3 (10,0%). Перспектива использования ПА и артерий голени для дистального анастомоза у второй группы равна нулю.

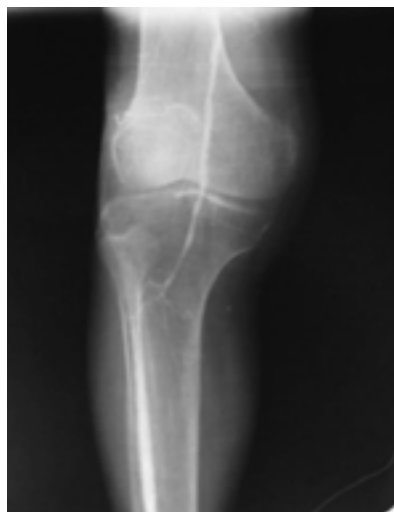

Рис. 6. РКАГ. Стеноз ПА, окклюзия артерий голени.

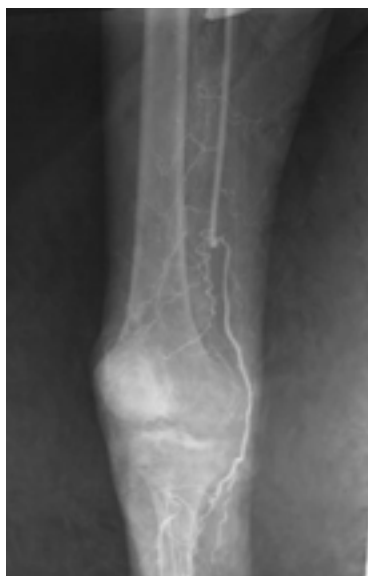

Рис. 7. РКАГ. Окклюзия ПА и артерий голени.

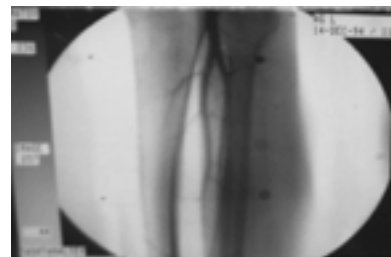


Рис. 8. РКАГ. Окклюзия ЗББА и ПББА, стеноз МБА.

## Заключение

Ультразвуковая доплерография (УЗДГ), ультразвуковое дуплексное сканирование (УДС) с цветным доплеровским картированием кровотока (ЦДКК), рентгеноконтрастная ангиография (РКАГ) (до операции) дают специфичность и точность результатов исследования артериального русла нижних конечностей в диапазоне 78-89%, однако комбинация обоих способов создает диапазон 90-98%.

Поэтому необходимо комбинировать все перечисленные инструменты, что только повышает объективность выводов относительно патологии артерий нижних конечностей и позволяет врачам выбирать правильную тактику и метод хирургического лечения пациентов с КИНК при СД. ■

*Акматов Нарын Эсенбекович, и.о. доцента кафедры хирургических дисциплин Международной высшей школы медицины Международного университета в Кыргызстане, г. Бишкек, Туркменов Альберт Мамбетович, ассистент кафедры пропедевтической хирургии КГМА имени И.К. Ахунбаева, Туркменов Алыбек Альбертович – и.о. доцент кафедры пропедевтической хирургии КГМА имени И.К. Ахунбаева, Жыңжыров Бейшенбек Казатович, к.м.н., ассистент кафедры пропедевтической хирургии КГМА имени И.К. Ахунбаева, Автор, ответственный за переписку — Акматов Нарын Эсенбекович, 720047, г. Бишкек, ул. Термечикова, 10, тел.: 0550 015551*

## Литература:

1. Галстян К.О., Петунина Н.А., Недосугова Л.В., Бревнова Н.В. Возможности использования комплексного подхода при лечении хронических ран нижних конечностей в условиях кабинета «диабетическая стопа». *Стационарозамещающие технологии: Амбулаторная хирургия*; 2015: 3–4: 58–65.
2. Piaggese A, Apelqvist J (eds): *The Diabetic Foot Syndrome*. Front Diabetes. Basel, Karger, 2018;(26):1–18 (DOI: 10.1159/000480040)
3. Корнищева В.Г., Белова С.Г. Этиология, клиника микоза стоп у больных сахарным диабетом второго типа. *Успехи медицинской микологии*; 2014: (13): 115–116.
4. Дедов, И.И. Клинические рекомендации "Алгоритмы специализированной медицинской помощи больным сахарным диабетом" 8-й выпуск / И.И. Дедов, М.В. Шестакова, А.Ю. Майоров [и др.] // *Сахарный диабет*. 2017;(20-1):1–121.
5. Baumann F, Engelberger R.P, Willenberg T, Do D., Christoph Kalka C., Baumgartner I., Diehm N. Infrapopliteal Lesion Morphology in Patients With Critical Limb Ischemia: Implications for the Development of Anti-Restenosis // *Technologies J ENDOVASC THER*. 2013;(20):149–156
6. Jude E.B., Eleftheriadou I., Tentolouris N. Peripheral arterial disease in diabetes—a review // *Diabet Med*. 2010;(27-1):4–14.
7. Specific guidelines for the diagnosis and treatment of peripheral arterial disease in a patient with diabetes and ulceration of the foot. The International Working Group of the Diabetic Foot, 2011 (IWGDF). Benjamin A. Lipsky, Anthony R. Berendt, Paul B. Cornia, James C. Pile, Edgar J. G. Peters, David G. Armstrong, H. Gunner Deery, John M. Embil, Warren S. Joseph, Adolf W. Karchmer, Michael S. Pinzur, and Eric Senneville.
8. Bakker K., Apelqvist J., Lipsky B.A., Van Netten J.J.,

- International Working Group on the Diabetic Foot. The 2015 IWGDF guidance documents on prevention and management of foot problems in diabetes: development of an evidence-based global consensus. Diabetes Metab Res Rev 2016;32(Suppl 1):2–6.DOI: 10.1002/dmrr.2694. PMID: 26409930*
9. Peters, E.J. Interventions in the management of infection in the foot in diabetes: a systematic review / E.J. Peters, B.A. Lipsky, J. Aragon-Sanchez [et al.] // *Diabetes metabolism research and reviews*. 2016(32-1):145-153.
  10. Fernandes, J.D.R. IDF (International Diabetes Federation) Diabetes Atlas estimates of 2014 global health expenditures on diabetes / J.D.R. Fernandes // *Diabetes Research and Clinical Practice*. 2016;(117):48-54.
  11. Driver VR, Fabbi M, Lavery LA, Gibbons G: *The costs of diabetic foot: the economic case for the limb salvage team. J Am Podiatr Med Assoc* 2010; (100): 335–341.
  12. Kulikov V.P. *Ultrasound diagnostic of vascular disease. –Moscow: STROM, 2011;345-375.*
  13. Faglia E., Clerici G., Clerissi J. et al. *Long-term prognosis of diabetic patients with critical limb ischemia: a population-based cohort study // Diabetes Care*. 2009;(32-5):822-827.
  14. Троицкий А.В., Малютина Е.Д., Беляков Г.А., Лысенко Е.Р., Азарян А.С., Колодиев Г.П. *Цветовое дуплексное сканирование в оценке эффективности рентгено-эндоваскулярных операций на артериях нижних конечностей // Ангиология и сосудистая хирургия*. 2010;(4):54-61.
  15. Faglia E., Clerici G., Losa S., Caminiti M., Baudo A. *Does the accuracy of duplex scanning in diabetic patients with critical limb ischemia agree more frequently with arteriography when performed at vascular “dedicated” or “non dedicated” facilities? // The Journal of Diabetic Complications*. 2011;(3-1):43-49.
  16. Бондаренко О.Н., Любова Н.Л., Галстян Г.Р., Дедов И.И. *Дооперационная визуализация периферических артерий с применением ультразвукового дуплексного сканирования у пациентов с сахарным диабетом и критической ишемией нижних конечностей // Сахарный диабет*. 2013;(2):52-61.