

## Морфологические характеристики Виллизиева круга у больных с мигренью

**Лебедева Е.Р.** – д. м. н., врач-невролог высшей категории, кафедра СМП Уральской государственной медицинской академии, МО “Новая больница”, г. Екатеринбург; **Яблонская Л. Г.** – врач-невролог высшей категории Свердловского областного клинического психоневрологического госпиталя для ветеранов войн, г. Екатеринбург; **Кобзева Н. Р.** – врач-невролог высшей категории Территориального центра медицины катастроф Свердловской области, г. Екатеринбург; **Колотвинова С. А.** – врач МРТ, МО “Новая больница”, г. Екатеринбург; **Сакович В. П.** – д.м.н., профессор кафедры нервных болезней и нейрохирургии Уральской государственной медицинской академии, г. Екатеринбург

### Morphologic characteristics of the circle of Willis in patients with migraine

Lebedeva E.R., Yablonskaya L.G., Kobzeva N.R., Kolotvinova S.A., Sakovich V.P.

#### Резюме

**Введение.** Разомкнутый Виллизиев круг и различные аномалии строения Виллизиева круга могут предрасполагать к церебральной гипоперфузии, которая может быть одним из факторов, приводящих к формированию белых очагов в веществе головного мозга у пациентов с мигренью. Целью данного исследования было изучить встречаемость различных аномалий Виллизиева круга у больных с мигренью и дать характеристику морфологического строения Виллизиева круга. **Материалы и методы.** В исследование включены 150 пациентов с мигренью (12 мужчин и 138 женщин) в возрасте от 18 до 56 лет. Из них 21 пациент с мигренью с аурой и 129 пациентов с мигренью без ауры. Мигрень была диагностирована согласно международным критериям International Headache Society criteria. В качестве контрольной группы использовались 119 пациентов без мигрени (40 мужчин и 79 женщин), у которых не было инсультов в анамнезе и инфарктов по МРТ. Их возраст варьировал от 18 до 62 лет. Всем больным с мигренями и пациентам контрольной группы выполнена магнитно-резонансная томография (МРТ) головного мозга и магнитно-резонансная ангиография (МР-АГ) сосудов головного мозга. Согласно размерам сосудов на МР-АГ составляющие Виллизиев круг сосуды были подразделены на нормальные, гипопластичные и отсутствующие. Передняя часть Виллизиева круга была определена как замкнутая, если обе передние соединительные артерии и А1 сегмент передней мозговой артерии (ПМА) присутствовали на МР-ангиограмме; при отсутствии одного из этих сосудов – незамкнутой и при наличии гипоплазии сегмента А1 ПМА – промежуточной. Задняя часть Виллизиева круга была определена как замкнутая, если обе задние соединительные артерии (ЗСА) и Р1 сегмент задней мозговой артерии (ЗМА) присутствовали на МР-ангиограмме; при отсутствии одного из этих сосудов – незамкнутой и при наличии гипоплазии ЗСА или сегмента Р1 ЗМА – промежуточной. **Результаты.** Мы выявили следующие морфологические характеристики Виллизиева круга у больных с мигренями: замкнутая передняя часть Виллизиева круга (n=137), промежуточный тип строения передней части Виллизиева круга (n=13), замкнутая задняя часть Виллизиева круга (n=101), незамкнутая задняя часть Виллизиева круга (n= 4), промежуточный тип строения задней части Виллизиева круга (n=45); гипоплазия позвоночной артерии (n=36), аплазия позвоночной артерии (n=6), удвоение ПМА (n=3), удвоение А1 сегмента ПМА (n=3), гипоплазия нижней мозжечковой артерии (n=3), гипоплазия верхней мозжечковой артерии (n=2). Среди этих вариантов строения Виллизиева круга только незамкнутая задняя часть Виллизиева круга и промежуточный тип строения задней части Виллизиева круга встречались значительно чаще у пациентов с мигренью с аурой по сравнению с контрольной группой (33% против 19%;  $P < 0,05$ ; отношение шансов: 2,0; 95% доверительный интервал: 1,1-3,5). Не было найдено различий в строении Виллизиева круга у больных с мигренью с аурой и без ауры. **Вывод:** Наши результаты показали, что промежуточный тип строения задней части Виллизиева круга представляет характерную черту строения Виллизиева круга у исследуемых больных с мигренью. **Ключевые слова:** мигрень, Виллизиев круг, аномалии сосудов

#### Summary

**Background:** An incomplete circle of Willis (CW) and other abnormalities of CW may predispose to cerebral hypoperfusion which can be one of the factors leading to white matter abnormalities in patients with migraine. This study assessed the relationship

between the morphologic characteristics of the CW and migraine. Methods: The study included 150 patients with migraine (age 18-56, 12 men and 138 women, 21 patients with migraine with aura and 129 without aura) and 119 patients of controls without migraine who had no history of cerebral ischemia or infarcts on MRI (age 18 – 62, 40 men, 79 women). All patients underwent 3-dimensional time of flight magnetic resonance angiography of the CW. According to the vessel size seen on 3D TOF MR angiograms, the component vessels consisting of CW were regarded as normal, hypoplastic, or absent. The anterior part of the CW (APCW) was considered complete when the anterior communicating artery (ACoA) as well as the A1 segments of the anterior cerebral artery (ACA) were present on visual examination, incomplete when any of these vessels was missing and indeterminate when we observed a hypoplastic A1 segment of ACA. The posterior part of the circle of Willis (PPCW) was considered complete when both posterior (PCoA) and the P1 segments of the posterior cerebral artery (PCA) were present on visual examination, incomplete when one of these vessels was missing and indeterminate when we observed hypoplastic PCoA or P1 segment of PCA. Results: We found the following morphologic characteristics of the CW in patients with migraine: complete APCW - 137, incomplete APCW - 0, indeterminate APCW -13, complete PPCW - 101, incomplete PPCW - 4, indeterminate PPCW - 45; hypoplasia (n=36) or aplasia of the vertebral artery (n=6), duplication of ACA (n=3) or of A1 segment (n=3), hypoplasia of inferior (n=3) or superior cerebellar artery (n=2). Among these characteristics, only indeterminate patterns of posterior CW were significantly more common in migraineurs than in the control group (30% vs 19%;  $P < .05$ ; odds ratio 1.79; 95% CI: 1.0-3.1). No difference was found between migraineurs with and without aura.

Conclusion: Our results showed that an indeterminate configuration of the posterior CW was associated with migraine.

**Key words:** migraine, circle of Willis, abnormalities of vessels

## Введение

Разомкнутый Виллизиев круг и различные аномалии строения Виллизиева круга могут predisposing к церебральной гиперперфузии, которая может быть одним из механизмов формирования белых очагов в веществе головного мозга [1]. Такие очаги встречаются у пациентов с мигренью достаточно часто. Вместе с тем, в ряде работ показано, что различные аномалии Виллизиева круга и разомкнутый Виллизиев круг чаще встречаются у пациентов при наличии мигрени [2, 3]. Кроме того, некоторые исследования показали связь мигрени и церебральной ишемии. Пациенты с мигренью нередко имеют субклинические церебральные инфаркты, повышенную встречаемость открытого овального окна, гиперкоагуляцию [4, 5, 6]. Более того, мигреноподобные головные боли нередко наблюдаются при церебральных ангиопатиях, таких как церебральная аутосомно-доминантная артериопатия с субкортикальными инфарктами и лейкоэнцефалопатией, а также при диссекциях шейных артерий и болезни моя-моя [7, 8, 9]. Некоторые исследователи считают, что эти данные могут свидетельствовать о том, что церебральная ангиопатия и ишемия могут быть триггерами болевых механизмов, вызывающих головные боли и распространяющуюся кортикальную депрессию [3]. Целью данного исследования было изучить встречаемость различных аномалий Виллизиева круга у больных с ми-

гренью и дать характеристику морфологического строения Виллизиева круга.

## Материалы и методы

В исследование включены 150 пациентов с мигренью (12 мужчин и 138 женщин) в возрасте от 18 до 56 лет. Из них 21 пациент с мигренью с аурой и 129 пациентов с мигренью без ауры. Мигрень была диагностирована согласно международным критериям International Headache Society criteria. В качестве контрольной группы использовались 119 пациентов без мигрени (40 мужчин и 79 женщин), у которых не было в анамнезе инсультов и данные МРТ не показали каких-либо данных за ишемический или геморрагический инсульт. Их возраст варьировал от 18 до 62 лет. Всем пациентам выполнена магнитно-резонансная томография (МРТ) и магнитно-резонансная ангиография (МР-АГ) сосудов головного мозга. Пациенты контроля проходили МРТ и МР-АГ в связи с последствиями перенесенных травм головного мозга и начальными признаками недостаточности мозгового кровообращения.

Согласно размерам сосудов на МР-АГ составляющие Виллизиев круг сосуды были подразделены на нормальные, гипопластичные и отсутствующие. Передняя часть Виллизиева круга была определена как замкнутая, если обе передние соединительные артерии и А1 сегмент передней мозговой артерии (ПМА) присутствовали на МР-ангиограмме; при отсутствии одного из этих сосудов – незамкнутой и при наличии гипоплазии сегмента А1 ПМА – промежуточной. Задняя часть Виллизиева круга была определена как замкнутая, если обе задние соединительные артерии (ЗСА) и Р1 сегмент задней мозговой артерии (ЗМА) присутствовали на МР-ангиограмме; при отсутствии одного из этих сосудов – незамкнутой и при наличии гипоплазии ЗСА или сегмента Р1 ЗМА – промежуточной [10]. Схематиче-

Ответственный за ведение переписки -  
Лебедева Елена Разумовна  
e-mail: cosmos@k66.ru

ское изображение вариантов строения Виллизиева круга представлено на рисунке 1.

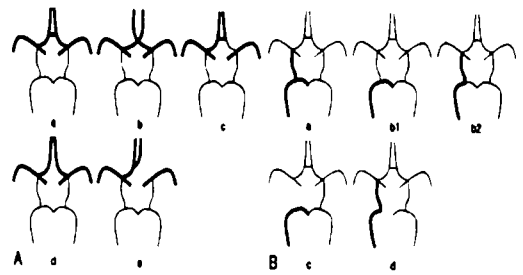
### Результаты и обсуждение

Мы выявили следующие морфологические характеристики Виллизиева круга у больных с мигренью: замкнутая передняя часть Виллизиева круга (n=137), промежуточный тип строения передней части Виллизиева круга (n=13), замкнутая задняя часть Виллизиева круга (n=101), незамкнутая задняя часть Виллизиева круга (n= 4), промежуточный тип строения задней части Виллизиева круга (n=45); гипоплазия позвоночной артерии (n=36), аплазия позвоночной артерии (n=6), удвоение ПМА (n=3), удвоение А1 сегмента ПМА (n=3), гипоплазия нижней мозжечковой артерии (n=3), гипоплазия верхней мозжечковой артерии (n=2). Сравнение частоты встречаемости этих вариантов строения Виллизиева круга у больных с мигренью и в контрольной группе представлено в таблице 1.

Среди этих вариантов строения Виллизиева круга только промежуточный тип строения задней части Виллизиева круга встречался значительно чаще у пациентов с мигренью с аурой по сравнению с контрольной группой (30% против 19%;  $P < 0,05$ ; отношение шансов: 1,79; 95% доверительный интервал: 1,0-3,1). Не было найдено различий в строении Виллизиева круга у больных с мигренью с аурой и без ауры.

Наличие аномалий Виллизиева круга может приводить к недостаточной регуляции церебрального кровотока в ответ на физиологическую активацию, возникающую после приступа мигрени. В результате этого может существовать риск возникновения нарушений мозгового кровообращения у лиц с мигренью, имеющих аномалии Виллизиева круга и классические факторы риска инсульта (артериальную гипертензию, сахарный диабет, атеросклероз и др.). В этой связи интересно отметить, что аномалии Виллизиева круга наиболее часто встречаются в задней его части и церебральные инфаркты у пациентов с мигренью также поражают преимущественно задние отделы головного мозга [11].

В литературе имеются единичные исследования, посвященные изучению аномалий и вариантов строения Виллизиева круга у больных с мигренью. Некоторые исследования не показывают превалирования аномалий Виллизиева круга у больных с мигренью. В частности,



**Рис. 1. Схематическое изображение анатомических вариантов передних (А) и задних (В) отделов Виллизиева круга.**

#### А. Передние отделы Виллизиева круга

- a. видимая передняя соединительная артерия (ПСА);
- b. приближенные оба А1 сегменты без видимой ПСА;
- c. гипопластичный противоположный А1 сегмент
- d. широко отделенные оба А1 сегменты без видимой ПСА;
- e. отсутствие противоположного А1 сегмента.

Передняя часть Виллизиева круга является замкнутой при типе a и b, незамкнутой при типе d и e и промежуточной при типе c.

#### В. Задние отделы Виллизиева круга

- a. видимая ипсилатеральная задняя соединительная артерия и Р1 сегмент;
  - b1 и b2 – гипопластичная ипсилатеральная задняя соединительная артерия или ипсилатеральный Р1 сегмент;
  - c. отсутствие ипсилатеральной задней соединительной артерии;
  - d. отсутствие ипсилатерального Р1 сегмента;
- Задняя часть Виллизиева круга является замкнутой при типе a, незамкнутой при типе c и d и промежуточной при типах b1 или b2.

Schoonman G.G. и соавт. провели 3 Т МР-АГ у 32 пациентов с мигренью и 12 пациентов контроля и выявили незамкнутый сзади Виллизиев круг у 50% пациентов с мигренью и у 33% контрольной группы ( $P=0,32$ ) [12]. В исследовании Ikeda K. и соавт. было найдено незначимое повышение (на 5%) частоты встречаемости фетального типа задней мозговой артерии (отсутствие Р1 сегмента задней мозговой артерии) у пациентов с мигренью с аурой по сравнению с мигренью без ауры и контрольной группой [13]. Lovrencic-Huzjan и соавт., а также Chuang YM и соавт. выявили значительно большую частоту гипоплазии позвоночной артерии у пациентов с мигренью с

**Таблица 1. Морфологические характеристики Виллизиева круга у больных с мигренью и в контрольной группе.**

Варианты строения Виллизиева круга	Пациенты с мигренью (n=150)	Контрольная группа (n=119)
замкнутая передняя часть	137 (91%)	116 (97%)
промежуточный тип строения передней части	13 (9%)	3 (3%)
незамкнутая передняя часть	0	0
замкнутая задняя часть	101(67%)	96 (81%)
незамкнутая задняя часть	4 (3%)	0
промежуточный тип строения задней части	45 (30%) ♦	23 (19%)

Примечание: ♦ -  $p < 0,05$  – достоверность различия между показателями группы пациентов с мигренью и контрольной группы.

аурой по сравнению с мигренью без ауры и контрольной группой [14,15]. В исследовании Bugnicourt J.M. и соавт. продемонстрировано, что незамкнутая задняя часть Виллизиева круга встречается значительно чаще у пациентов при наличии мигрени, чем в контроле (49% против 18%;  $P < 0,001$ ) [3].

Таким образом, имеются неоднозначные данные по встречаемости аномалий Виллизиева круга у больных с мигренью. Проведенное нами исследование показало статистически значимое ( $P < 0,05$ ) превалирование промежуточного типа строения задней части Виллизиева круга у больных с мигренью по сравнению с контролем. Однако очаги белого цвета в веществе головного мозга у исследуемых пациентов с мигренью встречались также часто, как и в контрольной группе (34% и 34,4% соответственно). Частая встречаемость очагов белого цвета в контрольной группе может быть обусловлена тем, что многие пациенты перенесли черепно-мозговые травмы и проходили обследование в связи с их последствиями, а некоторые пациенты контроля имели симптомы начальных проявлений недостаточности мозгового кровообращения. Это, по-видимому, является одной из причин отсутствия ассоциации между наличием вариантов строения Виллизиева круга и очагами белого цвета в веществе головного мозга.

В тоже время необходимо отметить, что проведен-

ные ангиографические исследования показали, что замкнутый Виллизиев круг встречается только у 20% людей [16]. В двух больших популяционных исследованиях было показано, что частота незамкнутого сзади Виллизиева круга составляет у здоровых волонтеров 52% [11] и 52,6% [17]. Поэтому в отличие от французских исследователей Bugnicourt J.M. и соавт. [3], мы не склонны считать, что анатомические варианты задней части Виллизиева круга могут быть триггерами болевых приступов при мигрени. В тоже время мы полагаем, что данные особенности строения Виллизиева круга могут способствовать недостаточной компенсации мозгового кровообращения у больных после приступов мигрени, особенно при сопутствующем атеросклерозе сосудов головного мозга и артериальной гипертензии и могут способствовать образованию белых очагов в веществе головного мозга. Этот вопрос нуждается в дальнейшем изучении и проведении сравнительных исследований в группе здоровых лиц без сосудистых факторов риска и у пациентов с мигренью при наличии и отсутствии этих факторов.

## Выводы

Наши результаты показали, что промежуточный тип строения задней части Виллизиева круга представляет характерную черту строения Виллизиева круга у исследуемых больных с мигренью. ■

## Литература:

- van der Grond J, van Raamt AF, van der Graaf Y, Mali WP, Bisschops RH. A fetal circle of Willis is associated with a decreased deep white matter lesion load. *Neurology*. 2004 Oct 26; 63(8):1452-6.
- Zajac A, Herman-Sucharska I, Kubik A, Skowronek-Bawa B, Gergont A, Szafirska M. MRI and MRA data in children with migraine with aura. *Przegl Lek*. 2007; 64(11):934-6.
- Bugnicourt JM, Garcia PY, Peltier J, Bonnaire B, Picard C, Godefroy O. Incomplete posterior circle of willis: a risk factor for migraine? *Headache*. 2009 Jun; 49(6):879-86.
- Kruit MC, Launer LJ, Ferrari MD, van Buchem MA. Infarcts in the posterior circulation territory in migraine. The population-based MRI CAMERA study. *Brain*. 2005; 128:2068-2077.
- Rothrock JF. Patent foramen ovale (PFO) and migraine. *Headache*. 2008; 48:1153.
- Zeller JA, Frahm K, Baron R, Stingle R, Deutschl G. Platelet-leukocyte interaction and platelet activation in migraine: A link to ischemic stroke? *J Neurol Neurosurg Psychiatry*. 2004; 75:984-987.
- Liem MK, Oberstein SA, van der Grond J, Ferrari MD, Haan J. CADASIL and migraine: A narrative review. *Cephalalgia*. 2010 Nov; 30(11):1284-9.
- Tzourio C, Benslamia L, Guillon B, et al. Migraine and the risk of cervical artery dissection: A case-control study. *Neurology*. 2002; 59:435-437.
- Kuroda S, Ishikawa T, Houkin K, Nanba R, Hokari M, Iwasaki Y. Incidence and clinical features of disease progression in adult moyo-moya disease. *Stroke*. 2005; 36:2148-2153.
- Lee JH, Choi CG, Kim DK, Kim GE, et al. Relationship Between Circle of Willis Morphology on 3D Time-of-Flight MR Angiograms and Transient Ischemia During Vascular Clamping of the Internal Carotid Artery During Carotid Endarterectomy. *Am J Neuroradiol*. 2004; 25:558-564.
- Krabbe-Hartkamp MJ, van der Grond J, de Leeuw FE, et al. Circle of Willis: Morphologic variation on three-dimensional time-of-flight MR angiograms. *Radiology*. 1998;207:103-111.
- Schoonman GG, van der GJ, Kortmann C, van der Geest RJ, Terwindt GM, Ferrari MD. Migraine headache is not associated with cerebral or meningeal vasodilatation - A 3T magnetic resonance angiography study. *Brain*. 2008;131: 2192-2200.
- Ikeda K, Kashihara H, Hosozawa KI, et al. Does a fetal circle of Willis protect against white matter abnormalities in migraineurs? *Headache Care*. 2006;3:15-20.
- Lovrencic-Huzjan A, Demarin V, Rundek T, Vukovic V. Role of vertebral hypoplasia in migraine. *Cephalalgia*. 1998;18:684-686.
- Chuang YM, Hwang YC, Lin CP, Liu CY. Toward a further elucidation: role of vertebral artery hypoplasia in migraine with aura. *Eur Neurol*. 2008;59(3-4):148-51.
- Battacharji SK, Hutchinson EC, McCall AJ. Circle of Willis: The incidence of developmental abnormalities in normal and infarcted brains. *Brain*. 1967;90:747-758.
- El Barhoun EN, Gledhill SR, Pitman AG. Circle of Willis artery diameters on MR angiography: An Australian reference database. *J Med Imaging Radiat Oncol*. 2009;53:248-260.