

Яцинюк Б.Б.

Влияние кальция на кардиогемодинамические, биохимические показатели и структурные изменения миокарда при остром отравлении верапамилом

Ханты-Мансийская государственная медицинская академия, г. Ханты-Мансийск

Yatsinyuk B.B.

Effect of calcium on the cardio, biochemical and structural changes in myocardium during acute verapamil poisoning

Резюме

Исследованиями на животных установлено положительное влияние солей кальция на кардиогемодинамические, биохимические и структурные изменения, возникающие при остром отравлении верапамилом введенным в дозе 2,5 мг/100 г массы животного.

Ключевые слова: отравление, верапамил, системная гемодинамика, биохимические маркеры

Summary

Animal studies have found positive effects of calcium on the cardio, biochemical and structural changes occurring in acute poisoning with verapamil injected at a dose of 2.5 mg/100 g of animal weight.

Key words: poisoning, verapamil, system hemodynamic, biochemical markers

Введение

Используемые для лечения острого отравления верапамилом различные медикаментозные препараты порой оказываются не эффективными, что, по-видимому, зависит от дозы отравляющего агента и степени повреждения различных органов и систем при отравлении [1,2,3]. Необратимые изменения и гибель клеток обусловлены нарушением многих метаболических путей в цитоплазме и митохондриях [4], возникновением ацидоза, повреждением биологических мембран за счет активации свободнорадикального окисления [5].

Установлено, что токсические дозы верапамила воздействуют на кальциевые каналы (торможение прохождения в кардиомиоциты ионов Ca^{2+}) в миокарде предсердий, желудочков и проводящей системе сердца, оказывают периферическое артериальное дилатирующее действие благодаря ограничению поступления симпатических импульсов к кровеносным сосудам [1,6,7].

Для оценки значимости выявленных нами ранее ведущих патогенетических факторов повреждения сердца при остром отравлении верапамилом [8,9] целесообразно с помощью медикаментозных препаратов стабилизировать структурно-функциональные изменения, что в дальнейшем позволит сформировать рабочую концепцию патогенеза недостаточности сердца при отравлении верапамилом.

Целью исследования является разработка патогенетически обоснованных принципов коррекции нарушений

системной гемодинамики, сократимости миокарда, биохимических показателей крови крыс и структуры кардиомиоцитов при остром отравлении верапамилом.

Материалы и методы

Исследования выполнены на 40 белых беспородных крысах-самцах массой 200 ± 12 г. Опыты проводились с учетом требований обращения с экспериментальными животными [10]. Верапамил вводили внутривенно в дозе 2,5 мг/100 г массы животного ($n=10$, группа В). Хлористый кальций вводили внутривенно ($n=10$, группа В+К) на 20-й мин острого отравления в дозе 7,5 мг/100 г массы [11]. В группе В+Ф ($n=10$) на 20-й мин острого отравления внутривенно вводили физиологический раствор 0,9% натрия хлорида в одинаковом объеме группы II. Контрольную группу (К) составили лабораторные животные ($n=10$) с часовым калипсоловым наркозом.

Функциональные изменения сердечно-сосудистой системы и метаболические нарушения оценивали в течение 60 мин после введения верапамила. Для оценки системной гемодинамики регистрировали интегральную реограмму и ее первую производную по методике Ш.И. Исманлова и соавт. (1982) в модификации В. В. Карпичкова и соавт. [12], используя реоплетизмограф РПГ 2-02, самописец Н-338-4П. Рассчитывали при этом следующие показатели: ударный объем сердца (УО, мл), минутный объем кровообращения (МОК, мл/мин), общее перифе-

рическое сопротивление сосудов (ОПСС, $\text{дин} \cdot \text{с} / \text{см}^5$). Контролировали значения АД – артериального давления, мм. рт. ст., используя sphygmomanometer фирмы ADC после катетеризации сонной артерии; ЧСС – частоты сердечных сокращений, мин^{-1} ; ЦВД – центрального венозного давления.

Для определения уровня метаболических изменений на 60-й мин отравления осуществляли забор крови и в ней определяли уровень глюкозы – глюкозооксидазным методом, лактата – энзиматическим методом, пирувата – по методу П.М. Бабаскина, мочевой кислоты – энзиматическим методом без депротенинизации. В сыворотке крови оценивали активность ферментов: АСТ, ЛДГ методом каталитической активности, а КК-МВ фракцию – энзиматическим методом. Интенсивность процессов свободнорадикального окисления исследовали методом хемиллюминисценции плазмы крови при добавлении сернокислого железа (хемиллюминиметр «ХЛ-003»). При этом регистрировали значение таких параметров как спонтанная светимость (у.е.), вспышка (у.е.) и светосумма (у.е.×мин) [13].

Гистологическое исследование проводили на парафиновых срезах толщиной 5 мкм, окрашенных гематоксилином и эозином, окраской ГОФП, на микроскопе Nikon Eclipse 55i в проходящем и поляризованном свете и на микроскопе с системой цифровой видеофиксацией Axio Cam MRcS с помощью анализатора изображений Axio Vision (Carl zeiss, Германия) в проходящем свете при увеличении микрообъектов в 400 и 1000 раз (окуляр 10, объектив 40 и 100). Обработка, фотографирование и описание материала выполнены на кафедре патологической

анатомии и судебной медицины (зав. кафедрой, к.м.н. И.В. Паньков) и кафедре гистологии и эмбриологии (зав. кафедрой, д.м.н., В.Л. Янин) ХМГМА.

Поскольку распределение изучавшихся показателей в динамическом ряду было нормальным, то статистическую обработку результатов проводили, используя параметрические методы и определяя среднюю арифметическую (М), ее ошибку (м) и достоверность различий между средними и относительными величинами по критерию Стьюдента (t) в программе Microsoft Excel.

Результаты и обсуждение

В контрольной группе животных калипсоловый наркоз на протяжении 60 мин наблюдения не вызывал значимых изменений ЧСС, АД и показателей системной гемодинамики: УО, МОК, ОПСС и ЦВД (табл. 1). Начиная с 5-й мин эксперимента, отмечалось снижение АД в группе В по сравнению с исходным на 51% (табл. 1). Динамическое снижение АД наблюдалось в течение всего эксперимента и на 60-й минуте АД по отношению к исходному было меньше на 56,7%. Значимое снижение УО отмечалось уже на 5-й мин отравления, а к 60-й мин увеличивалось в связи с нараставшей брадикардией. В течение эксперимента динамически снижались ЦВД по отношению к исходным величинам и к 60-й мин отравления было ниже исходного на 83,6% (табл. 1).

Снижение МОК по отношению к исходным величинам наблюдалось с 5-й мин и к концу эксперимента было меньше в 1,7 раза. Снижение ОПСС отмечалось уже с 5-й мин отравления (табл. 1) и оставалось низким по отношению к исходному и группе В+Ф в течение всего экс-

Таблица 1. Изменение основных показателей, характеризующих системную гемодинамику при отравлении верапамилом (доза 2,5 мг/100 г) и отравлении с введением хлористого кальция ($M \pm m$)

Этапы эксперимента	Группы животных	ЧСС, мин^{-1}	АД, мм рт. ст.	ЦВД, см вод. ст.
Исх	К	382,5±4,0	128,6±1,0	6,5±0,1
	В	391±3,0	127±1,4	6,1±0,2
	В+Ф	389±3,0	125±1,2	6,0±0,1
	В+К	389±4,3	126±1,1	6,2±0,1
Динамика острого отравления				
5 мин	К	377,9±6,0	126,6±0,6	6,2±0,08
	В	347±10,7 [^]	62±2,4 [^]	2,4±0,1 [^]
	В+Ф	348±10,6 [^]	66±1,3 [^]	2,4±0,1 [^]
	В+К	345±12,1 [^]	67±1,0 [^]	2,4±0,1 [^]
20 мин	К	364,4±8,3	119,8±1,8	5,9±0,1
	В	279±12,2 [^]	60±2,2 [^]	1,8±0,2 [^]
	В+Ф	280±10,2 [^]	63±1,0 [^]	2,0±0,1 [^]
	В+К	278±9,8 [^]	63±1,1 [^]	1,7±0,1 [^]
40 мин	К	365,5±3,5	120,8±2,7	5,6±0,1
	В	239±14,7 [^]	58±2,0 [^]	1,4±0,2 [^]
	В+Ф	240±9,5 [^]	61±1,2 [^]	1,6±0,1 [^]
	В+К	293±7,6 ^{^+*}	77±1,5 ^{^+*}	2,7±0,1 ^{^+*}
60 мин	К	348,3±12,8	122,4±1,8	6,0±0,2
	В	229±13,9 [^]	55±2,0 [^]	1,0±0,1 [^]
	В+Ф	231±8,7 [^]	59±1,5 [^]	1,1±0,1 [^]
	В+К	298±8,0 ^{^+*}	81±1,8 ^{^+*}	3,6±0,1 ^{^+*}

Этапы эксперимента	Группы животных	УО, мкл	МОК, мл/мин	ОПСС, 10^3 дин·с·см ⁻⁵
Исх	К	145,1±2,7	55,4±0,7	185,6±2,2
	В	139,0±0,7	54,4±0,5	187,4±2,1
	В+Ф	142,0±2,0	55,3±0,8	182,1±2,8
	В+К	144,0±3,0	56,0±1,1	180,4±3,7
Динамика острого отравления				
5 мин	К	146,8±2,8	55,3±0,7	183,0±2,1
	В	119,5±2,0	41,5±1,5	135,5±4,3
	В+Ф	118,8±1,8 [^]	41,4±1,7 [^]	130,4±7,4 [^]
	В+К	121,7±5,0 [^]	41,8±1,5 [^]	130,5±4,6 [^]
20 мин	К	144,6±3,0	52,5±0,8	182,4±2,5
	В	128,1±3,3	31,3±2,2	152,0±11,6
	В+Ф	126,2±3,0 [^]	34,2±1,1 [^]	152,5±5,0 [^]
	В+К	124,7±2,8 [^]	34,7±1,6 [^]	148,5±7,0 [^]
40 мин	К	145,3±1,6	53,1±0,6	181,8±3,0
	В	133,0±7,0	31,5±2,0	151,1±9,4
	В+Ф	133,2±3,6 [^]	32,0±1,5 [^]	153,3±7,6 [^]
	В+К	128,8±3,5 [^]	37,7±1,3 ^{*^+}	165,5±7,5 [^]
60 мин	К	145,1±2,2	54,1±0,9	181,1±2,1
	В	137,7±3,1	31,6±2,0	146,1±11,1
	В+Ф	138,1±5,3 [^]	31,8±1,4 [^]	147,6±7,7 [^]
	В+К	127,1±2,0 ^{*^+}	38,0±1,0 ^{*^+}	173,6±7,1 ^{*+}

Примечание. Здесь и в табл. 2 и 3. Группы животных: К – контроль (n=10), В – верапамил - 2,5 мг (n=10), В+Ф верапамил+физраствор (n=10), В+К верапамил+хлористый кальций (n=10). [^] (p<0,05) - по отношению к исходным величинам; + - к В группе; * - к физраствору.

Таблица 2. Влияние физиологического раствора и кальция на биохимические показатели в артериальной крови крыс при отравлении верапамилом (M±m)

Показатели	Группы животных	60 мин наблюдения
Глюкоза, ммоль/л	К	5,3±0,4
	В+Ф	10,5±0,3
	В	10,8±0,5
	В+К	8,7±0,3*
Лактат, ммоль/л	К	1,8±0,05
	В+Ф	4,3±0,3
	В	4,3±0,2
	В+К	3,8±0,1*
Пируват, ммоль/л	К	0,17±0,008
	В+Ф	0,27±0,02
	В	0,27±0,01
	В+К	0,25±0,01
Мочевая кислота, мкмоль/л	К	49,8±3,7
	В+Ф	117,2±3,3
	В	117,7±3,2
	В+К	82,0±1,7*
АСТ, мккат/л	К	0,02±0,001
	В+Ф	0,20±0,003
	В	0,20±0,005
	В+К	0,19±0,004*
ЛДГ, мккат/л	К	2,0±0,1
	В+Ф	11,3±0,6
	В	11,6±0,5
	В+К	9,3±0,3*
КК-МВ, МЕ/л	К	16,5±1,7
	В+Ф	25,8±0,5
	В	26,0±0,4
	В+К	22,0±0,4*

Примечание. * (p<0,05) - по отношению к В+Ф группе.

Таблица 3. Показатели хемилюминесценции плазмы крови на 60-й мин острого отравления верапамилом и отравления с коррекцией ($M \pm m$)

Группы животных	Спонтанная светимость, у. е.	Вспышка, у. е.	Светосумма плазмы, у. е.:мин
К	0,29±0,01	1,28±0,06	0,71±0,02
В	0,04±0,006*	2,1±0,05*	0,36±0,01*
В+К	0,09±0,006*	1,6±0,07*	0,48±0,02
В+Ф	0,039±0,005	2,0±0,08	0,37±0,01

Примечание. * - $p < 0,05$ по отношению к контролю.

перимента. Дозозависимо замедлялся и сердечный ритм (табл. 1), начиная с 5-й мин эксперимента с урежением, частота которого на 60-й мин уменьшилась на 41,4%.

Угнетение под действием верапамила снижения сократительной функции миокарда и гемодинамические нарушения приводило к нарушению обмена веществ в тканях и, прежде всего, в миокарде. Как видно из табл. 2, к 60-й мин острого отравления в группе В отмечалось нарушение метаболизма. Так, уровень глюкозы в крови возрастал по отношению к контролю (К). Способность верапамила подавлять секрецию и освобождение инсулина описана в литературе [1,2,7,14]. Уровень пирувата повышался на 37% относительно группы К. Увеличивалось содержание лактата на 58%, что может быть обусловлено нарушением микроциркуляции и недостаточным обеспечением тканей O_2 . Повышение в крови мочевой кислоты, являющейся конечным продуктом катаболизма адениловых нуклеотидов, пуриновых и пиримидиновых оснований, наблюдалось в 2,3 раза, что может быть косвенным доказательством отставания синтеза АТФ от его расходования. Уровень АСТ, ЛДГ возрос по сравнению с контролем в 10, 5,8 раз соответственно, свидетельствуя о генерализованном повреждении клеточных мембран, а увеличение КК-МВ в 1,5 раза может свидетельствовать о повреждении мембран кардиомиоцитов.

Полученные данные изменения хемилюминесценции в плазме крови крыс, перенесших часовое острое отравление верапамилом, представлены в табл. 3. Видно, что при остром отравлении верапамилом изменяется спонтанная светимость. Наблюдается повышение вспышки и снижение светосуммы. Изменение светосуммы хемилюминесценции подтверждает способность верапамила в высоких концентрациях нарушать работу транспорта дыхательных газов [15], вызывая гипоксию тканей, ингибирование ферментов антиоксидантной и антирадикальной защиты, что наблюдается при поступлении токсических концентраций экзогенных веществ [1]. Из таб. 3 видно, что на фоне введения верапамила отмечалось повышение активности прооксидантной системы (повышение вспышки) и снижение активности антиоксидантной системы (снижение светосуммы). Наглядно выявлялась интенсификация процессов свободно-радикального окисления, что можно рассматривать в качестве патогенетического фактора повреждения мембран кардиомиоцитов и дисбаланса в прооксидантной и антиоксидантной системах.

Учитывая полученные данные хемилюминесценции и дисбаланс мощности прооксидантной и антиоксидант-

ной системах, можно полагать, что и в сердечной мышце верапамил будет вызывать аналогичные процессы, что может способствовать снижению ее сократительной функции и формированию синдрома низкого сердечного выброса вследствие повреждения ферментных систем транспорта Ca^{2+} [15] и митохондрией продуктами перекисного окисления липидов [16].

Ряд авторов [17] отмечает, что в течение первого часа после воздействия ишемии или токсического агента возникают структурные изменения в миокарде и других органах. Проведенные нами исследования позволили уточнить характер морфологических изменений миокарда в зависимости от дозы введенного верапамила и при коррекции калием (рис. 1, 2 - см. на специальной цветной вставке). В группе животных (В) с введением верапамила выявлялось: полнокровные сосуды с образованием эритроцитарных агрегатов, прилипание форменных элементов к стенке сосуда, набухание клеток эндотелия и периваскулярный отек (рис. 1), что свидетельствовало о выраженных нарушениях в микроциркуляторном русле, которые приводили к интерстициальному отеку стромы миокарда. Можно предположить, что выявленная очаговая деструкция кардиомиоцитов в виде глыбчатого распада фибриллярных структур (рис. 2) может быть следствием нарушения баланса между функциональной активностью ФАД- и НАД-зависимых звеньев дыхательной цепи митохондрий, дисфункцией системы энергопродукции кардиомиоцитов и повреждением ферментных систем транспорта Ca^{2+} .

При анализе микропрепарата с окраской по ГОФП, позволяющей оценить объем ишемических повреждений, в группе В в толще миокарда выявлялись группы кардиомиоцитов с признаками умеренно выраженного острого ишемического повреждения.

Таким образом, депрессорный сдвиг системной гемодинамики происходит за счет как изменения деятельности сердца (брадикардия, уменьшение УО, МОС), так и дилатации сосудов большого круга кровообращения (уменьшение ОПСС, ЦВД) и проявляется в первый час после поступления токсической дозы верапамила в организм экспериментального животного. Высокие концентрации препарата, возникающая декомпенсация кровообращения, нарушения микроциркуляции приводят к снижению доставки кислорода к тканям и, как следствие этого, усилению гликолитических процессов в клетках с образованием избыточного количества метаболитов углеводного обмена. Нарастающая активация процессов свободнорадикального окисления усиливает деструкцию

мембран и митохондриальную дисфункцию кардиомиоцитов, приводя к разобщению окисления и фосфорилирования [18].

Следующим этапом наших исследований явилось исследование солей кальция на изучаемые показатели. Так через 40 мин после введения кальция (группа В+К) уровень АД, ЦВД, МОК и ОППС по сравнению с показателями группы В увеличивался на 32%, 72,2%, 16,8 и 15,8% соответственно (табл. 1). Учащался и сердечный ритм (табл. 1), частота которого на 60 мин эксперимента была больше значения группы В на 23,1%, что приводило к снижению УО на 7,7%.

Улучшение гемодинамических параметров приводило к изменению метаболизма. Так, уровень глюкозы в крови снижался по отношению к группе (В+К). Наблюдалась тенденция к уменьшению пирувата, а уровень лактата достоверно снижался на 11,6%. Уменьшалась гиперферментемия (табл. 3). На фоне введения кальция (табл. 3) отмечалось снижение активности прооксидантной системы (снижение вспышки) и повышение активности антиоксидантной системы (повышение светосуммы).

Структурные изменения в миокарде животных после введения кальция (группа В+К) несколько улучшили изменения в микроциркуляторном русле. Набухание клеток эндотелия и периваскулярный отек были менее выражены. Уменьшился интерстициальный отек стромы миокарда. Выявлялись единичные очаги деструкции кардиомиоцитов. При окраске по ГОФП определялось наличие единичных, небольших участков, прилежащих к эндокарду, со слабо выраженными признаками ишемического повреждения кардиомиоцитов.

Проведенные эксперименты позволяют говорить, что введенный Ca^{2+} при остром отравлении верапамилом, благодаря индуцированию Ca^{2+} каналов L-типа в кардиомиоцитах крыс, оказывает регулирующее воздействие на гемодинамические, биохимические показатели крови и может предупреждать клеточные изменения в миокарде.

Выводы

Таким образом, острое отравление верапамилом сопровождается быстрым развитием декомпенсации кровообращения. Механизмами реализации токсических эффектов на миокард может являться нарушение его биоэнергетических процессов, блокада специфических ферментов, осуществляющих передачу Ca^{2+} через мембрану кардиомиоцитов. Раннее введение Ca^{2+} при остром отравлении верапамилом стабилизирует гемодинамические показатели, предупреждает развитие выраженных нарушений метаболизма и ишемизацию миокарда. ■

*Яцинюк Б. Б., зав. курсом реанимации, интенсивной терапии и экстремальной медицины Ханты-Мансийской государственной медицинской академии, к.м.н., доцент.
Адрес: индекс 628011 Тюменская область, ХМАО-Югра, г. Ханты-Мансийск ул. Мира 40, тел. 89088822582,
E-mail: tocsboris@yandex.ru*

Литература:

1. Лужников Е. А. Неотложные состояния при острых отравлениях (диагностика, клиника, лечение). М.: Медпрактика-М; 2001.
2. Goldfrank L.R. Goldfrank's toxicologic emergencies 5th. 1994.
3. Bania T. C., Blaufeux V., Hughes S., Almond G.L. Calcium and digoxin vs. calcium alone for severe verapamil toxicity. *Vcad Emerg Med*. 2000; 7, 10: 1089-96.
4. Архипенко Ю.В. Повышение резистентности мембранных структур сердца, печени и мозга при адаптации к периодическому действию гипоксии и гипероксии. *Бюл. эксперим. биол. и медицины*. 2005; 9: 257-60.
5. Алимов Н.И. Меж- и внутривидовые различия в сроках гибели при отравлении веществами с неодинаковым вкладом интенсификации перекисного окисления липидов в механизм токсического действия. *Токсикологический вестник*. 2007; 4: 2-8.
6. Метелица В.И. Справочник по клинической фармакологии сердечно-сосудистых лекарственных средств. - 2-е изд., перераб. и доп. М.: Изд-во БИНОМ-СПб.: Невский Диалект; 2002.
7. Oe H. A case of severe verapamil overdose. *Jpn Circ J*. 1998; 62 (1): 72-6.
8. Яцинюк Б.Б., Долгих В.Т., Сенцов В.Г. Сократимость и метаболизм изолированных сердец при токсических дозах верапамила. *Уральский медицинский журнал*. 2009; 6: 76-82.
9. Яцинюк Б.Б., Сенцов В.Г., Долгих В.Т. Коррекция нарушений системной гемодинамики, сократимости миокарда и биохимических показателей крови крыс в условиях острого отравления верапамилом. *Токсикологический вестник*. 2010; 2: 38-43.
10. Международные рекомендации по проведению медико-биологических исследований с использованием животных. Основные принципы. *Ланималогия*. 1993; 1: 29.
11. Цвященко Т.Ю. Кальцийзависимые и эндотелийзависимые механизмы констрикторных реакций подкожной вены // *Бюл. эксперим. биол. и медицины*. 2009; 2: 127-9.
12. Карпицкий В.В., Словеснов С.В., Рерих Р.А. Определение сердечного выброса у мелких лабораторных животных методом тетраполярной реографии. *Патолог. физиология и эксперим. терапия*. 1986; 1: 74-7.
13. Фархутдинов Р.Р., Лиховских В.А. Хемилюминесцентные методы исследования свободно-радикального окисления в биологии и медицине. Уфа, 1998.
14. Афанасьев В.В. Неотложная токсикология. М.: ГЭОТАР-Медиа; 2009.
15. Зислин Б.Д., Чистяков А.В. Мониторинг дыхания и гемодинамики при критических состояниях. Екатеринбург: Сократ; 2006.

16. Лужников Е.А., Ильяшенко К.К., Голиков П.П. Нарушение процессов перекисного окисления липидов и антиоксидантной системы крови при острых отравлениях психотропными препаратами. Анестезиология и реаниматология. 2002; 2: 20-3.
17. Марков Д.Е. Пато- и морфогенез дисметаболической кардиомиопатии при эндотоксикозе: Автореф. ...к-та мед. наук. – Волгоград, 2006.
18. Garbe T.R. Yukawa H. Common solvent toxicity: autoxidation of respiratory redox-cyclers enforced by membrane derangement. Z Naturforsch [C]. 2001; 56. 7-8: 483-91

Влияние кальция на кардиогемодинамические, биохимические показатели и структурные изменения миокарда при остром отравлении верапамилем

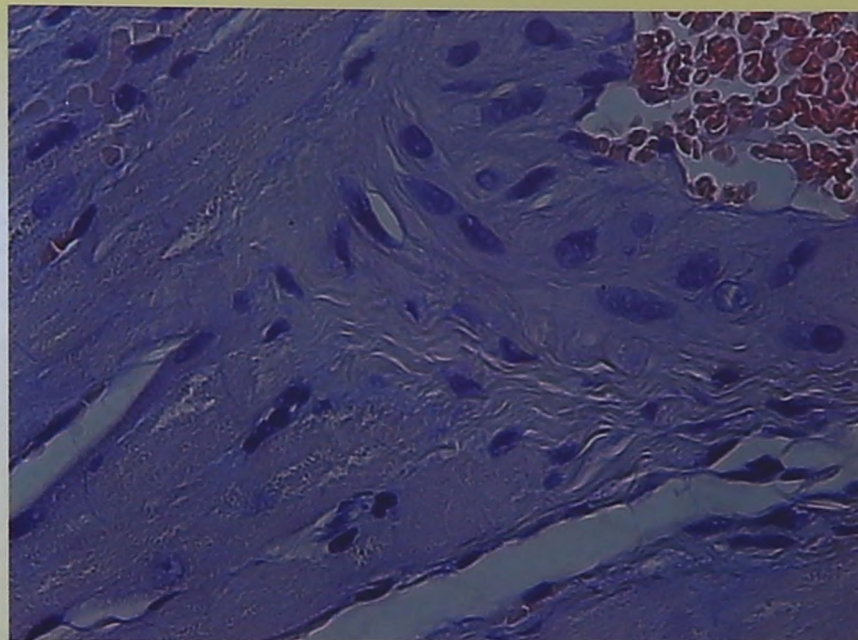


Рис.1. Микрофотография миокарда экспериментального животного с острым отравлением верапамилем в дозе 2,5 мг/100 гр. массы животного (окуляр 10, объектив 40, ув.×400 раз): 1-слабж комплексы в просвете артериального сосуда, 2-набухание клеток эндотелия, 3-умеренный интерстициальный отек.

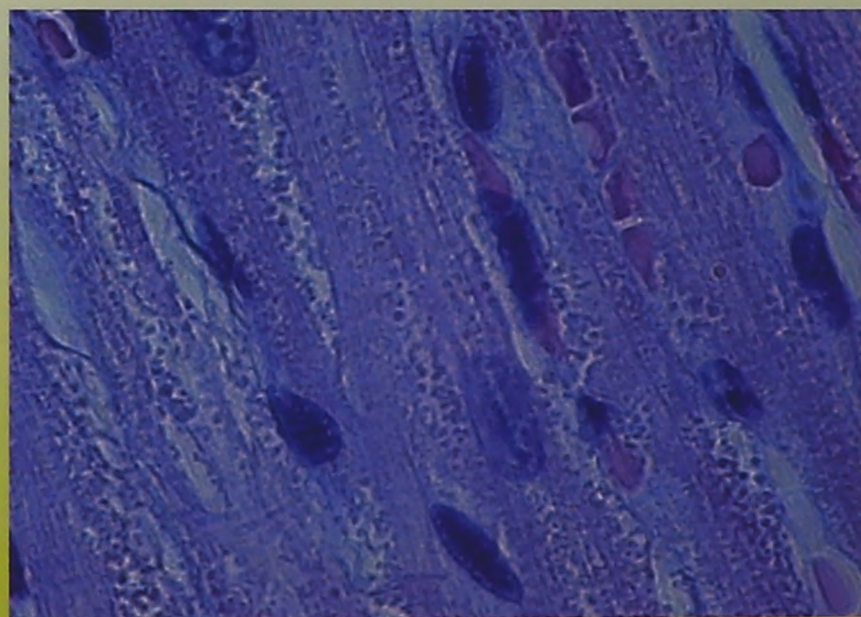


Рис.2. Микрофотография миокарда экспериментального животного с острым отравлением верапамилем в дозе 2,5 мг/100 гр. массы животного (окуляр 10, объектив 100, ув.×1000 раз): 1 -очаговая деструкция кардиомиоцитов в виде глыбчатого распада фибриллярных структур.