УГМУ

С. В. Сазонов

ЧАСТНАЯ ГИСТОЛОГИЯ

Учебник для студентов медицинских вузов

Министерство здравоохранения Российской Федерации
Уральский государственный медицинский университет

С. В. Сазонов

ЧАСТНАЯ ГИСТОЛОГИЯ

Учебник для студентов медицинских вузов

Рекомендован ЦМС УГМУ для студентов,
осваивающих программы специалитета
УГСН «Клиническая медицина»

Екатеринбург
УГМУ
2023

УДК 611.018
ББК 28.706
С14

Рецензенты:

заведующий кафедрой гистологии, цитологии и эмбриологии ФГБОУ ВО «Оренбургский государственный медицинский университет» Минздрава России, Заслуженный работник высшей школы РФ, вице-президент Всероссийского научного общества анатомов, гистологов, эмбриологов, доктор биологических наук, профессор *ф. ф. и ls Онdzfʕtsə;*

заведующий кафедрой гистологии, цитологии и эмбриологии ФГБОУ ВО «Южно-Уральский государственный медицинский университет» Минздрава России, доктор медицинских наук, профессор *ɻ. ɹ. ɹ tɕʷ ʒɕfdʑ*

заведующий кафедрой патологической физиологии ФГБОУ ВО «Уральский государственный медицинский университет» Минздрава России, доктор медицинских наук *ɾ. ʒ . ɻ tɕj вdʑ ə*

Сазонов, Сергей Владимирович.

С14 Частная гистология : учебник для студентов медицинских вузов / С. В. Сазонов ; ФГБОУ ВО УГМУ Минздрава России. – Екатеринбург : УГМУ, 2023. – 584 с. – ISBN 978-5-00168-004-8. – Текст : непосредственный.

Учебник по частной гистологии предназначен для студентов, обучающихся по программам специалитета УГСН «Клиническая медицина» для самостоятельного изучения микроскопического строения органов человека. В учебнике дано описание систем и строения органов организма человека. Содержание учебника полностью соответствует рабочей программе дисциплины: «гистология, эмбриология, цитология» и требованиям ФГОС.

Учебник по частной гистологии для студентов, осваивающих программы специалитета УГСН «Клиническая медицина», рекомендован Центральным методическим советом ФГБОУ ВО «Уральский государственный медицинский университет» Министерства здравоохранения Российской Федерации для использования в учебном процессе (заседание ЦМС УГМУ от 18.03.2020, п. 3).

УДК 611.018
ББК 28.706

ISBN 978-5-00168-004-8

© Уральский государственный медицинский университет, 2023

СОДЕРЖАНИЕ

ВСТУПЛЕНИЕ 5

1. СЕРДЕЧНО-СОСУДИСТАЯ СИСТЕМА
1.1. Кровеносные сосуды 6
1.2. Лимфатические сосуды 21
1.3. Сердце 24

2. НЕРВНАЯ СИСТЕМА 37
2.1. Центральная нервная система (ЦНС) 38
2.2. Периферическая нервная система 67

3. СИСТЕМА КРОВИ
3.1. Органы кроветворения и иммунной защиты 94
3.2. Кроветворение – гемопоэз 131
3.3. Кровь 142

4. ЭНДОКРИННАЯ СИСТЕМА 170
4.1. Центральные органы эндокринной системы 171
4.2. Периферические органы эндокринной системы 187

5. ПИЩЕВАРИТЕЛЬНАЯ СИСТЕМА 206
5.1. Передний отдел пищеварительной системы 209
5.2. Железы пищеварительной системы 226
5.3. Пищеварительная трубка 357

6. ОБЩИЙ ПОКРОВ
6.1. Кожа 290
6.2. Производные кожи 302

7. ДЫХАТЕЛЬНАЯ СИСТЕМА
7.1. Воздухоносные пути 315
7.2. Легкие 331

8. МОЧЕВАЯ СИСТЕМА 345
8.1. Почка 347
8.2. Мочеотводящие органы 368

9. ПОЛОВАЯ СИСТЕМА
9.1. Мужская половая система 381
9.2. Женская половая система 417

10. ОПОРНО-ДВИГАТЕЛЬНАЯ СИСТЕМА
10.1. Хрящи 462
10.2. Кости 470
10.3. Суставы 489
10.4. Скелетные мышцы 497

11. ОРГАНЫ ЧУВСТВ 516
11.1. Орган зрения 518
11.2. Орган слуха и равновесия – ухо 546
11.3. Орган вкуса 573

РЕКОМЕНДУЕМАЯ ЛИТЕРАТУРА 579

ПОСЛЕСЛОВИЕ 582

Информация об авторе 583

ВСТУПЛЕНИЕ

Уважаемый читатель!

Всего несколько слов перед тем, как Вы приступите к изучению моего учебника по гистологии. Эта книга была написана после двадцати пяти лет работы в специальности. За это время у меня накопились некоторые представления, что и как нужно изучать по дисциплине «Гистология» в медицинском вузе. Она написана таким образом, какой бы я сам хотел иметь учебник по гистологии. Я постарался провести идею наличия общих закономерностей строения органов у человека. Пройдет много лет, вы станете зрелыми врачами, многие детали строения органов сотрутся из Вашей памяти, но общие закономерности должны остаться. И эти знания будут отличать Вас как человека, получившего высшее медицинское образование. В этом учебнике, в каждом разделе, Вы встретите заметку «медицинское значение» полученных знаний. Считаю, что это очень важный прикладной момент, когда молодой человек, посвятивший свою жизнь медицине, в начале пути начинает осознавать связь морфологии и функции, соотношение нормы и патологии. Понятно, что в рамках данной книги невозможно рассмотреть все прикладные аспекты гистологии. Однако при написании я всегда руководствовался полезностью тех или иных сведений в будущем, при изучении других, в том числе клинических дисциплин, востребованностью получаемых сегодня Вами знаний. Время продиктовало новые подходы к образованию, что отразилось в появлении новых форм обучения. В конце каждого раздела Вы найдете ссылки на электронные образовательные ресурсы, разработанные мной, которые, я надеюсь, закрепят и расширят приобретенные Вами знания.

Итак, вперед, мои друзья! Сегодня, взяв в руки эту книгу, Вы отправляетесь в путь изучения морфологии.

Путь не простой, но достаточно интересный.

Для кого-то, я уверен, он затянется на всю жизнь.

РЕГУЛЯТОРНЫЕ СИСТЕМЫ ОРГАНИЗМА

К регуляторным, интегрирующим системам организма относятся:
1. сердечно-сосудистая система;
2. нервная система;
3. иммунная система;
4. эндокринная система.

Исходя из интегрирующей функции, их представительство имеется во всех органах. Таким образом нужно учитывать, что орган состоит из следующих компонентов, которые каждый раз нужно охарактеризовать:
1. структурно-функциональная единица органа;
2. кровеносные сосуды;
3. лимфатические сосуды;
4. нервные окончания, нервы и интрамуральные ганглии.

Таким образом, в любом изучаемом органе мы постоянно будем в дальнейшем встречать представительство регулирующих систем, поэтому начнем изучение частной гистологии именно с них.

1. СЕРДЕЧНО-СОСУДИСТАЯ СИСТЕМА

Состоит из:
1.1. кровеносных сосудов;

1.2. лимфатических сосудов;

1.3. сердца.

1.1. Кровеносные сосуды

- замкнутая система разветвленных трубок разного диаметра.

Различают следующие кровеносные сосуды:
1. артерии;
2. вены;
3. сосуды микроциркуляторного русла.

Общий план строения стенки сосудов (рис. 1):
3 оболочки:
1. внутренняя – интима (t. intima);

2. средняя – медиа (t. media);
3. наружная – адвентиция (t. adventitia).

Интима:

- содержит в себе следующие слои:
1. эндотелиальный слой – эндотелий;
2. подэндотелиальный слой – РСТ;
3. внутренняя эластическая мембрана.

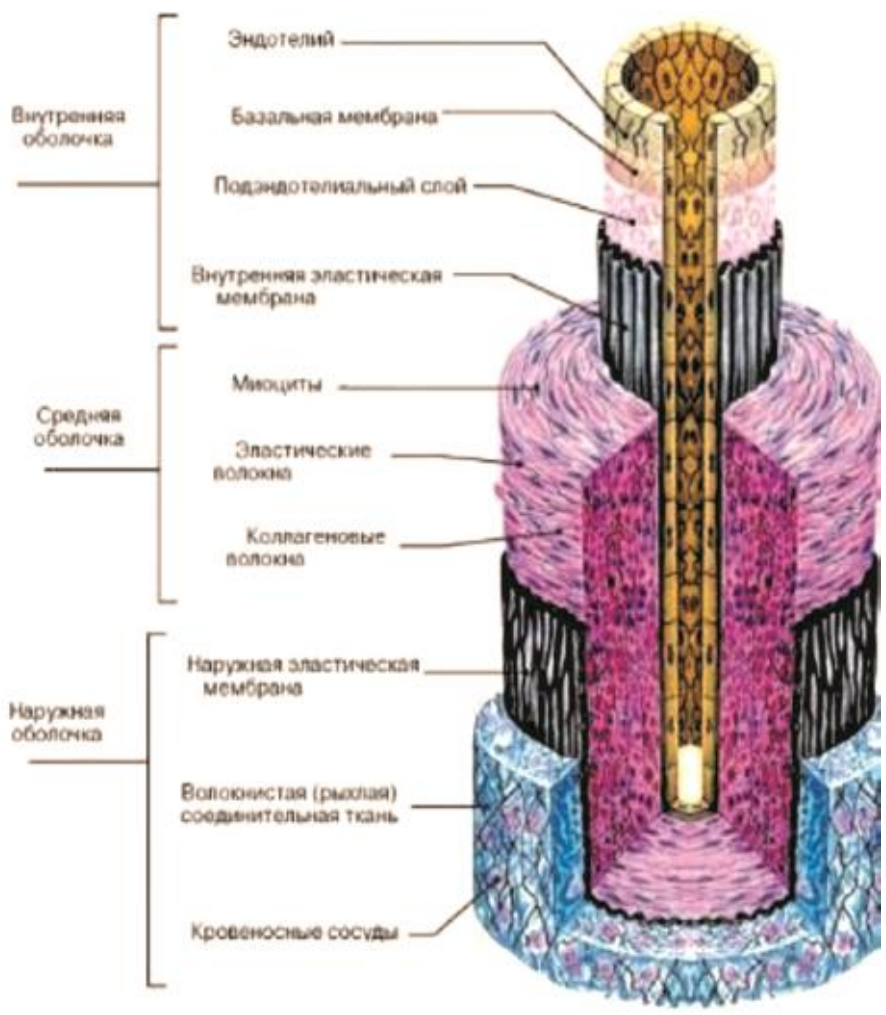

Рис. 1*. Общий план строения стенки кровеносного сосуда. * – здесь и далее обозначены рисунки из общедоступных источников Интернет (адрес: https://yandex.ru/images)

Эндотелий:

- однослойный однорядный плоский эпителий;
- масса в организме – около 1 кг, площадь – 1000 м.кв.;
- цитоплазма истончена до 0,5 мкм, много транспортных пузырьков.

Подэндотелиальный слой:

- рыхлая соединительная ткань;
- много эластических волокон.

Внутренняя эластическая мембрана:

- из эластических волокон;
- хорошо проявляется при окраске препарата орсеином.

Средняя оболочка:

- компоненты:

а. висцеральная гладкомышечная ткань;

б. эластические волокна;

- это относительно наиболее представленная в стенке оболочка.

Адвентициальная:

- основа – рыхлая соединительная ткань;
- расположены сосуды сосудов (т.н. vasa vasorum).

Источник развития всех тканей стенки всех сосудов один:

- это мезенхима (рис. 2, 3), в которой формируются сосудисто-кровяные островки (рис. 3).

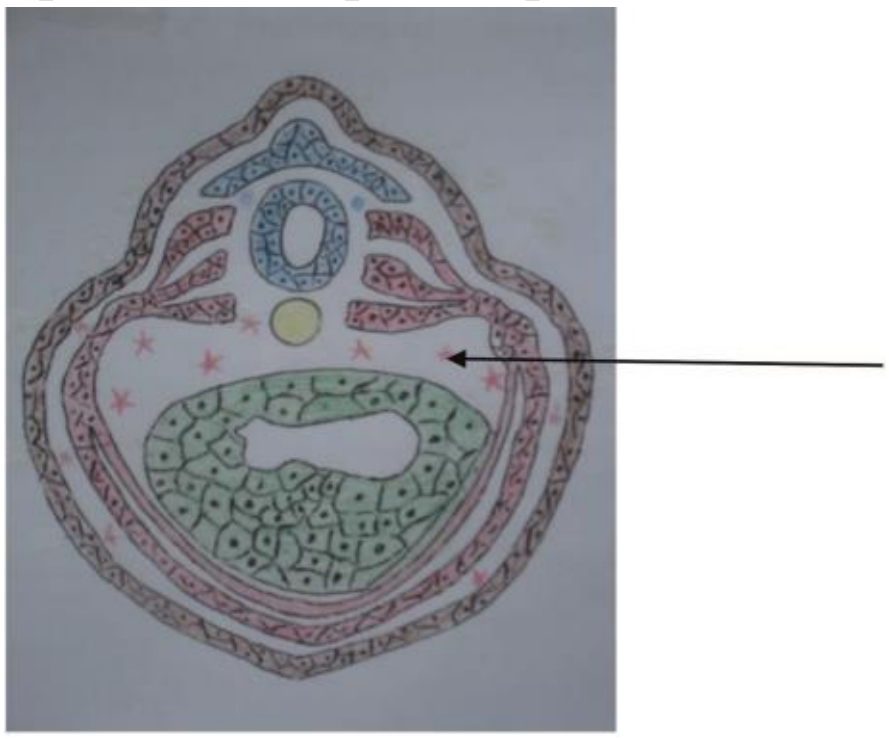

Рис. 2. Срез зародыша на стадии осевого комплекса зачатков органов. Выселение мезенхимы. Клетки мезенхимы отмечены стрелкой. Оригинальный рисунок

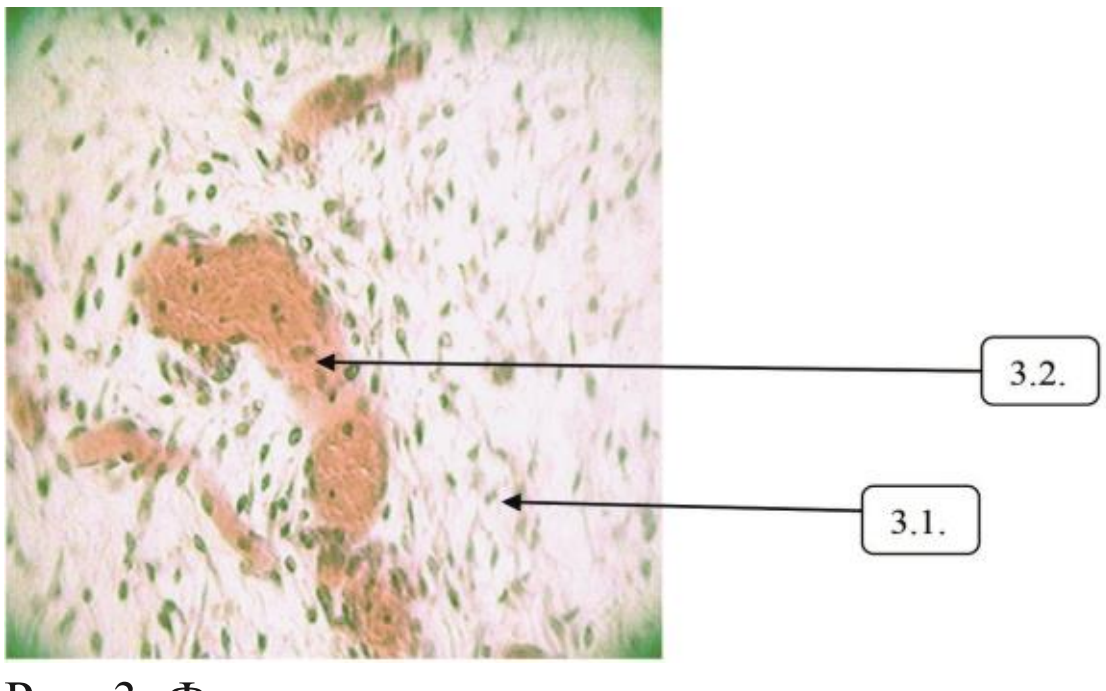

Рис. 3. Формирование сосудисто-кровяного островка в мезенхиме. Гистологический срез зародыша. Стрелками обозначены: 3.1. клетки мезенхмы; 3.2. сосудисто-кровяной островок. Окраска гематоксилином и эозином. Ув. 400

АРТЕРИИ

- по ним течет артериальная кровь, течет от сердца к органам.

Классификация артерий:

1. эластического типа;
2. мышечного типа;
3. мышечно-эластического типа.

АРТЕРИИ ЭЛАСТИЧЕСКОГО ТИПА

- это крупные артерии.

Свойства:

- резко выражены упругие свойства стенки; - прочность стенки при растяжении.

Пример:

1. аорта (рис. 4);
2. легочная артерия.

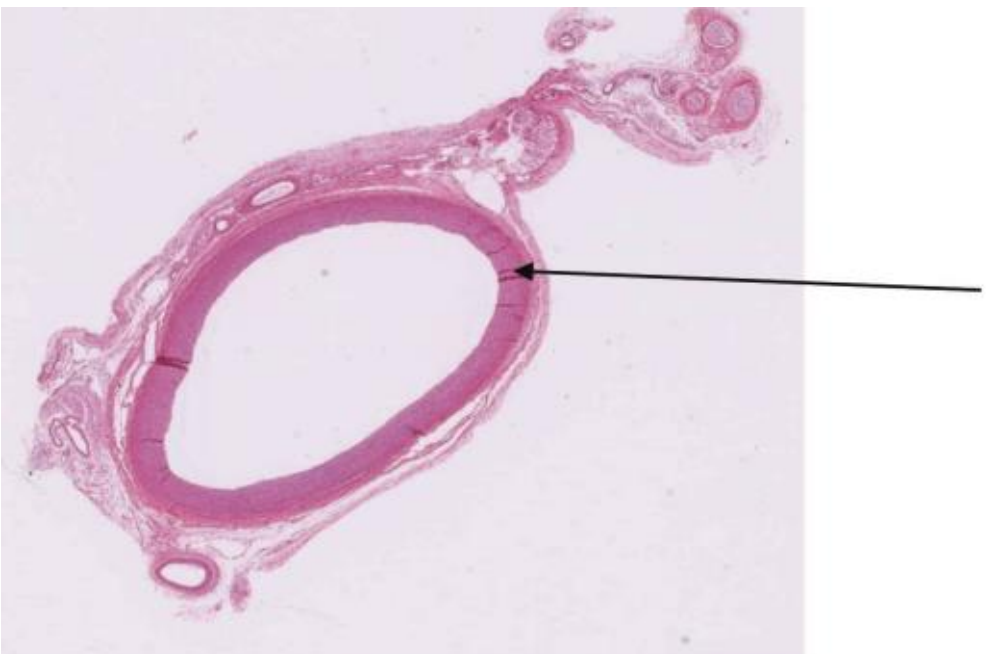

Рис. 4. Гистологический срез аорты. Стенка сосуда отмечена стрелкой. Окраска гематоксилином и эозином. Ув. x4

Строение стенки: состоит из оболочек (рис. 5):

I. внутренняя оболочка – интима:

Слои:

1. **эндотелиальный слой**:
   - эндотелий;
   - однослойный однорядный плоский эпителий;
2. **подэндотелиальный слой**:
   - основа – РСТ;
   - много эластических волокон.
3. **внутренняя эластическая мембрана** – не выражена.

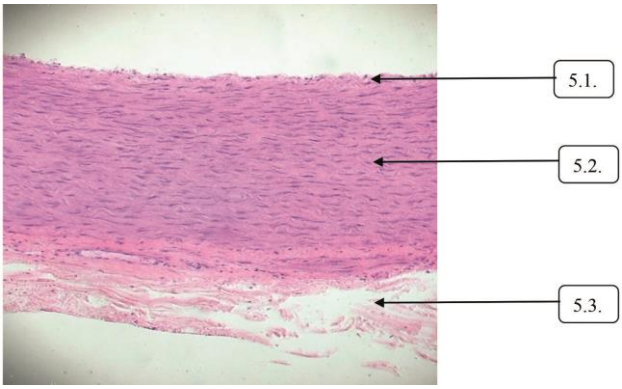

Рис. 5. Гистологическое строение стенки аорты. На срезе стенки: 5.1. внутренняя оболочка; 5.2. – средняя оболочка; 5.3. – адвентициальная оболочка. Окраска гематоксилином и эозином. Ув. 200

II. средняя оболочка:

- основная часть стенки;

- эластические волокна, объединенные в 40-70 эластических мембран, образующие цилиндры разного диаметра, вставленные друг в друга, хорошо выявляются при окраске специальным красителем – орсеином (рис. 6);

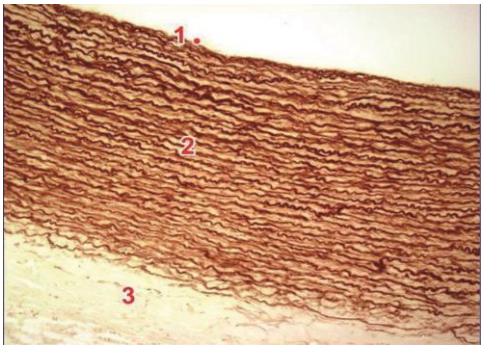

Рис. 6*. Гистологическое строение стенки аорты. 1. – внутренняя оболочка; 2. – средняя оболочка; 3. – адвентициальная оболочка. Окраска на эластические волокна орсеином. Эластические волокна в средней оболочке окрашиваются в коричневый цвет. Ув. 200

- гладкомышечные клетки – между эластическими мембранами, единичные.

III. адвентициальная оболочка (рис. 5, 6):

- тонкая прослойка РСТ.

АРТЕРИИ МЫШЕЧНОГО ТИПА

- большинство артерий организма человека;
- хорошо различимы элементы всех трех оболочек.

Строение стенки: выделяют следующие оболочки (рис. 7):

I. внутренняя оболочка – интима;

1. **эндотелиальный слой** – эндотелий;
2. **подэндотелиальный слой**:

- основа – РСТ;

3. **внутренняя эластическая мембрана**:

- хорошо выражена (диагностический признак);
- фенестрированная;

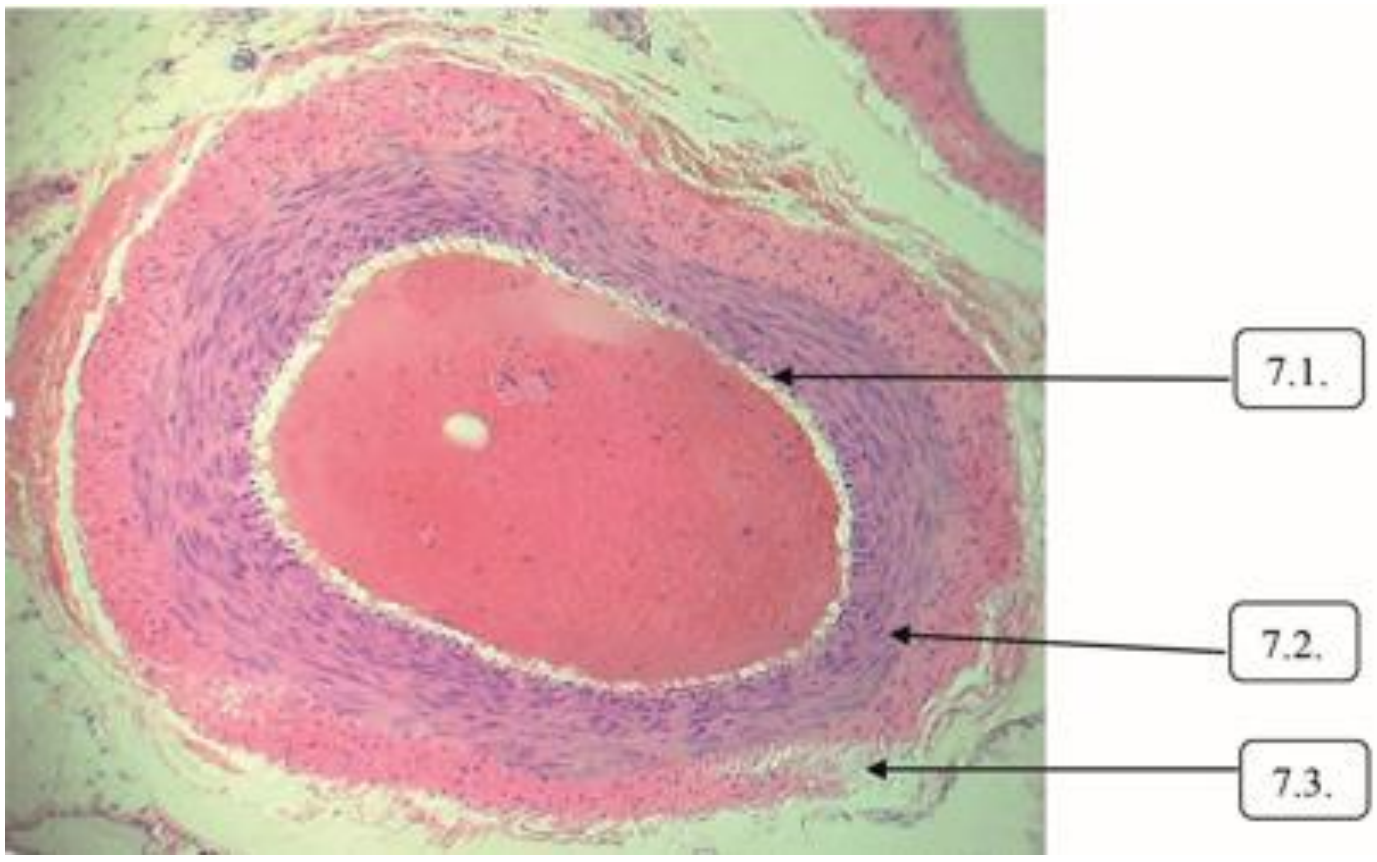

Рис. 7. Гистологическое строение стенки артерии мышечного типа. На срезе стенки: 7.1. внутренняя оболочка; 7.2. – средняя оболочка (мышечная); 7.3. – адвентициальная оболочка. Окраска гематоксилином и эозином. Ув. 100

- на препаратах видна в виде блестящей, окрашенной эозином в светло-розовый цвет волнистой полоски, имеет гофрированный волнообразный вид.

II. мышечная оболочка – средняя:

1. **висцеральная гладкомышечная ткань**, расположенная слоями:

   1.1. циркулярные слои гладкомышечных клеток:
   - 3-4 слоя в мелких артериях;
   - до 60 слоев – в крупных.

   1.2. слои клеток, расположенные по спирали;

2. **единичные коллагеновые и эластические волокна**.

- это относительно наиболее выраженная оболочка в стенке этого сосуда (***диагностический признак***).

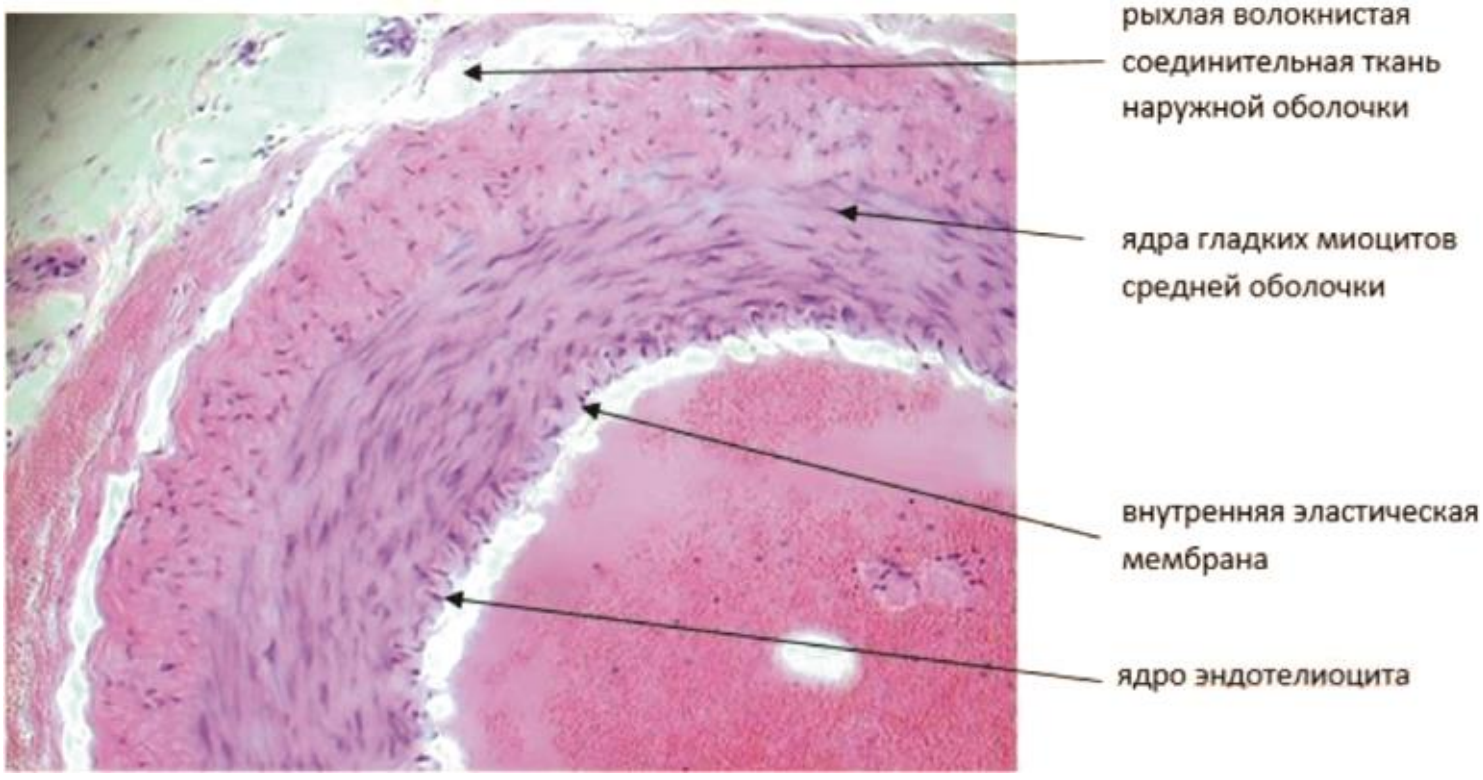

Рис. 8. Гистологическое строение стенки артерии мышечного типа.
Окраска гематоксилином и эозином. Ув. 200

III. адвентициальная оболочка (рис. 8)

- основа – рыхлая соединительная ткань (РСТ);
- расположены vasa vasorum.
- наружная эластическая мембрана – встречается только в крупных сосудах;

АРТЕРИИ СМЕШАННОГО ТИПА (рис. 9)

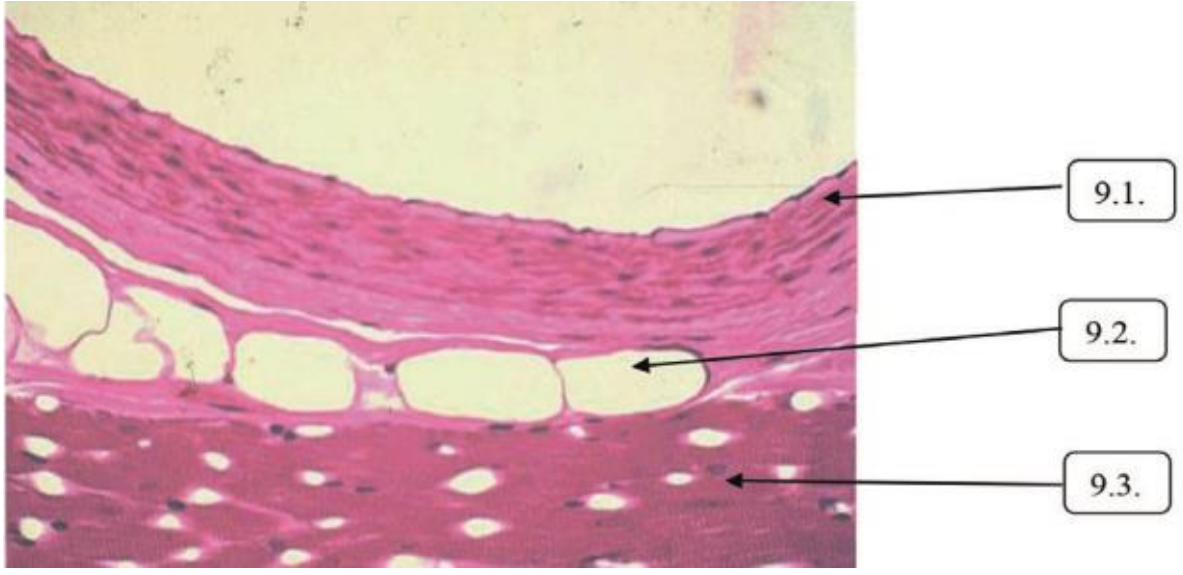

Рис. 9*. Гистологическое строение стенки артерии смешанного типа (коронарной артерии). На срезе: 9.1. средняя оболочка; 9.2. – жировые клетки; 9.3. – миокард.
Окраска гематоксилином и эозином. Ув. 100

В стенке – три оболочки.

Особенность: средняя оболочка состоит в равной степени из:

1. висцеральной гладкой мышечной ткани;
2. эластических волокон.

Примеры: так устроены сонная, подключичная артерии.

ВЕНЫ

Особенности вен:

1. это кровеносные сосуды, по которым течет венозная кровь из органов и тканей к сердцу, в правое предсердие. Исключение – легочные вены;
2. вены одинакового диаметра (одноименные) с артериями имеют более тонкую стенку и больший просвет;
3. менее выражена мышечная оболочка и слабо развиты эластические элементы;
4. имеют клапаны.

Строение стенки: оболочечное (рис. 10):

I. интима – внутренняя оболочка:

1. **эндотелиальный слой** – эндотелий;
2. **подэндотелиальный слой** – РСТ;
3. **внутренняя эластическая мембрана** – не выражена.

Оболочка имеет рельеф – складки, выпячивания интимы в просвет сосуда – клапаны.

II. средняя оболочка:

- висцеральная гладкомышечная ткань.

Слои:

1. слабое развитие циркулярного слоя;
2. преобладание продольного слоя.

III. адвентициальная оболочка:

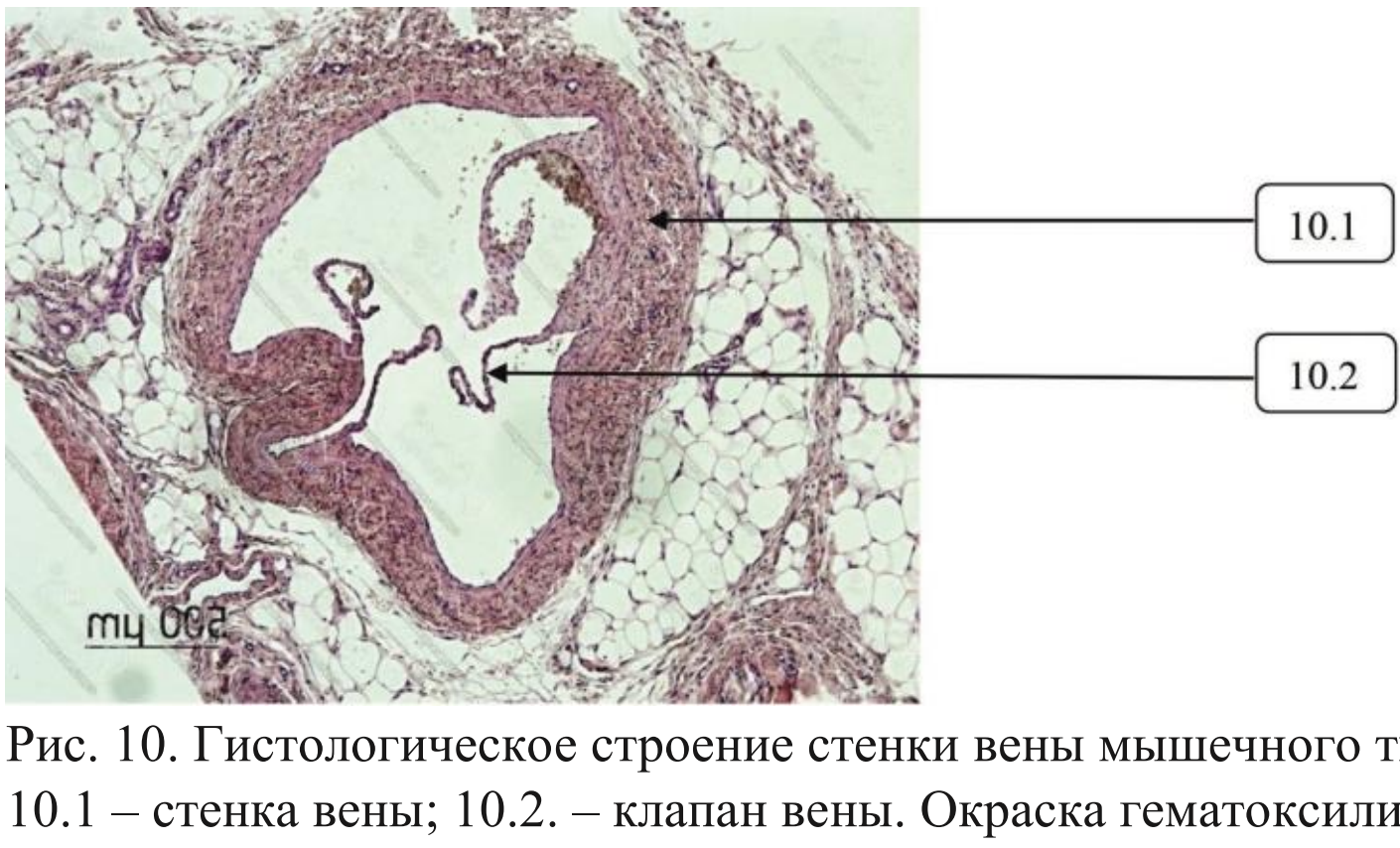

Рис. 10. Гистологическое строение стенки вены мышечного типа. На срезе:
10.1 – стенка вены; 10.2. – клапан вены. Окраска гематоксилином и эозином. Ув. 40

- основа – РСТ;

- относительно наиболее выраженная оболочка в стенке вены (*нq[Octdsfts dцj ft§d? tf tacf.idOS* – см. рис. 11).

Классификация:

1. вены мышечного типа;
2. вены волокнистого типа.

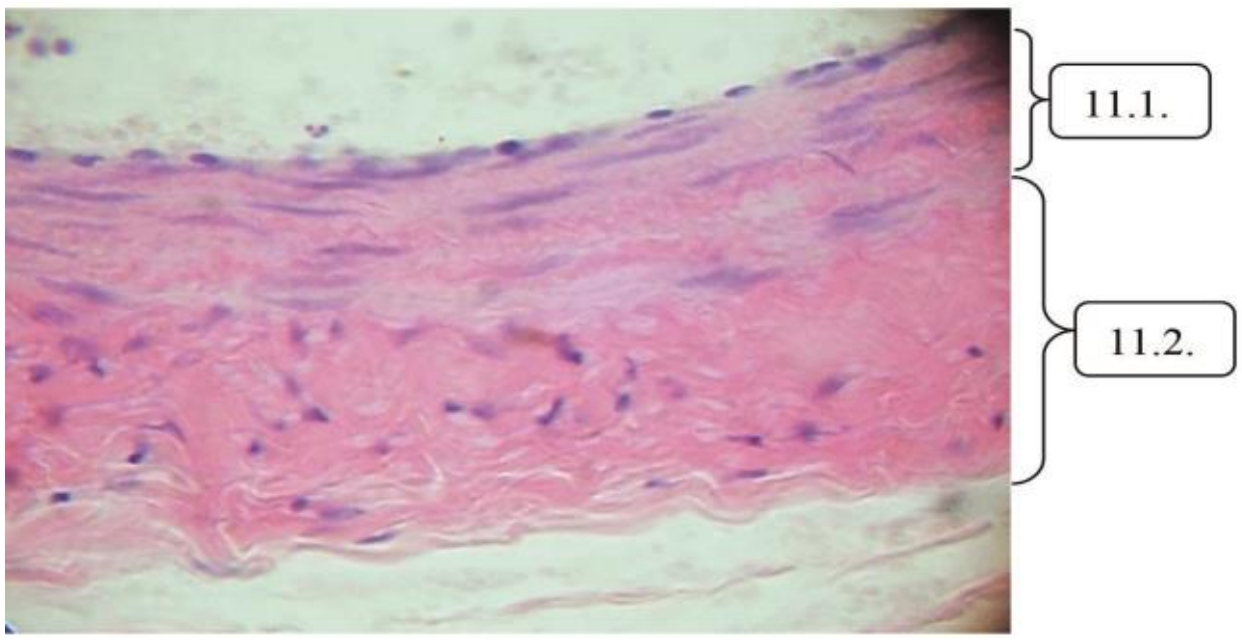

Рис. 11. Гистологическое строение стенки вены мышечного типа. На срезе: 11.1. мышечная оболочка; 11.2. – адвентициальная оболочка. Окраска гематоксилином и эозином. Ув. 600

Вены мышечного типа (рис. 10, 11):

- большинство вен человеческого организма;
- в средней оболочке – висцеральная гладкомышечная ткань;
- строение – разобрано выше.

Вены волокнистого типа (рис.12):

- вены в органах, имеющих плотные стенки (кости, трабекулы органов).

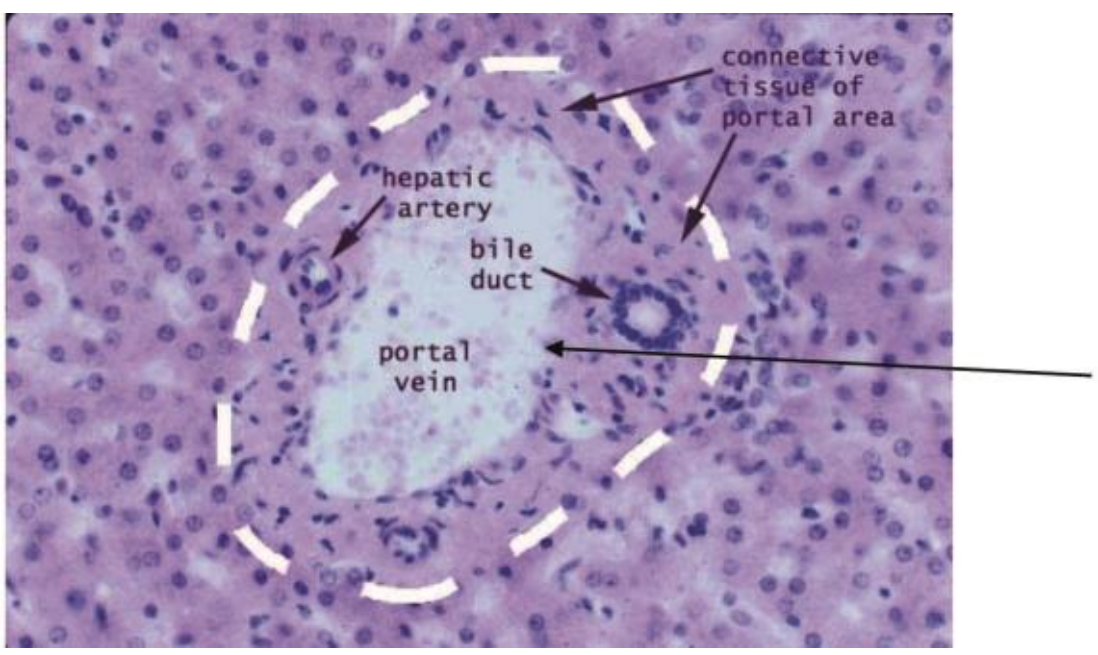

Рис. 12*. Вена волокнистого типа в печени. Стрелкой указана стенка вены. Окраска гематоксилином и эозином. Ув. 600

Особенности строения:

1. наружная оболочка такой вены прочно сращена с органом, в котором она расположена;
2. отсутствует средняя оболочка.

Медицинское значение: при повреждении трабекулярных вен их стенки не спадаются, т.к. прочно сращены с окружающими тканями, кровотечение самостоятельно из поврежденного органа не останавливается.

Дифференциальная диагностика артерий и вен. Чаще всего одноименные артерия и вена расположены рядом, что позволяет сравнивать выраженность оболочек в их стенках. В артерии наиболее широкая мышечная оболочка, она существенно толще мышечной оболочки одноименной вены (рис. 13).

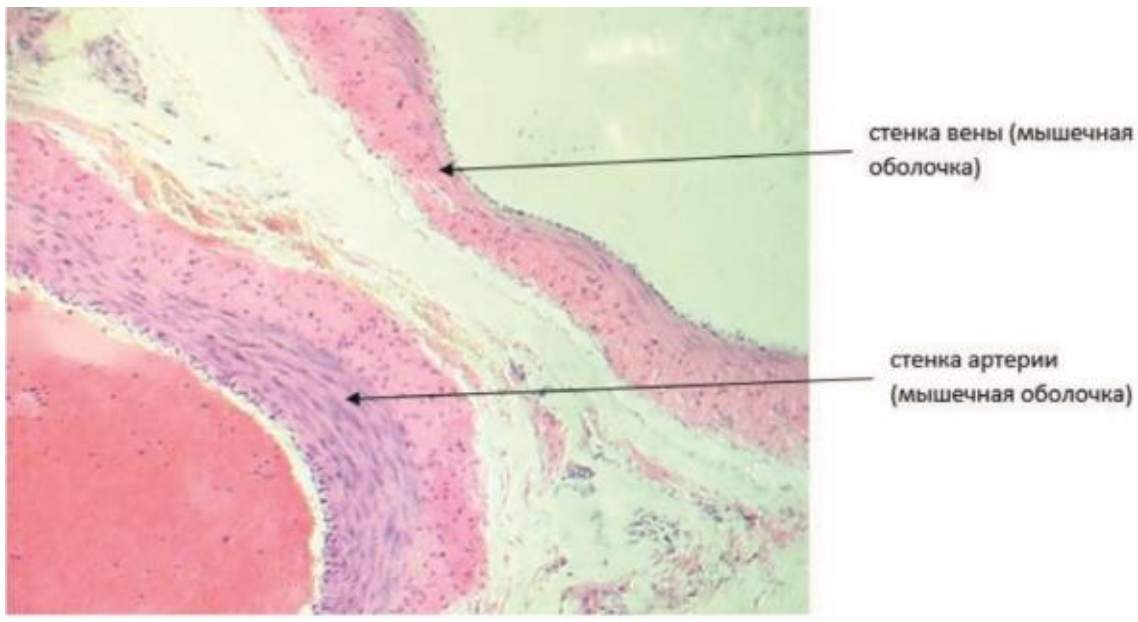

Рис. 13. Артерия и вена мышечного типа. Разная толщина мышечной оболочки двух одноименных сосудов. Окраска гематоксилином и эозином. Ув. 600

СОСУДЫ МИКРОЦИРКУЛЯТОРНОГО РУСЛА

- относят сосуды с диаметром меньше 100 мкм;

Функции:

1. транспортная;
2. регуляторная (гормоны);
3. обменная:
   3.1. трофическая (питательные вещества);
   3.2. дыхательная (газы);
   3.3. экскреторная (продукты обмена).

Звенья:

1. артериолы;
2. гемокапилляры;

3. венулы;
4. артерио-венозные анастомозы.

АРТЕРИОЛЫ

- сосуды диаметром от 15 до 100 мкм;
- течет артериальная кровь.

Строение стенки:

- из трех оболочек по одному слою клеток:

I. внутренняя оболочка – интима:

1. эндотелиальный слой – эндотелий;
2. подэндотелиальный слой – РСТ.

II. средняя оболочка:

представлена висцеральная гладкомышечная ткань:

- расположение клеток – один циркулярный слой;
- палочковидные ядра гладкомышечных клеток, расположенных циркулярно, дают поперечную исчерченность стенки сосуда – т.н. «симптом березки» (*нс[Оctsfts cuj fs[c? tfecl.dC*, рис. 14).

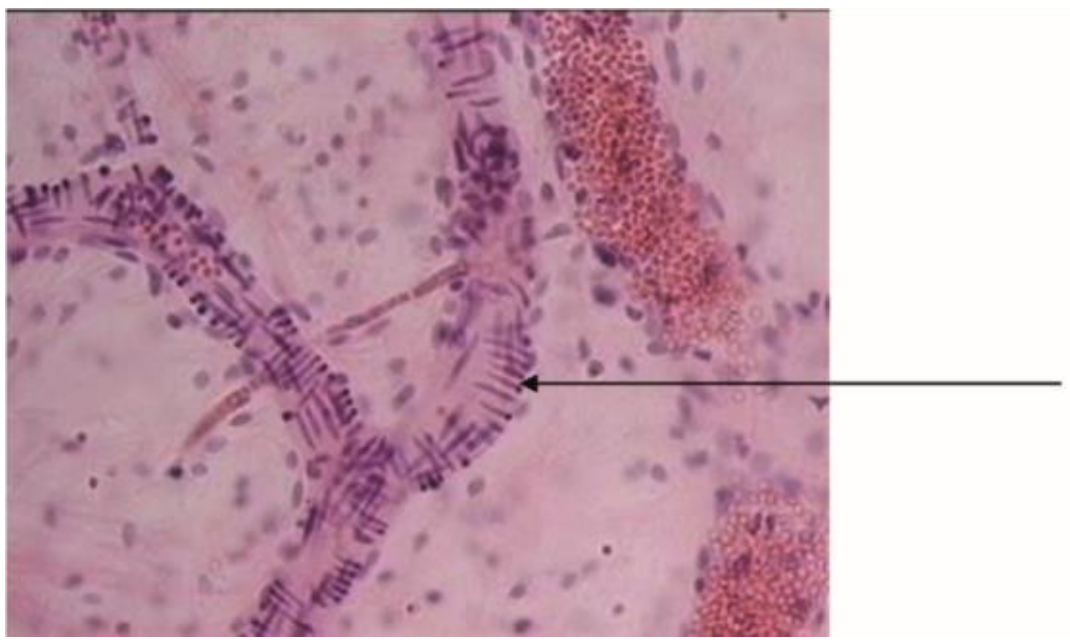

Рис. 14. Сосуды микроциркуляторного русла. Стрелкой указаны ядра циркулярно расположенного слоя гладкомышечных клеток в артериоле («симптом березки»). Окраска гематоксилином и эозином. Ув. 400

III. адвентициальная оболочка:

- тонкая прослойка РСТ.

ГЕМОКАПИЛЛЯРЫ

- диаметр сосуда 3–12 мкм;
- общая протяженность всех гемокапилляров в организме человека около 100 км.

Строение стенки (рис. 15): вследствие малой толщины стенки выделяют не оболочки, а слои:

1. внутренний слой – эндотелиальный – эндотелий

2. средний слой:

2.1.базальная мембрана;
2.2. перициты (рис. 16):
- отростчатые клетки в расщеплениях базальной мембраны;

Функции:
1. продукция компонентов базальной мембраны;
2. стволовые клетки РСТ.

Рис. 15. Сосуды микроциркуляторного русла. Стрелкой указан гемокапилляр. В просвете сосуда видны эритроциты, расположенные в один ряд, цепочкой. Окраска гематоксилином и эозином. Ув. 600

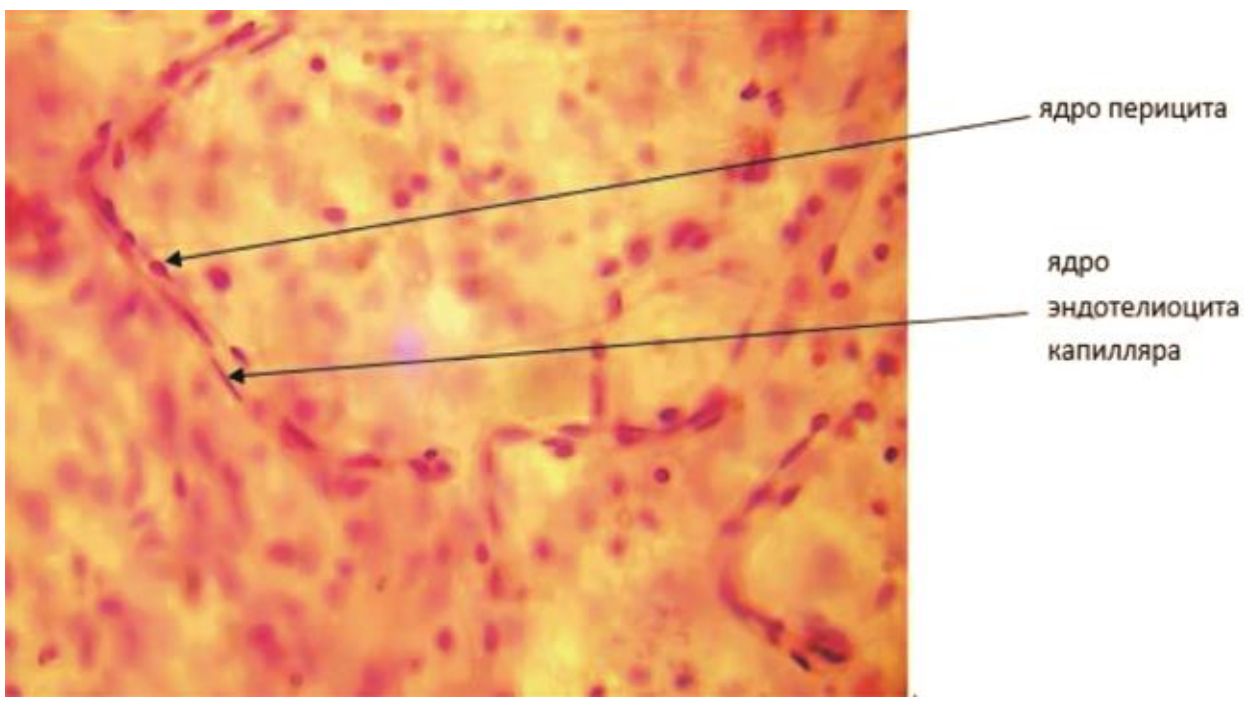

Рис. 16. Гемокапилляр. В просвете сосуда видны эритроциты в один ряд. Окраска гематоксилином и эозином. Ув. 1200

3. наружный слой – РСТ:

- адвентициальные клетки;
- сеть ретикулярных волокон.

Три типа гемокапилляров (рис. 17):

1. соматического типа (гемокапилляры с нефенестрированным эндотелием);
2. висцерального типа (гемокапилляры с фенестрированным эндотелием);
3. синусоидные (прерывистые) гемокапилляры.

Капилляры соматического типа: Особенности строения:

1. диаметр до 10 мкм;
2. эндотелий непрерывный, плотные контакты между клетками;
3. базальная мембрана непрерывная.

Наиболее распространены в организме человека. Встречаются в мышцах, коже, соединительной ткани, легких, ЦНС и т.д.

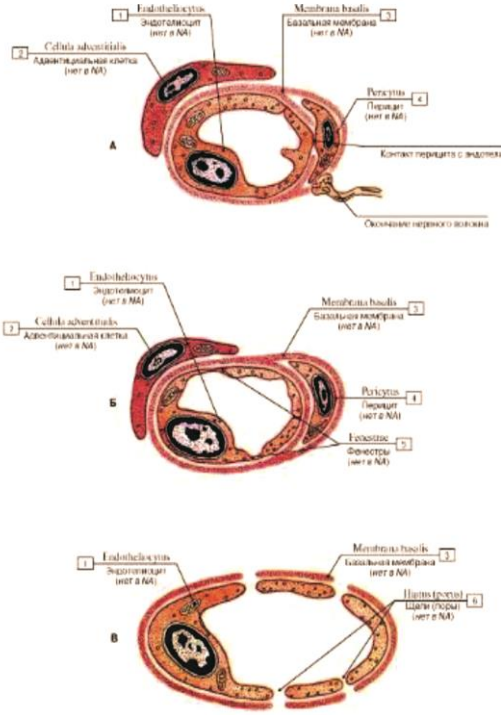

Рис. 17*. Схема строения гемокапилляров. Типы гемокапилляров:
А – соматического типа; Б – висцерального типа; В – синусоидный капилляр

Капилляры висцерального типа: Особенности строения:

1. диаметр до 10 мкм;
2. эндотелий тонкий (до 0,8 мкм), в эндотелиальных клетках имеются поры диаметром до 80 нм;
3. базальная мембрана непрерывная.

Встречаются: в почечном тельце, слизистой ЖКТ.

Синусоидные гемокапилляры:

1. диаметр большой – до 40 мкм;
2. в эндотелии в клетках фенестры и межклеточные поры и щели до 3 мкм;
3. базальная мембрана прерывистая.

Встречаются: в печени, селезенке, костном мозге.

Медицинское значение: Отличия в строении стенки капилляров определяет разницу в ее проницаемости для химических веществ и степени активности проникновения через стенку лейкоцитов из крови в соединительные ткани и обратно.

ВЕНУЛЫ (рис. 18)

- сосуды диаметром от 15 до 100 мкм;
- по ним течет венозная кровь.

Строение стенки:

- снова из трех оболочек по одному слою клеток:

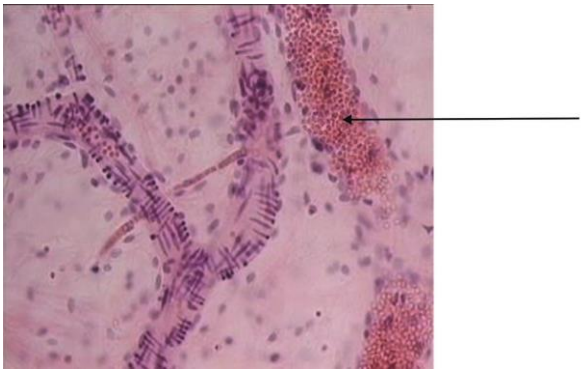

Рис. 18. Сосуды микроциркуляторного русла. Стрелкой указана венула.
В просвете сосуда видны эритроциты. Окраска гематоксилином и эозином. Ув. 600

I. внутренняя оболочка – интима:

1. эндотелиальный слой – эндотелий;
2. подэндотелиальный слой – РСТ.

II. средняя оболочка:

- отдельные гладкомышечные клетки;
- отсутствие строгой ориентации мышечных клеток (поэтому отсутствует симптом "березки");

III. адвентициальная оболочка:

- тонкая прослойка РСТ.

АРТЕРИО-ВЕНОЗНЫЕ АНАСТОМОЗЫ (рис. 19)

- сосуды, несущие артериальную кровь в вены, минуя капиллярное русло (синоним – шунты).

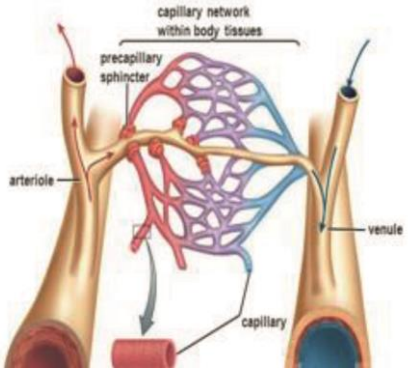

Рис. 19*. Принципиальная схема строения артерио-венозных анастомозов

Классификация:

1. простые анастомозы;
2. сложные анастомозы;

Простые:

- строение сосуда соответствует стенке артериолы;
- регуляция кровотока: осуществляется гладкомышечными сфинктерами стенки самой артериолы.

Сложные (клубочковые):

- приносящая артериола распадается на 2–4 ветви;
- эти ветви объединены общей соединительнотканной оболочкой;

- регуляция кровотока: под эндотелием в стенке артериолы имеется утолщение – валик (подушечка), в которой в подэндотелиальном слое находятся продольно расположенные гладкомышечные клетки. Сокращение этих клеток приводит к уменьшению просвета сосуда.

1.2. Лимфатические сосуды

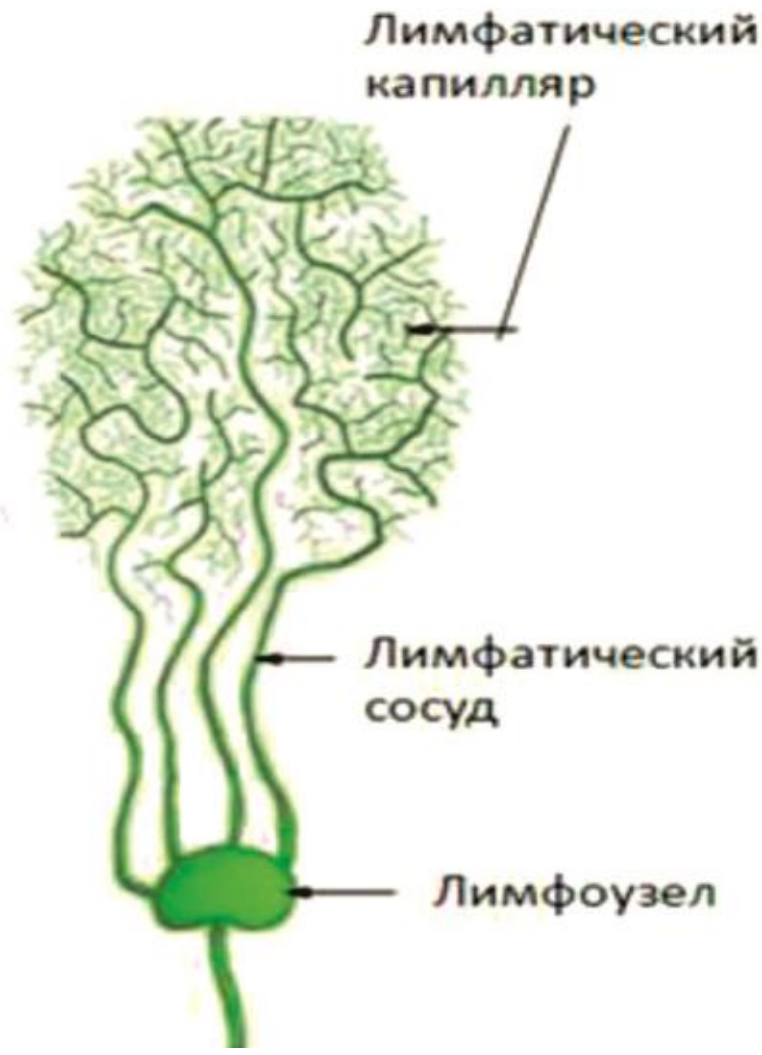

Рис. 20*. Принципиальная схема строения организации лимфатических сосудов

Относятся:

1. лимфатические капилляры;
2. собственно лимфатические сосуды (рис. 20);
3. лимфатические протоки (грудной и правый).

Лимфатические капилляры:

их нет: в головном и спинном мозге, костях, хрящах, роговице, хрусталике;

Строение:

- замкнутые с одного конца тонкостенные трубочки;
- диаметр 30–200 мкм;
- стенка очень тонкая;
- в стенке – слои, а не оболочки (как у гемокапилляров):

1. **эндотелиальный слой – эндотелий:**

Особенности эндотелия (рис. 21):

1.1. микроворсинки эндотелиальных клеток направлены не в просвет капилляров, а в сторону соединительной ткани (назначение – всасывание тканевой жидкости);

1.2. между эндотелиальными клетками есть щелевидные пространства до 50 мкм (т.е. свободно проникают даже клетки);

1.3. от базальной части клетки отходят особые «якорные» микрофиламенты, которыми эндотелиальные клетки прикрепляются к коллагеновым волокнам окружающей РСТ;

1.4. базальная мембрана отсутствует.

2. окружающая **рыхлая соединительная ткань**

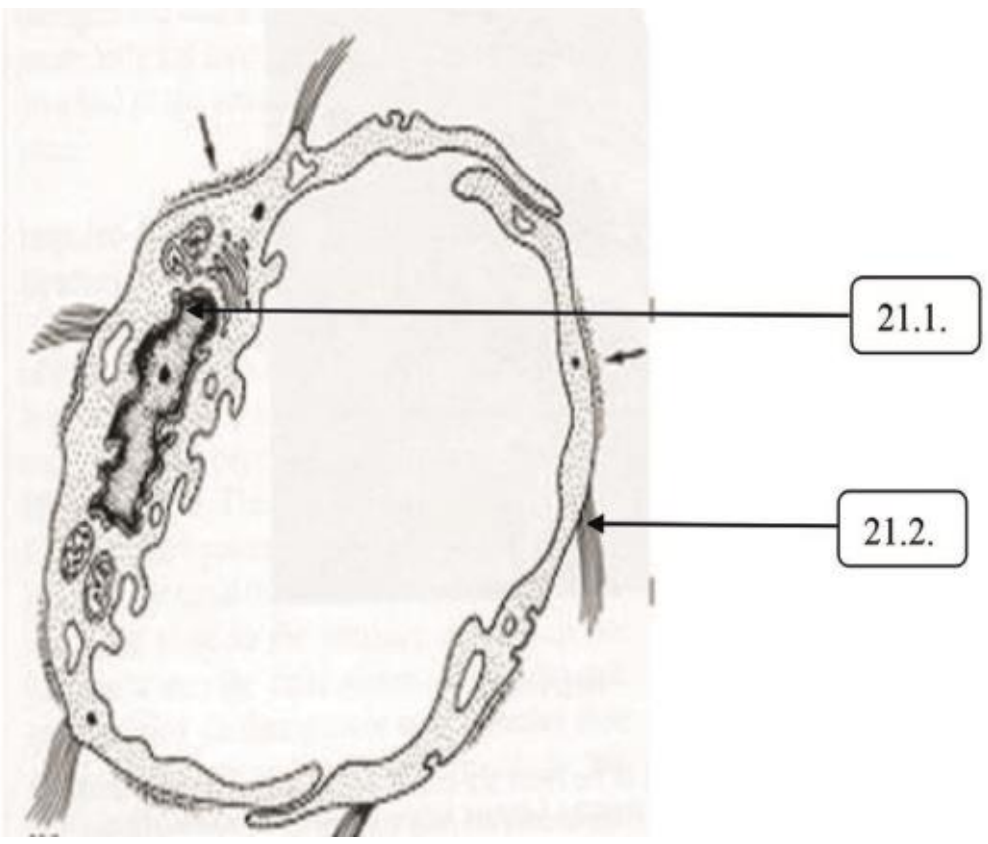

Рис. 21*. Принципиальная схема строения лимфатического капилляра на поперечном срезе. Эндотелиальная клетка: 21.1. – ядро эндотелиальной клетки; 21.2. – «якорные микрофиламенты»

Лимфатические сосуды (рис. 22):
- напоминает строение вены,
- имеет оболочечное строение:

I. **внутренняя оболочка** – интима:

1. эндотелиальный слой – эндотелий;
2. подэндотелиальный слой – РСТ.

Имеет рельеф – складки, выпячивания интимы – клапаны.

II. средняя оболочка:

- висцеральная гладкомышечная ткань; расположение: циркулярный и косой слои.

III. адвентициальная оболочка:

- тонкая прослойка РСТ.

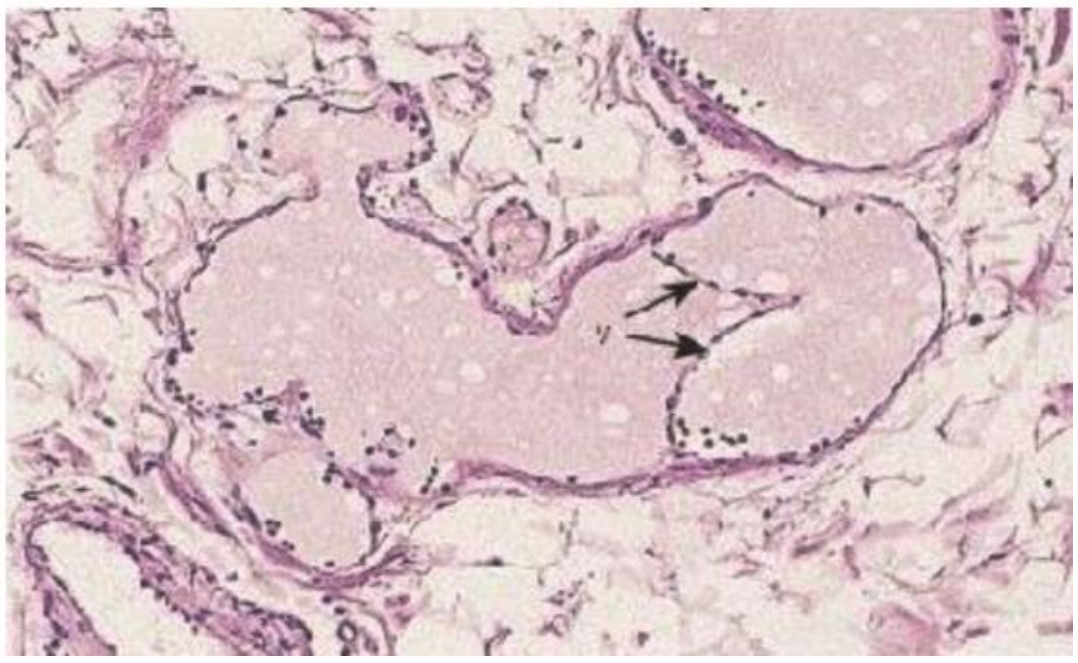

Рис. 22. Гистологический препарат лимфатического капилляра на поперечном срезе. Стрелками показаны клапаны. Окраска гематоксилином и эозином. Ув. 600

Лимфатический проток:

- в стенке – три оболочки;
- особенность строения: в наружной оболочке – в соединительной ткани имеются мощные, продольно ориентированные пучки гладкомышечных клеток.

Медицинское значение: При гистологическом исследовании при обычной окраске часто возникают сложности при выявлении лимфатических капилляров (рис. 23).

Для выявления лимфатических сосудов в гистологическом срезе может быть применен иммуногистохимический метод исследования с использованием специфического антитела к эндотелию – подопланину, окрашивающегося при этом исследовании в коричневый цвет (рис. 24).

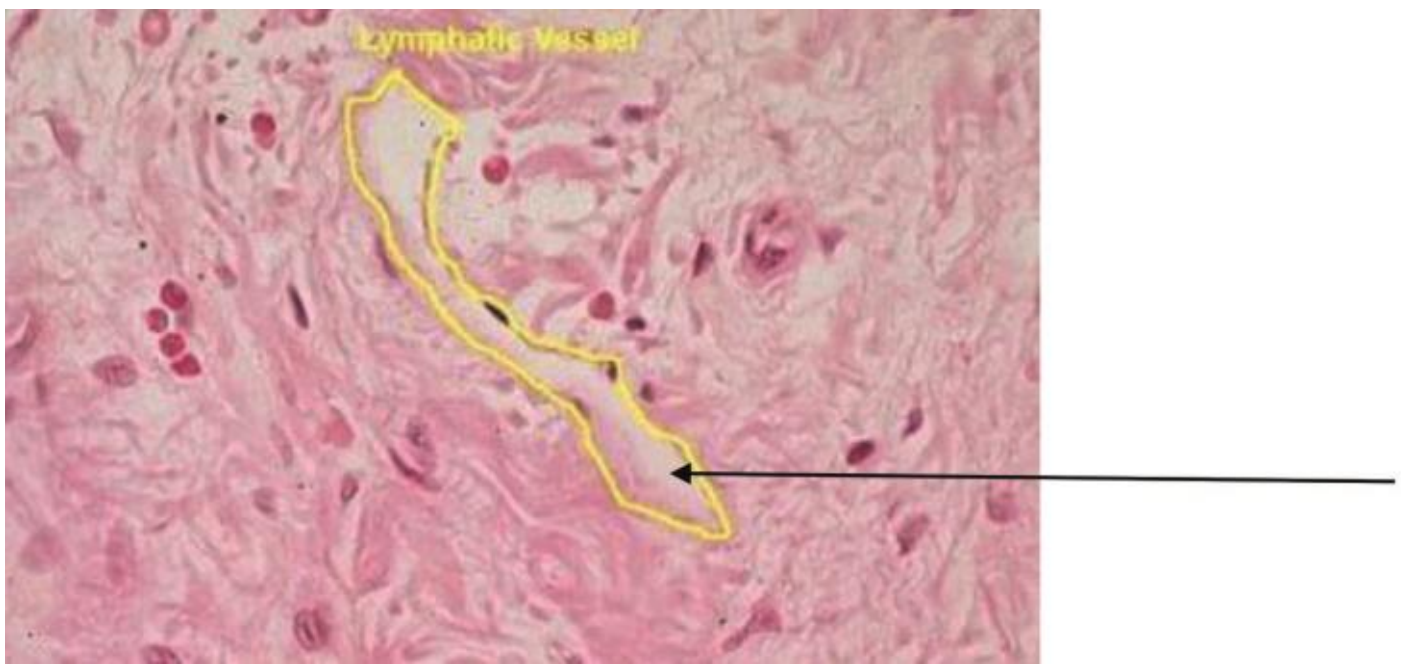

Рис. 23*. Гистологический препарат лимфатического капилляра на поперечном срезе. Стрелкой показан просвет капилляра. Окраска гематоксилином и эозином. Ув.900

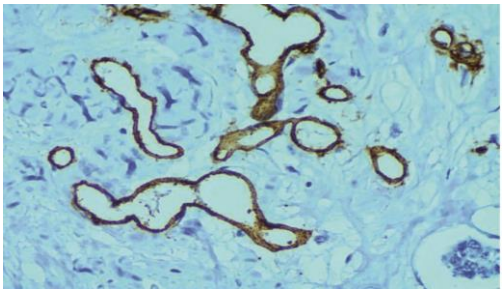

Рис. 24. Выявление лимфатических капилляров при иммуногистохимическом исследовании с использованием специфического антитела к эндотелию – подопланину. Ув.900. Препарат из диссертационного исследования Никитенко Н. В.

По лимфатическим капиллярам могут распространяться клетки злокачественных опухолей – метастазы (рис. 25).

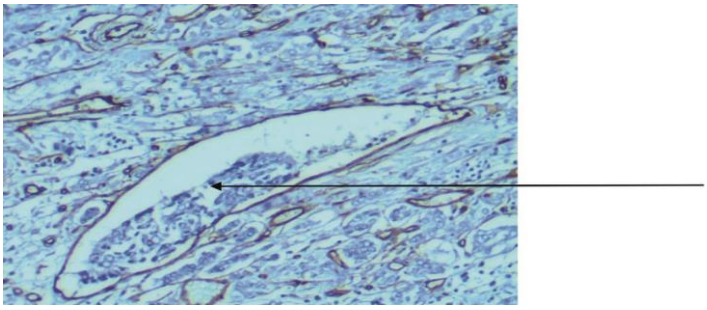

Рис. 25. Гистологический препарат лимфатического капилляра на поперечном срезе. Стрелкой показан просвет капилляра, содержащий опухолевые клетки (метастаз) рака молочной железы. Иммуногистохимическое исследование с использованием специфического антитела к эндотелию – подопланину. Ув.900. Препарат из диссертационного исследования Никитенко Н. В.

1.3. Сердце

- орган, приводящий в движение кровь.

Строение стенки:

3 оболочки (рис. 26):

1. внутренняя – эндокард;
2. средняя:
    - 2.1. миокард;
    - 2.3. «скелет сердца».
3. наружная – эпикард (висцеральный перикард).

ЭНДОКАРД

- по происхождению и строению соответствует стенке сосуда;
- источник развития – мезенхима.

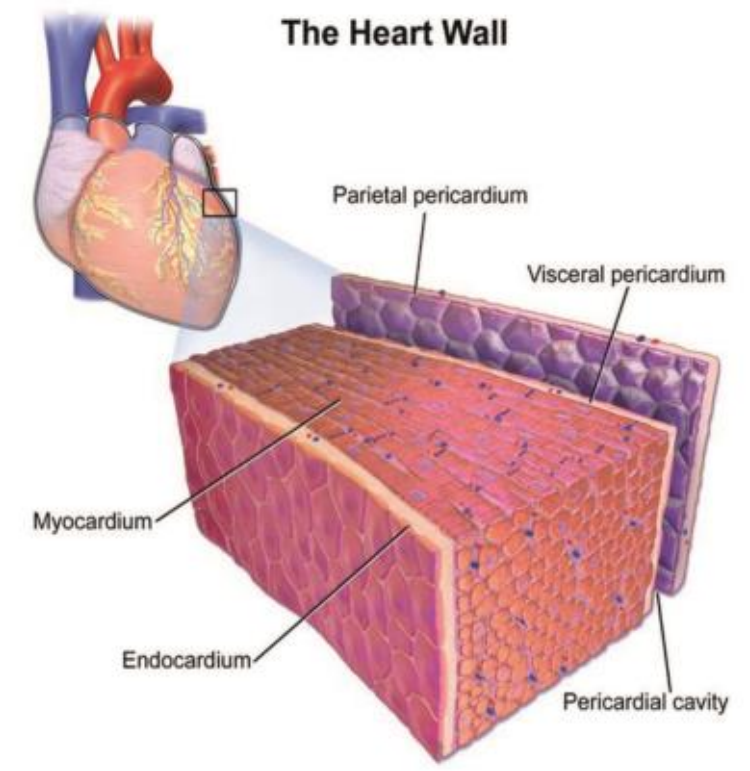

Рис. 26*. Принципиальная схема строения стенки сердца: внутренняя оболочка – эндокард (endocardium); средняя – миокард (myocardium); наружная - эпикард (visceral pericardium)

Слои (рис. 27, 28):

1. **эндотелиальный слой**:
   - эндотелий;
   - однослойный плоский эпителий;
2. **субэндотелиальный слой**:
   - основа – рыхлая соединительная ткань.

Эти два слоя – соответствуют внутренней оболочке сосуда – интиме.

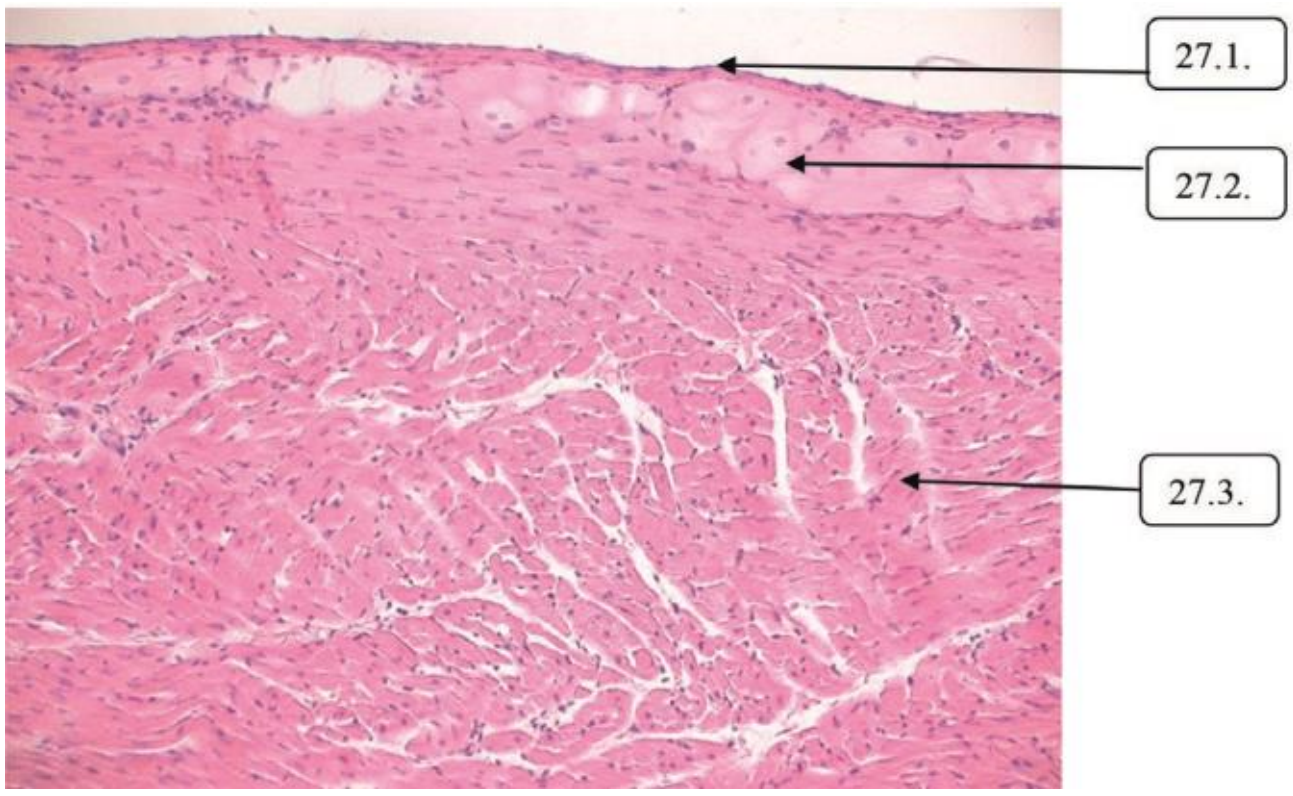

Рис. 27. Гистологическое строение стенки сердца. 27.1. – эндокард; 27.2. – проводящие волокна Пуркинье; 27.3. – миокард. Окраска гематоксилином и эозином. Ув. 100

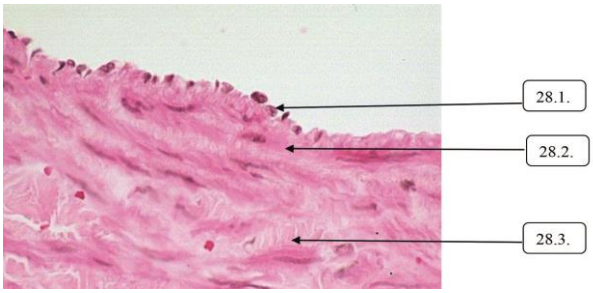

Рис. 28. Гистологическое строение стенки сердца. На фотографии:
28.1. – эндотелиальный слой; 28.2. – субэндотелиальный слой;
28.3. – мышечно-эластический слой. Окраска гематоксилином и эозином. Ув. 900

3. мышечно-эластический слой:
- соответствует средней оболочке сосуда:
- висцеральная гладкомышечная ткань;
- эластические волокна.

4. субэндокардиальный слой:
- основа – РСТ.
- соответствует наружной оболочке сосудов.

Рельеф эндокарда – клапаны (рис. 29):
Части:

1. **дупликатура эндотелия** – покрывает клапан снаружи;
2. **основа** – из плотной неоформленной соединительной ткани.

Прикрепляются к фиброзным кольцам.

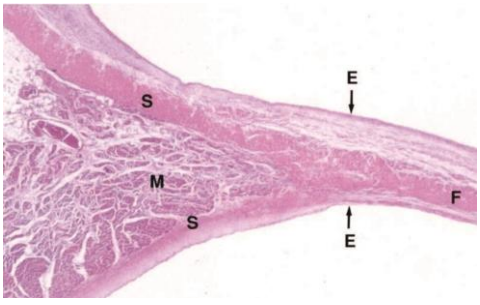

Рис. 29. Гистологическое строение митрального клапана сердца. На фотографии:
E – эндотелий, покрывающий клапан; F – основа клапана; M – миокард. Окраска гематоксилином и эозином. Ув. 200

Особенности:
- не содержат кровеносных сосудов;
- т.е. диффузное питание.

Медицинское значение. При развитии воспалительного процесса в сердечном клапане (на пример при ревматизме) в нем появляются кровеносные сосуды, начинается его деформация, в результате чего развивается несостоятельность клапана и формируется порок сердца.

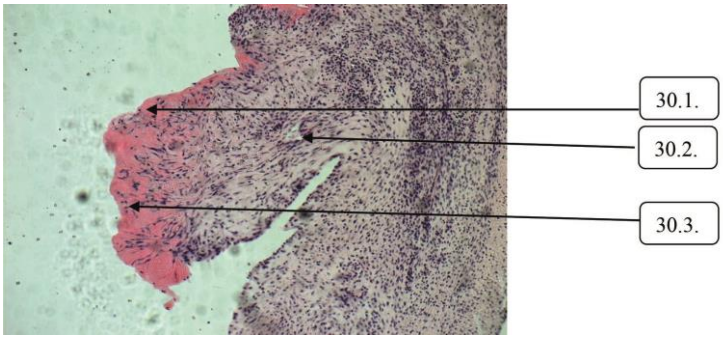

Рис. 30*. Гистологическое строение митрального клапана сердца при ревматизме. На фотографии видна: 30.1. – деформация клапана; 30.2. – появление в основе клапана – сосудов; 30.3. – отложение на поверхности клапана фибрина. Окраска гематоксилином и эозином. Ув. 400

МИОКАРД (рис. 26, 31):

- самая толстая оболочка стенки сердца;
- основа: поперечно-полосатая мышечная ткань сердечного типа;
- источник развития – мезодерма – миоэпикардиальная пластинка висцерального листка спланхнотома;
- состоит из клеток – кардиомиоцитов.

Типы кардиомиоцитов:

1. сократительные;
2. атипичные;
3. эндокринные.

Сократительные кардиомиоциты:

- основная часть миокарда;
- цилиндрической формы;
- в центральной части клеток содержат 1–2 ядра, часто полиплоидные;
- в периферической части клеток – миофибриллы;
- между миофибриллами одиночно или группами расположены митохондрии, для которых характерно большое количество крист;
- много гранул гликогена, липофусцин;

- сократительные кардиомиоциты соединены между собой с помощью вставочных дисков – образуют единую структурно- функциональную клеточную сеть.

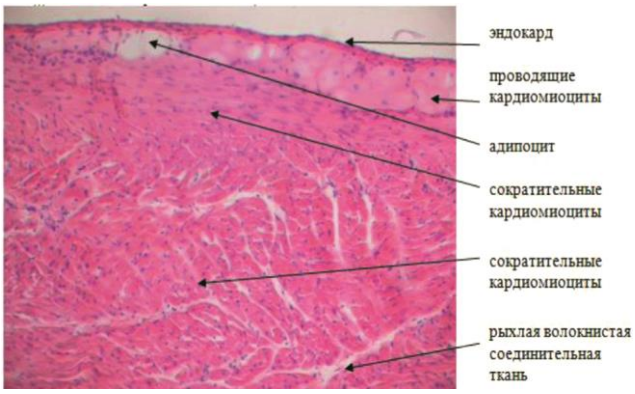

Рис. 31. Гистологическое строение стенки сердца.
Окраска гематоксилином и эозином. Ув. 100

Вставочный диск (рис. 32):

- границы между клетками неровные – одна клетка вдается в другую пальцевидными выростами – увеличение площади сцепления клеток – интердигитации, в них представлены:

1. **десмосомы** – обеспечение прочности соединения (рис.33);
2. **щелевые контакты** – передача нервного импульса от клетки к клетке без участия медиатора.

- при световой микроскопии вставочные диски видны в виде одиночных окрашивающихся прямолинейных или ступенчатых полосок, расположенных перпендикулярно длинной оси клетки;

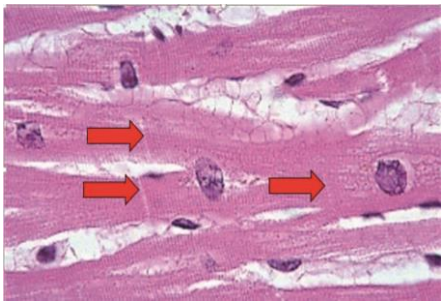

Рис. 32. Гистологическое строение стенки сердца. Сократительные кардиомиоциты. Видна поперечно-полосатая исчерченность клеток. Между кардиомиоцитами – светлые прослойки эндомизия. Стрелками отмечены вставочные диски. Окраска гематоксилином и эозином. Ув. 100

Рис. 33*. Электронная микроскопия места вставочного диска между сократительными кардиомиоцитами. Стрелкой отмечены десмосомы (электронно- плотные межклеточные контакты). Ув. 20.000

- кардиомиоциты окружены прослойками рыхлой волокнистой соединительной ткани – эндомизий миокарда.

Атипичные кардиомиоциты:

Выделяют:

1. водители ритма;
2. проводящие кардиомиоциты (рис. 34).

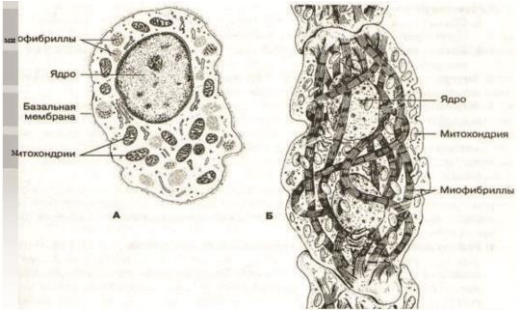

Рис. 34*. Принципиальная схема строения атипичных кардиомиоцитов.
А – водители ритма; Б – проводящие кардиомиоциты

Водители ритма – пейсмейкеры.

Особенности строения:

- имеют меньшие размеры, чем сократительные;
- сохраняют небольшое количество неупорядоченных миофибрилл;
- располагаются скоплениями – образуют узлы (синусовый, синусо-предсердный);

Функция: спонтанная деполяризация – генерация ритма с частотой 60–90 импульсов в мин.

Проводящие кардиомиоциты

- расположены в миокарде, на границе с эндокардом в виде пучков Гиса, волокон Пуркинье (рис. 31, рис.34);

Особенности строения:

- самые крупные клетки миокарда (крупнее сократительных в 2–3 раза);
- крупные ядра;
- светлая саркоплазма – мало миоглобина и миофибрилл;
- сохраняется неупорядоченная сеть миофибрилл – не имеют поперечной исчерченности;
- множество щелевых контактов;
- отростчатые (на срезах не видны отростки – неправильной овальной формы);
- много гранул гликогена.

Функция: проведение возбуждения от водителей ритма (пучки Гиса, волокна Пуркинье) и обеспечивают последовательность сокращений предсердий и желудочков на протяжении сердечного цикла.

Эндокринные кардиомиоциты (рис. 35):

- располагаются в предсердиях, диффузно, среди сократительных.

Особенности строения:

- отростчатые, веретенообразной формы;

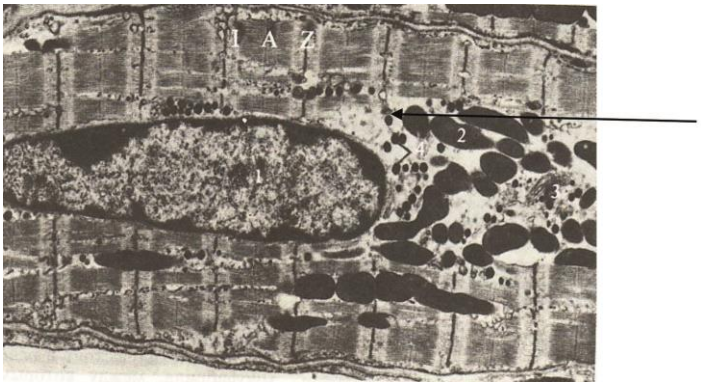

Рис. 35*. Электронная микроскопия эндокринного кардиомиоцита. В цитоплазме хорошо видны миофибриллы, светлые (I) и темные (A) диски. Стрелкой отмечены гранулы, содержащие предсердный натриуретический пептид.

- мало неупорядоченных миофибрилл;
- развит синтетический аппарат: гранулярная эндоплазматическая сеть, комплекс Гольджи;

- много гранул, которые содержат пептидный гормон – предсердный натриуретический фактор.

Биологическое действие гормона: стимуляция диуреза

Медицинское значение: усиливается секреция у больных с гипертонической болезнью.

«СКЕЛЕТ СЕРДЦА»:

- образует:
1. мембранные перегородки;
2. фиброзные треугольники;
3. фиброзные кольца (рис. 36).

Строение:
1. плотная оформленная соединительная ткань;
2. м.б. участки эластического хряща.

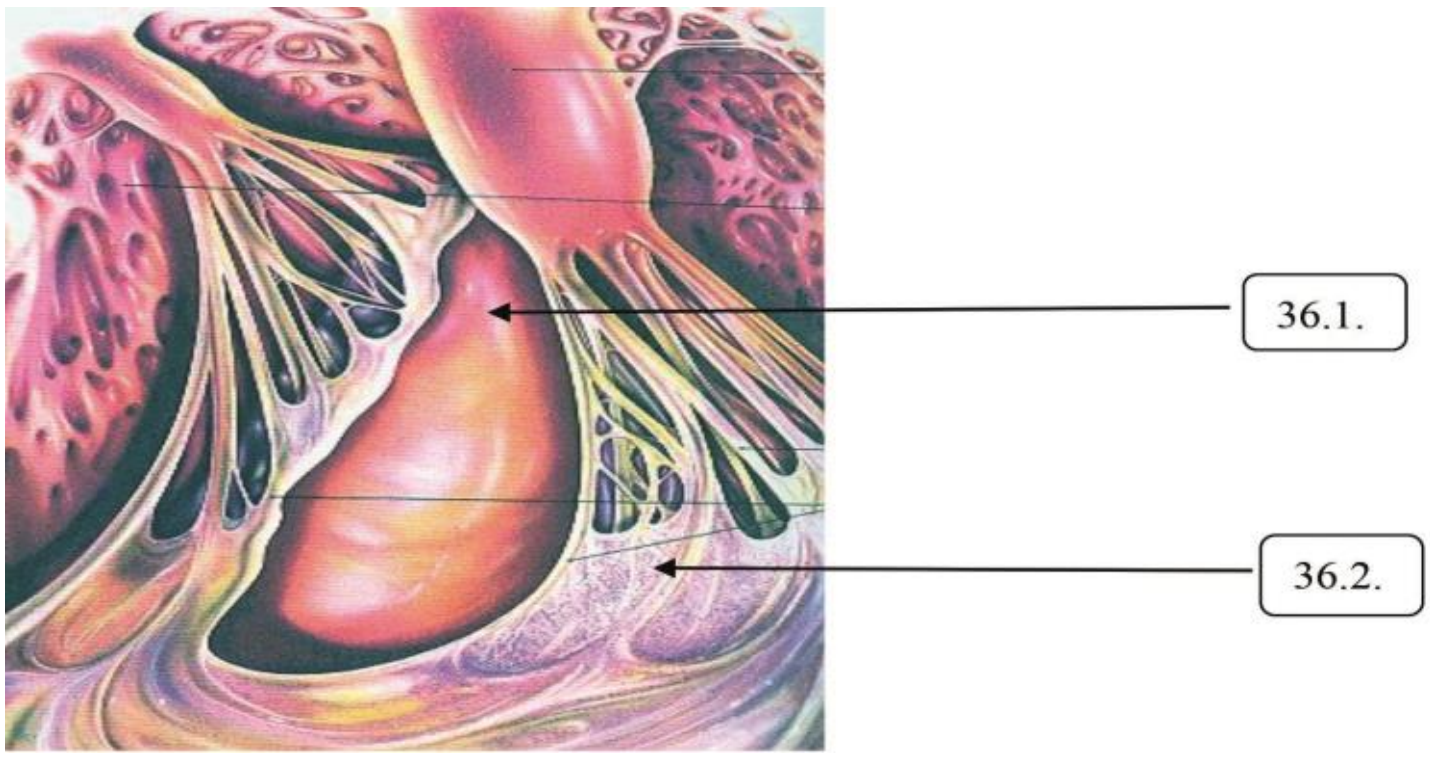

Рис. 36*. Схема структур, фомирующих «скелет сердца»:
36.1. – фиброзные треугольники; 36.2. – мембранные перегородки

Функция:
- к ним крепятся мышечные клетки и клапаны сердца;
- препятствуют растяжению отверстий клапанов, полостей сердца.

ЭПИКАРД

- анатомически это висцеральный листок перикарда;
- в гистологии – серозная оболочка (рис. 37).

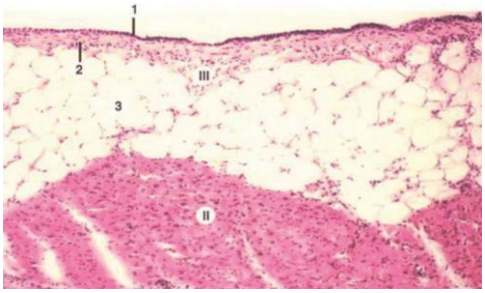

Рис. 37. Гистологическое строение эпикарда стенки сердца. II – миокард;
III – эпикард, в нем: 1 – мезотелий; 2 – собственная пластинка; 3 – жировая ткань.
Окраска гематоксилином и эозином. Ув. 100

Слои:

1. **мезотелий:**

- однослойный плоский эпителий;
- источник развития: мезодерма – висцеральный листок спланхнотома – миоэпикардиальная пластинка (рис.38);

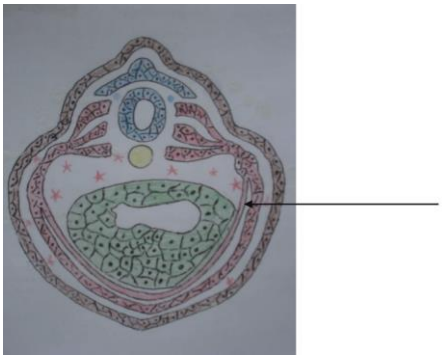

Рис. 38. Срез зародыша на стадии осевого комплекса зачатков органов.
Висцеральный листок спланхнотома мезодермы отмечен стрелкой.
Оригинальный рисунок

2. **собственная пластинка**:

- основа – РСТ;
- источник развития – мезенхима.

Между листками перикарда – перикардиальная полость, содержащая серозную жидкость.

Медицинское значение: при воспалении перикарда на серозной оболочке откладываются нити фибрина – при аускультации фонендоскопом области сердца слышен «шум трения перикарда».

Возрастные изменения сердца:

Три периода онтогенеза:

1. дифференцировки:

- продолжается до 16 лет;

Содержание периода:

- заращение овального отверстия и артериального протока;
- увеличивается толщина миокарда левого желудочка;
- в сократительных кардиомиоцитах увеличивается количество миофибрилл – увеличение объема цитоплазмы – снижение ядерно-цитоплазматического отношения;
- в скелете сердца увеличивается число коллагеновых волокон.

2. период стабилизации:

- до 40 лет, морфология соответствует выше описанной.

3. период инволюции:

Содержание:

- увеличение соединительной и жировой ткани, замещение мышечной ткани;
- уменьшается число нервных окончаний в миокарде.

Иннервация (рис.39):

- частоту сердечных сокращений (ЧСС) регулирует вегетативная нервная система через водители ритма;

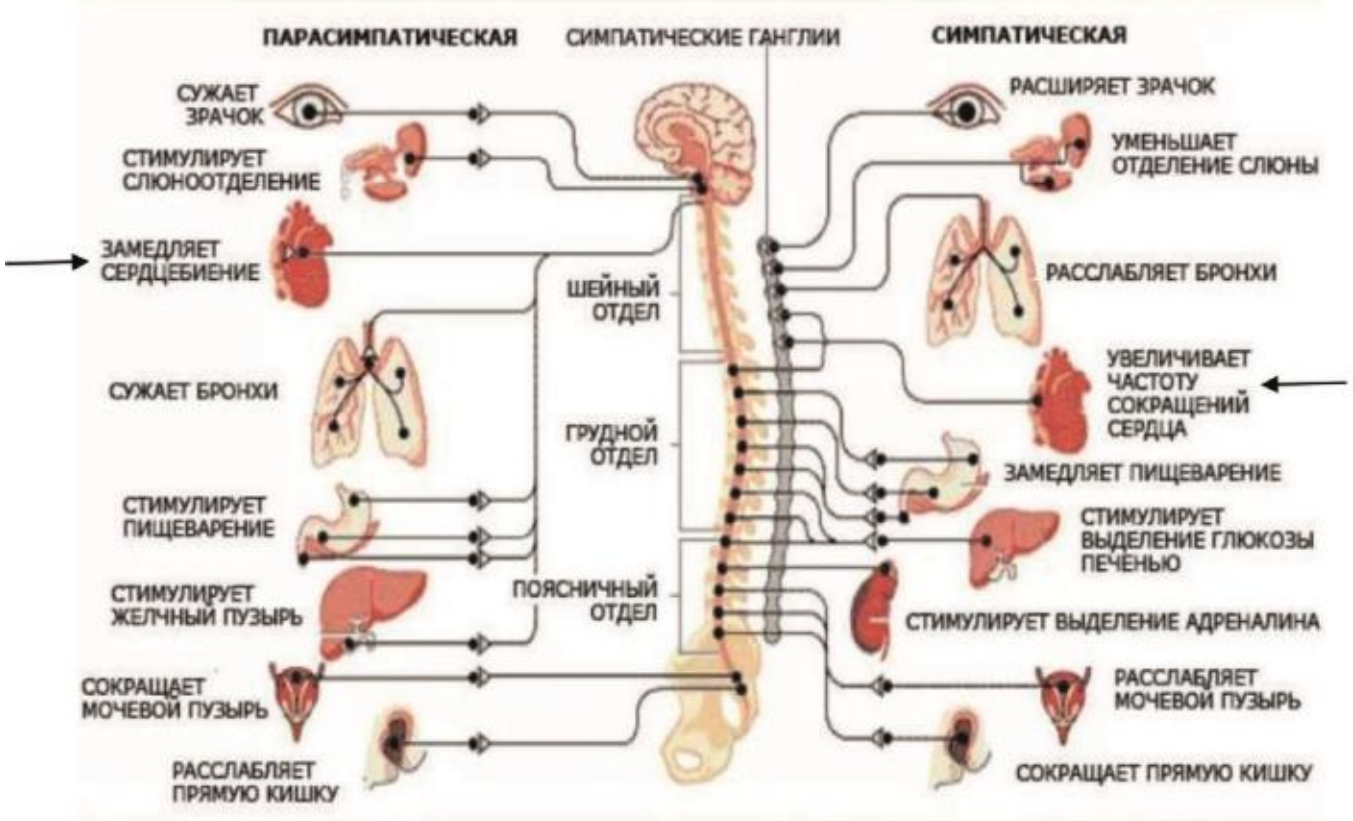

Рис. 39*. Схема иннервации сердца (выделено стрелками) вегетативной нервной системой

- не к каждому кардиомиоциту подходят клетки проводящей системы – импульс передается от одного кардиомиоцита к другому через вставочные диски (через нексусы – щелевые межклеточные контакты).

Медицинское значение: преобладание активности симпатического отдела у человека приводит к увеличению частоты сердечных сокращений, преобладание парасимпатического отдела – ваготония приводит к уменьшению частоты сердечных сокращений – т.н. «пульс Наполеона»;

Кровоснабжение:

- осуществляется через венечные (коронарные) артерии;
- это артерии мышечно- эластического типа;
- к каждому кардиомиоциту подходит не менее 2 капилляров.

Регенерация:

- относится в группу т.н. «стабильных органов».

В регенерации миокарда принимают участие две ткани:

1. сердечная мышечная ткань:

Особенности:

- дифферон неполный – нет камбиальных клеток;
- кардиомиоциты находятся в Go фазе клеточного цикла и митотически не делятся;
- физиологическая и репаративная регенерация осуществляется с использованием следующих механизмов регенерации:
  - увеличение числа и размеров внутриклеточных структур;
  - полиплоидизация кардиомиоцитов (проявление эндомитоза).

Таким образом: сердечная мышечная ткань медленно регенерирует.

2. соединительная ткань (эндомизий):

Особенности:

- дифферон полный, есть стволовые клетки;
- клетки митотически делятся;
- используется клеточная регенерация – клеточное деление Таким образом: соединительная ткань быстро регенерирует.

Медицинское значение: при репаративной регенерации после перенесенного инфаркта миокарда, т.к. мышечные клетки сердечной мышцы митотически не делятся, медленно регенерируют с использованием

внутриклеточных механизмов регенерации, место гибели кардиомиоцитов замещается элементами соединительной ткани, с быстрой клеточной регенерацией – в стенке сердца на месте инфаркта формируется соединительно-тканный рубец (рис. 40). В дальнейшем вокруг рубца кардиомиоциты увеличиваются в размерах за счет стимуляции в них внутриклеточной регенерации (рис. 41), развивается клеточная гипертрофия, сердце начинает увеличиваться в размере (компенсаторная гипертрофия).

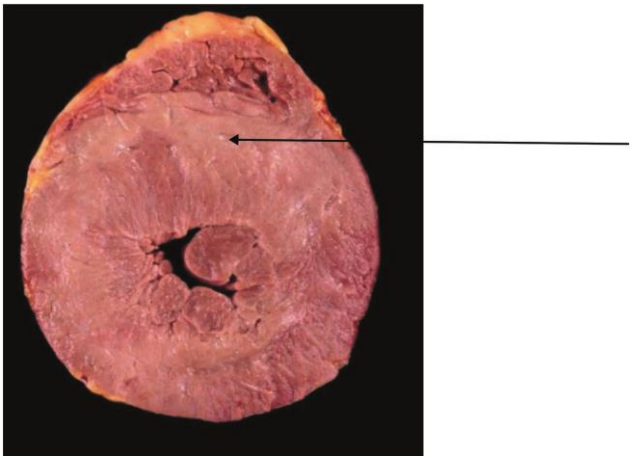

Рис. 40*. Развитие компенсаторной гипертрофии стенки сердца после перенесенного инфаркта. Стрелкой указана область рубца. Увеличение толщины стенки сердца, уменьшение полостей желудочков вследствие гипертрофии миокарда

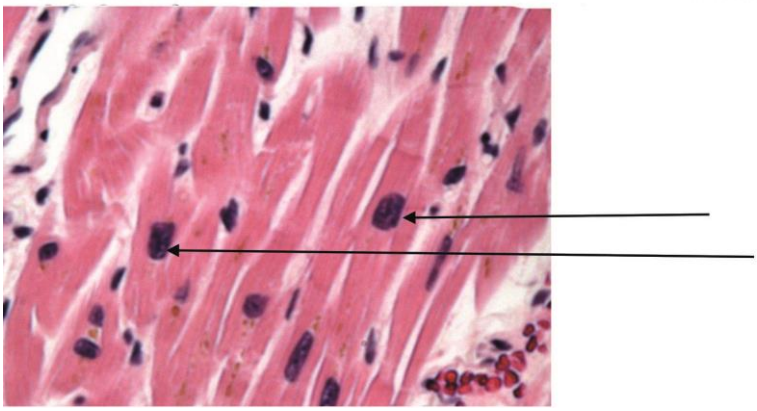

Рис. 41. Гистологическое строение миокарда после перенесенного инфаркта. Признаки компенсаторной гипертрофии клеток: появление полиплоидных ядер в увеличенных в размерах кардиомиоцитах (указаны стрелками). Окраска гематоксилином и эозином. Ув. 600

Рекомендуемые электронно-образовательные ресурсы по теме:

1. **электронно-образовательный ресурс** по гистологическим препаратам:

   № 15 – «Артериолы, венулы, капилляры», ссылка:
   https://www.youtube.com/watch?v=nFcfNjETSwc&t=1s

   № 16 – «Артерия и вена», ссылка:
   https://www.youtube.com/watch?v=yuMX2aqv3Xo&t=4s

   № 17 – «Стенка сердца», ссылка:
   https://www.youtube.com/watch?v=GGZcaCfr8Lo&t=4s

2. **учебный фильм**: «Стенка сердца человека»; ссылка: https://www.youtube.com/watch?v=dH5up2FDpYw

3. **интерактивная аудио-видеолекция** (ДОТ):
   «Мышечные ткани – 2: Сердечная мышечная ткань. Гладкая мышечная ткань». ссылка:
   https://www.youtube.com/watch?v=tlFlb_5rIk0&t=180s

2. НЕРВНАЯ СИСТЕМА

Классификация:

I. Анатомическая:

1. Центральная нервная система:
   1.1. головной мозг;
   1.2. спинной мозг.

2. Периферическая нервная система:
   2.1. периферические нервные узлы – ганглии;
   2.2. нервы;
   2.3. нервные окончания.

II. Физиологическая классификация:

1. Соматическая нервная система;
2. Вегетативная (автономная) нервная система.

Источники развития (рис. 42):

1. **нейроэктодерма** (дорсальное утолщение эктодермы): Дифференцируется на:
   1.1. нервная трубка (ЦНС – спинной, головной мозг, глаз);
   1.2. ганглиозная пластинка (ПНС – нервные ганглии, меланоциты, клетки APUD – системы);
   1.3. плакоды (органы чувств – орган обоняния и слуха).

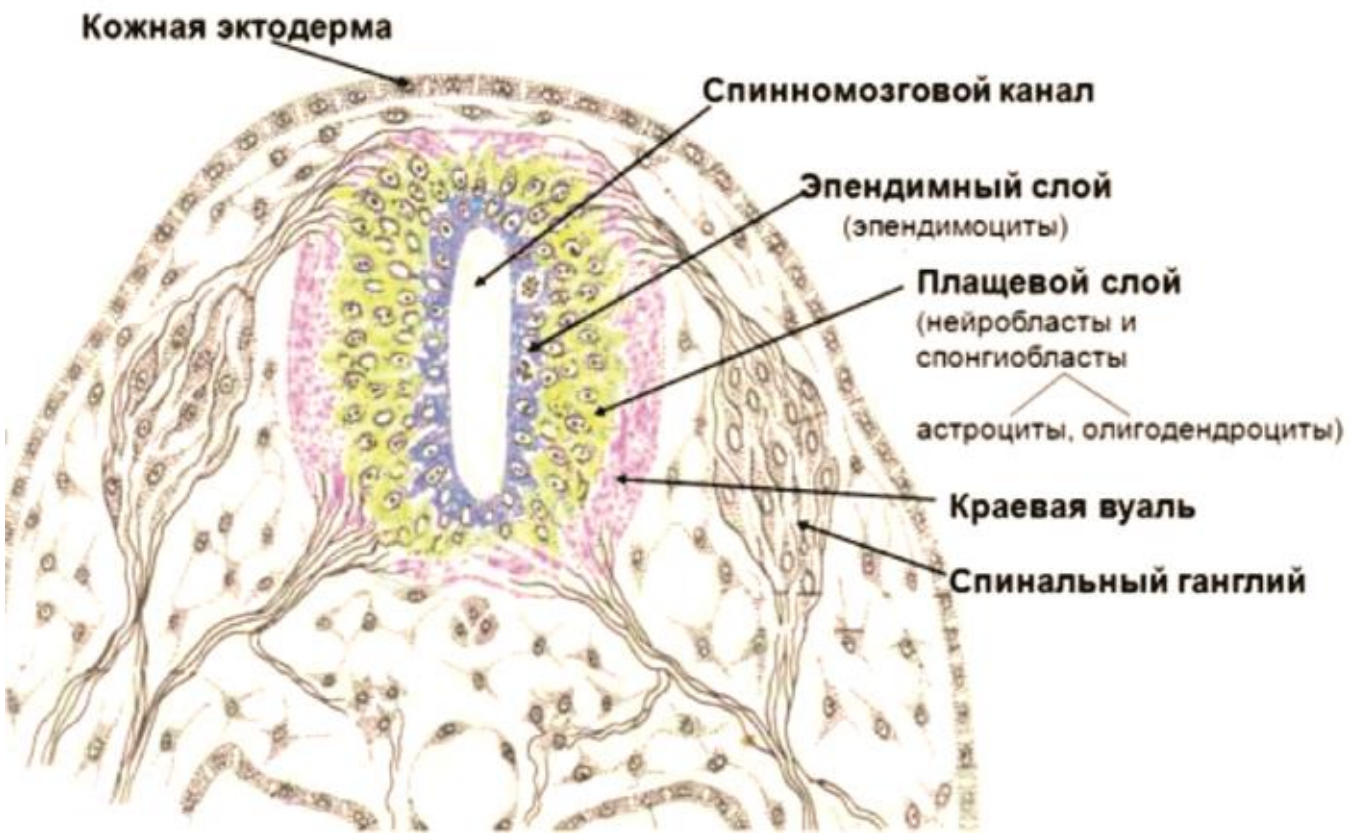

Рис. 42*. Источники развития элементов нервной системы

Из нейроэктодермы развиваются: нейроны и макроглия указанных органов.

2. мезенхима:

Из мезенхимы развивается: микроглия всех органов нервной системы, капсулы и оболочки органов.

2.1. Центральная нервная система (ЦНС)

Входит:

1. Головной мозг;
2. Спинной мозг.

ГОЛОВНОЙ МОЗГ

Состоит:

I. Плащевая часть:

1. полушария большого мозга;
2. мозжечок.

II. Ствол мозга:

1. продолговатый мозг;
2. задний мозг;
3. средний мозг;
4. промежуточный мозг.

ПОЛУШАРИЯ ГОЛОВНОГО МОЗГА

Строение:

1. мозговые оболочки;
2. серое вещество:
   - сосредоточено на поверхности мозга, образуя его кору;
3. белое вещество.

Мозговые оболочки (снаружи внутрь, рис. 43):

1. твердая;
2. паутинная;
3. мягкая.

Твердая мозговая оболочка (dura mater):

- самая наружная;
- строение:

1. **наружная пластинка** – плотная неоформленная соединительная ткань (много эластических волокон) – источник развития – мезенхима;

2. **внутренняя пластинка** – пласт плоских глиальных клеток – менинготелий;

- сращена с надкостницей костей черепа (т.е. пространство отсутствует);
- имеются складки, проникающие между частями мозга, отделяя их друг от друга;
- в складках имеются пространства, выстланные эндотелием – венозные синусы.

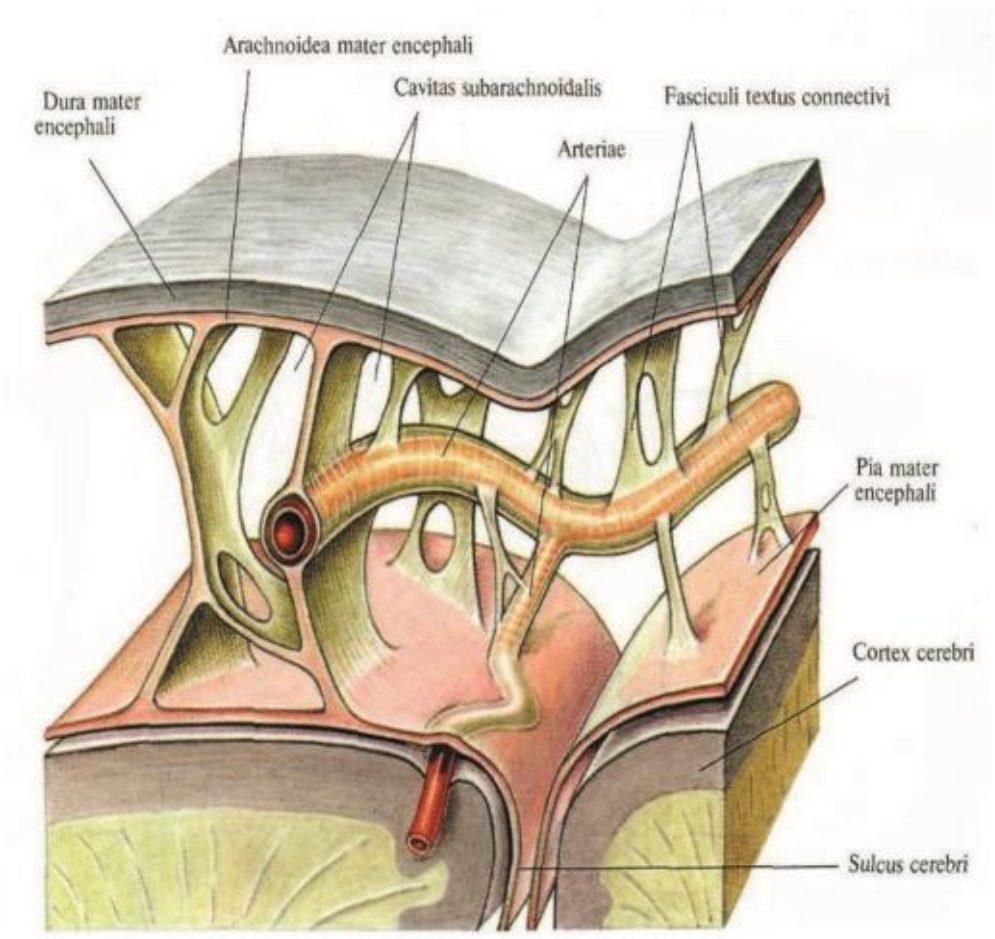

Рис. 43*. Мозговые оболочки полушарий головного мозга

Паутинная мозговая оболочка (arachnoidea):

- неплотно прилежит к твердой оболочке – **субдуральное пространство**, заполненное тканевой жидкостью - строение:

1. **наружный пласт** менинготелия;
2. тонкий слой рыхлой соединительной ткани;
3. **внутренний пласт** менинготелия.

- дает соединительно-тканные тяжи, вплетающиеся в мягкую мозговую оболочку.

Мягкая мозговая оболочка (pia mater) (рис. 44):

- строение:

1. **наружный пласт** менинготелия;
2. рыхлая соединительная ткань с большим количеством мелких сосудов – источник развития – мезенхима;
3. **внутренний пласт** менинготелия.

- повторяет рельеф головного мозга и проникает в борозды.

Медицинское значение: при субарахноидальном кровоизлиянии – в спинномозговой жидкости (ликвор), взятой в области спинного мозга обнаруживается кровь.

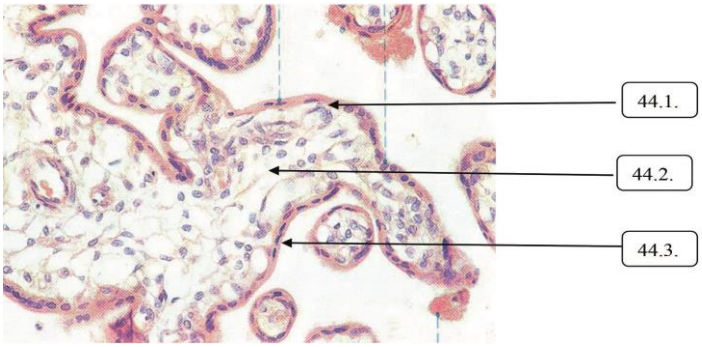

Рис. 44*. Мягкая мозговая оболочка полушарий головного мозга. 44.1. – наружный пласт менинготелия; 44.2. – РСТ; 44.3. – внутренний пласт менинготелия. Окраска гематоксилином и эозином. Ув. 600

СЕРОЕ ВЕЩЕСТВО

- кора полушарий большого мозга (рис. 45);
- толщина 3–5 мм;
- общая площадь поверхности – 1500–2500 см^2;
- 30% общей площади – на поверхности извилин, 70% – в глубине борозд;

Функция: здесь располагаются нервные центры экранного типа.

Состоит:

1. нейроны (5–15 млрд.);
2. нервные волокна – безмиелиновые – серый цвет вещества;
3. нейроглия (более 100 млрд.).

Нейроны:

- мультиполярные;

- различных форм и размеров. Размеры тела нефронов колеблется от 10 до 140 мкм).

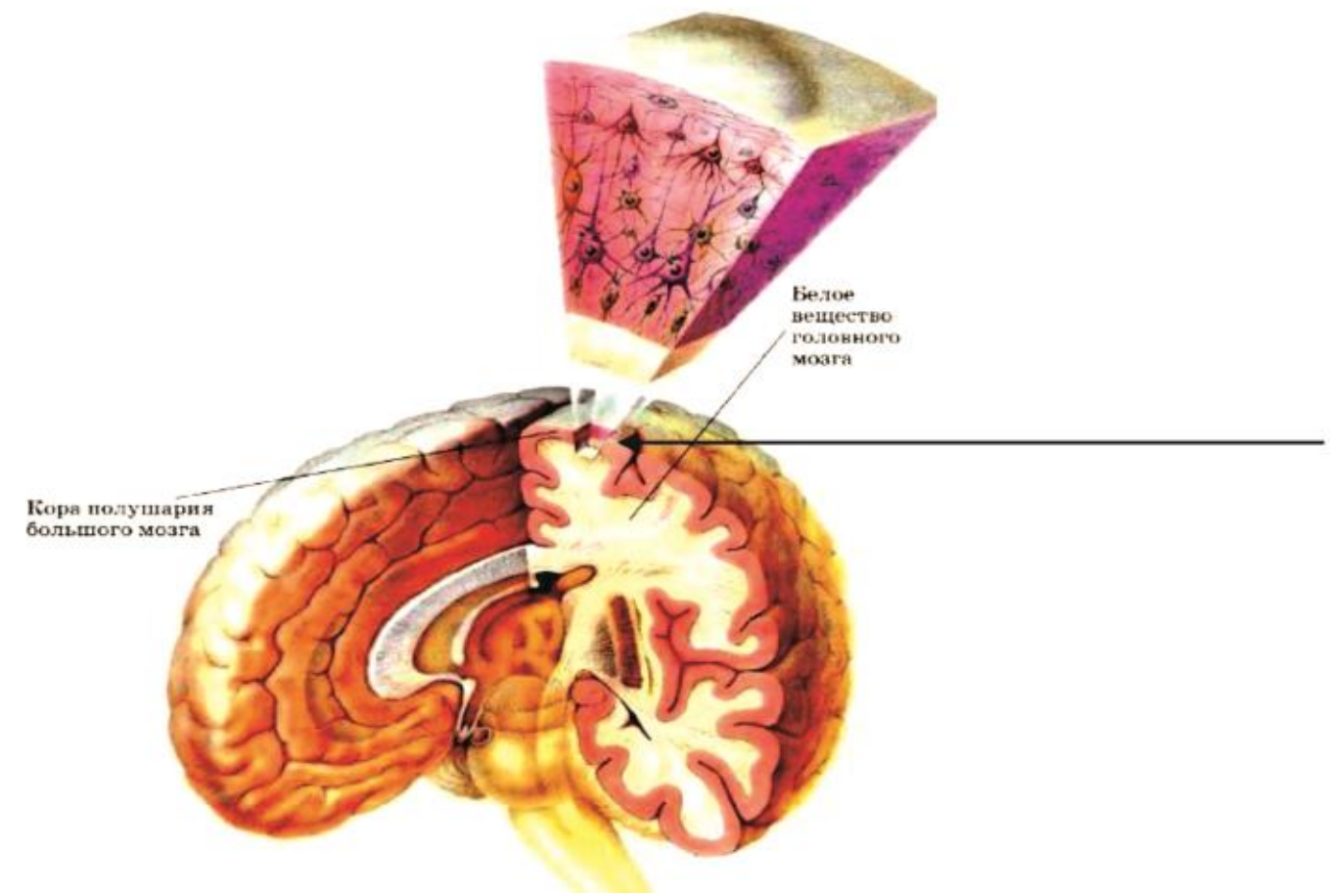

Рис. 45*. Серое вещество полушарий головного мозга.
Серое вещество показано стрелкой

Выделяют:
1. пирамидные;
2. непирамидные.

Пирамидные нейроны (рис. 46):

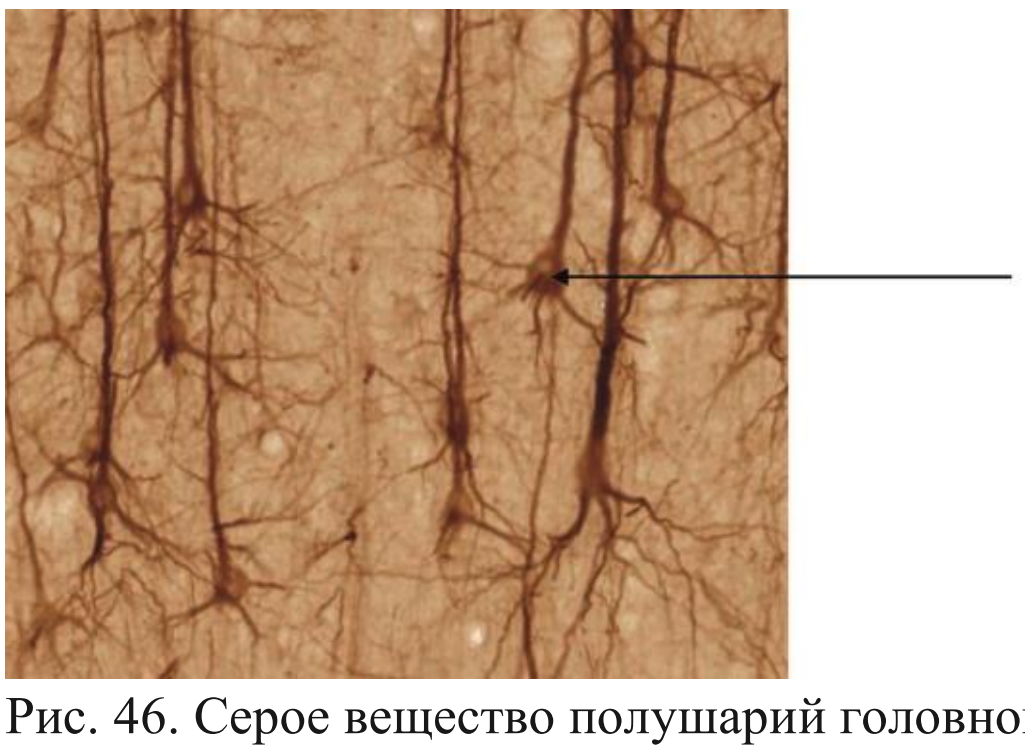

Рис. 46. Серое вещество полушарий головного мозга.
Пирамидные нейроны. Стрелкой показано тело пирамидного нейрона.
Окраска: импрегнация серебром. Ув. 900

- до 90% всех нейронов коры;
- конусовидное тело клеток (на гистологических срезах – треугольной формы);

- от верхнего полюса – отходит длинный дендрит, поднимающийся до поверхности коры в молекулярный слой, где ветвится;
- от боковых поверхностей отходят еще 5–16 более коротких дендритов, разветвляющихся в пределах слоя, в котором находится тело клетки;
- от середины основания тела отходит длинный и тонкий аксон, который покрывается миелиновой оболочкой и уходит в белое вещество.

Функция: образование эфферентных путей.

Непирамидные:

- встречаются во всех слоях коры;
- аксоны остаются в пределах коры, передавая импульсы на пирамидные нейроны;
- форма чаще всего звездчатая.

Функция:

1. интеграция нейронных цепей внутри коры – ассоциативная функция;
2. воспринимают афферентные сигналы, приходящие в кору.

На основании различий в расположении и строении клеток **(цитоархитектоника)** в коре выделяют 6 клеточных слоев или пластинок, которые обозначаются римскими цифрами и нумеруются снаружи внутрь (рис. 47):



Рис. 47. Серое вещество полушарий головного мозга. Цитоархитектоника коры. Стрелками показаны пластинки. Окраска: импрегнация серебром. Ув. 900

Слои (пластинки):

I. молекулярный (-ая);

II. наружный (-ая) зернистый (-ая);

III. пирамидный (-ая);

IV. внутренний (-яя) зернистый (-ая);

V. ганглионарный (-ая);

VI. полиморфный (-ая).

Молекулярная пластинка:

- расположена под мягкой мозговой оболочкой;
- небольшое число мелких нейронов – горизонтальные нейроны;
- веретеновидное тело;
- горизонтально отходят аксон и дендриты.
- большинство объема пластинки занимают нервные волокна.

Наружная зернистая:

- клетки многочисленные;
- мелкие;
- по форме:

1. звездчатые – основные;
2. пирамидные – их мало.

- дендриты поднимаются в молекулярный слой;
- аксоны – уходят в белое вещество.

Пирамидная пластинка:

- варьирует по ширине: максимально выражена в двигательных областях коры, меньше – в чувствительных;
- преобладают пирамидные клетки размерами от мелких до крупных;
- апикальные дендриты идут в молекулярный слой, латеральные – контакты с соседними клетками;
- аксоны – направляются в белое вещество, формируют пирамидные пути.

Внутренняя зернистая пластинка:

- варьирует по ширине: максимально выражена в чувствительных областях коры (зрительной и слуховой областях), меньше – в двигательных;
- образована:
  - звездчатыми клетками – они численно преобладают;
  - мелкими пирамидными – их мало.

- в этом слое заканчивается большая часть афферентных волокон;
- аксоны образуют связи с клетками ниже и выше лежащих пластинок.

Ганглионарная пластинка: - образована:

1. крупными пирамидными;
2. гигантскими пирамидными клетками (Беца) – в области прецентральной извилины (моторный центр).

- апикальные дендриты достигают молекулярной пластинки;
- латеральные дендриты – в пределах этой же пластинки;
- аксоны – покрываются миелиновой оболочкой, выходят в белое вещество и направляются в виде волокон в ядра головного и спинного мозга (пирамидные пути достигают каудальных сегментов);
- слой максимально представлен в двигательных центрах коры.

Полиморфная пластинка:

- содержит разные по форме мелкие нейроны:

1. веретеновидные;
2. звездчатые;
3. мелкие пирамидные – их мало.

- аксоны уходят в белое вещество в составе эфферентных путей;
- дендриты поднимаются до молекулярного слоя и здесь ветвятся.

НЕРВНЫЕ ВОЛОКНА

На основании различий расположения волокон **(миелоархитектоника):**

1. **тангенциальные** нервные волокна – проходят параллельно поверхности коры (рис. 48):

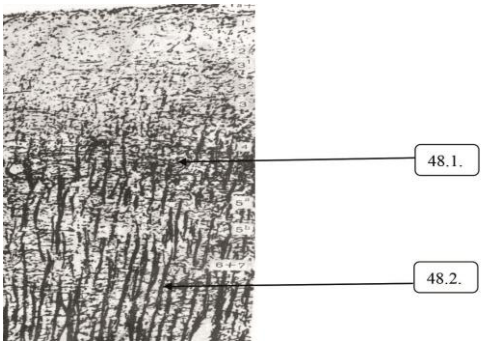

Рис. 48. Серое вещество полушарий головного мозга. Миелоархитектоника коры.
48.1. – тангенциальные; 48.2. – радиальные волокна.
Окраска: импрегнация серебром. Ув. 200

их образуют латеральные дендриты – формируют безмиелиновые нервные волокна.

2. **радиальные**:

их образуют:

- апикальные дендриты, формирующие безмиелиновые нервные волокна;

- аксоны, уходящие в белое вещество, формирующие миелиновые нервные волокна.

Три функциональные группы нервных волокон:

1. **афферентные**:

- в составе радиальных нервных волокон;
- идут от ниже расположенных отделов головного мозга;
- заканчиваются на уровне IY слоя;

По функции: чувствительные.

2. **ассоциативные**:

- соединяют различные области коры во всех слоях – это тангенциальные волокна.

3. **эфферентные** волокна:

- связывают кору с подкорковыми образованиями; - в нисходящем направлении в составе радиальных волокон;

По функции: двигательные.

Типы строения коры:

Выделяют 2 типа коры:

1. агранулярный;
2. гранулярный.

Различия в строении связаны с представительством в коре разных центров:

1. моторных; или
2. чувствительных.

- что проявляется в преобладании развития тех или иных слоев (пластинок).

Агранулярный тип коры (рис. 49):

- характерен для моторных центров;
- наибольшее развитие III, Y и YI слоев;

- слабо развиты зернистые (II, IY);
- связаны с формированием эфферентных нервных волокон.



Рис. 49. Серое вещество полушарий головного мозга. Агранулярный тип коры

Гранулярный тип (рис. 50):
- характерен для чувствительных корковых центров;
- слабо выражены пирамидные слои;
- значительно выражены зернистые (II, IY);
- к ним подходят афферентные волокна.

Рис. 50. Серое вещество полушарий головного мозга. Гранулярный тип коры

МОДУЛЬНАЯ ОРГАНИЗАЦИЯ КОРЫ ПОЛУШАРИЙ

- модуль – это морфофункциональная единица коры, способная к относительно автономной деятельности.

Строение:

- форма цилиндров или колонок;
- диаметр до 300 мкм;
- в коре у человека 2–3 млн колонок;
- расположены вертикально, проходят через всю толщу коры;
- каждая содержит около 5000 нейронов;

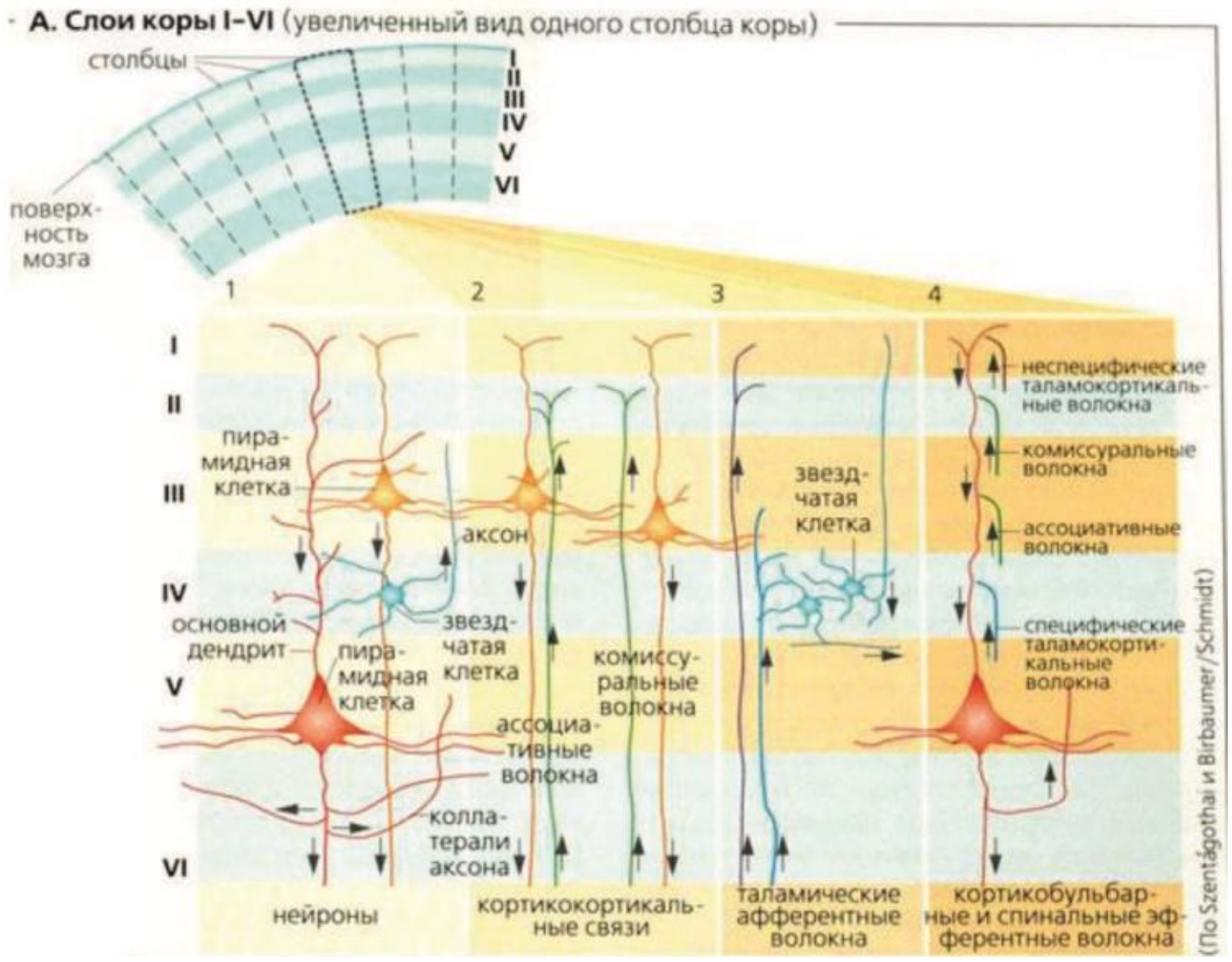

Рис. 51*. Принципиальная схема компонентов модуля коры полушарий

Модуль включает в себя:

1. **кортико-кортикальное нервное волокно** (рис. 51):

- в центре модуля;
- проходит через всю толщу коры;
- образует нервные окончания во всех слоях.

Функция: ассоциативное – т. е. обеспечивает связь с др. модулями

2. **два таламо-кортикальных волокна**:

- оканчиваются в 4 слое коры на звездчатых нейронах;

Функция: афферентные волокна – по ним приходят нервные импульсы в модуль.

3. **эфферентные волокна**:

- это аксоны преимущественно пирамидных клеток 5 слоя;

Функция: волокна идут за пределы коры – в подкорковые центры.

4. **клетки, регулирующие функциональную активность пирамидных клеток** – регулирующие выход импульса за пределы модуля:

Две подгруппы клеток:

а. с тормозной функцией:

- 5 типов клеток;

б. с возбуждающей функцией:

- всего один тип клеток – это шипиковые звездчатые нейроны.

НЕЙРОГЛИЯ

1. **астроцитарная** – концевыми участками отростков образуют два вида пограничных глиальных мембран:

1.1. поверхностная – краевая пограничная мембрана

- под мягкой мозговой оболочкой

Функция: наружная граница головного мозга.

1.2. периваскулярные пограничные мембраны:

- входят состав **гематоэнцефалического барьера** (рис. 52).

Функция: отграничивает нервную ткань от крови.

2. **олигодендроглия:**

2.1. **мантийные глиоциты** – микроокружение тел нейронов;

2.2. **нейролеммоциты** – формирование миелиновых оболочек.

3. **микроглия:**

- из системы фагоцитирующих мононуклеаров;

Функция: антигенпрезентирующие клетки.

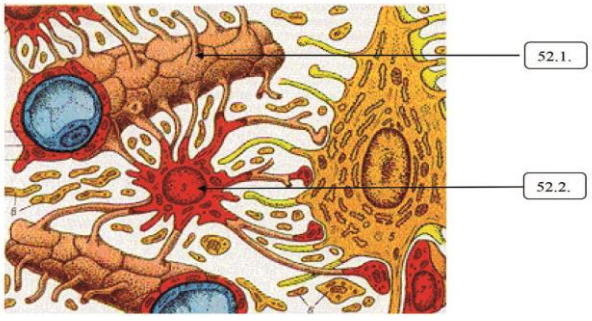

Рис. 52*. Принципиальная схема компонентов гемато-энцефалического барьера. 52.1. – периваскулярные пограничные мембраны; 52.2. – волокнистый астроцитарный глиоцит

БЕЛОЕ ВЕЩЕСТВО ГОЛОВНОГО МОЗГА

- пучки миелиновых нервных волокон:

1. поднимаются к серому веществу из ствола мозга;
2. спускаются в ствол из корковых центров.

ПОНЯТИЕ О ГЕМАТО-ЭНЦЕФАЛИЧЕСКОМ БАРЬЕРЕ

Компоненты гемато-энцефалического барьера (от крови):

1. **эндотелий капилляров** с плотными контактами – соматического типа;
2. **базальная мембрана**;
3. **периваскулярная мембрана** из отростков астроцитов.

Медицинское значение: барьер препятствует проникновению в ЦНС:

1. токсических веществ,
2. лейкоцитов,
3. гормонов,
4. антибиотиков,
5. обеспечивает избирательный транспорт глюкозы, аминокислот и др.

МОЗЖЕЧОК

- нервный центр экранного типа, по функции – центр координации движений

Источники развития (рис. 53):

1. нейроэктодерма, нервная трубка – нейроны и макроглия;
2. мезенхима – микроглия;

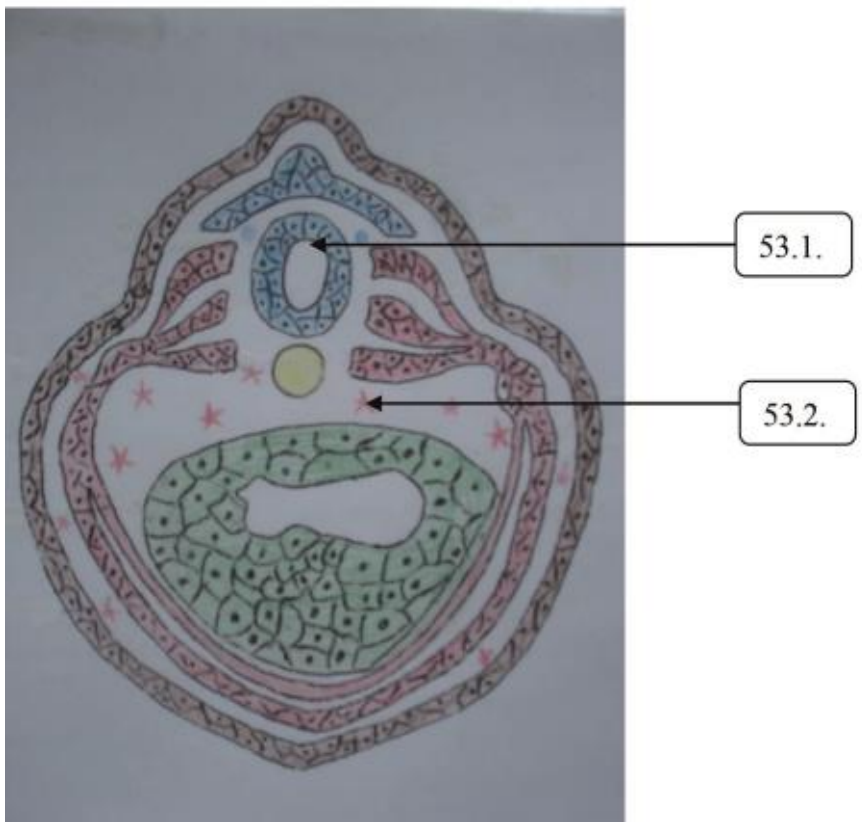

Рис. 53. Срез зародыша на стадии осевого комплекса зачатков органов.
53.1. – нервная трубка; 53.2. – мезенхима. Оригинальный рисунок

Строение (рис. 54):
1. мозговые оболочки;
2. серое вещество:
   а. кора;
   б. ядра;
3.белое вещество.

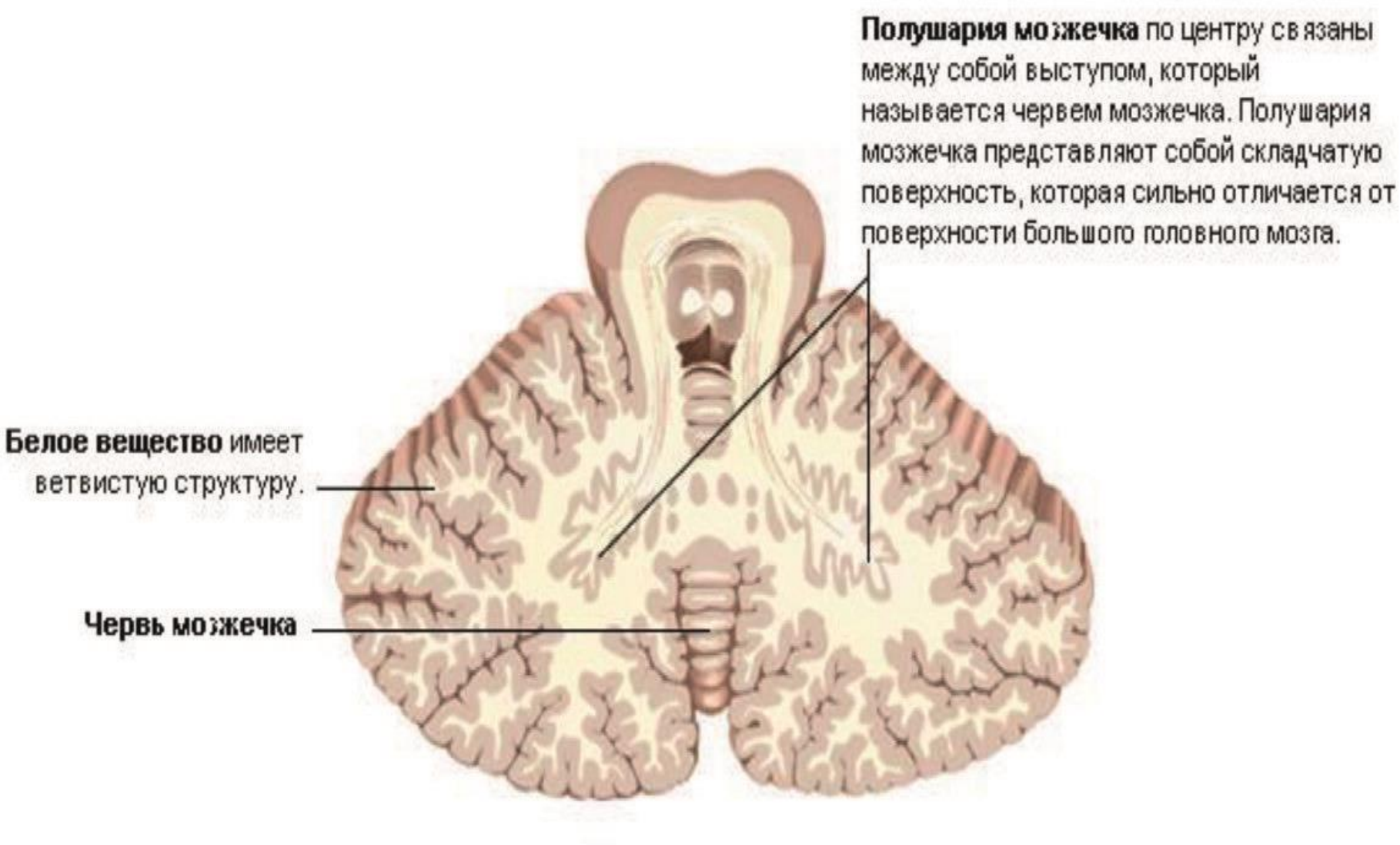

Рис. 54*. Принципиальная схема строения мозжечка

МОЗГОВЫЕ ОБОЛОЧКИ

1. твердая – наружная;
2. паутинная;
3. мягкая
- смотри оболочки головного мозга выше (рис.43).

СЕРОЕ ВЕЩЕСТВО

Кора мозжечка (рис. 54, 55):
Три слоя:
1. молекулярный – наружный слой;
2. ганглионарный слой;
3. зернистый слой.

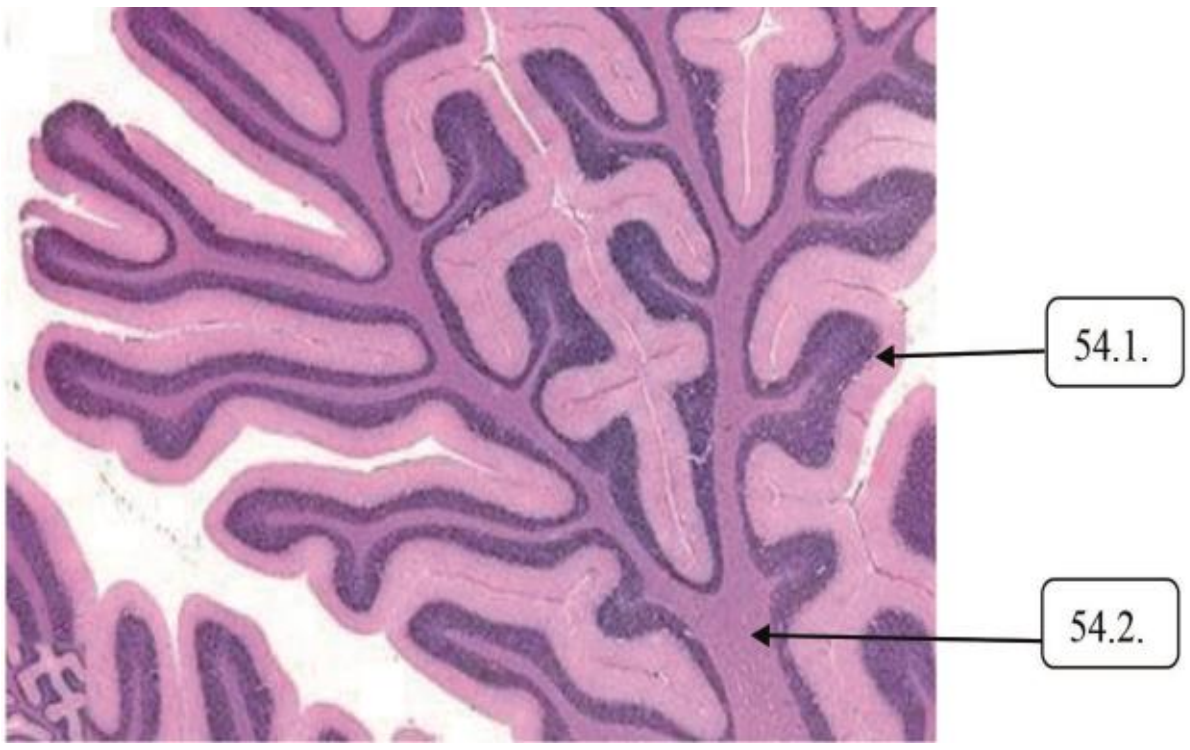

Рис. 54. Гистологическое строение мозжечка на малом увеличении. 54.1. – серое вещество; 54.2. – белое вещество. Окраска гематоксилином и эозином. Ув.10

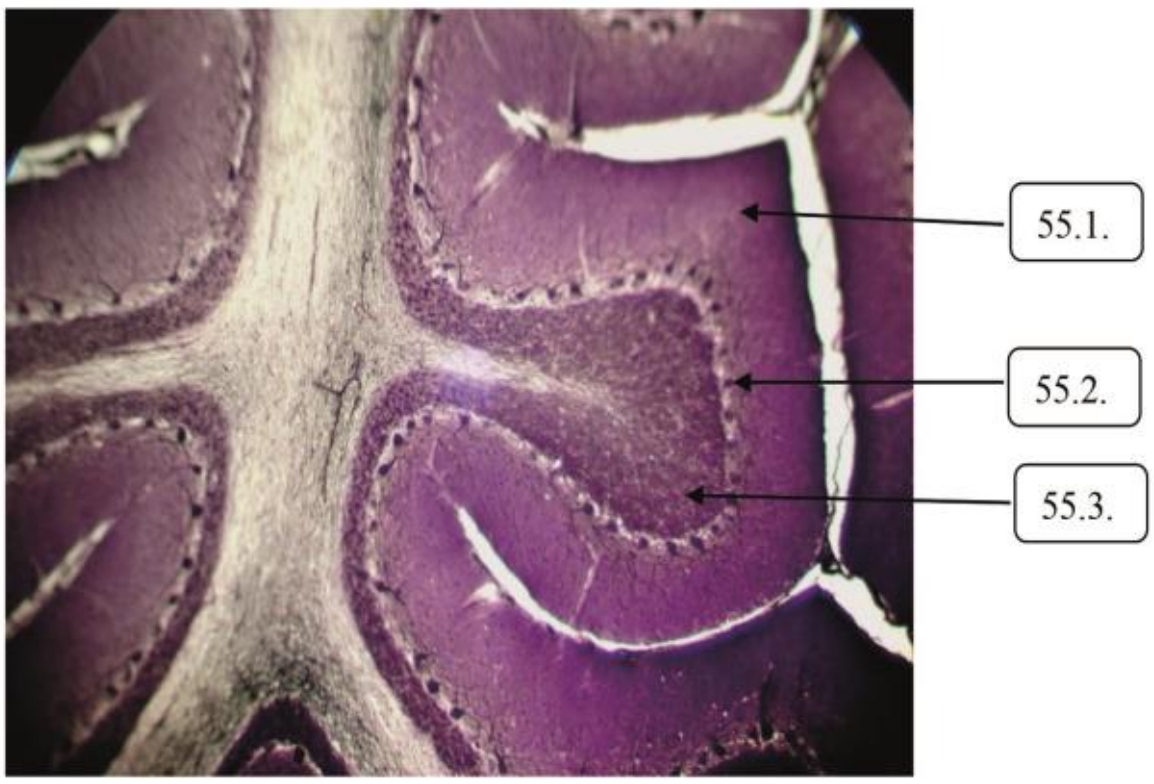

Рис. 55. Гистологическое строение коры мозжечка на среднем увеличении. 55.1. – молекулярный слой; 55.2. – ганглионарный слой; 55.3. – зернистый слой. Окраска гематоксилином и эозином. Ув.400

Молекулярный слой:

- расположен под мягкой мозговой оболочкой;
- небольшое количество мелких клеток;
- в основном – миелиновые волокна, клеток мало.

Клетки:

1. корзинчатый нейрон;
2. звездчатый нейрон.

Корзинчатый нейрон:

- тело клетки расположено во внутренней части молекулярного слоя (рис. 56);

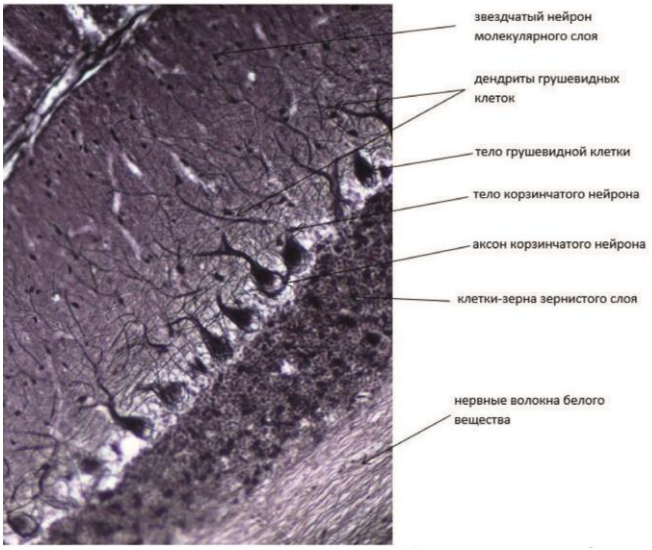

Рис. 56. Гистологическое строение мозжечка на большом увеличении.
Окраска: импрегнация серебром. Ув. 900

- дендриты отходят в наружную часть молекулярного слоя;
- аксон идет на границе молекулярного слоя, подавая коллатерали к телам грушевидных нейронов, оплетают наподобие корзинок.

Звездчатый нейрон:

- мелкие нейроны;
- тела лежат над корзинчатыми клетками (рис. 56);
- дендриты и аксоны разветвляются в молекулярном слое.

Ганглионарный слой:

- образован всего одним рядом тел крупных грушевидных клеток (клеток Пуркинье);
- крупные;
- тело грушевидной формы (рис. 56);
- дендрит отходит в молекулярный слой;
- аксон грушевидной клетки отходит от основания клетки и в составе миелинового волокна проходит кору и уходит в белое вещество – эфферентный путь.

Зернистый слой:

- большое количество близко расположенных друг к другу клеток.

Клетки:

1. клетки- зерна;
2. большие звездчатые нейроны.

Клетки- зерна (рис. 56):

- наиболее многочисленные;
- мелкие;
- короткие дендриты в виде «птичьей лапки»;
- аксоны проходят в молекулярный слой, где Т-образно делится на две ветви, образуя «параллельные волокна», которые, в свою очередь, образуют синапсы на дендритах грушевидных клеток. Через один дендрит проходит до 300 тыс. параллельных волокон, аксон одной клетки-зерна связан с дендритами 500 грушевидных клеток.

Большие звездчатые нейроны:

- рядом с ганглионарным слоем;
- дендриты выходят в молекулярный слой и образуют синапсы на параллельных волокнах;
- аксоны – оканчиваются синапсами на дендритах клеток- зерен, проксимальнее их синапсов с моховидными волокнами.

БЕЛОЕ ВЕЩЕСТВО

Представлено **нервными волокнами коры мозжечка** (рис. 56, рис. 57):

I. Афферентные волокна:

1. Моховидное нервное волокно;
2. Восходящее нервное волокно.

II. Эфферентные волокна.

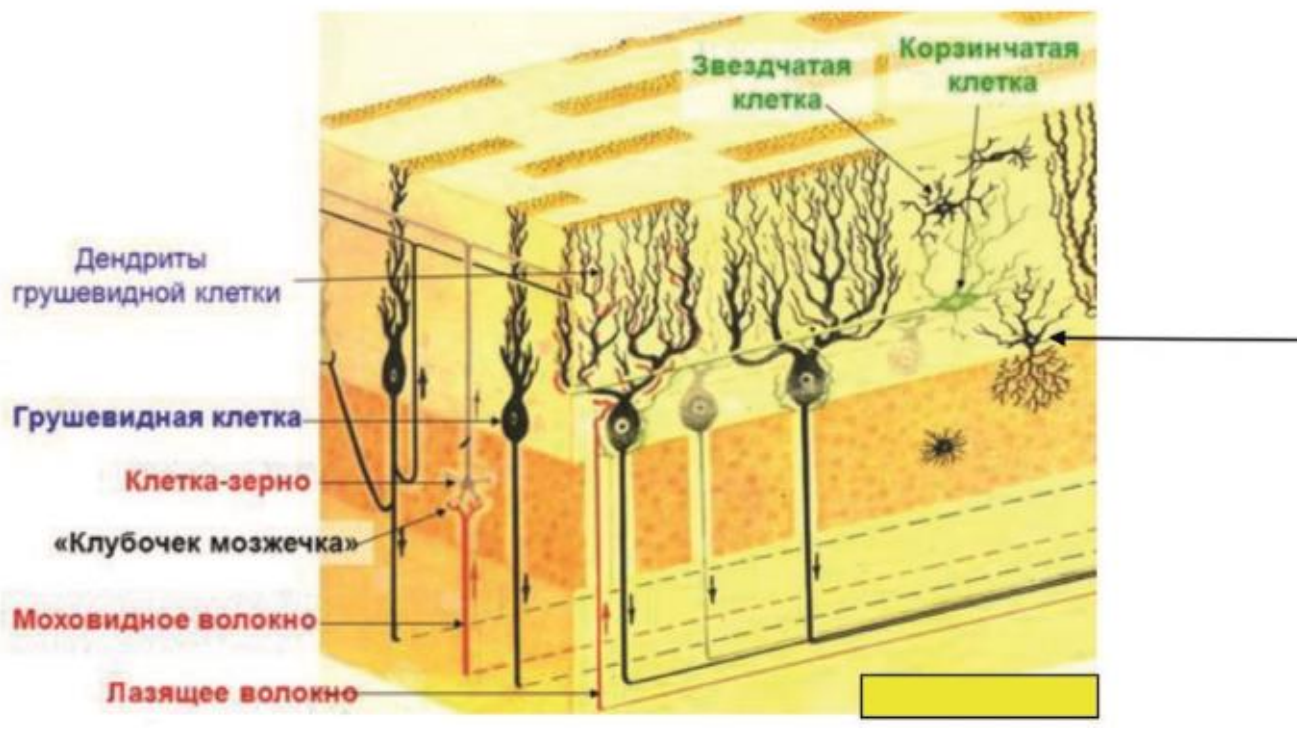

Рис. 57*. Принципиальная схема межнейронных связей коры мозжечка. Отдельной стрелкой указан большой звездчатый нейрон

Моховидное нервное волокно:

- приходят из спинного мозга или моста (спинно- мозжечковый, мостомозжечковый пути);
- разветвляется;
- ветвления окончания волокна образуют синапсы на дендритах клеток-зерен (одно волокно – несколько клеток- зерен);
- часто выявляются расширения синапсов, переполненных медиатором – т.н. «клубочки мозжечка».

Восходящее нервное волокно:

- представляет оливо-мозжечковые пути;
- проходит из белого вещества, лиановидно оплетая аксон и тело грушевидной клетки;
- синапсы на дендритах грушевидных клеток (одно волокно – одна клетка).

Эфферентное нервное волокно:

- это аксоны грушевидных клеток;
- представляют из себя миелиновое нервное волокно;
- уходят в белое вещество.

МЕЖНЕЙРОННЫЕ СВЯЗИ КОРЫ МОЗЖЕЧКА (рис. 57):

1. импульсы в кору приходят по афферентным волокнам;

1.1. лазящие волокна – импульс переключается на дендриты одной грушевидной клетки непосредственно;

1.2. моховидные – импульс на дендриты нескольких клеток-зерен и далее по их аксонам параллельным волокнам и переключается на дендриты до 500 грушевидных клеток;

2. импульсы уходят из коры по эфферентным волокнам – аксоны грушевидных клеток;

3. клетки - регуляторы:

3.1. возбуждающие – только клетки-зерна;

3.2. тормозные – все остальные.

Белое вещество:

- пучки миелиновых нервных волокон (рис. 56).

ЯДРА МОЗЖЕЧКА (рис. 58):

В белом веществе расположены ядра мозжечка, это: - скопления мультиполярных нервных клеток;

- скопление нейронов, сходных по строению и функции.

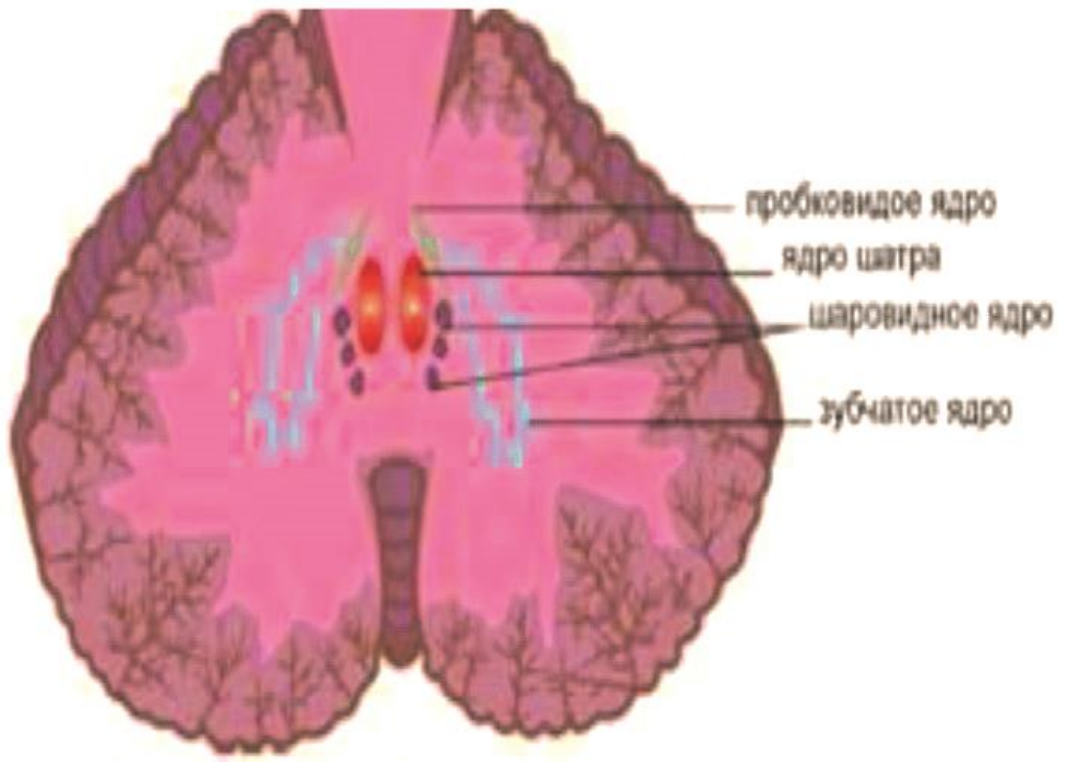

Рис. 58*. Принципиальная схема ядер мозжечка

НЕЙРОГЛИЯ

1. **астроциты**:

Функция:

- формируют переваскулярные пограничные мембраны, главный компонент гемато-энцэфалического барьера (ГЭБ, рис. 59);
- оболочки вокруг клубочков мозжечка;
- поддерживают дендриты грушевидных клеток.

2. **олигодендроглия:**

2.1. **нейролеммоциты** – формируют оболочки вокруг отростков нейронов – нервные волокна;

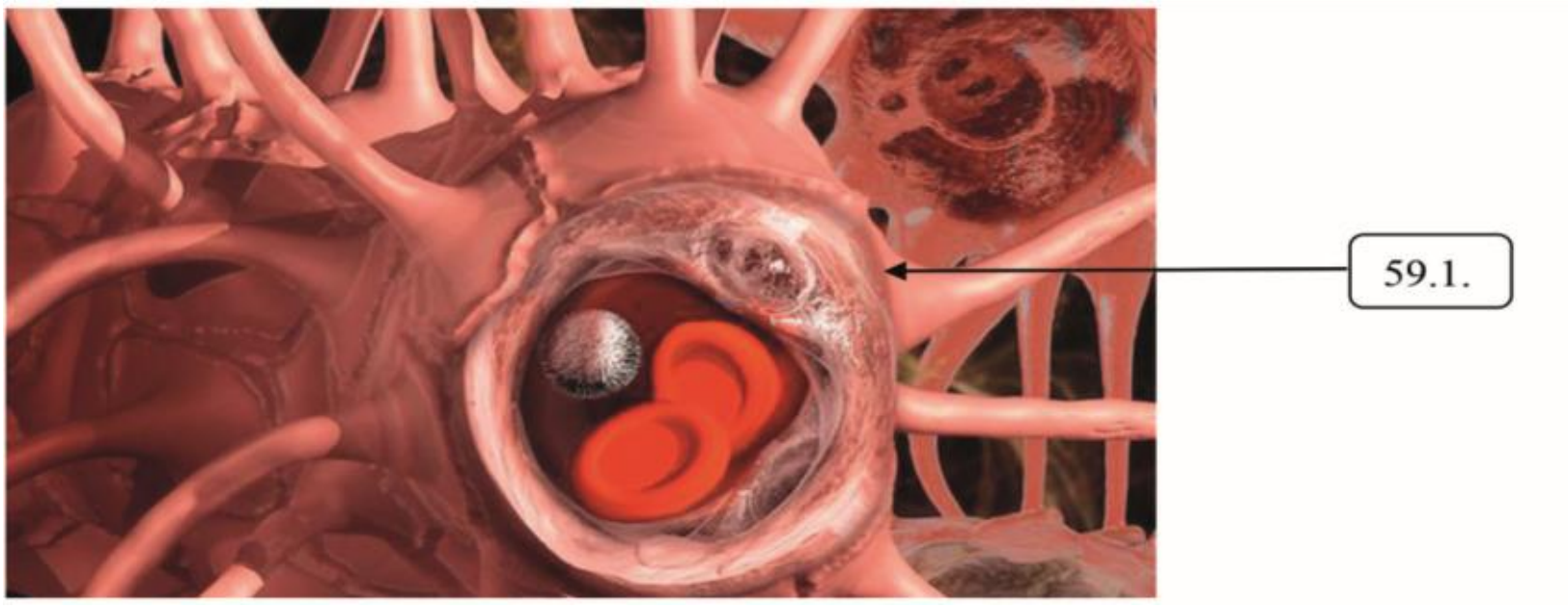

Рис. 59*. Принципиальная схема гемато-энцэфалического барьера.
59.1. – переваскулярные пограничные мембраны из отростков астроцитов

2.2. **сателлитные глиоциты** – вокруг тел нейронов.

3. **микроглия** – из системы фагоцитирующих мононуклеаров.

Медицинское значение: Клетки микроглии могут принимать участие в развитии аутоиммунных процессов, участвуют в разрушении миелиновых оболочек нервных волокон при рассеянном склерозе.

СТВОЛ МОЗГА

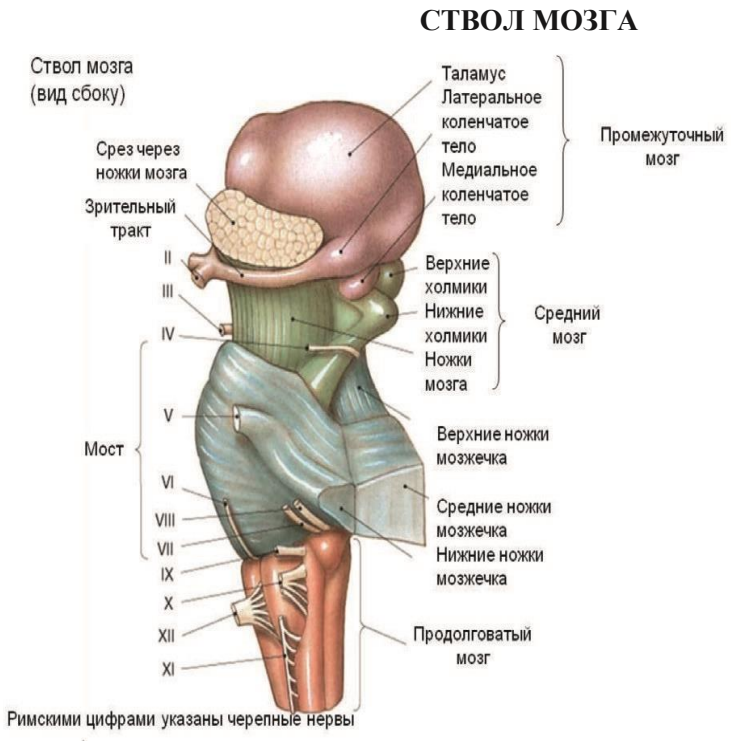

Рис. 60*. Принципиальная схема строения ствола мозга и черепно- мозговые нервы

Источники развития (рис. 61):

1. нейроэктодерма, нервная трубка – нейроны и макроглия;
2. мезенхима – микроглия.

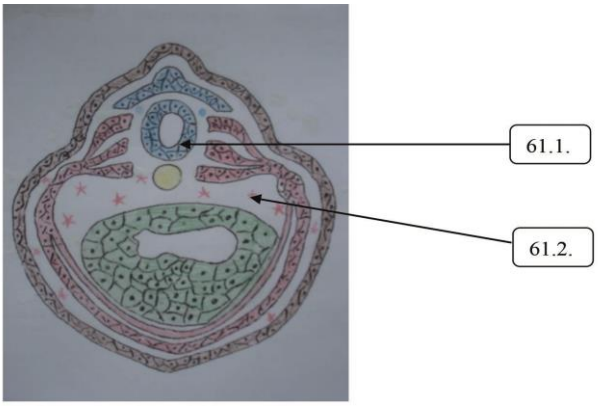

Рис. 61. Срез зародыша на стадии осевого комплекса зачатков органов.
61.1. – нервная трубка; 61.2. – мезенхима. Оригинальный рисунок

Особенности строения:

1. Серое вещество – располагается внутри органов и формирует ядра (рис.62);
2. Белое вещество – окружает ядра снаружи.

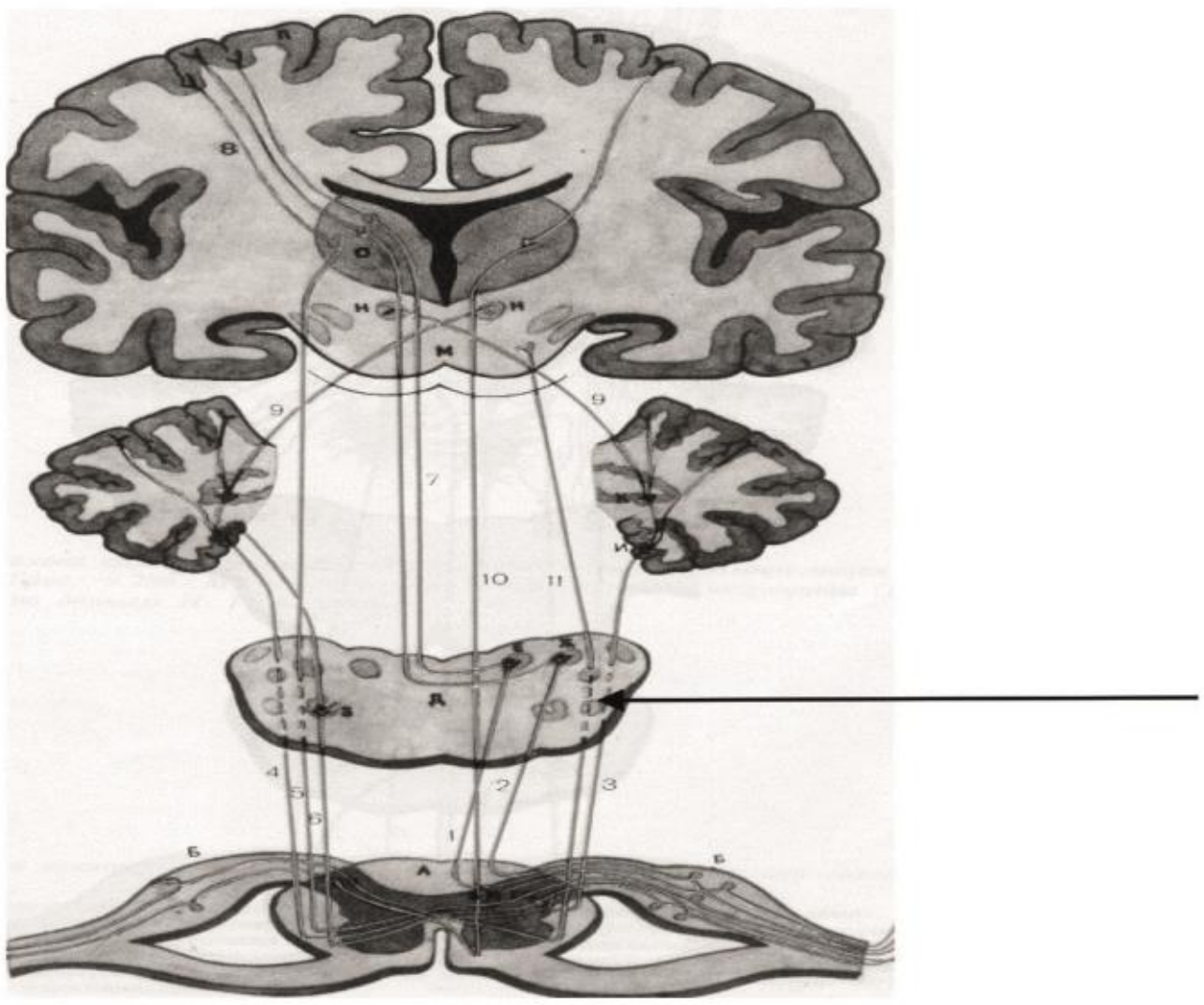

Рис. 62*. Особенности расположения серого и белого вещества в стволе мозга. Уровень ствола мозга указан стрелкой

Ядра ствола мозга

- это скопление нейронов, сходных по строению и функции; - нейроны – мультиполярные;

Разновидности ядер:

1 группа: ядра 10 пар (III–XII) черепно-мозговых нервов (рис. 60):

- они формируют центры регуляции вегетативных функций:

• ритма сердца,
• кровяного давления,
• дыхания,
• глотания,
• слюноотделения,
• чихания,
• рвоты,
• кашля.

2 группа: переключательные ядра:

- оливные ядра – обеспечивают связи спинного мозга, мозжечка, таламуса;

3 группа: ядра ретикулярной формации (рис. 63).

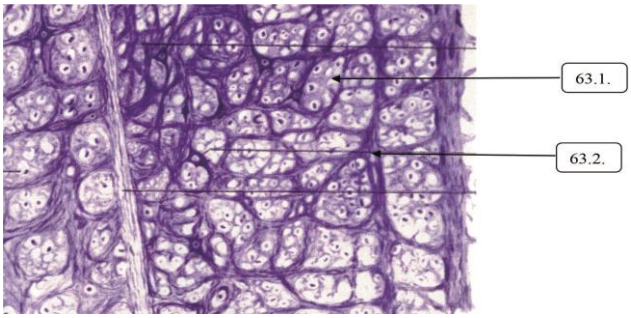

Рис. 63. Гистологическое строение ретикулярной формации. 63.1. – скопления нервных клеток; 63.2. – нервные волокна. Окраска гематоксилином. Ув. 400

Белое вещество

- пучки миелиновых нервных волокон;
- восходящие и нисходящие пути делают перекрест.

СПИННОЙ МОЗГ

Источники развития (рис. 61):

1. нейроэктодерма, нервная трубка – нейроны и макроглия;
2. мезенхима – микроглия, оболочки.

Строение (рис. 64):

1. мозговые оболочки;
2. белое вещество – расположено по периферии;
3. серое вещество – расположено в центральной части;
4. центральный канал.

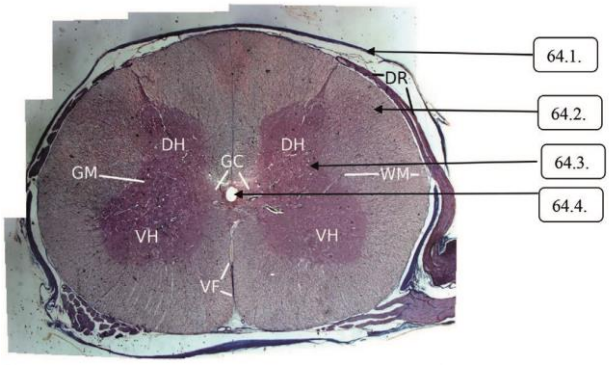

Рис. 64. Строение спинного мозга. Поперечный срез. 64.1. – мозговые оболочки; 64.2. – белое вещество; 64.3. – серое вещество; 64.4. – центральный канал. Окраска гематоксилином и эозином. Ув. 10 (лупа)

Мозговые оболочки – см. головной мозг (рис.43, 44).

1. твердая оболочка: особенность – в позвоночном канале между ней и телами позвонков имеется эпидуральное пространство, заполненное РСТ.

2. **паутинная оболочка**;

3. **мягкая оболочка**.

Медицинское значение: в эпидуральное пространство вводят анастетики при проведении т.н. эпидуральной анестезии. Чувствительность ниже места введения препарата выпадает при сохранении сознания пациента (рис. 65).

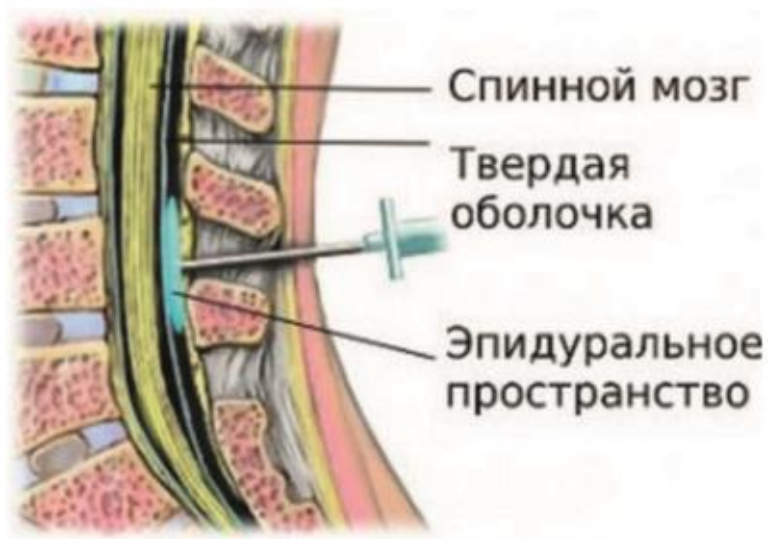

Рис. 65*. Схема проведения эпидуральной анестезии

БЕЛОЕ ВЕЩЕСТВО (рис. 64, 66)

Строение:

1. миелиновые нервные волокна, собранные пучками, канатиками;
2. нейроглия.

Канатики (рис. 67):

1. **дорзальный** (задний) канатик:

границы:
- срединная перегородка;
- задние корешки;

расположены:
- восходящие, афферентные пути;

2. **вентральные канатики**:

границы:
- передние корешки;
- срединная щель;

расположены:
- нисходящие, эфферентные пути;

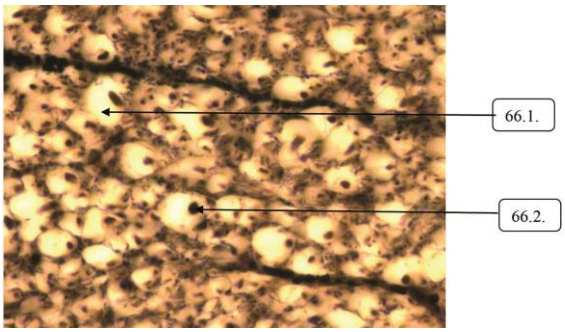

Рис. 66. Гистологическое строение спинного мозга. Белое вещество, миелиновые нервные волокна на поперечных срезах; 66.1. – миелиновая оболочка нервного волокна; 66.2. – осевой цилиндр. Окраска: импрегнация серебром. Ув. 1000

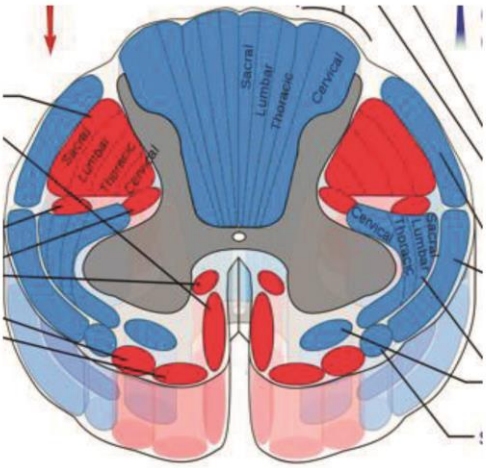

Рис. 67*. Принципиальная схема расположения проводящих путей в канатиках спинного мозга. Красным цветом отмечены эфферентные (двигательные пути), синим – афферентные (чувствительные)

3. **латеральные канатики**:
границы: между задними и передними корешками;
расположены:
- смешанные пути.

Медицинское значение: при локализации объемного патологического процесса (опухоли, гематомы) на определенном уровне будут выпадать

соответствующие функции ниже уровня повреждения, что позволяет врачу определять расположение процесса.

НЕЙРОГЛИЯ

1**. астроциты**:
- волокнистые – основные (с длинными отростками);

2.**олигодендроциты**
- нейролеммоциты;

3. **микроглия:**
- из системы фагоцитирующих мононуклеаров.

СЕРОЕ ВЕЩЕСТВО (рис. 64)

- располагается в центре спинного мозга, на поперечном срезе имеет вид «бабочки».

Строение – содержит (рис. 68):

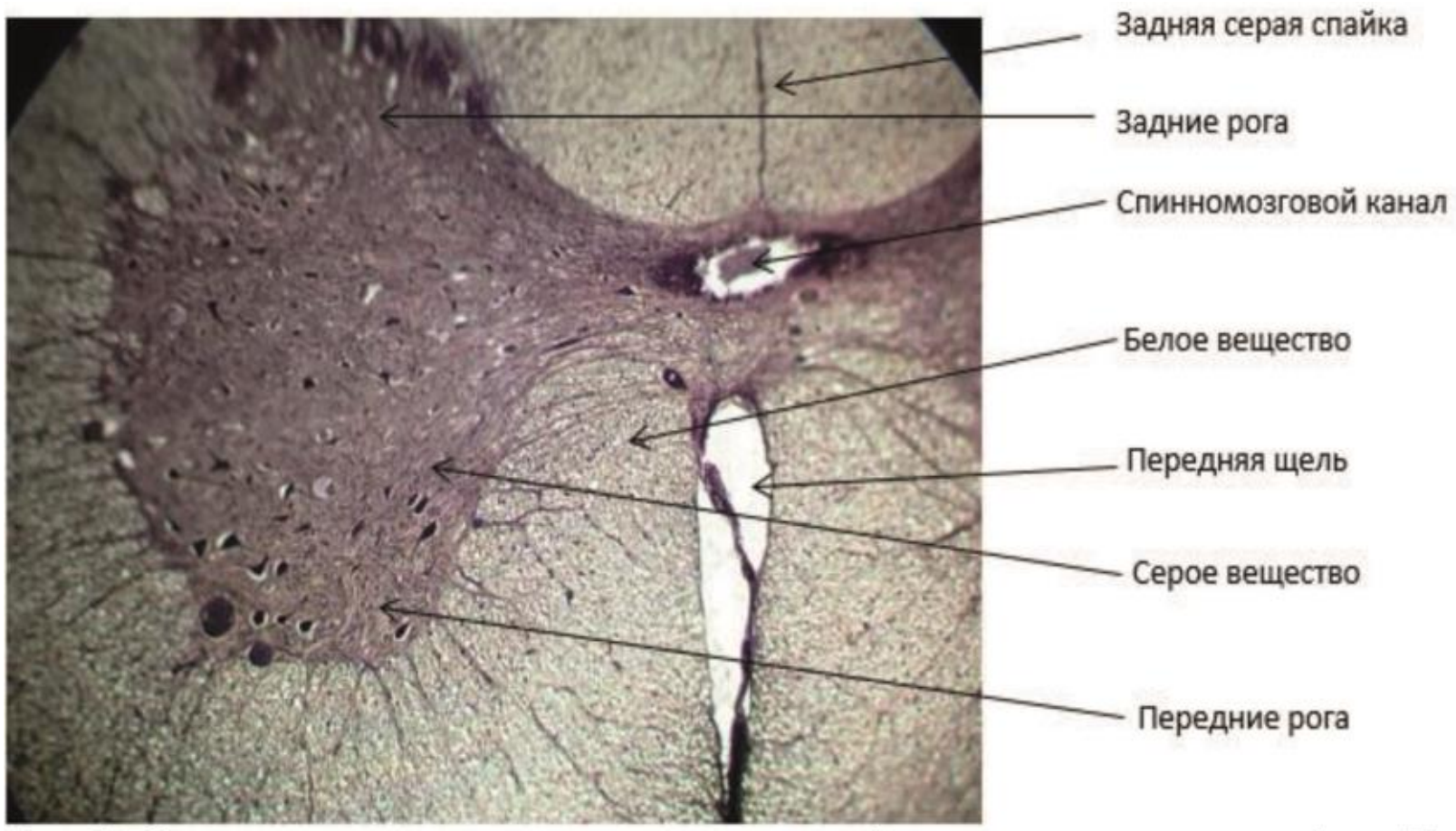

Рис. 68. Гистологическое строение спинного мозга.
Окраска: импрегнация серебром. Ув. 10

I. **собственно серое вещество** – т.н. промежуточная зона;
II. **выступы серого вещества – рога**:
1. дорзальные (задние) рога;

2. латеральные (боковые) рога (в грудных и поясничных сегментах);

3. вентральные (передние) рога.

Гистологическое строение:

В состав серого вещества входят:

1. нейроны;
2. нервные волокна;
3. нейроглия.

Нейроны:

- мультиполярные;
- расположены в сером веществе скоплениями – формируют ядра.

Ядра:

- скопление нейронов сходных по строению и функции.

Расположение ядер в сером веществе (рис. 69, 70):

I. в задних рогах:

1. **собственное ядро** (рис. 69-5):

- в середине рога;

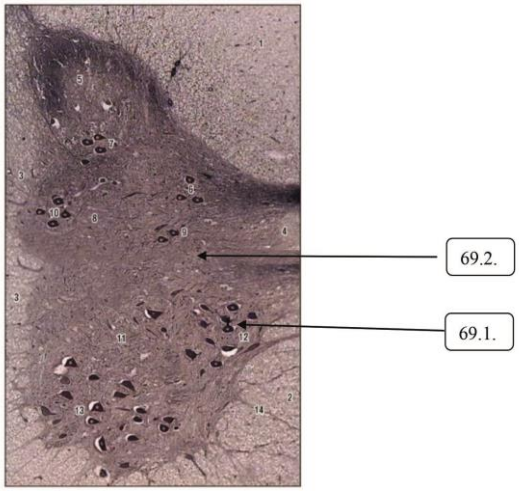

Рис. 69. Гистологическое строение спинного мозга. Серое вещество: 69.1. – скопления нервных клеток (ядро); 69.2. – безмиелиновые нервные волокна. Окраска: импрегнация серебром. Ув. 10

- мелкие нейроны (до 35 мкм);
- по строению – мультиполярные;

По функции: вставочные нейроны;

Принадлежат: спинно-мозжечковому и спинно-таламическому путям.

2. **грудное ядро** (рис. 69–7):
   - в основании рога;
   - по строению: мультиполярные;
   - мелкие нейроны;

По функции: вставочные нейроны.

Принадлежат: спинно-мозжечковому пути.

II. **В промежуточной зоне:**

медиальное промежуточное ядро (рис. 69–9):

- мелкие нейроны;
- по строению: мультиполярные;

По функции: вставочные нейроны;

Принадлежат: спинно-мозжечковому пути.

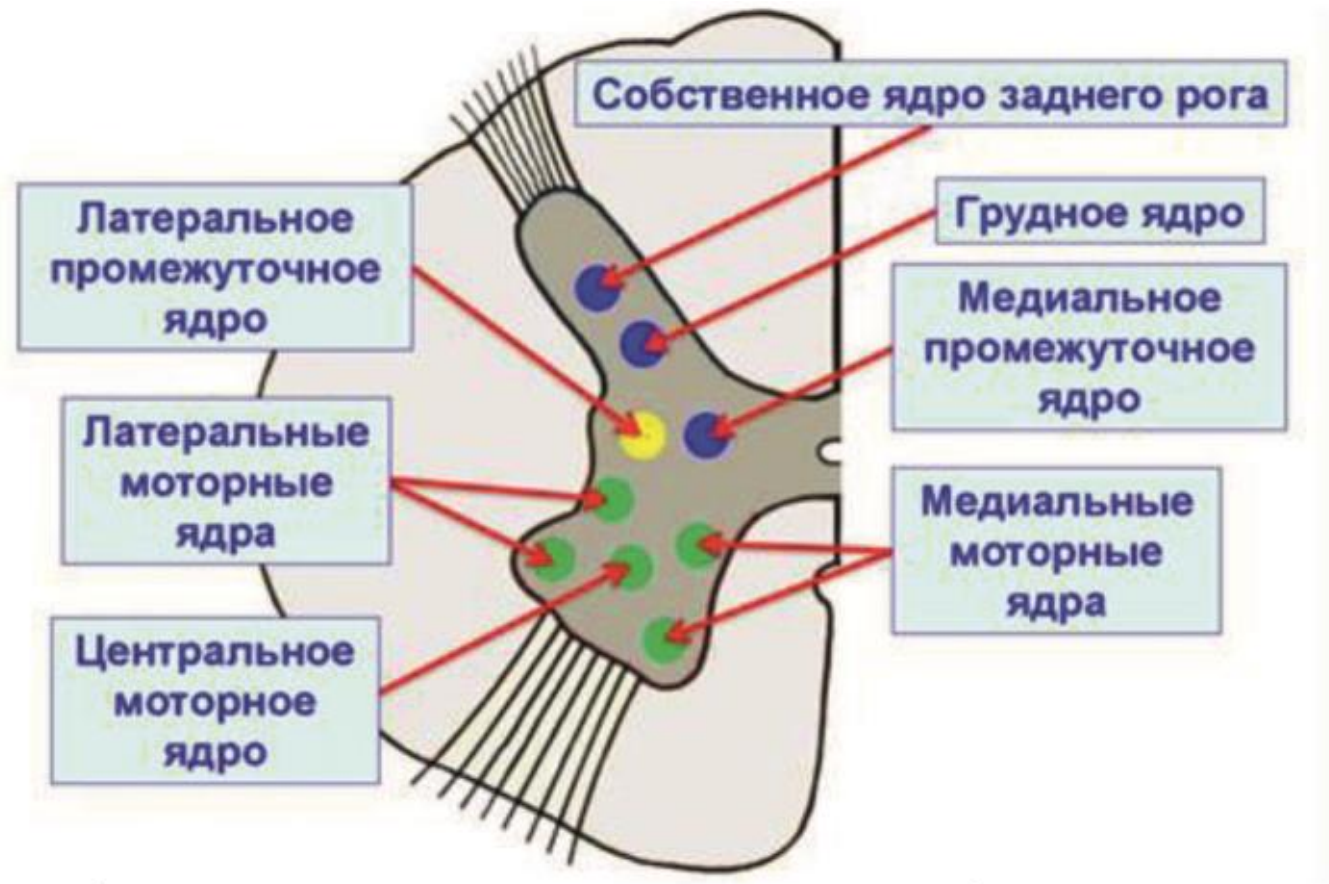

Рис. 70*. Принципиальная схема расположения ядер в сером веществе спинного мозга

III. **В боковых рогах:**

Латеральное промежуточное ядро (рис. 69–10):

- по строению: мультиполярные нейроны;
- аксоны уходят в передний корешок.

По функции: вставочные нейроны.

Принадлежит: вегетативной нервной системе.

IV. **В передних рогах:**
- ядра объединяют 2–3 млн клеток;
- ядра крупные, захватывают несколько сегментов;
- крупные нейроны (тело клетки до 140 мкм);
- аксоны уходят в передний корешок.

По функции: двигательные нейроны (мотонейроны); Принадлежат: соматической нервной системе.

2 ядра:

Медиальное моторное ядро (рис. 69–12):
- иннервация мышц туловища;

Латеральное моторное ядро (рис. 69–13):

- иннервация мышц конечностей.

Медицинское значение:

при заражении полимиелитом, вирус локализуется в телах нервных клеток моторных ядер.

В зависимости от того, какие ядра, на каком уровне поражены, происходит выпадение тех или иных двигательных функций.

При полной обязательной вакцинации детей к вирусу, во второй половине XX в. заболевание на территории России не встречалось, в то время как в странах, где профилактические мероприятия не проводились, заболевание приобретало характер эпидемии. Однако, учитывая, что в настоящее время из-за отказа части родителей от прививочной кампании своих детей в России появилась прослойка людей, не привитых к вирусу полимиелита, и вполне возможно, что вам придется встретиться в своей работе с этим заболеванием.

НЕРВНЫЕ ВОЛОКНА

- серого вещества – безмиелиновые;
- придают на срезе спинного мозга характерный серый цвет.

НЕЙРОГЛИЯ

1. **астроциты**:

1.1. **протоплазматические** – основные – отростки переплетаясь образуют сеть – нейропиль – каркас вещества спинного мозга (рис. 71);

1.2. **волокнистые** – отростки выходят за пределы серого вещества в белое.

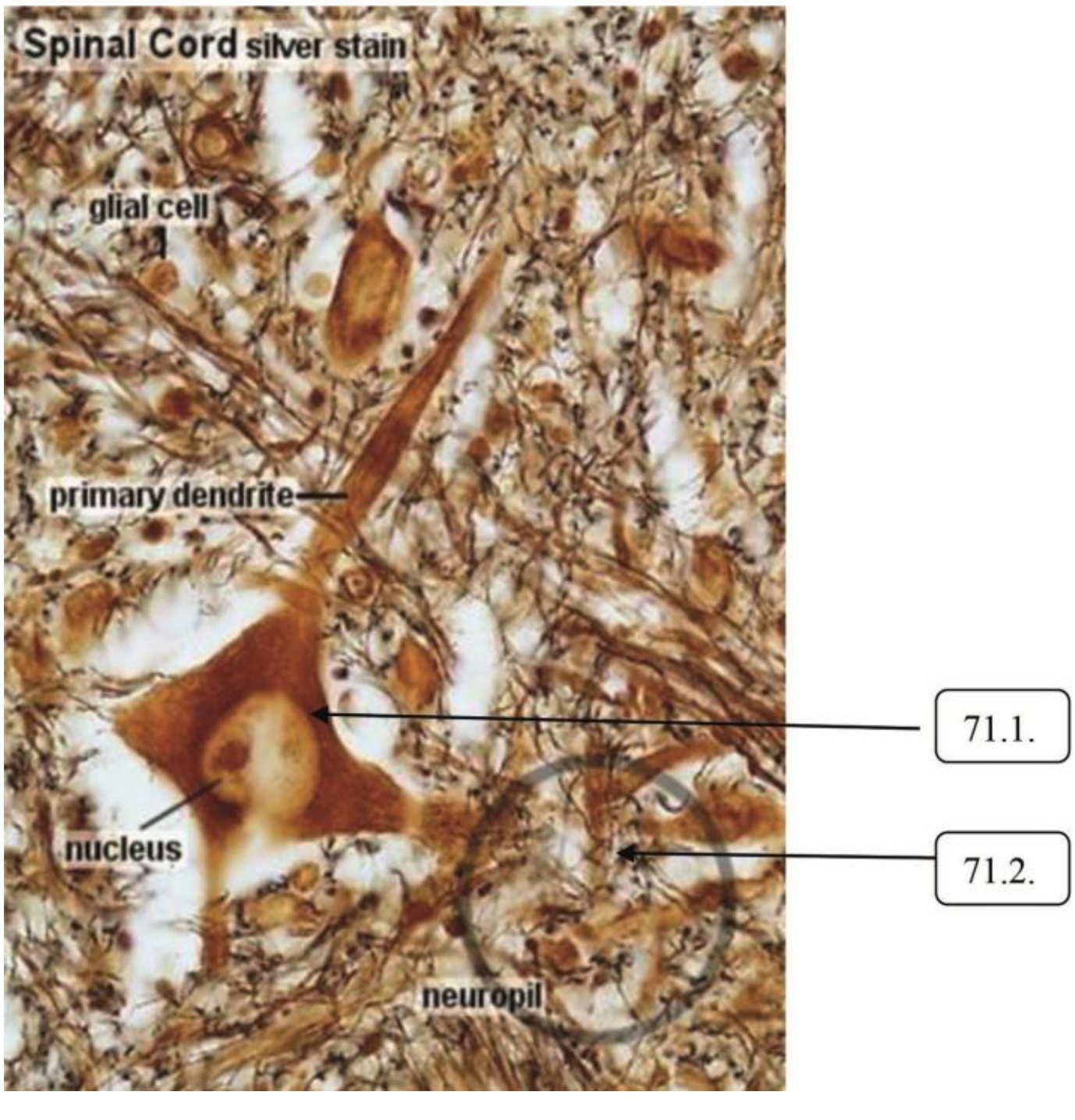

Рис. 71*. Гистологическое строение спинного мозга. Серое вещество: 71.1. – тело нервной клетки; 71.2. – нейропиль. Окраска: импрегнация серебром. Ув. 1000

2. **олигодендроциты**:

2.1. **нейролеммоциты** – формируют оболочки вокруг отростков нервных клеток;

2.2. **сателлитные глиоциты** – вокруг тел нейронов;

3. **микроглия:**

- из системы фагоцитирующих мононуклеаров.

ЦЕНТРАЛЬНЫЙ (СПИННОМОЗГОВОЙ) КАНАЛ:

- расположен в центре серого вещества в центральной серой спайке (рис. 68, рис. 72);
- выстлан эпендимной глией;
- канал сообщается с:
    1. субарахноидальным пространством,
    2. желудочками головного мозга.
- заполнен спинномозговой жидкостью (объем – 140–150 мл);
- скорость выработки – 500 мл/сутки (обновление каждые 4–7 час.)

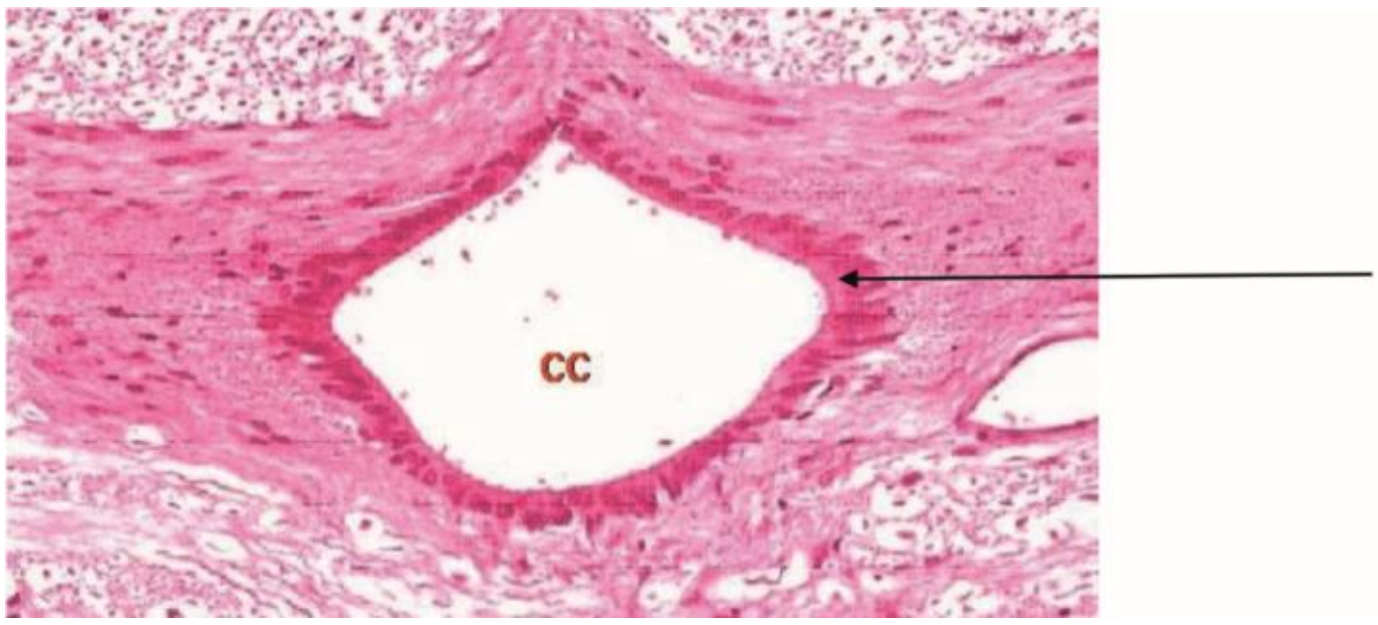

Рис. 72. Гистологическое строение спинного мозга. Центральная спайка с спинномозговым каналом, выстланным эпендимной глией (обозначена стрелкой). Окраска: сафранином. Ув. 900

Медицинское значение: учитывая сообщение спиномозгового канала и желудочков головного мозга, субарахноидального пространства при проведении люмбальной пункции можно обнаружить кровь в ликворе при гематомах и разрыве аневризм головного мозга (имеет диагностическое значение).

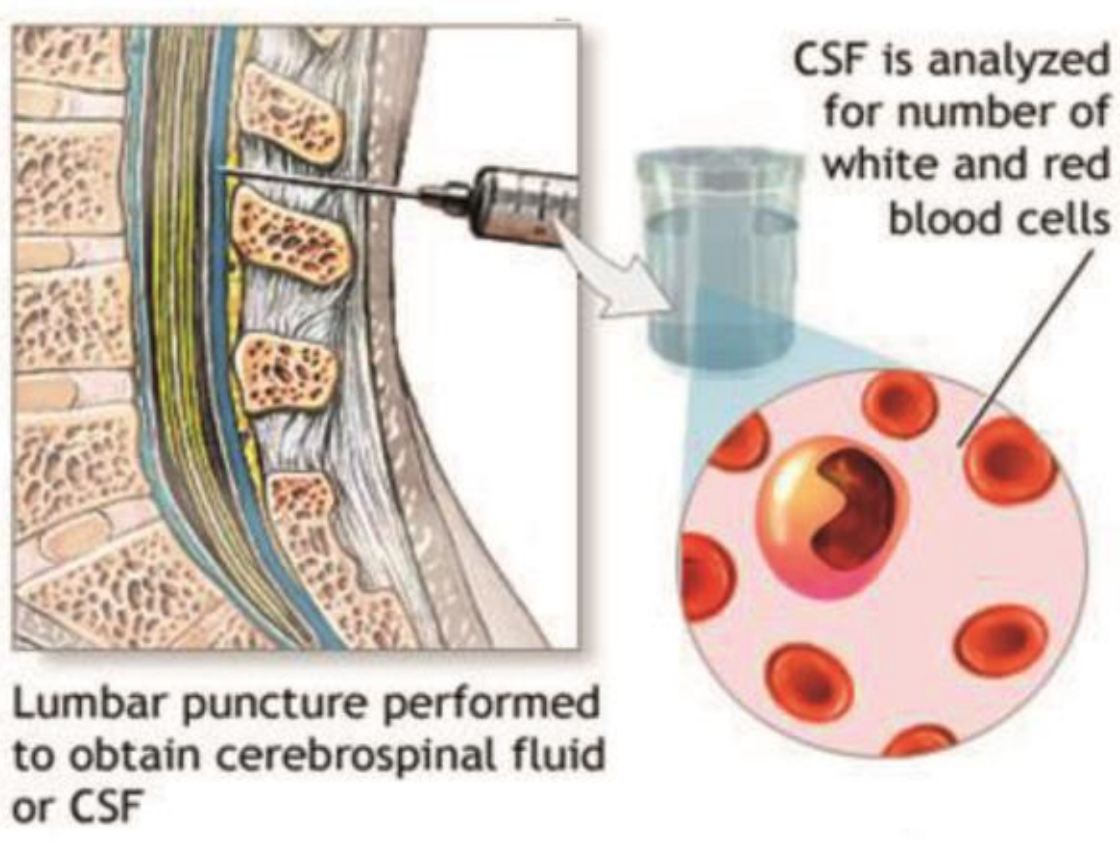

2.2. ПЕРИФЕРИЧЕСКАЯ НЕРВНАЯ СИСТЕМА

Источники развития:

1. **нейроэктодерма**, ганглиозная пластинка – нейроны и макроглия;
2. **мезенхима** – микроглия, соединительнотканная капсула (рис. 73).

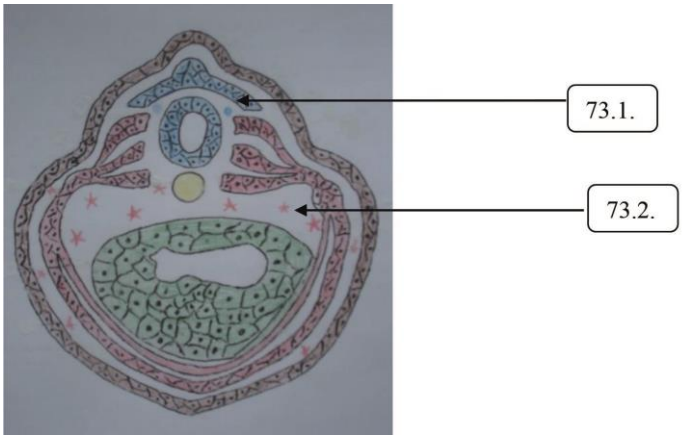

Рис. 73. Срез зародыша на стадии осевого комплекса зачатков органов.
73.1. – ганглиозная пластинка; 73.2. – мезенхима. Оригинальный рисунок

Относят:

1. периферические нервные узлы – ганглии;
2. нервы;
3. нервные окончания.

НЕРВНЫЕ УЗЛЫ

- скопления нейронов вне ЦНС.

Выделяют:

1. спинномозговые узлы;
2. вегетативные узлы.

СПИНОМОЗГОВЫЕ (СПИНАЛЬНЫЕ) УЗЛЫ

- располагаются по ходу задних корешков спинного мозга (рис. 74);
- овальной формы.

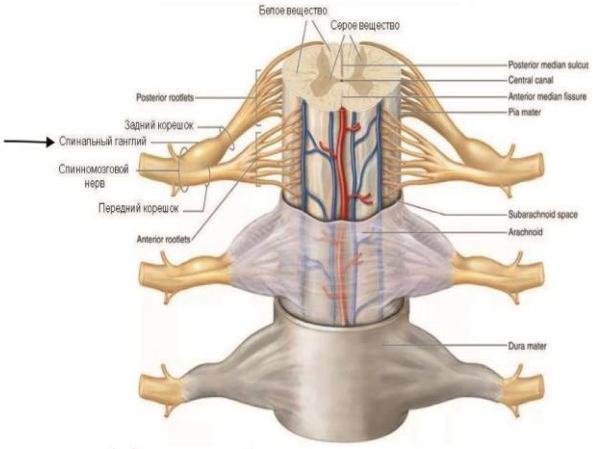

Рис. 74*. Спинной мозг, задние корешки спинного мозга, спинномозговой узел

Строение (рис. 75):

1. Соединительно-тканная капсула;
2. Нейроны;
3. Нервные волокна;
4. Нейроглия.

Соединительно-тканная капсула:

- покрывает нервный узел снаружи;
- плотная неоформленная соединительная ткань;
- внутрь отходят тонкие прослойки рыхлой соединительной ткани;
- источник развития – мезенхима.

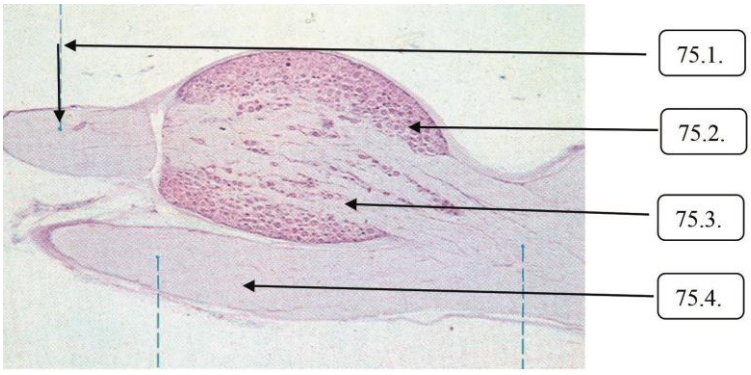

Рис. 75. Спинальный ганглий: 75.1. – скопление нервных клеток; 75.2. – нервные волокна; 75.3. – задний корешок; 75.4. – передний корешок. Окраска гематоксилином и эозином. Ув. 10

Нейроны:

- располагаются скоплениями, группами (диагностический признак);
- расположены на периферии ганглия, под капсулой (рис. 76);

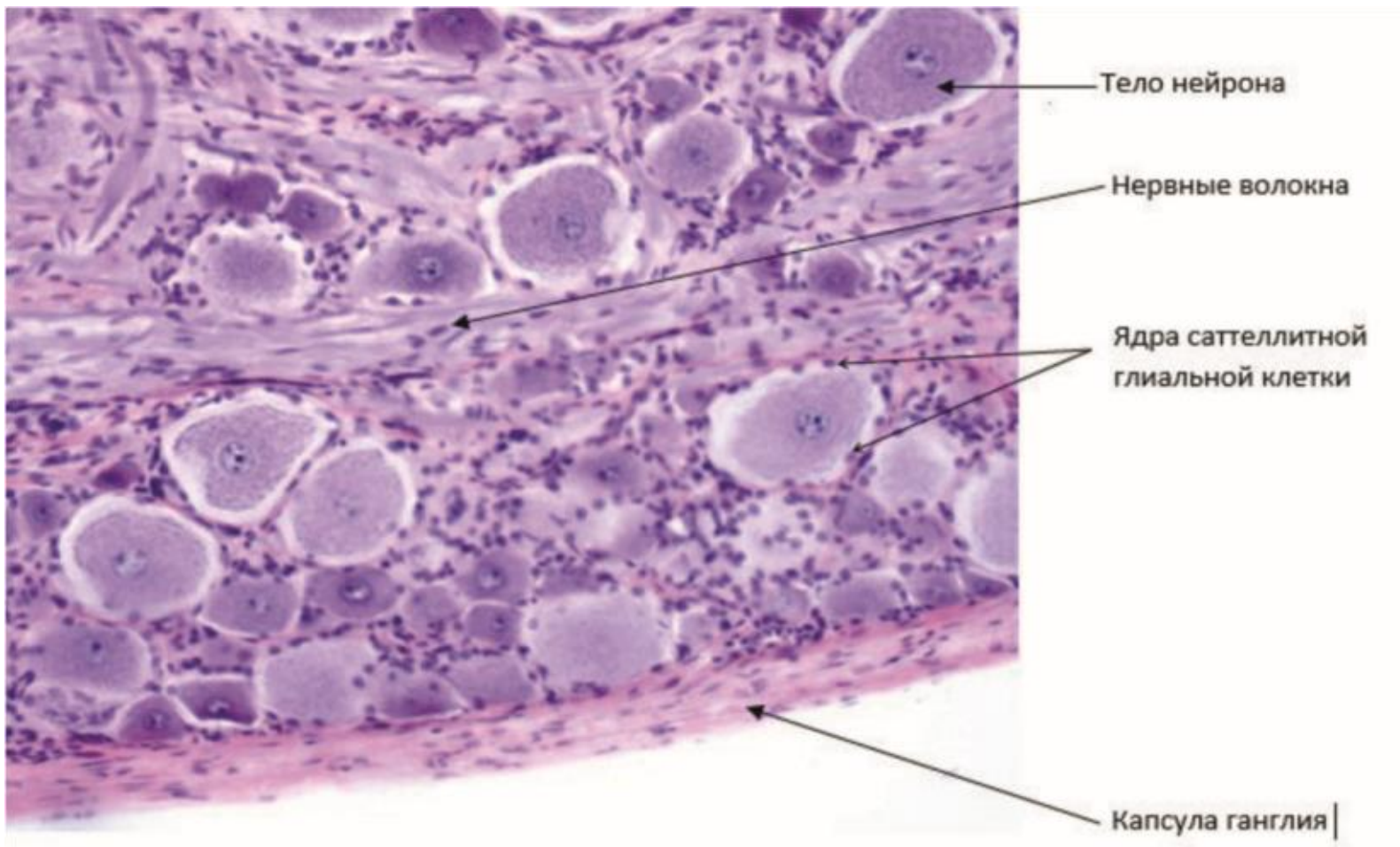

Рис. 76. Спинальный ганглий. Окраска гематоксилином и эозином. Ув. 400

- по функции – чувствительные (первые нейроны и соматической и вегетативной н. с.);
- по строению – **псевдоуниполярные** (единственный узел);
- ядро имеет центральное расположение;
- отросток Т-образно делится:
  - дендрит – заканчивается на периферии рецептором;
  - аксон – в составе заднего корешка вступает в спинной мозг.

Нервные волокна узла:

- располагаются преимущественно в центре узла (рис. 75);
- это отростки нервных клеток узла;
- это миелиновые нервные волокна.

Нейроглия:

1. олигодендроглия:

1.1**. сателлитные глиоциты** (клетки- сателлиты);

- окружают тело нейронов в один слой – видны мелкие круглые ядра (рис. 77);
- снаружи от клеток-сателлитов – соединительно-тканная оболочка – прослойка РСТ;

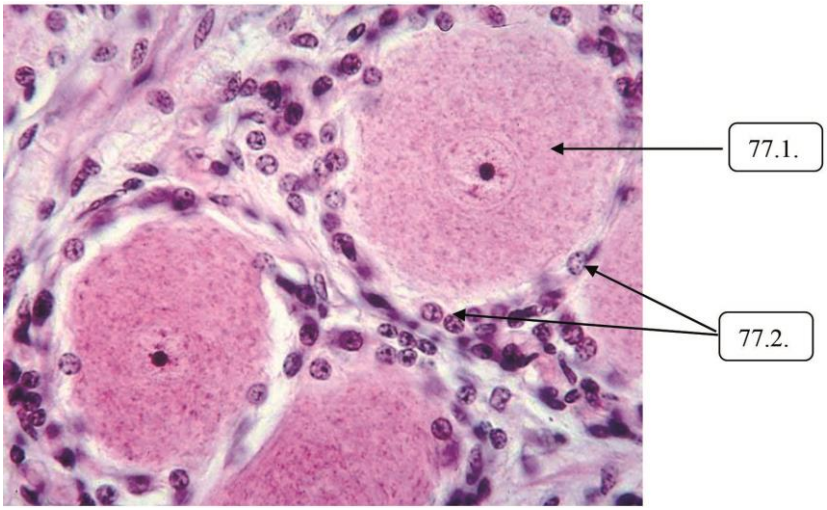

Рис. 77. Спинальный ганглий: 77.1. – тело нервной клетки; 77.2. – сателлитные глиоциты. Окраска гематоксилином и эозином. Ув. 900

1.2. **нейролеммоциты** – в нервных волокнах видны уплощенные ядра.

2. микроглия:

- из системы фагоцитирующих мононуклеаров.

Спинальный ганглий не является нервным центром, т.к.:

1. не происходит переключения нервного импульса с одного нейрона на другой;
2. отсутствуют синапсы.

ВЕГЕТАТИВНЫЙ НЕРВНЫЙ УЗЕЛ (ГАНГЛИЙ)

По расположению:

1. паравертебральные – симпатические;
2. превертебральные – симпатические;
3. околоорганные – парасимпатические;
4. внутриорганные (интрамуральные) – парасимпатические.

Т.е. симпатические ганглии всегда расположены около спинного мозга, а парасимпатические – рядом с органами или в самом органе (рис. 78).

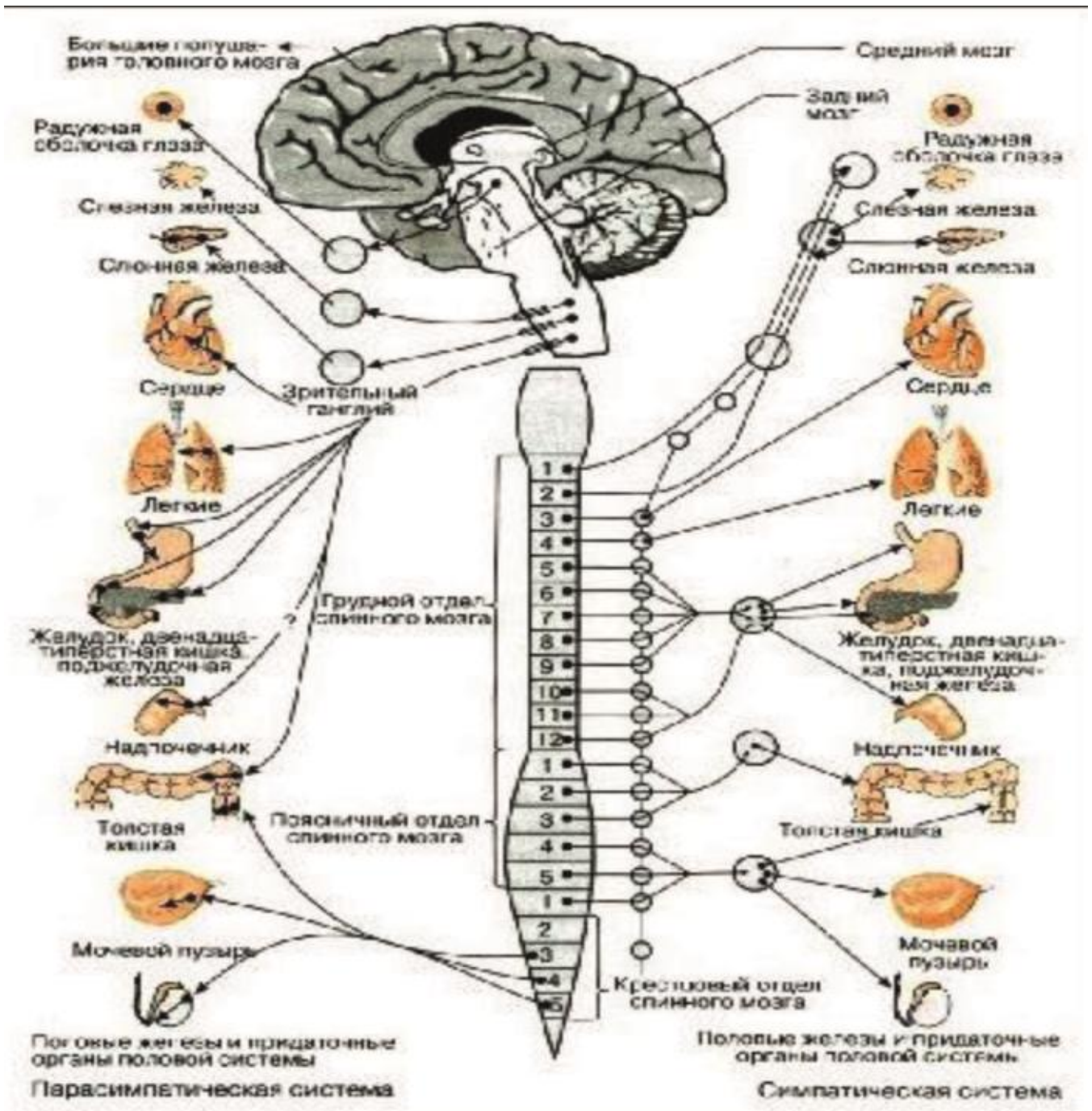

Рис. 78*. Схема расположения симпатических и парасимпатических нервных ганглиев

Строение (рис. 79, 80):

1. соединительнотканная капсула;
2. нейроны;
3. нервные волокна;
4. нейроглия.

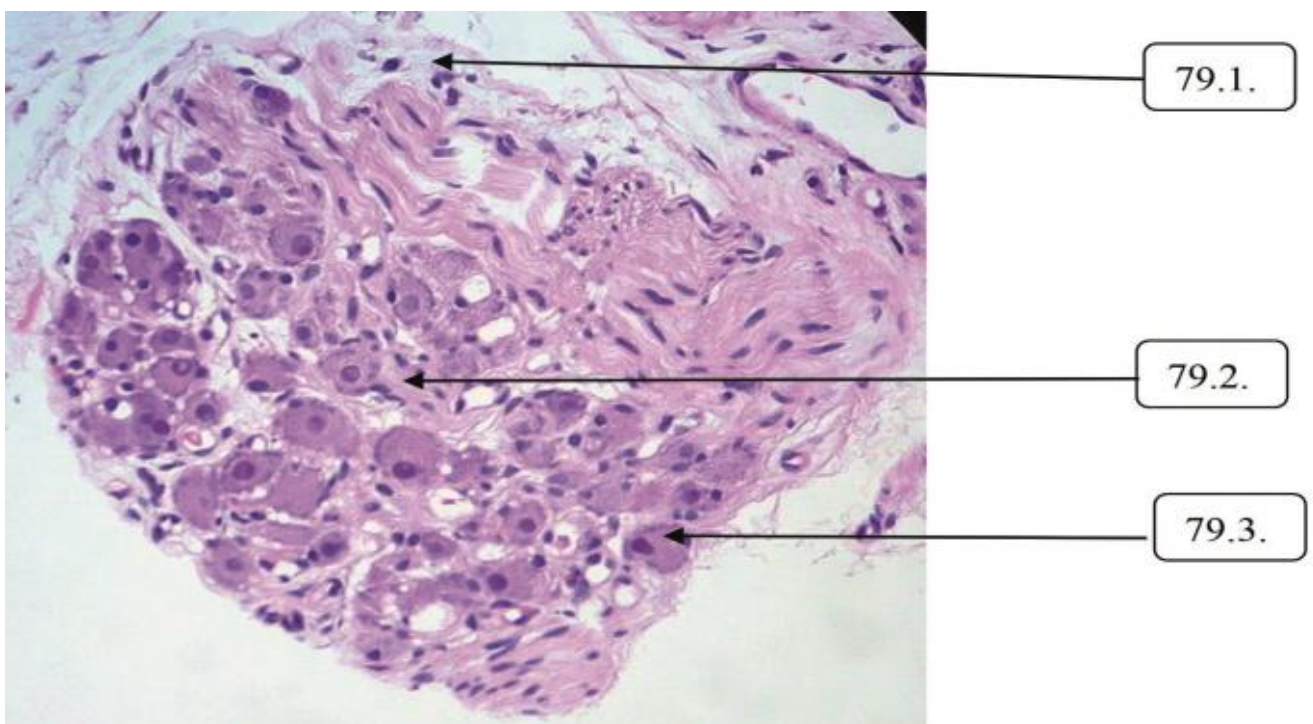

Рис. 79. Вегетативный ганглий: 79.1. – капсула; 79.2. – нейроны; 79.3. – нервные волокна. Окраска гематоксилином и эозином. Ув. 100

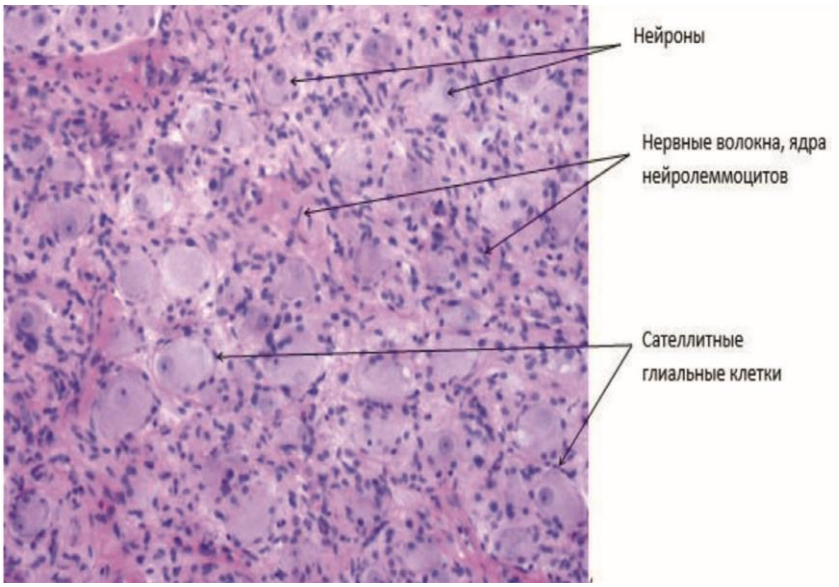

Рис. 80. Вегетативный ганглий. Окраска гематоксилином и эозином. Ув. 600

Соединительнотканная капсула:

- покрывает ганглий снаружи;
- плотная неоформленная соединительная ткань;
- внутрь отходят тонкие прослойки рыхлой соединительной ткани;
- источник развития – мезенхима.

Нейроны:

- в зависимости от размера ганглия может содержаться от единичных до нескольких сотен клеток;
- по строению – нейроны мультиполярные;
- по функции – нейроны двигательные (моторные);
- аксон – формирует постганглионарное волокно.
- эти клетки располагаются диффузно, поодиночке, равномерно по всему ганглию (диагностический признак);
- ядро в клетках расположено эксцентрично (рис. 80);

Нервные волокна:

- располагаются диффузно по всему узлу (рис. 80);

Два вида волокон:

В ганглий приходят – **преганглионарные волокна:**

- формируют отростки нервных клеток, расположенных в ЦНС;
- это миелиновые нервные волокна.

Из ганглиев выходят – **постганглионарные волокна:**

- их формируют отростки нервных клеток ганглия, это миелиновые и безмиелиновые нервные волокна.

Нейроглия:

1. **олигодендроглия**:

1.1. **сателлитные глиоциты** (рис. 80):

- окружают тело нейронов в один слой – видны мелкие круглые ядра;
- снаружи от клеток-сателлитов – соединительно-тканная оболочка – прослойка РСТ.

1.2. **нейролеммоциты** – в нервных волокнах видны уплощенные ядра.

2. **микроглия**:

- из системы фагоцитирующих мононуклеаров.

Вегетативные ганглии являются нервными центрами ядерного типа т.к.:

- в ганглии происходит переключение нервного импульса - т.е. имеются синапсы.

Особенности нейронного состава интрамуральных (внутриорганных) ганглиев:

- связаны с участием этих ганглиев в образовании местной **рефлекторной дуги** (внутри самого органа):
- выделяют 3 вида нейронов:

1. **эфферентные** – т.н. клетки Догеля I типа:
   - крупные;
   - дендриты короткие;
   - аксоны длинные – за пределы узла к рабочему органу.
2. **афферентные** – клетки Догеля II типа:
   - дендриты длинные – заканчиваются рецепторами;
   - аксоны заканчиваются синапсами на клетках I и III типа.
3. **ассоциативные** – клетки Догеля III типа:
   - это вставочные нейроны;
   - дендриты короткие и не выходят за пределы одного узла;
   - аксоны заканчиваются синапсами на клетках I типа этого, или рядом расположенного нервного узла.

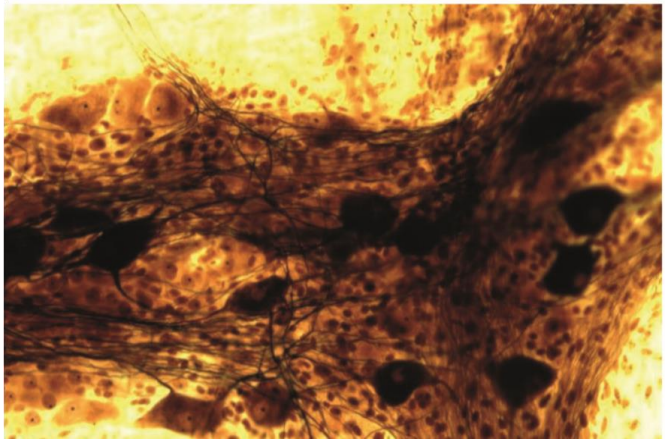

Рис. 81*. Вегетативный интамуральный ганглий.
Окраска: азотнокислым серебром. Ув. 600

Медицинское значение: наличие интрамуральных ганглиев обеспечивает автономное сокращение денервированного органа (например, сохранение перистальтики участка резецированной кишки).

ПЕРИФЕРИЧЕСКИЕ НЕРВЫ

Состоят (рис. 82):
1. нервные волокна;
2. соединительнотканные оболочки.

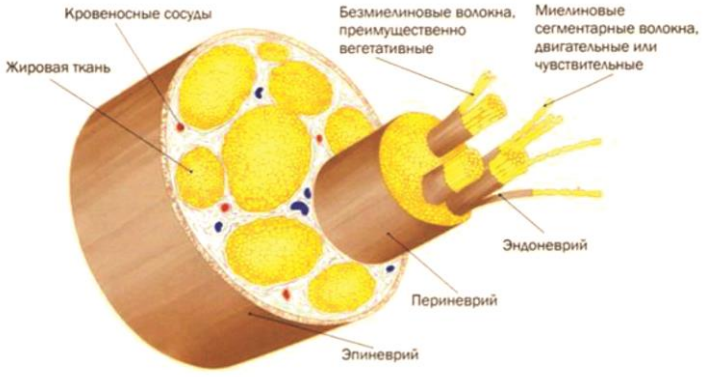

Рис. 82*. Принципиальная схема строения нерва

Нервные волокна:

1. миелиновые волокна;
2. безмиелиновые волокна.

Миелиновое нервное волокно:

Образование:

- нейролеммоцит вращается и многократно наматывает свою плазмолемму на отросток нейрона (рис. 83).

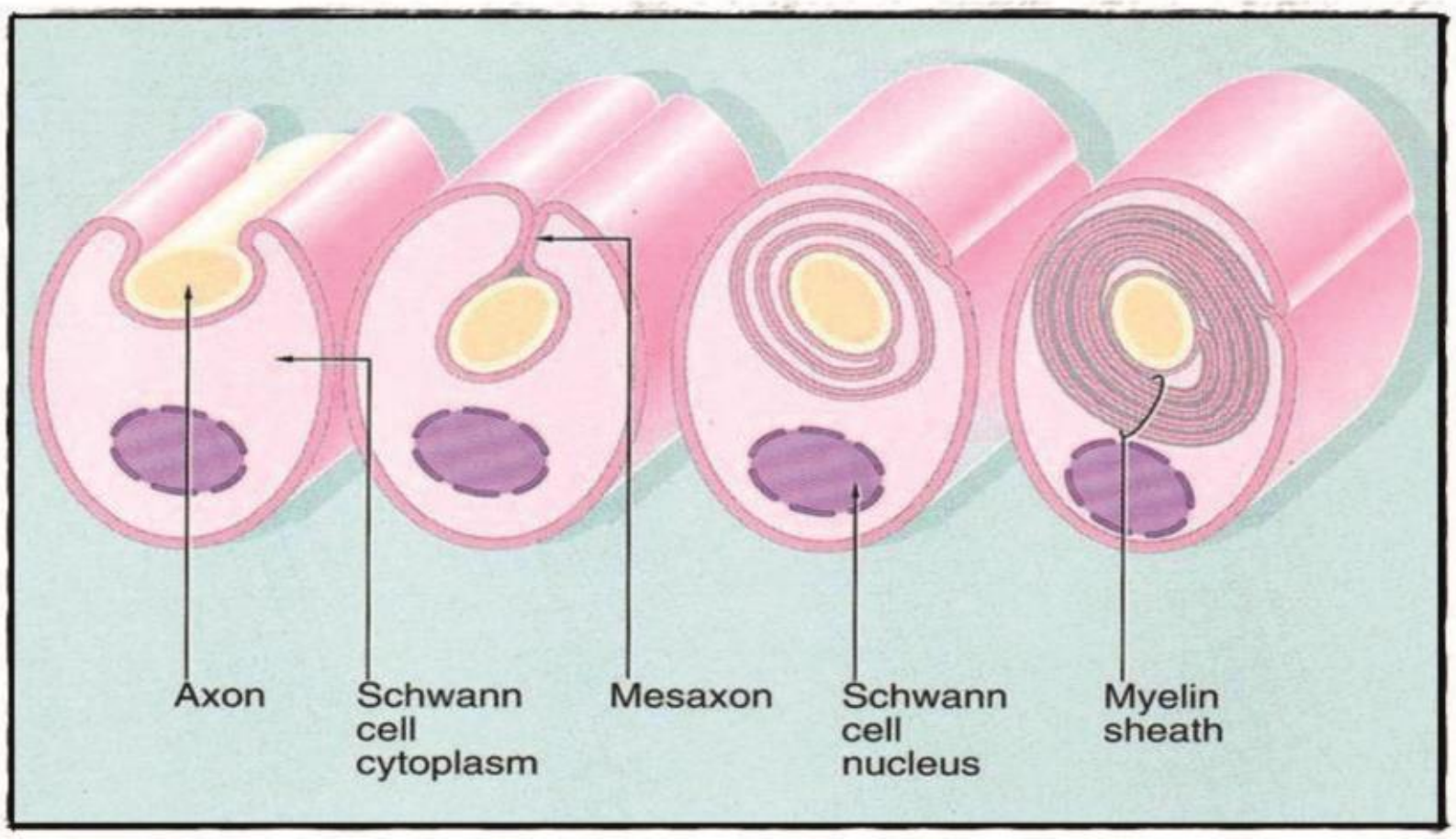

Рис. 83*. Схема образования миелинового нервного волокна

Строение:

При световой микроскопии при окраске осмиевой кислотой такое нервное волокно окрашивается в черный цвет – из-за большого количества липидов в плазмолемме нейролеммоцита (рис. 86).

Волокно содержит следующие структуры (рис. 84):

1. осевой цилиндр:

- это отросток нервной клетки:
- расположен в центре волокна.

2. нейролеммоциты:

- наматываясь на отросток, образуют вокруг осевого цилиндра т.н. **миелиновую оболочку** – т.е. это плазмолемма нейролеммоцита (рис. 85).
- при электронно-микроскопическом исследовании – соответственно трем слоям плазмолеммы идет чередование светлого слоя (два липидных) и темного слоя (белкового).
- ядро нейролеммоцита расположено снаружи волокна.

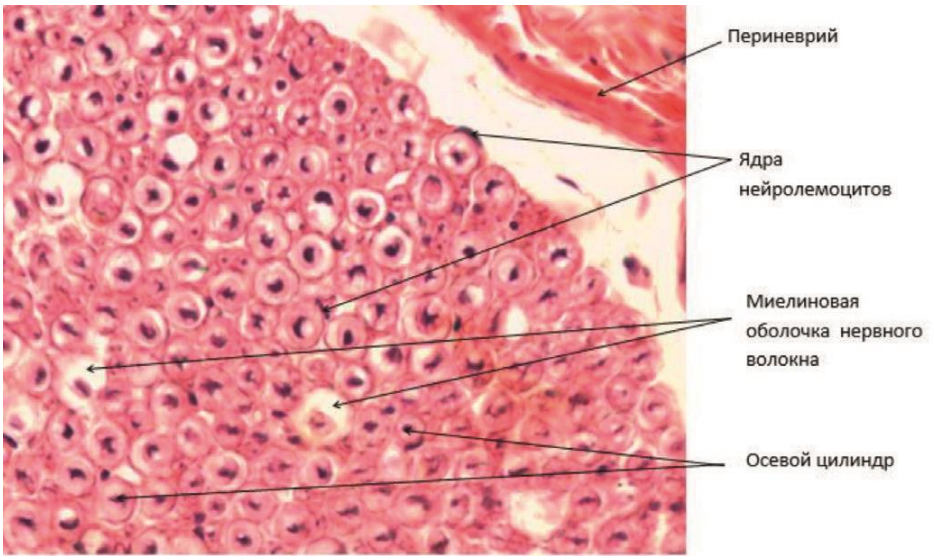

Рис. 84. Гистологический срез периферического нерва. Поперечный срез. Окраска гематоксилином и эозином. Ув. 900

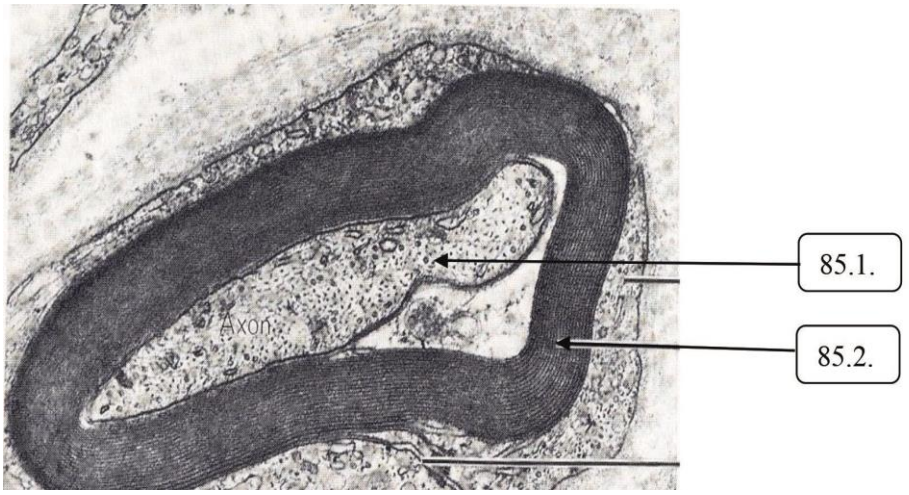

Рис. 85*. Периферический нерв на поперечном срезе: 85.1. – осевой цилиндр; 85.2. – миелиновая оболочка. Электронная микроскопия. Ув. 15000

3. узловые перехваты (рис. 86, 87):

- участки, где прерывается миелиновая оболочка;
- это граница между соседними нейролеммоцитами.

Рис. 86. Периферический нерв, расщипанный на миелиновые нервные волокна. Окраска осмиевой кислотой. Ув. 40

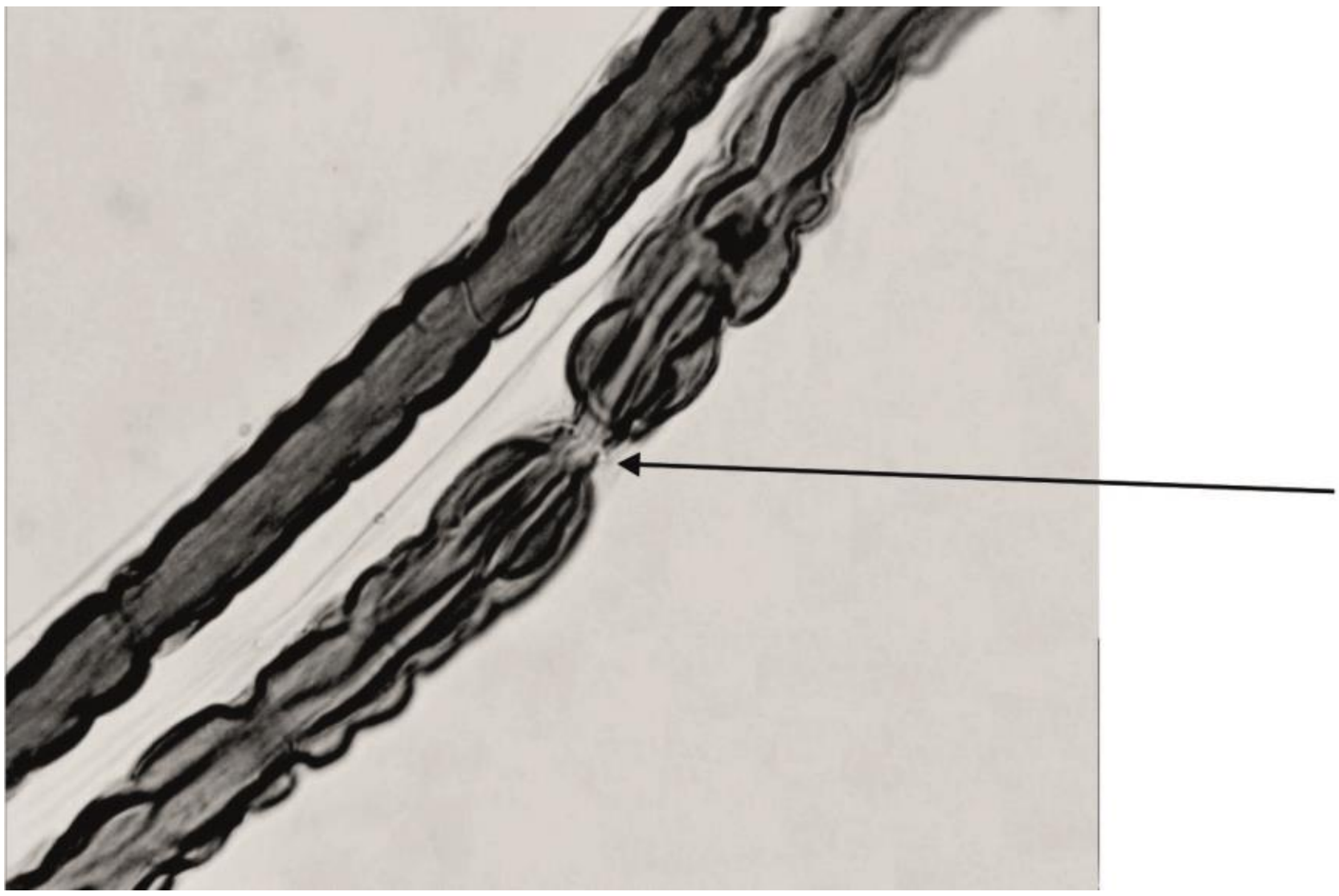

Рис. 87. Миелиновое нервное волокно, узловой перехват обозначен стрелкой. Окраска осмиевой кислотой. Ув. 800

4. насечки миелина (рис. 88):

- в световой микроскоп – косые светлые линии по ходу темной миелиновой оболочки;

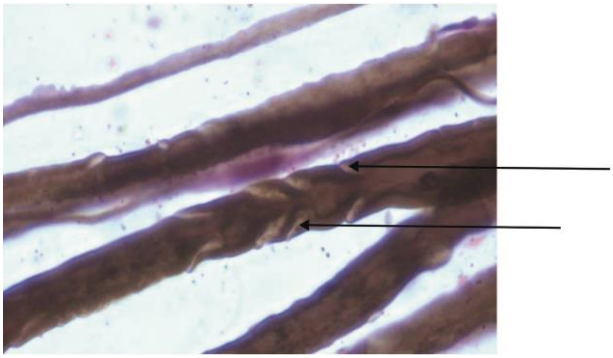

Рис. 88. Миелиновое нервное волокно, насечки миелина обозначены стрелкой. Окраска осмиевой кислотой. Ув. 800

- при электронной микроскопии – в этих участках между витками плазмолеммы нейролеммоцита имеются пространства, не окрашивающиеся в черный цвет;

Функция: эти пространства обеспечивают амортизацию, гибкость нервных волокон;

Миелиновое нервное волокно:

- волокно толстое – до 20 мкм;
- «типа жемчужных бус»;

Функция: быстро проводят импульс, скачкообразно по перехватам – скорость проведения до 120 м/сек. (рис. 89).

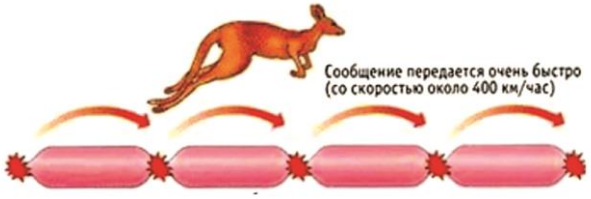

Рис. 89*. Схема движения нервного импульса по миелиновому нервному волокну

Безмиелиновое нервное волокно:

- встречается в вегетативной нервной системе.

Образование:

- плазмолемма нейролеммоцита с отростком нейрона прогибается, а затем погружается в его цитоплазму, Schwann cell (рис. 90),

- сближенные участки плазмолеммы нейролеммоцита формируют сдвоенную мембрану – мезаксон (Mezaxon), на котором и подвешен отросток (аксон) нервной клетки.

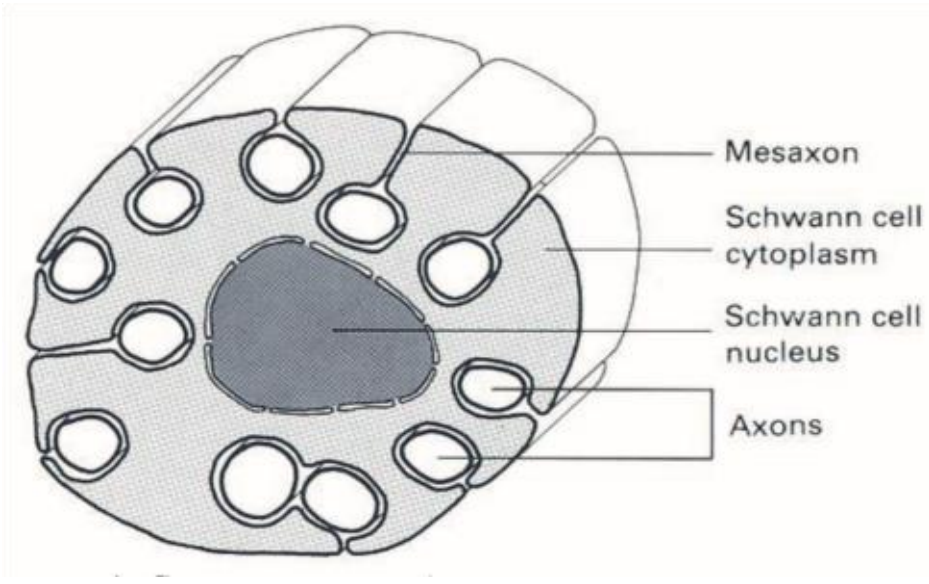

Рис. 90*. Схема строения безмиелинового нервного волокна

Строение:

Содержит (рис. 91):

1. осевые цилиндры:

- это отростки нейронов;
- их обычно от 5 до 20 штук;
- располагаются непосредственно в цитоплазме нейролеммоцитов.

2. нейролеммоциты:

- плотно прилегают друг к другу, образуя непрерывные тяжи – т.е. нет перехватов;
- отсутствует миелиновая оболочка, а только одна плазмолемма и цитоплазма нейролеммоцита;
- ядра клеток расположены внутри волокна, между осевых цилиндров.

3. мезаксон:

- сдвоенный участок плазмолеммы нейролеммоцита, погруженный вместе с осевым цилиндром (рис. 91);

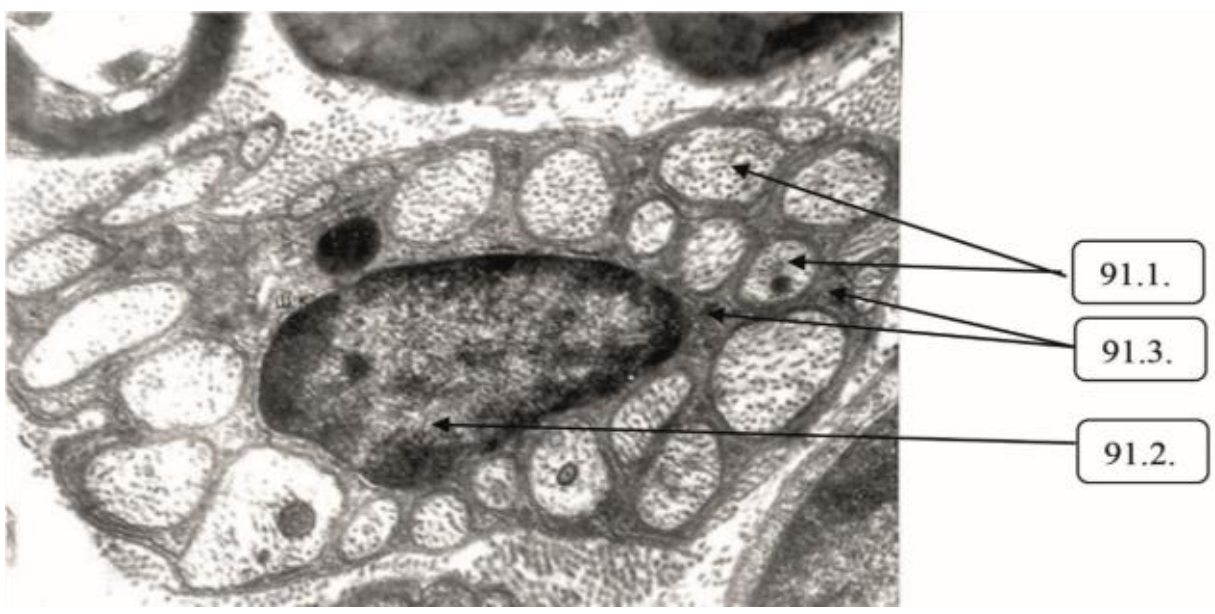

Рис. 91*. Безмиелиновое нервное волокно на поперечном срезе: 91.1. – ядро нейролеммоцита; 91.2. – осевые цилиндры; 91.3. – цитоплазма нейролеммоцита. Электронная микроскопия. Ув. 15000

Таким образом, безмиелиновое нервное волокно:

- по сравнению с миелиновым более тонкое – 5–10 мкм;
- по строению еще называют волокном «кабельного типа».

Функция: проведение импульса медленное, т.к. идет деполяризация всех участков неврилеммы отростка нервной клетки. Скорость проведения – до 2 м/сек.

В нерве на поперечном срезе нервного волокна:

1. центрально расположенный – отросток нервной клетки – **осевой цилиндр**;
2. вокруг отростка:
   а. в миелиновом – **миелиновая оболочка**;
   б. в безмиелиновом – цитоплазма нейролеммоцита (рис. 82).

Соединительнотканные оболочки нерва

1. эндоневрий;
2. периневрий;
3. эпиневрий.

Эндоневрий (рис. 92):

- прослойка РСТ вокруг каждого нервного волокна.

Периневрий (рис. 93):

- оболочка вокруг нескольких нервных волокон – объединяющая их в пучок;
- плотная неоформленная соединительная ткань;
- в зависимости от толщины нерва таких пучков может быть несколько.

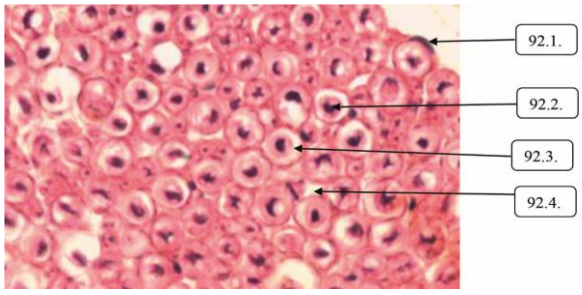

Рис. 92. Поперечный срез нервного пучка мякотного нерва.
92.1. – ядро нейролеммоцита; 92.2. – осевой цилиндр; 92.3. – миелиновая оболочка; 92.4. – эндоневрий. Окраска гематоксилином и эозином. Ув. 1000

Эпиневрий (рис. 93):

1. поверхностный;
2. глубокий.

Поверхностный эпиневрий:

- объединяет собой снаружи несколько нервных пучков в нерв;
- основа – плотная неоформленная соединительная ткань.

Глубокий эпиневрий:

- заполняет пространства между нервными пучками;
- основа – РСТ.

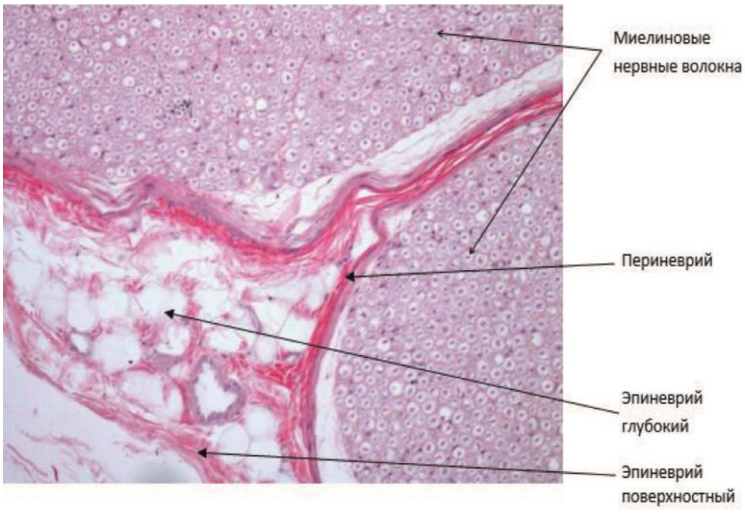

Рис. 93. Поперечный срез мякотного нерва. Окраска гематоксилином и эозином. Ув. 600

НЕРВНЫЕ ОКОНЧАНИЯ

- все нервные волокна заканчиваются концевыми аппаратами, которые называются – нервные окончания.

Классификация:

1. синапсы (связь нейронов между собой);
2. эффекторы;
3. рецепторы (чувствительные).

СИНАПС

- специализированные контакты нервных клеток, проводящие нервные импульсы в одном направлении с помощью нейромедиаторов;
- на одной клетке может находиться от 1 до 20 тыс. синапсов.

Классификация:

1. аксосоматический синапс – аксон одного нейрона заканчиваются на теле другого;
2. аксодендритический синапс – аксон одного нейрона заканчиваются на дендритах другого;
3. аксоаксональный синапс – на аксоне другого – тормозные синапсы.

Строение:

Выделяют 3 части (рис. 94):

1. **пресинаптическая часть**: окончание аксона.

Содержит:

1.1. пресинаптические пузырьки:

- содержат медиаторы передачи нервного возбуждения – ацетилхолин и норадреналин.
- размеры – 50 нм;

1.2. митохондрии;

1.3. пресинаптическая мембрана:

- обеспечивает выброс медиатора путем экзоцитоза в синаптическую щель;

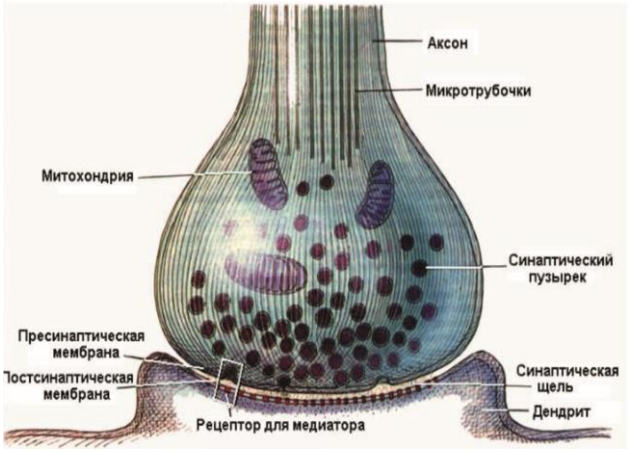

Рис. 94*. Схема строения синапса

2. **синаптическая щель** - шириной 20 нм;

3. постсинаптическая часть:

1.1. постсинаптическая мембрана;

1.2. уплотнение мембраны – белок-рецептор к медиатору.

Функция: в результате действия медиатора происходит изменение проницаемости мембраны – формируется волна деполяризации (т.е. меняется ее заряд) – формирование нервного импульса (рис. 95)

Рис. 95*. Схема проведение нервного импульса через синапс

Медицинское значение: токсины ботулизма при попадании в организм человека блокируют рецепторы постсинаптической мембраны, что препятствует проведению нервных импульсов через синапс, с развитием паралича скелетной (дыхательной) мускулатуры.

ЭФФЕКТОР

- концевое ветвление аксонов нервных клеток, обеспечивающее передачу нервного импульса на клетки не нервной природы.

Классификация:

1. двигательное:

- нервно-мышечное окончание.

2. секреторное:
- нейросекреторное окончание.

Строение:
- на примере нервно-мышечного окончания – «моторной бляшки»:

Комплекс взаимосвязанных структур (рис. 96):
1. **концевые ветвления аксона** нейрона:
- нервное волокно с аксоном утрачивает миелиновую оболочку;
- осевой цилиндр, распадаясь на несколько терминальных веточек, погружается в мышечное волокно;
- ветви содержат пузырьки с медиатором (ацетилхолин).

2. **мышечный полюс**:
- участок сарколеммы впячивается соответственно концевым ветвлениям аксона;
- мышечное волокно в этом участке не содержит миофибрилл;
- содержит значительное число митохондрий.

3. **синаптическая щель**.
Т.е. нервно-мышечное окончание по строению – как синапс, только между нервной клеткой и мышечным волокном.

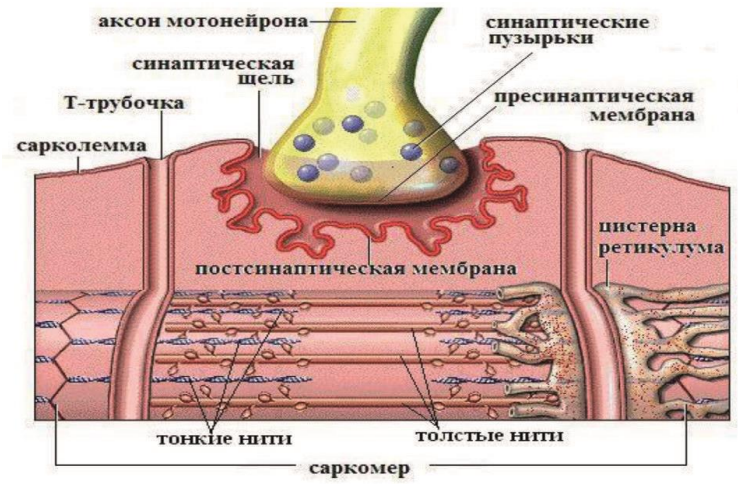

Рис. 96*. Схема работы эффектора – нервно-мышечного окончания

РЕЦЕПТОРЫ

- концевые ветвления дендритов чувствительных нейронов (рис. 97);
- трансформируют энергию раздражения в нервный импульс.

Классификация:

I. Свободные.

II. Несвободные

1. неинкапсулированные
2. инкапсулированные

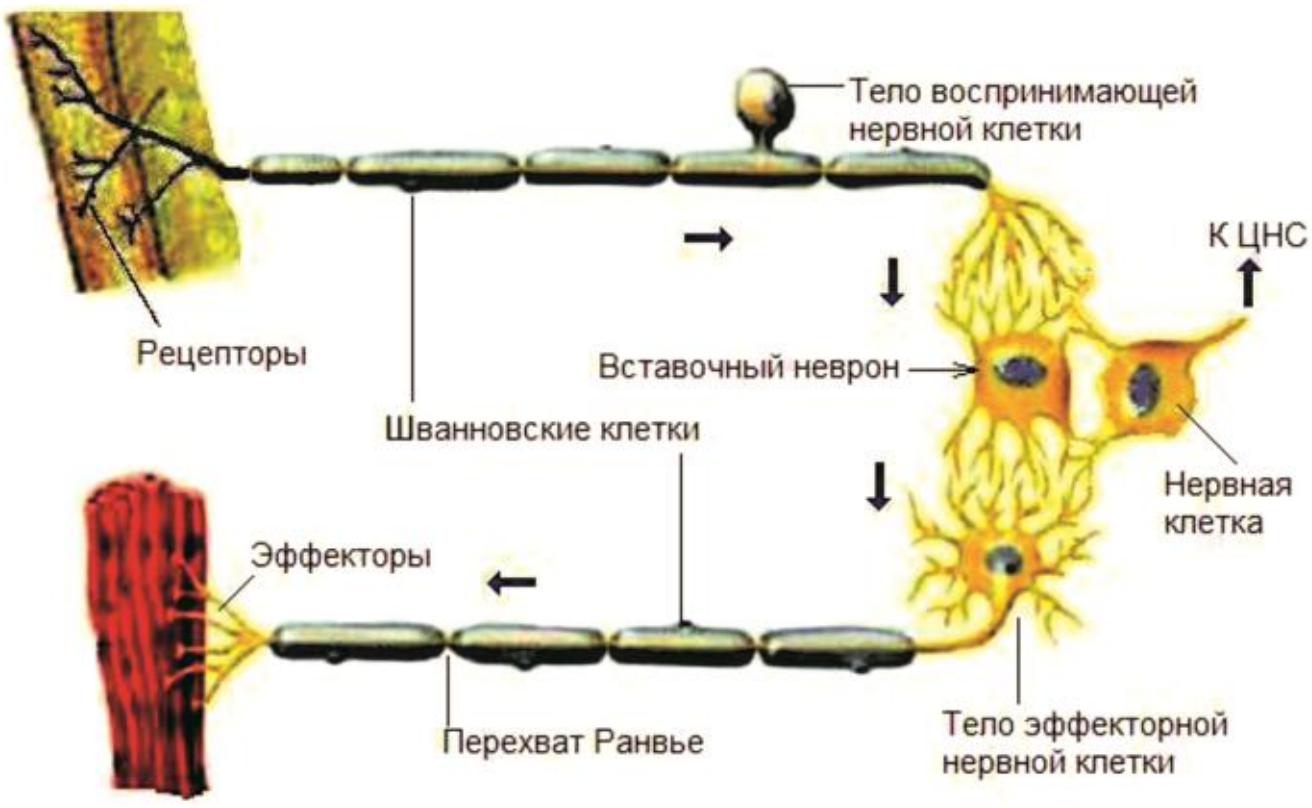

Рис. 97*. Схема связи рецептора и эффектора

Свободные:

- содержит только концевые ветвления дендрита и нет элементов нейроглии. Пример:

• болевые;

• температурные рецепторы (рис. 98).



Рис. 98*. Свободные нервные окончания в коже. Концевые ветвления (терминали) нервных волокон заходят в эпидермис. Нервное окончание обозначено стрелкой. Окраска: азотнокислым серебром. Ув. 40

Несвободные:

- в составе окончания есть:
  1. концевое ветвление дендрита и
  2. элементы нейроглии.

Несвободные неинкапсулированные:

- есть дендрит и элементы нейроглии; но
- нет соединительнотканной капсулы вокруг них.

Пример: осязательное тельце (рис. 99).

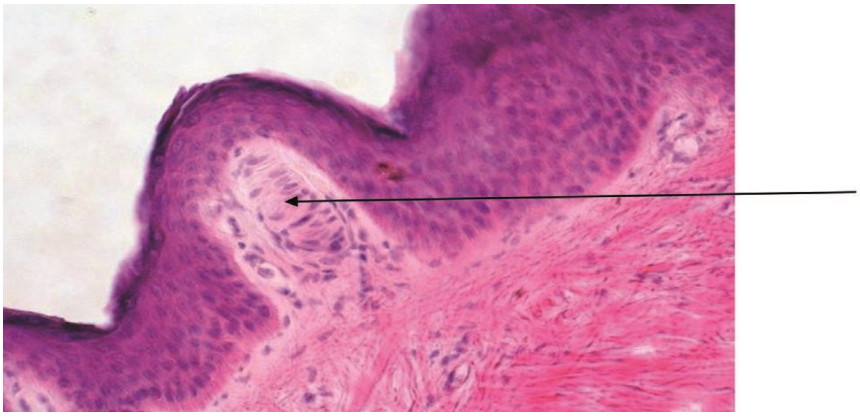

Рис. 99. Несвободные неинкапсулированное нервное окончание в сосчковом слое дермы кожи. Нервное окончание обозначено стрелкой. Окраска: гематоксилином и эозином. Ув. 40

Несвободные инкапсулированные:

- есть и нейроглия и соединительно-тканная капсула.

Пример: **пластинчатое тельце** (воспринимает чувство давления, рис. 100).

Строение тельца:

1. **соединительно-тканная капсула** – из спирально закрученных пучков коллагеновых волокон;
2. **внутренняя луковица** – содержит:
   - 2.1. концевые ветвления осевого цилиндра;
   - 2.2. нейроглиальные клетки с ресничками:
     - глиальные клетки образуют синапсы на ветвлениях осевого цилиндра.

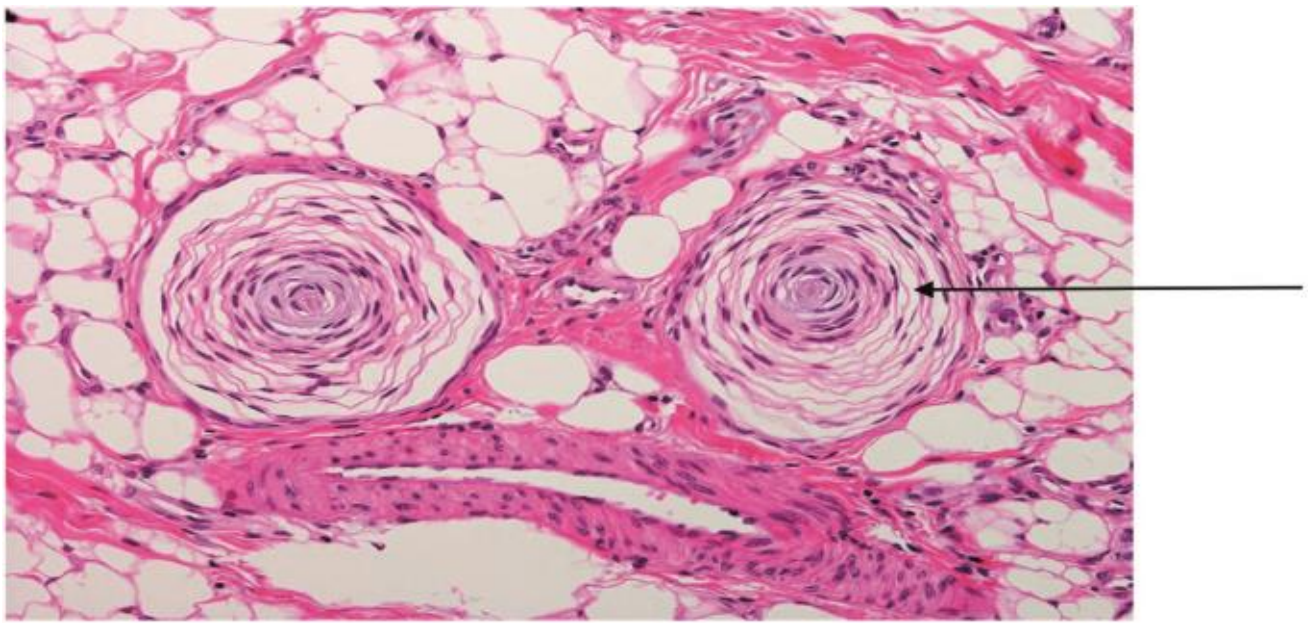

Рис. 100. Несвободные инкапсулированное нервное окончание в гиподерме. Нервное окончание обозначено стрелкой. Окраска: гематоксилином и эозином. Ув. 40

ФИЗИОЛОГИЧЕСКАЯ КЛАССИФИКАЦИЯ НЕРВНОЙ СИСТЕМЫ

1. Соматическая нервная система;
2. Вегетативная (автономная) нервная система.

Соматическая нервная система:

- иннервирует сому (тело) – туловище – в первую очередь поперечно-полосатую мышечную ткань скелетного типа;
- контролируется корой головного мозга;
- обеспечивает произвольные движения, т.е. зависящие от нашего сознания.

Основа соматической нервной системы – соматическая рефлекторная дуга (рис. 101):

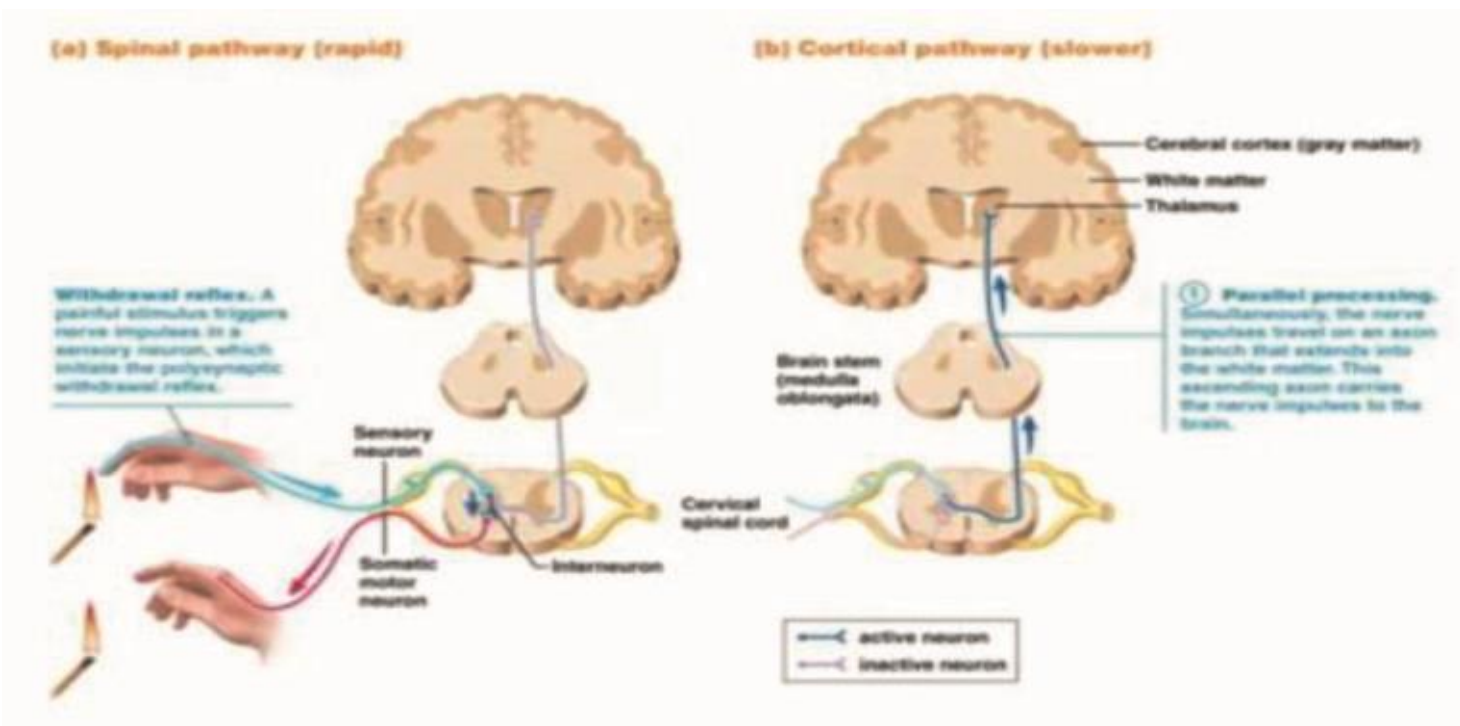

Рис. 101*. Простая (а. – замыкается на уровне спинного мозга) и сложная (в. – на уровне коры головного мозга) соматические рефлекторные дуги

Звенья соматической рефлекторной дуги (рис. 102):

I. афферентное звено:

- связано с чувствительной нервной клеткой:

1. **экстерорецептор** (в коже – болевой – свободное нервное окончание – окончание дендрита нервной клетки);
2. **дендрит** чувствительной нервной клетки – в миелиновом нервном волокне – волокна собираются в мякотный нерв;
3. **тело** чувствительной нервной клетки – псевдоуниполярный нейрон – тело расположено в спинальном ганглии;

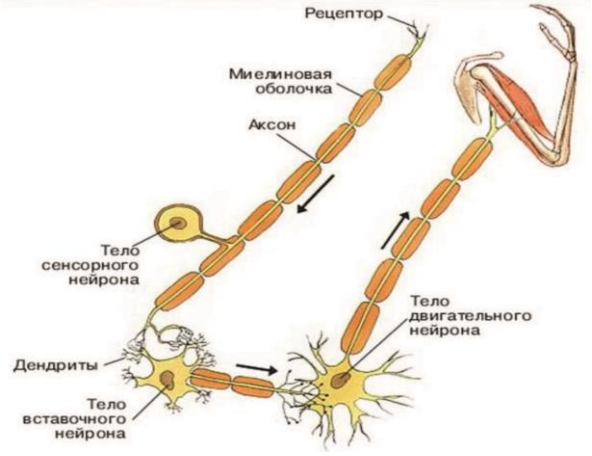

Рис. 102*. Схема соматической рефлекторной дуги

4. **аксон** чувствительной нервной клетки – миелиновое нервное волокно – задний корешок спинного мозга;
5. **синапс** на вставочной нервной клетке.

II. ассоциативное звено:

- связано со **вставочной нервной клеткой**:

1. **дендрит** вставочной нервной клетки – безмиелиновое нервное волокно – в сером веществе спинного мозга;
2. **тело** вставочной нервной клетки - мультиполярный нейрон – участвует в формировании ядер в задних рогах спинного мозга;
3. **аксон** вставочной нервной клетки:

а. **в простой дуге** – аксон идет в передние рога спинного мозга безмиелиновое нервное волокно (замыкается на уровне спинного мозга);

- рефлекс отдергивания руки на укол, ожег.

б**. в сложной дуге** – аксон поднимается в составе задних канатиков белого вещества спинного мозга, замыкается на уровне головного мозга

- ее работа контролируется на уровне коры головного мозга (рис. 101);
- это миелиновое нервное волокно;
- приходят в кору больших полушарий или мозжечок.

4. **синапс** – на двигательной нервной клетке.

III. эфферентное звено

- связано с двигательной нервной клеткой (рис. 102):

1. **дендрит** двигательной нервной клетки;
2. **тело** двигательного нейрона:
   - мультиполярный нейрон;
   - образуют двигательное ядро передних рогов спинного мозга;
3. **аксон** двигательного нейрона:
   - миелиновое нервное волокно;
   - образуют передний корешок – мякотный нерв;
4. **эффектор** (нервно-мышечное окончание).

Вегетативная нервная система:

- иннервирует внутренние органы,

- не контролируется корой головного мозга, не зависит от нашего сознания – п.т. автономная.

Медицинское значение: человек в коме – «вегетативный образ жизни»: осуществляется деятельность внутренних органов, не контролируется сознанием человека.

Выделяют 2 отдела:

1. симпатический;
2. парасимпатический отдел.

Отличия отделов:

1. по функции – антагонисты:

- все органы получают двойную иннервацию. Так, для примера - работа сердца:

1.1. симпатический отдел – усиливает частоту сердечных сокращений;

1.2. парасимпатический отдел – замедляет работу сердца («пульс Наполеона» при преобладании тонуса n. vagus: люди - ваготоники).

2. по локализации:

2.1. симпатический – торакальный отдел спинного мозга; - люмбальный отдел спинного мозга.

2.2. парасимпатический – бульбарный отдел (ствол мозга); - сакральный отдел спинного мозга.

3. отличия в расположении вегетативных ганглиев:

3.1. симпатический отдел – пара- и пре- вертебральные, т.е. расположенные около спинного мозга;

3.2. парасимпатический отдел – около – и внутриорганные, т.е. в органах или около органов в гистологическом срезе мы встречаем только парасимпатические ганглии.

4. отличия в строении постганглионарных нервных волокон:

4.1. симпатический отдел – длинное миелиновое нервное волокно;

4.2. парасимпатический отдел – короткое безмиелиновое нервное волокно.

Звенья вегетативной рефлекторной дуги (рис. 103):

I. афферентное звено:

- связано с чувствительной нервной клеткой:

1. **интерорецептор** (в слизистой внутреннего органа – свободное нервное окончание);
2. **дендрит** чувствительной нервной клетки – миелиновое нервное волокно – мякотный нерв;
3. **тело** чувствительной нервной клетки – псевдоуниполярный нейрон – расположено в спинальном ганглии;
4. **аксон** чувствительной нервной клетки – безмиелиновое нервное волокно – мякотный нерв – задний корешок спинного мозга;
5. **синапс** на вставочной нервной клетки.

Т.е. 2–5 пункты – такие же, как в соматической нервной системе.

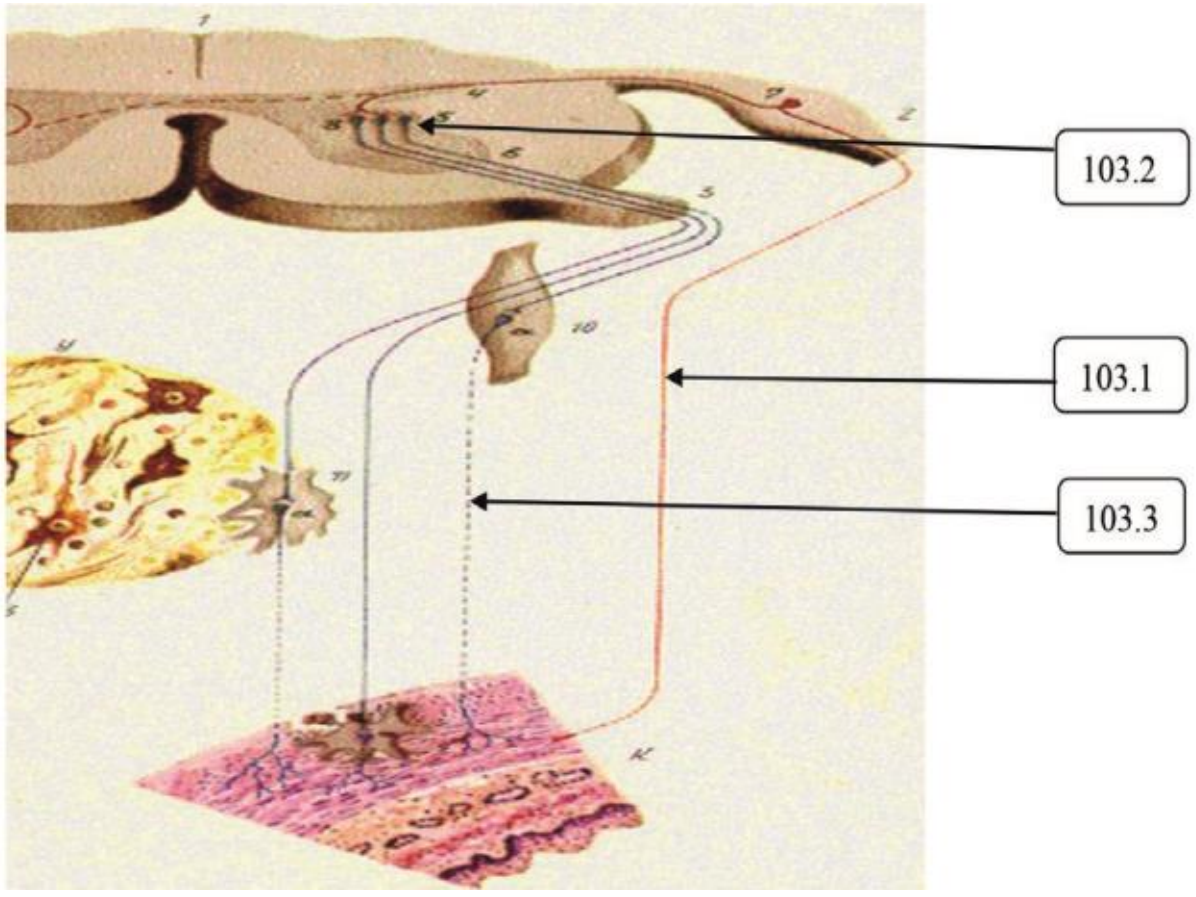

Рис. 103а*. Схема вегетативной рефлекторной дуги: 103.1. – аффрентное звено; 103.2 – ассоциативное звено; 103.3. – эфферентное звено

II. ассоциативное звено:

- связано со вставочной нервной клеткой:

1. **дендрит** вставочного нейрона – безмиелиновое нервное волокно;
2. **тело** вставочного нейрона – расположено в вегетативном ядре в боковых рогах спинного мозга – мультиполярный нейрон;
3. **аксон** вставочного нейрона – миелиновое нервное волокно: формирует передний корешок спинного мозга, затем мякотный нерв;

- нервные волокна формируют преганглионарное нервное волокно.

4. **синапс** на эфферентной нервной клетке.

III. эфферентное звено:

- появляются отличия в строении в отделах (рис. 103б):

Б. симпатический отдел:

1. **мультиполярный эфферентный нейрон** – расположен в пара- или пре- вертебральном ганглии;
2. **аксон** эфферентной нервной клетки – формирует постганглионарное длинное миелиновое нервное волокно – мякотный нерв;
3. **нервное окончание** (эффектор) во внутреннем органе.

В. парасимпатический отдел:

1. **мультиполярный двигательный нейрон** расположен в околоорганном или интрамуральном ганглии;

2. **аксон двигательной нервной клетки** – формирует постганглионарное короткое безмиелиновое нервное волокно – нерв;

3. **нервное окончание (эффектор**) во внутреннем органе.

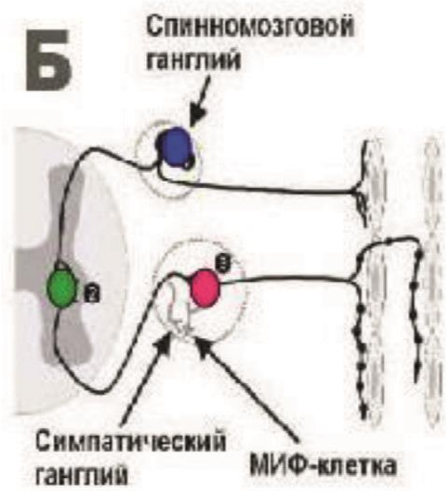

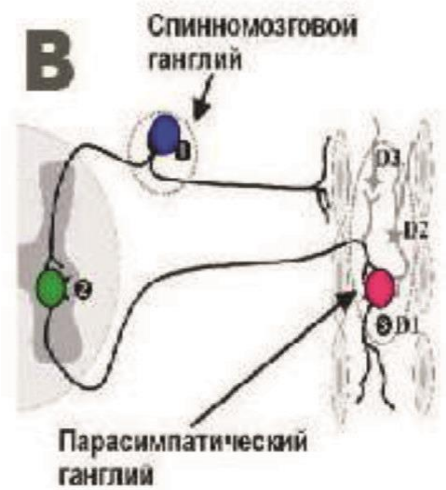

Рис. 103б. Схема особенностей устройства эфферентного звена симпатического (Б) и парасимпатического (В) отделов вегетативной нервной системы

Рекомендуемые электронно-образовательные ресурсы по теме:

1. **электронно- образовательный ресурс** [illegible]

- 7 [illegible] https://www.youtube.com/watch?v=NmqwUX0K2TA

- 8 [illegible] https://www.youtube.com/watch?v=hfWwcVb4pGA&t=384s

- 9 [illegible] https://www.youtube.com/watch?v=pNPQDDHF9So&t=1s

- 10 [illegible] https://www.youtube.com/watch?v=SGkc7EQ_Kls&t=34s

- 11 [illegible]

https://www.youtube.com/watch?v=hfmj_Mjh0dc&t=31s

2. **учебный фильм:**

2.1. [illegible] https://www.youtube.com/watch?v=bD0VbWbldiM

3. **интерактивные аудио-видеолекции** ([illegible]):

- 10 [illegible] https://www.youtube.com/watch?v=UXTCGrYukGQ&t=6s

- 11 [illegible] https://www.youtube.com/watch?v=Pa-itBU0uFA&t=809s

3. СИСТЕМА КРОВИ

3.1. ОРГАНЫ КРОВЕТВОРЕНИЯ И ИММУННОЙ ЗАЩИТЫ

Классификация:

I. Центральные органы:

1. костный мозг;
2. тимус.

II. Периферические органы:

1. селезенка;
2. лимфатические узлы;
3. иммунная система слизистых оболочек:

- миндалины;
- пейеровы бляшки;
- аппендикс;
- MALT (мукозассоциированная лимфоидная ткань);
- BALT (бронхоассоциированная лимфоидная ткань).

ЦЕНТРАЛЬНЫЕ ОРГАНЫ КРОВЕТВОРЕНИЯ

Особенности строения:

1. это паренхиматозные органы;
2. содержат стволовые гемопоэтические клетки;
3. содержат особые стромальные клетки. К ним относятся:

- ретикулярные; ретикулоэпителиальные; дендритные (макрофаги); жировые; фибробласты;

тучные клетки.

4. стромальные клетки обеспечивают особое микроокружение гемопоэтическим клеткам;
5. содержат особые сосуды: синусоидные капилляры и посткапиллярные венулы, которые обеспечивают избирательную миграцию клеток из этих органов;
6. клетки из этих органов заселяют периферические, образуя в них Т- и В-зависимые зоны;
7. функция: в органах осуществляется **антигеннезависимые** пролиферация и дифференцировка клеток.

КРАСНЫЙ КОСТНЫЙ МОЗГ

- расположен в плоских костях и эпифизах трубчатых костей;
- находится в ячейках губчатого вещества костей (рис. 104);
- общая масса достигает 1,5–2 кг.

Рис. 104*. Схема расположения красного костного мозга в трубчатых костях

Источник развития: мезенхима.

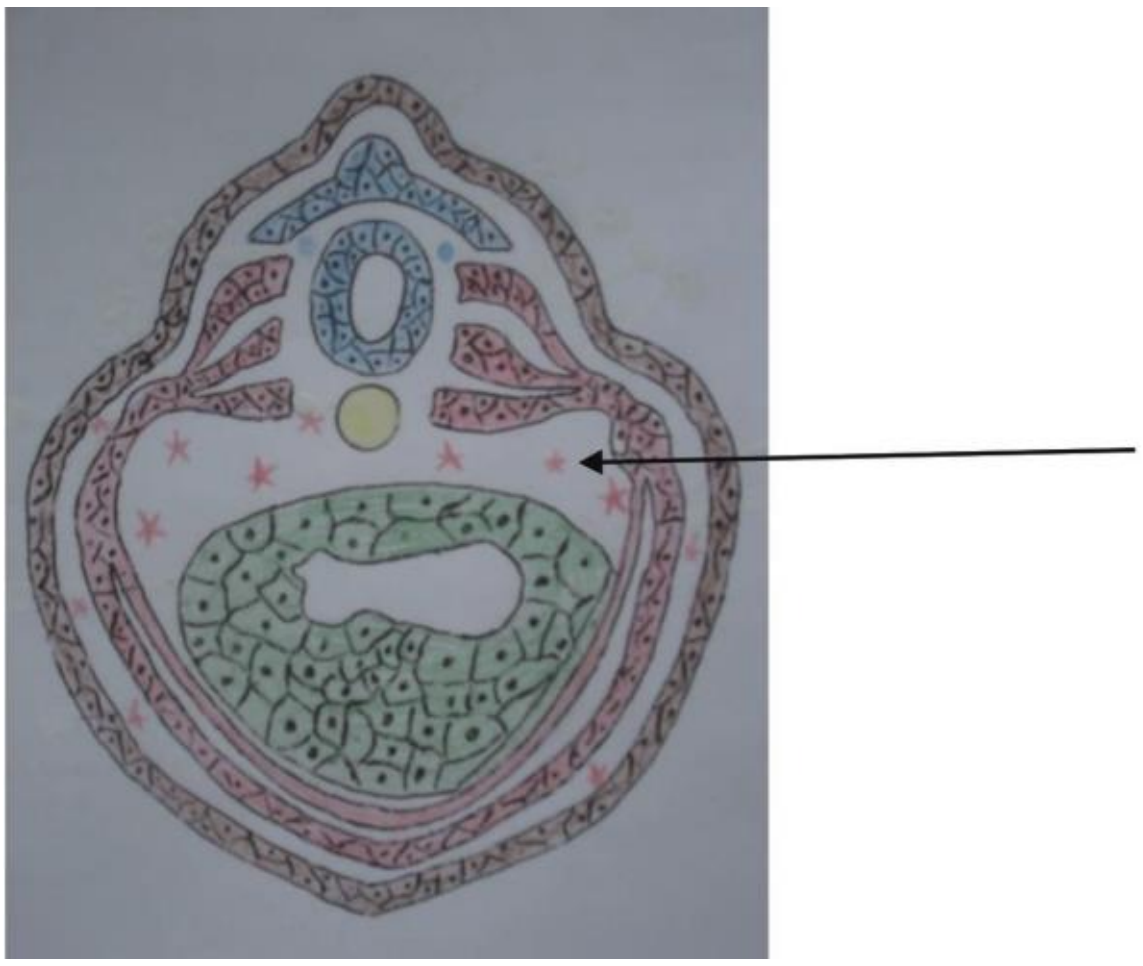

Рис. Срез зародыша на стадии осевого комплекса зачатков органов. Выселение мезенхимы. Клетки мезенхимы отмечены стрелкой. Оригинальный рисунок

Строение:

Выделяют 3 компонента:

1. стромальный;
2. гемопоэтический;
3. сосудистый.

Стромальный компонент:

К нему относятся (рис. 105):

1. соединительнотканные перекладины, отходящие от эндоста кости – **септы,** из плотной неоформленной соединительной ткани;
2. **ретикулярная ткань** и ее клетки: ретикулярные, ретикулоэпителиальные, жировые, макрофаги, дендритные, фибробласт, тучные;
3. **ретикулярные волокна** (выявляются при импрегнации серебром, при обычной окраске не видны, рис. 107).

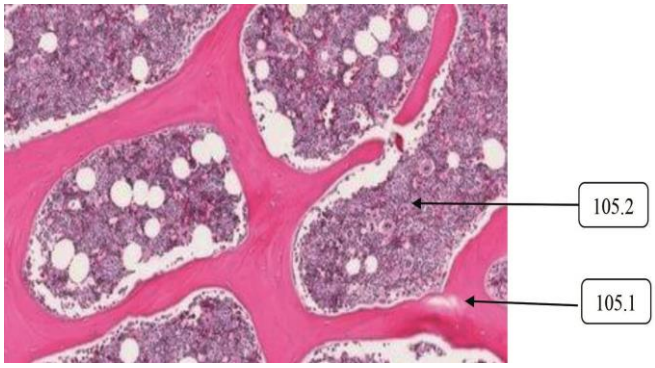

Рис. 105. Гистологический срез красного костного мозга: 105.1. – септы; 105.2. – миелоидная ткань. Окраска: гематоксилином и эозином. Ув. 40

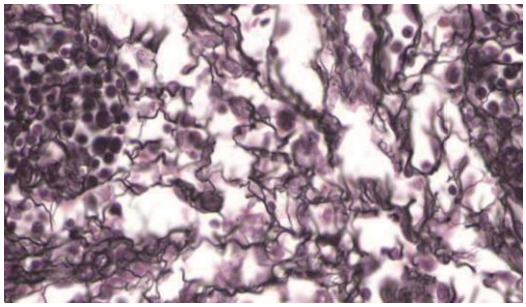

Рис. 107. Гистологический срез красного костного мозга: ретикулярная ткань. Окраска: импрегнация серебром. Ув. 600

Функции: обеспечение микроокружения для гемопоэтических клеток.

Гемопоэтический компонент:

Представлен **миелоидной тканью** (рис. 106), состоящей из стволовых, созревающих и зрелых клеток, формирующих ростки (диффероны) кроветворения. Они называются по названию зрелых клеток, выделяют 5 ростков кроветворения:

1. эритроцитарный;
2. гранулоцитарный (нейтрофилы, эозинофилы, базофилы);
3. моноцитарный;
4. тромбоцитарный (мегакариоцитарный);
5. В-лимфоцитарный.

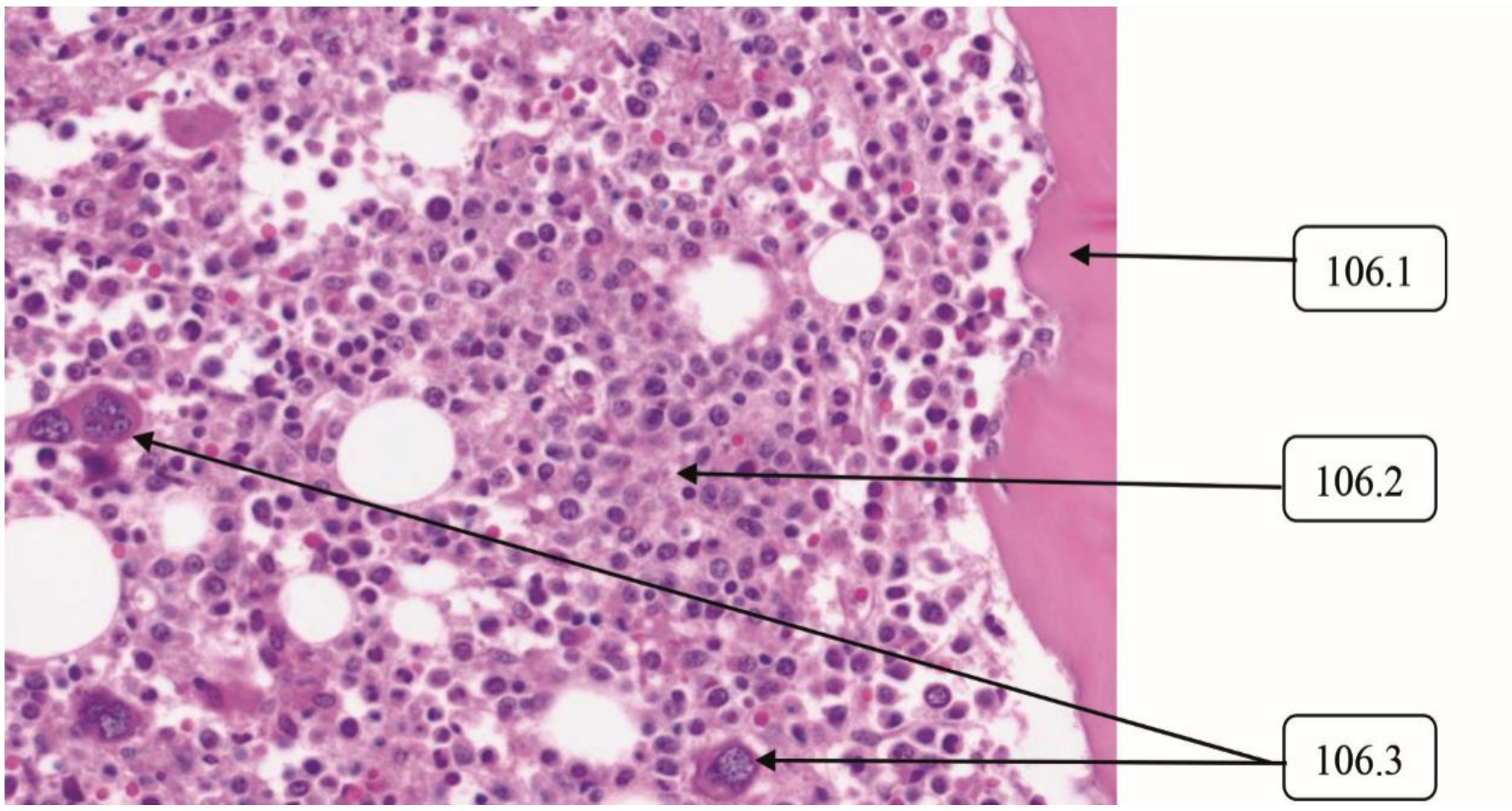

Рис. 106. Гистологический срез красного костного мозга: 106.1. – септа; 106.2. – миелоидная ткань; 106.3. - мегакариоцит. Окраска: гематоксилином и эозином. Ув. 200

Функция: пролиферация и дифференцировка гемопоэтических клеток.

Сосудистый компонент:

1. сосуды микроциркуляторного русла;
2. синусоидные капилляры (рис. 108);
   - сосуды диаметром 50–70 мкм;
   - базальная мембрана прерывистая;
   - эндотелий фенестрированный, между эндотелиальными клетками имеются щели, в них проникают отростки клеток из системы фагоцитирующих мононуклеаров;

- в месте перехода в венулы имеют сфинктеры из циркулярно расположенных гладкомышечных клеток. При их сокращении происходит закрытие сфинкторов, что сопровождается накоплением, депонированием крови в капиллярах.

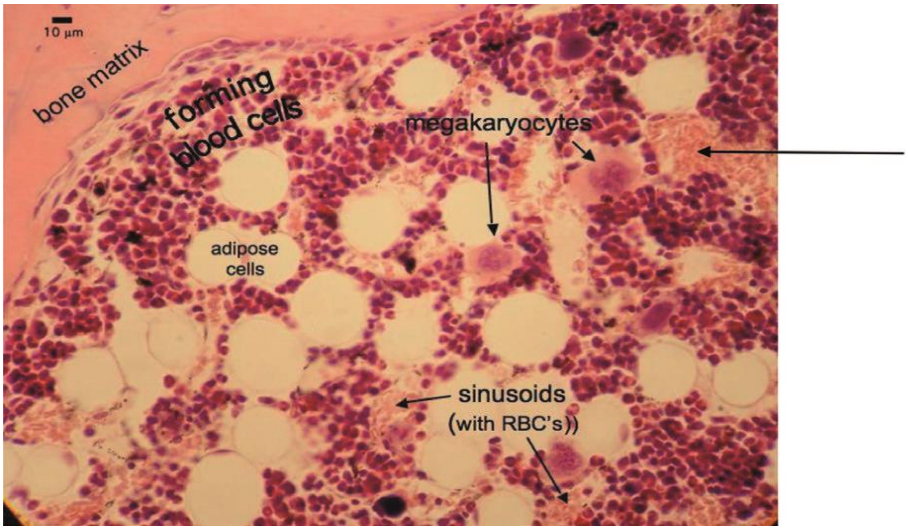

Рис. 108*. Гистологический срез красного костного мозга: синусоидные капилляры. Окраска: гематоксилином и эозином. Ув. 200

Функции: эндотелий синусоидных капилляров способен избирательно пропускать в кровоток только зрелые форменные элементы.

Закономерности расположения клеток из разных ростков:

1. **мегакариоциты** (рис. 106, 108):
   - гигантские клетки;
   - контактируют со стенкой синусоидного капилляра;
   - выпячивания части плазмолеммы с цитоплазмой проникают между клетками эндотелия – отшнуровываются участки в просвет сосуда – тромбоциты поступают в кровоток.

2. **гранулоцитарный росток**:
   - всегда расположены вблизи эндоста;
   - расположены скоплениями, островками;
   - количество гранулоцитов в костном мозге в 10 раз больше кровяного их пула.
3. **эритроцитарный росток**:

- клетки ростка формируют т. н. эритробластические островки вокруг центральных макрофагов;
- центральный макрофаг:
  - обеспечивает развивающиеся клетки железом;
  - фагоцитирует ядра, вытолкнутые из клеток;
  - фагоцитирует стареющие и поврежденные клеточные элементы.

Понятие о микроокружении:

- обеспечивает развитие клеток крови – гемопоэз.

К микроокружению относятся:

1. **стромальные клетки** и вырабатываемые ими вещества:

1.1. колониестимулирующие факторы (КСФ) - для каждого ростка имеется свой фактор. Продуцируются ретикулярными клетками.

1.2. интерлейкины (ИЛ) - подавляют рост колоний гемопоэтических клеток, - для каждого ростка – свой интерлейкин;

Источник продукции – Т-лимфоциты, макрофаги.

1.3. интерфероны - используется в практике как лекарственный препарат. Источник продукции – макрофаги.

1.4. гликозаминогликаны (протеогликаны) - вырабатываются тучными клетками (гепарин), фибробластами.

2. **гуморальные вещества** – гормоны:

- поступают из крови микроциркуляторного русла.

3. **нервные окончания** и их медиаторы

Медицинское значение: показатели норм содержания эритроцитов в крови у женщин ниже за счет подавления эритропоэза женскими половыми гормонами из крови микроциркуляторного русла костного мозга.

Функции красного костного мозга:

1. пролиферация (размножение) и
2. дифференцировка (созревание) клеток из 5 ростков кроветворения, или **миелопоэз**.

Медицинское значение: из-за хорошего кровоснабжения, некоторых особенностей элементов микроокружения костного мозга достаточно часто сюда метастазируют злокачественные опухоли. Обнаружить метастазы помогает проведение иммуногистохимического исследования на обнаружение в клетках белков промежуточных филаментов, не характерных для клеток миелоидной ткани. Так, для примера, обнаружение в опухолевых клетках белка Keratine позволяет определить, что данная опухоль исходит из эпителиальной ткани (рис. 109).

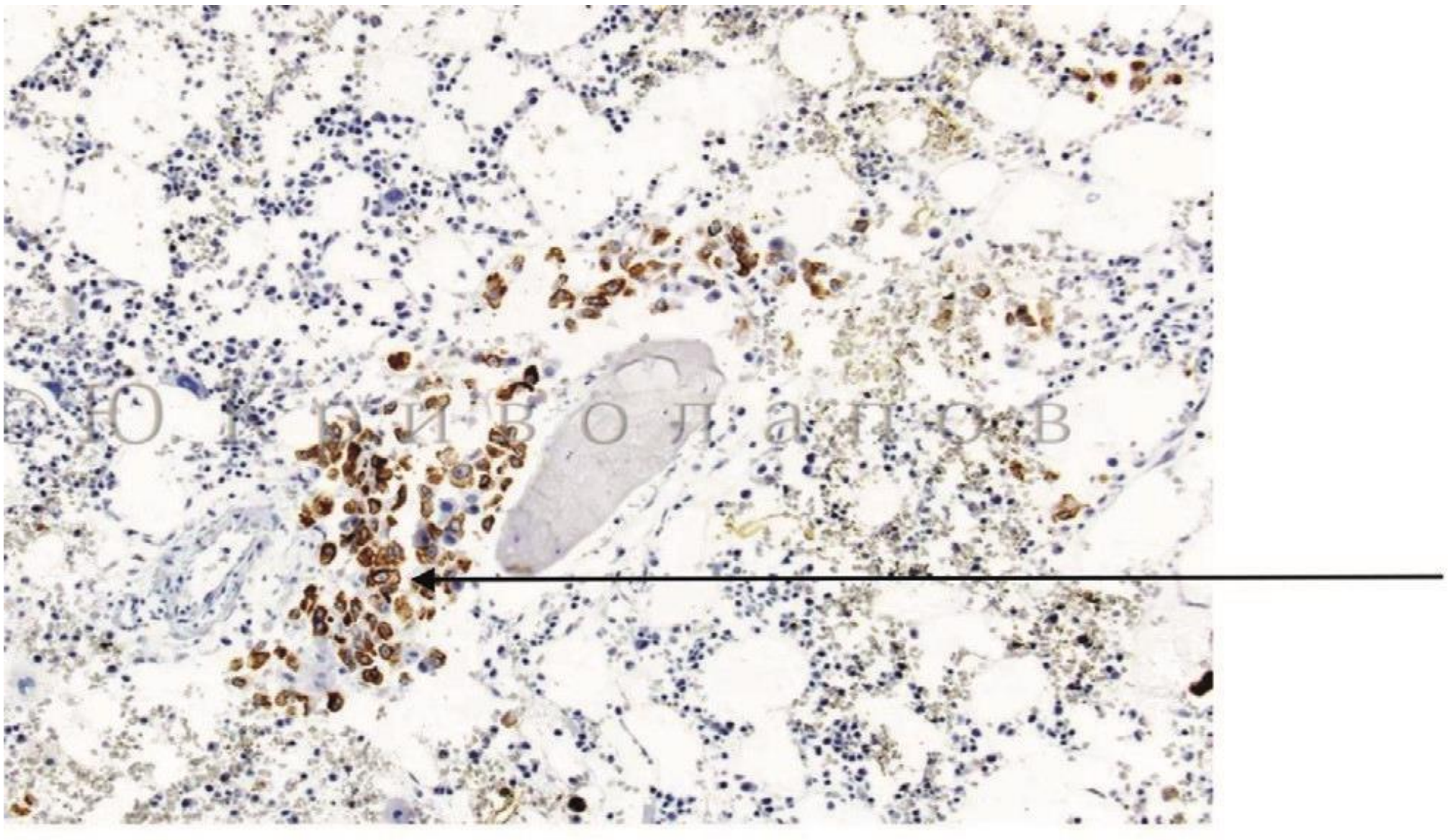

Метастаз аденокарциномы легкого в костном мозге, цитокератин 7

Рис. 109. Иммуногистохимическое исследование. Клетки метастаза опухоли в костный мозг окрасились на Keratin в коричневый цвет, обозначены стрелкой. Ядра клеток докрашены гематоксилином. Ув. 40. Препарат проф. Криволапова Ю. А.

ТИМУС

Функции:

- это центральный орган иммунной системы, осуществляющий следующие функции (рис. 110):

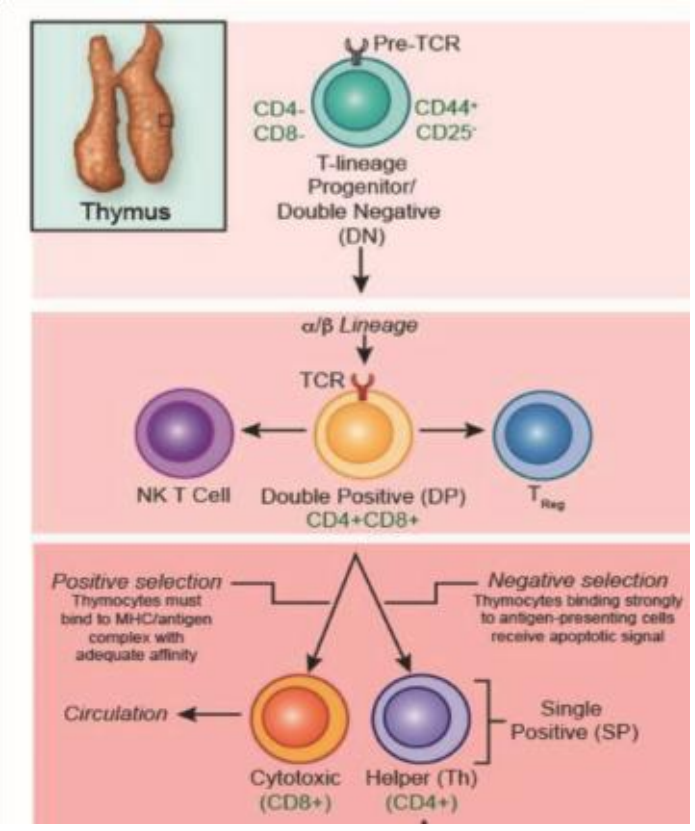

Рис. 110*. Схема основных функций тимуса в кроветворении. Дифференцировка тимоцитов

1. **антигеннезависимая пролиферация** (деление) Т-лимфоцитов;
2. **антигеннезависимая дифференцировка** (созревание) Т-лимфоцитов. В процессе дифференцировки на плазмолемме появляется рецептор CD3;
3. **эндокринная:**

3.1. выработка **тимозина** – вещества, регулирующего созревание Т-лимфоцитов;

3.2. выработка **«фактора роста»** – при удалении тимуса теплокровные организмы не растут.

Источники развития (рис. 111):

1. эктодерма – строма в дольках;
2. мезодерма, мезенхима – соединительные ткани стромы, лимфоидная ткань.

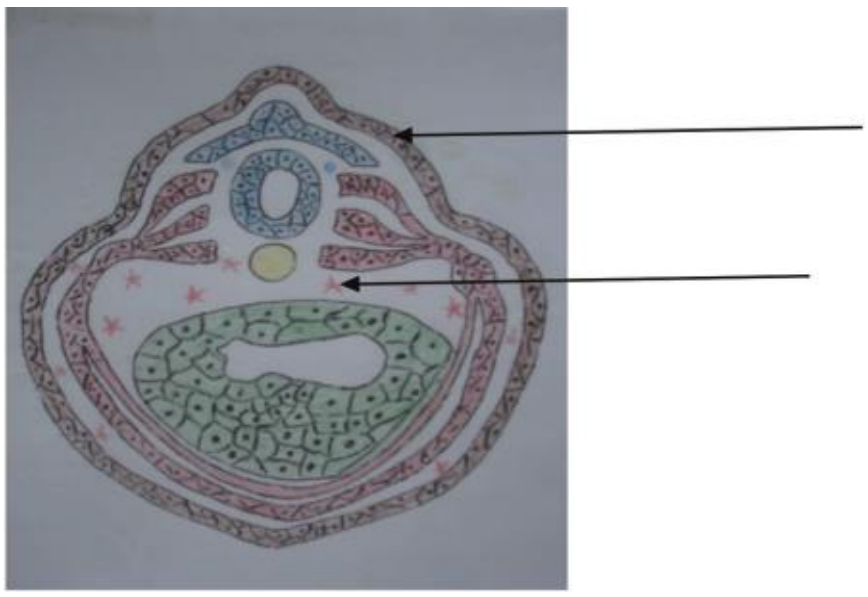

Рис. 111. Срез зародыша на стадии осевого комплекса зачатков органов. Выселение мезенхимы. Эктодерма и клетки мезенхимы отмечены стрелкой

Строение:

- орган паренхиматозный, в нем выделяют:

1. строму;
2. паренхиму.

Строма:

1. **капсула** органа:
   - покрывает орган снаружи;
   - плотная неоформленная соединительная ткань;
   - источник развития – мезенхима
2. корковые соединительно-тканные перегородки – **септы**:
   - плотная неоформленная соединительная ткань;
   - делят орган на дольки.

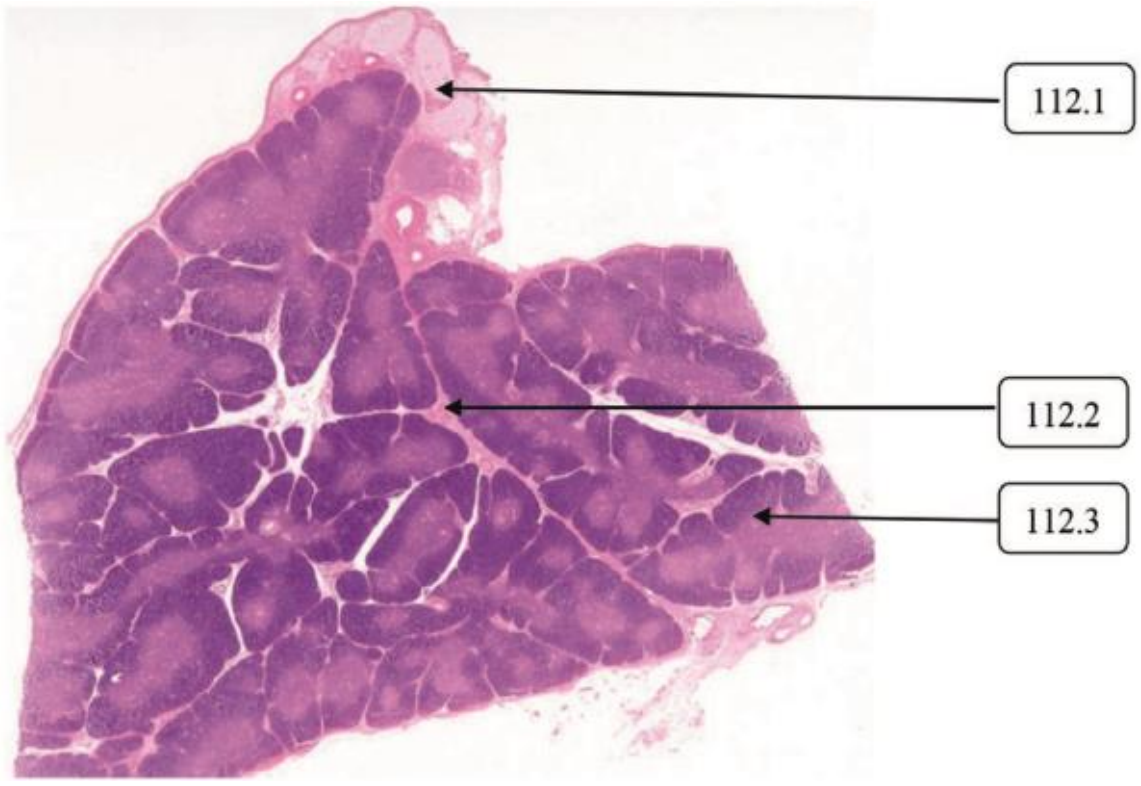

Рис. 112. Гистологический срез тимуса: 112.1. – капсула; 112.2. – септы; 112.3. – паренхима. Окраска: гематоксилином и эозином. Ув. 40

3. в дольках строма представлена **эпителиальными клетками:**

- источник развития – эктодерма (белок промежуточных филаментов в клетках – кератин);

- разновидности эпителиальных клеток стромы:

1. ретикулярные эпителиоциты (I типа):

- расположены и в корковом, и мозговом веществе (рис. 113);
- оксифильная цитоплазма;
- светлое ядро (эухроматин);
- отростчатые;

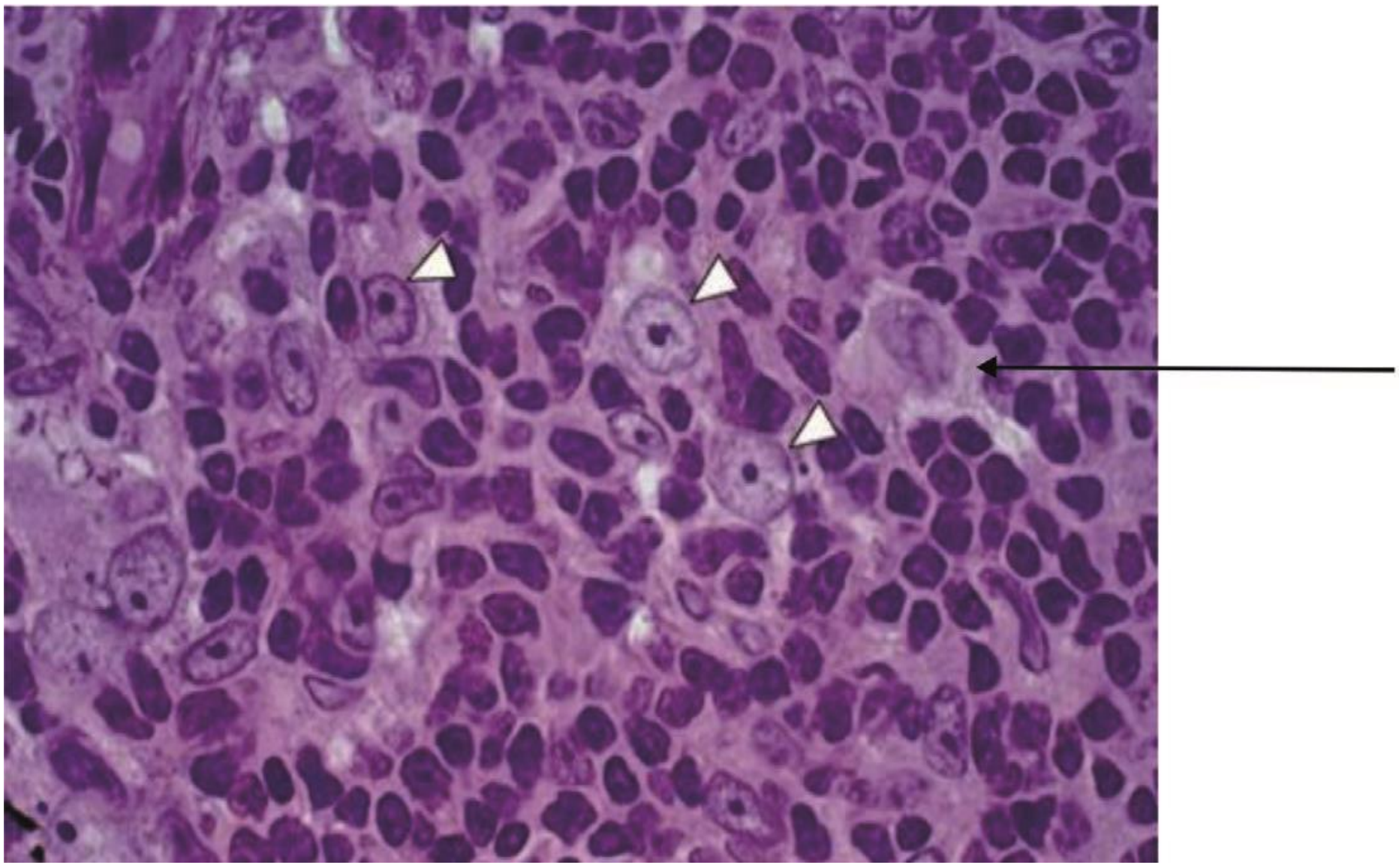

Рис. 113. Гистологический срез тимуса: ретикулярные эпителиоциты обозначены стрелками. Окраска: гематоксилином и эозином. Ув. 900

Функция: контактируя отростками, образуют в органе сеть, обеспечивают опору тимоцитам.

2. ретикулярные эпителиоциты (II типа):

- секреторные клетки;
- вырабатывают тимозин (эндокринный орган);

Функция: дистантное действие тимозина на периферические органы, контроль дифференцировки Т- лимфоцитов.

3. тимусные «клетки-няньки»:

- крупные клетки, с большим объемом цитоплазмы (рис. 114);
- в цитоплазме может находиться до нескольких десятков лимфоцитов.

Функция: изолируют лимфоциты от действия других клеток и регуляторных веществ.

4. ретикулярный периваскулярный эпителий:

- встречаются только в корковом веществе;
- отросчатые клетки;
- отростки оплетают капилляры в корковом веществе;
- главный элемент гемато-тимического барьера (в корковом веществе);

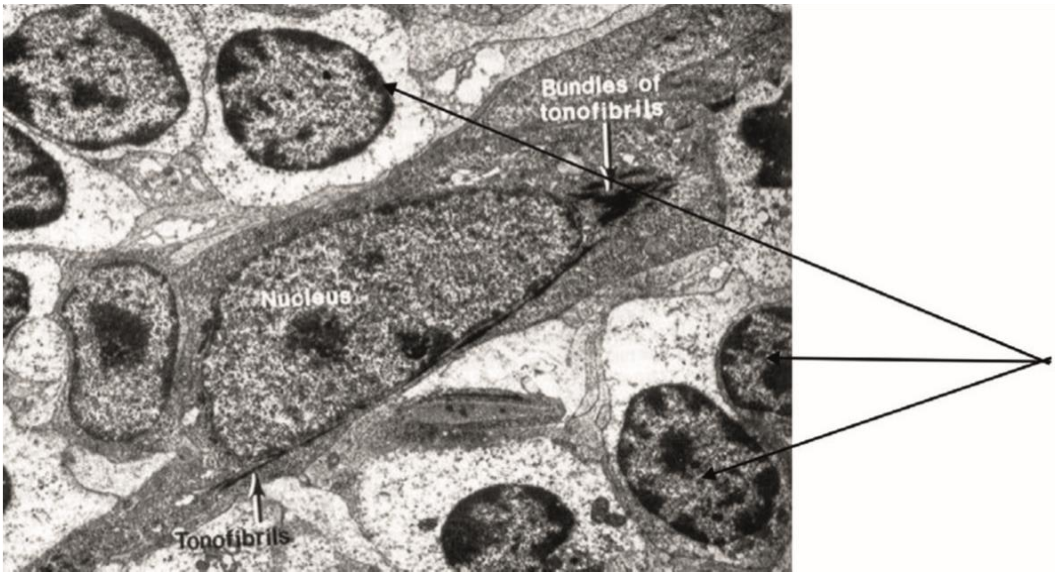

Рис. 114*. Тимус: «клетки-няньки» с лимфоцитами в цитоплазме (обозначены стрелками). Электронная микроскопия. Ув. 2.500

Функция: ограничивает развивающиеся лимфоциты от действия на них чужеродных белков – антигенов, обеспечивая антигеннезависимые пролиферацию и дифференцировку Т-лимфоцитов.

Паренхима:

В дольке паренхима представлена лимфоидной тканью из лимфоцитов, которые имеют свое собственное название – тимоциты.

Выделяют (рис. 115, 116):

1. корковое вещество – на периферии дольки;
2. мозговое вещество – расположено в центре дольки.

Корковое вещество (Cortex):

- расположено по периферии дольки;
- выглядит более темным, т.к. в нем больше лимфоцитов (90%), они плотно прилегают друг к другу;
- в субкапсулярной зоне эти лимфоциты активно делятся, где имеют вид больших лимфоцитов;

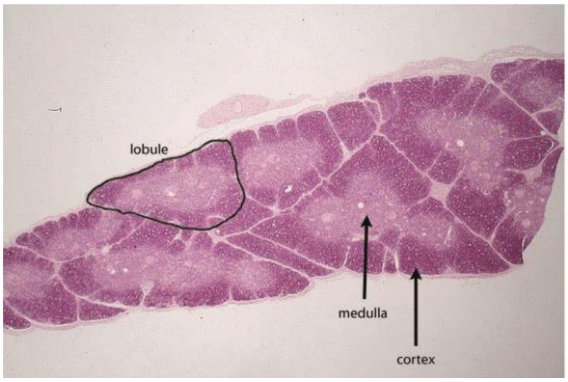

Рис. 115. Гистологический срез тимуса: корковое и мозговое вещество. Окраска: гематоксилином и эозином. Ув. 40

- созревающие тимоциты располагаются в более глубоких участках коры и имеют вид средних и малых лимфоцитов;

- значительная часть тимоцитов коркового вещества разрушается путем апоптоза (до 90% клеток);

Функция: лимфоциты в корковом веществе дифференцируются как Т-клетки (кластер дифференцировки, появляются рецепторы на поверхности плазмолеммы клеток с маркировкой – CD3).

Мозговое вещество (Medulla):

- расположено в центре дольки (рис. 116);
- более светлое, т.к. меньше лимфоцитов;

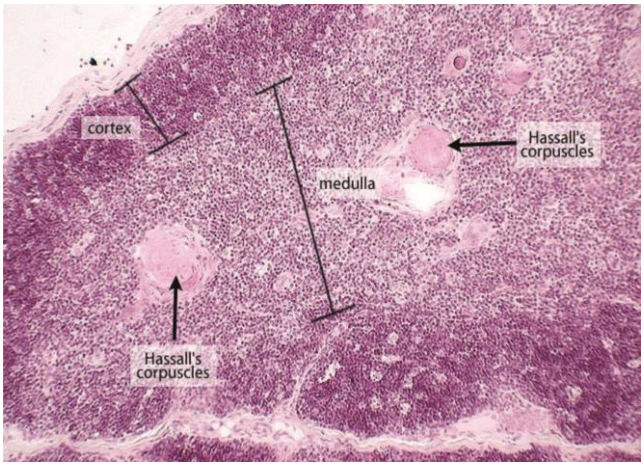

Рис. 116. Гистологический срез тимуса: корковое и мозговое вещество. Окраска: гематоксилином и эозином. Ув. 100

- мало митозов;
- то в основном малые лимфоциты, зрелые;
- нечувствительны к кортикостероидам;
- свободно выходят в кровоток через стенку посткапиллярных венул (рис. 117);
- циркулируют в крови и периферических лимфоидных органах, мигрируют в их Т-зависимые зоны;

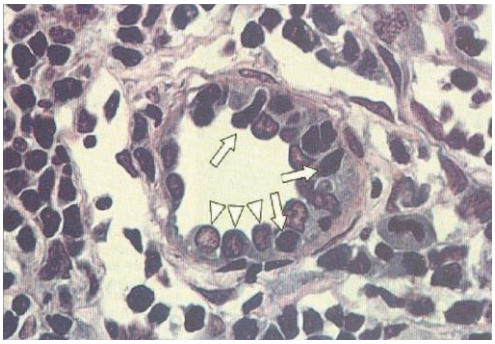

Рис. 117. Гистологический срез мозгового вещества тимуса: посткапиллярная венула с высоким эндотелием, обозначена стрелками. Окраска: гематоксилином и эозином. Ув. 900

- эпителиальные клетки стромы в отдельных участках мозгового вещества уплощаются, ороговевают, накладываются друг на друга концентрическими слоями, образуя **слоистые тельца тимуса** (Гассаля) диаметром до 100 мкм (рис. 118).

В слоистых тельцах тимуса происходит замуровывание, изоляция эпителиальными клетками стромы остатков лимфоцитов, разрушенных в результате вступления последних в апоптоз (рис. 119).

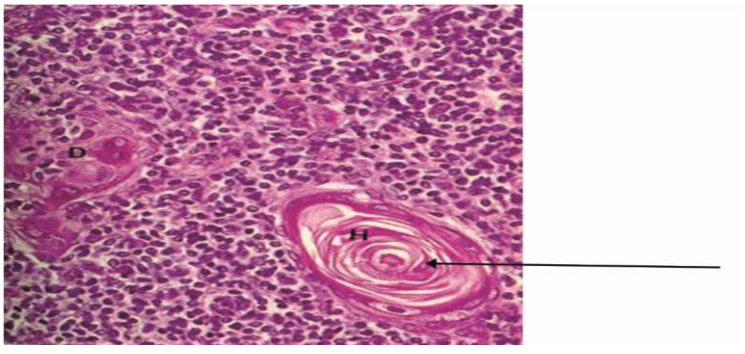

Рис. 118. Гистологический срез мозгового вещества тимуса: слоистое тельце обозначено стрелкой. Окраска: гематоксилином и эозином. Ув.600

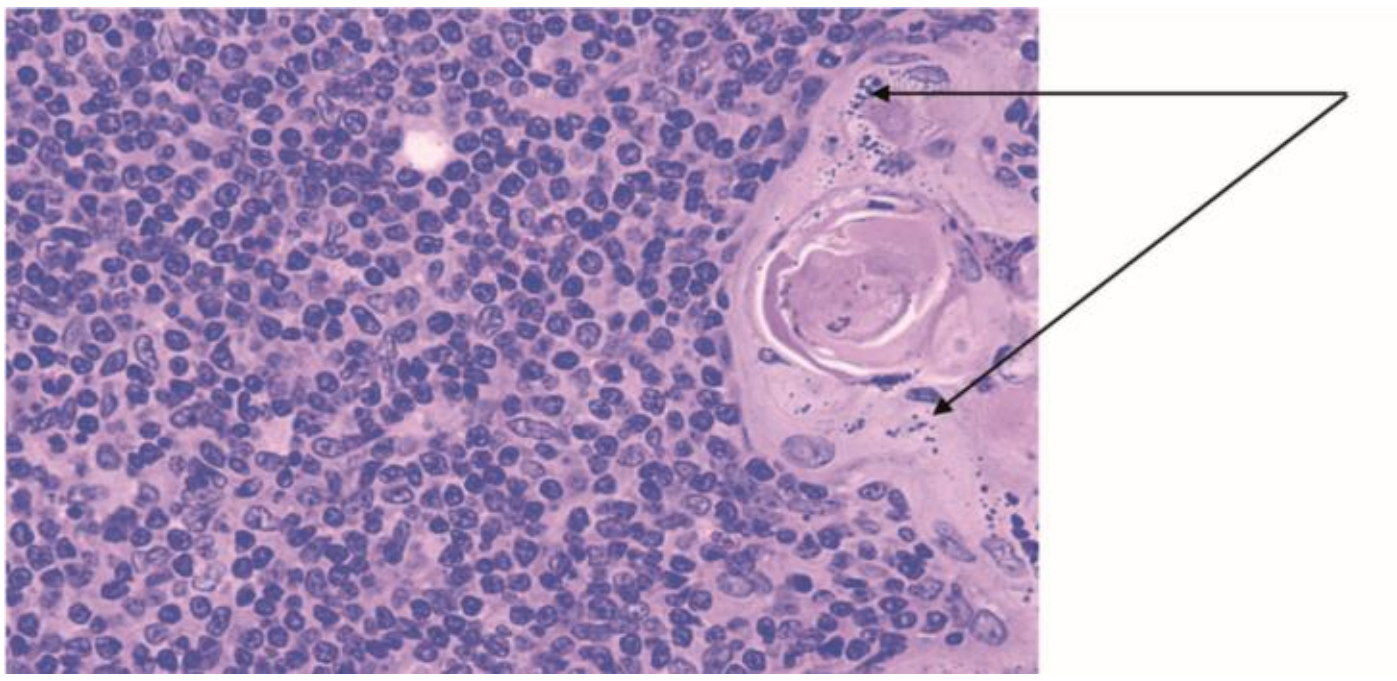

Рис. 119. Гистологический срез мозгового вещества тимуса: слоистое тельце с клеточным детритом, обозначен стрелкой.   Окраска: гематоксилином и эозином. Ув. 600

Гемато-тимический барьер

- он обеспечивает антигеннезависимую пролиферацию и дифференцировку тимоцитов в корковом веществе.

К гемато-тимическому барьеру **относятся** следующие структуры, начиная от внутреннего просвета сосуда (рис. 120):

1. эндотелий сосуда;
2. базальная мембрана эндотелия;
3. перикапиллярное пространство со стромальными клетками и ретикулярными волокнами;
4. базальная мембрана периваскулярных клеток;
5. периваскулярные клетки, соединенные с помощью плотных контактов.

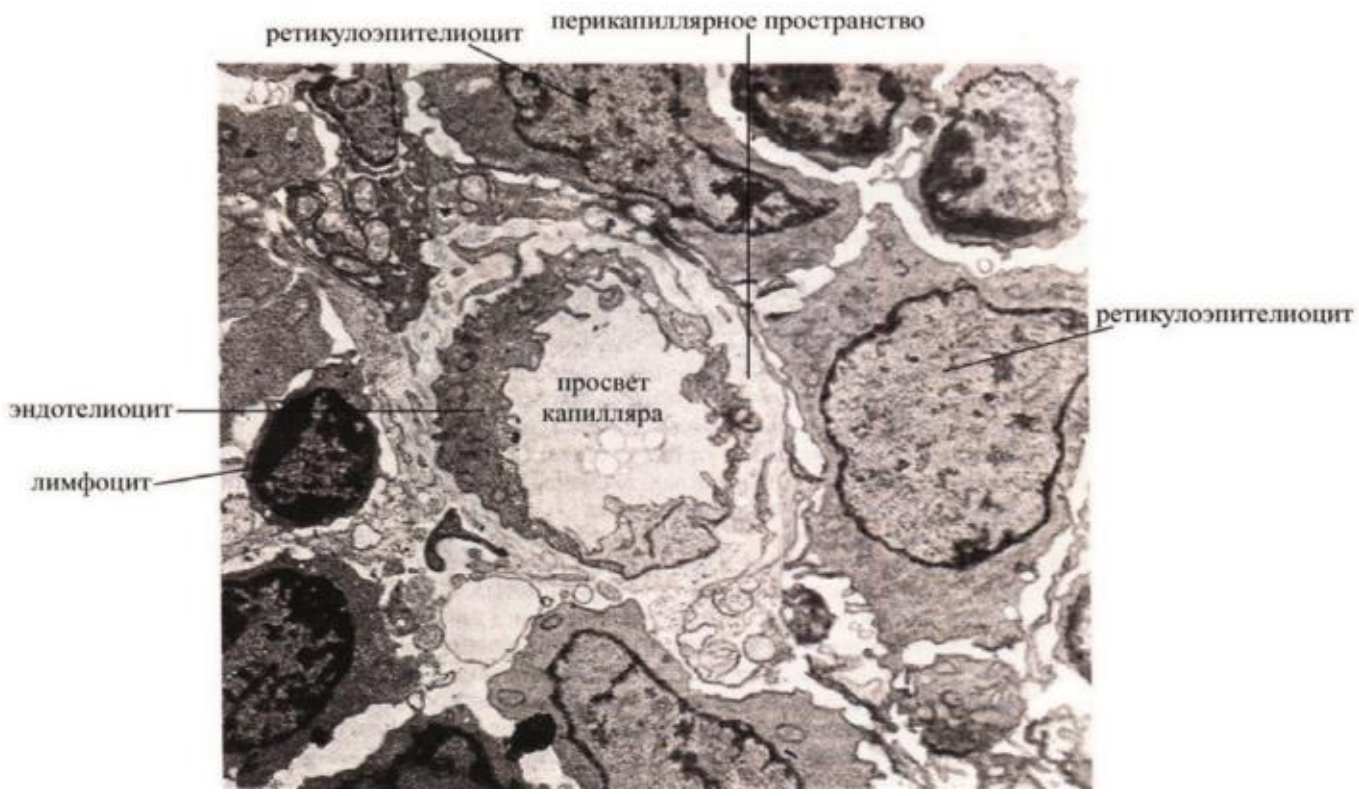

Рис. 120*. Компоненты гемато-тимического барьера. Электронная микроскопия. Ув. 5000

Понятие об инволюции тимуса

- инволюция - дословно «обратное развитие органа».

Выделяют два вида инволюции тимуса:

1. возрастная инволюция;
2. акцидентальная инволюция.

Возрастная инволюция (рис. 121): развивается при половом созревании;

- относительная масса органа (до 30 гр.) наибольшая в детском возрасте;
- после полового созревания масса начинает снижаться:
- дольки уменьшаются в размере, сморщиваются;
- значительно уменьшается число лимфоцитов;
- увеличивается относительная доля стромы и число
- тимусных телец, тучных клеток, макрофагов с
- вакуолизированной цитоплазмой;
- в строме увеличивается число жировых клеток.
- к 30 годам определяется уже только как тяж из лимфоидной ткани (рис. 122а);
- возрастная инволюция необратима.

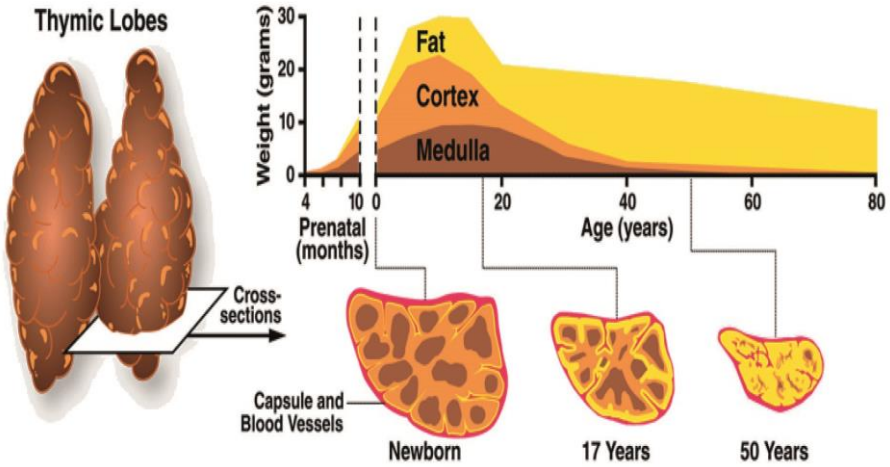

Рис. 121*. Схема, показывающая динамику возрастной инволюции тимуса

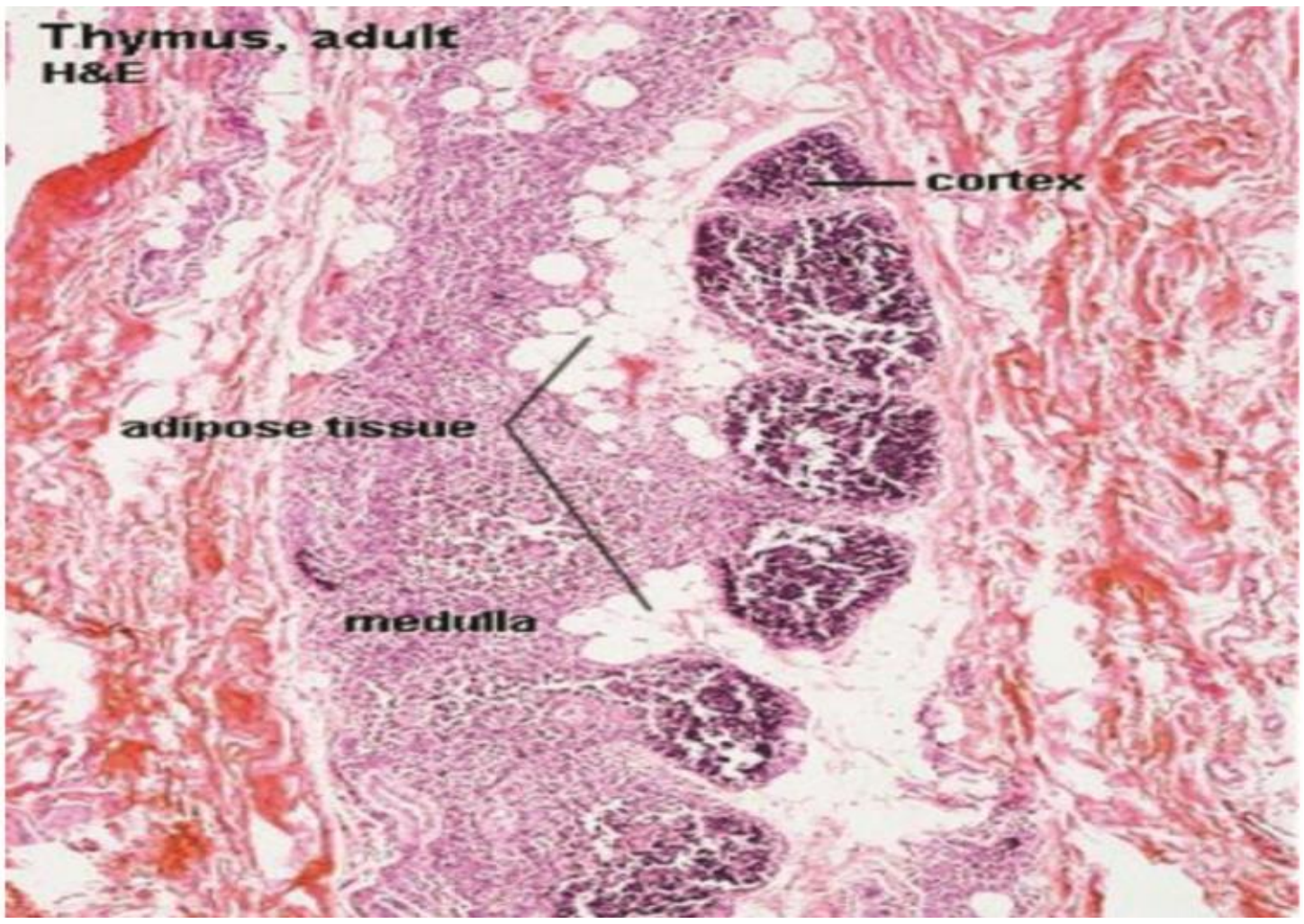

Рис. 122а*. Гистологический срез тимуса взрослого человека: признаки возрастной инволюции. Окраска: гематоксилином и эозином. Ув.100

Акцидентальная инволюция тимуса:

- развивается при действии на организм стрессорных раздражителей (экзамены, травмы, болезни, облучение и т.д.)

- в корковом веществе тимуса большая часть клеток мигрирует в кровь при выброесе гормонов стресса из мозгового вещества надпочечника, а часть разрушается (действие кортикостероидов – гормонов коры надпочечников);

- объем коркового вещества и масса всего органа резко уменьшается, увеличивается число тимических телец (рис. 122б);

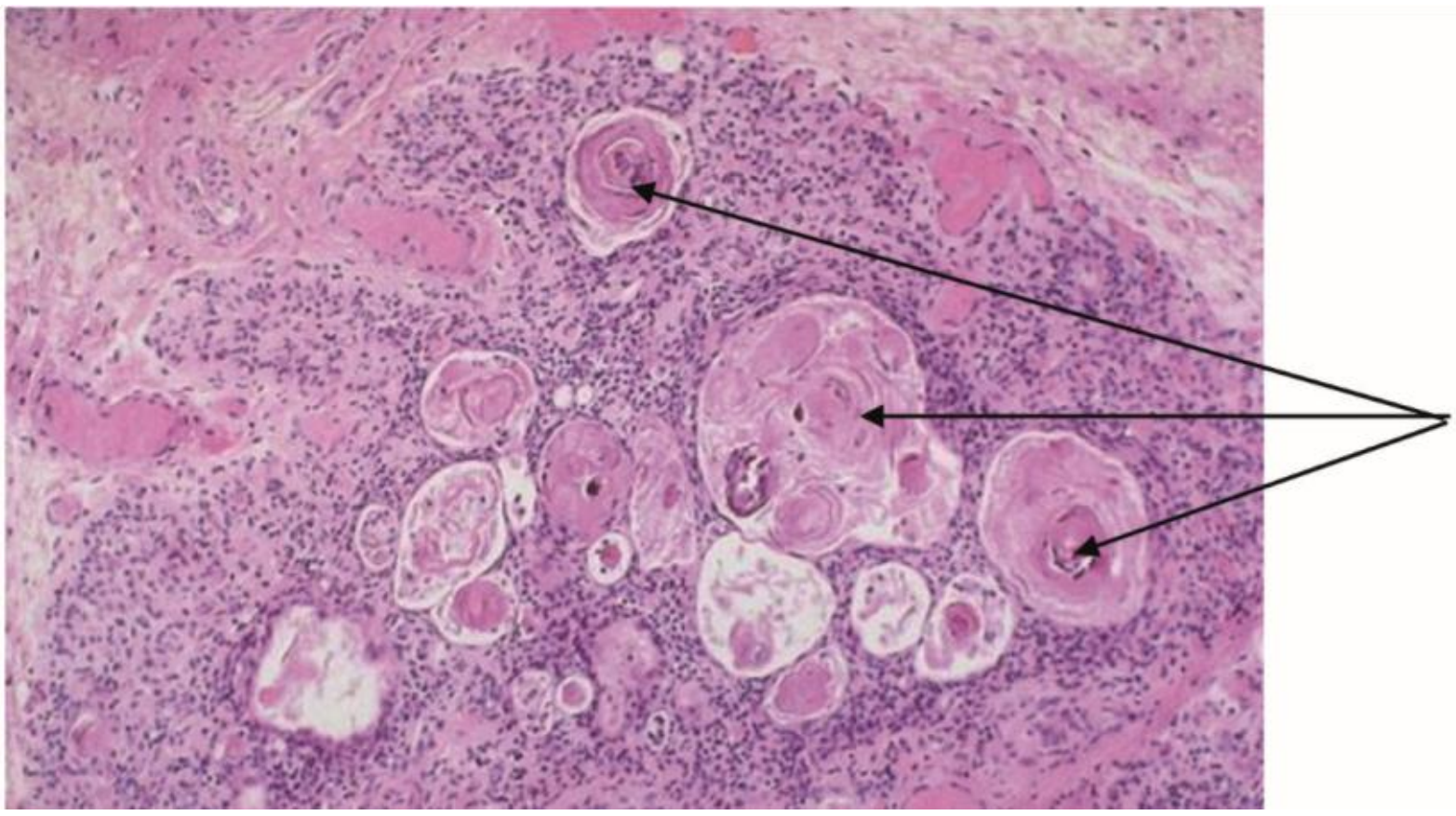

Рис. 122б. Гистологический срез тимуса с признаками акцидентальной инволюции. Стрелкой указаны слоистые тельца. Окраска: гематоксилином и эозином. Ув.100

- акцидентальная инволюция – обратимое состояние – т.е. после прекращения действия экстремального фактора структура органа полностью восстанавливается.

ПЕРИФЕРИЧЕСКИЕ ОРГАНЫ КРОВЕТВОРЕНИЯ И ИММУННОЙ ЗАЩИТЫ

Особенности строения периферических органов иммунной системы:

1. это паренхиматозные органы;
2. клетки этих органов образуются в центральных органах гемопоэза;
3. клетки центральных органов заселяют периферические, образуя: Т- (тимус) зависимые и В- (бурса) зависимые зоны;
   - в Т-зависимых зонах располагаются Т-лимфоциты,
   - в В-зависимых – В-лимфоциты.
4. содержат особые стромальные клетки;
   - ретикулярные;
   - дендритные (макрофаги);
   - жировые;
   - фибробласты;
   - тучные клетки и др.
5. стромальные клетки обеспечивают особое микроокружение лимфоидным клеткам;
6. в этих органах осуществляется **антигензависимая** пролиферация и дифференцировка гемопоэтических клеток;
7. характерно наличие системы синусов.

ЛИМФАТИЧЕСКИЕ УЗЛЫ

- располагаются по ходу лимфатических сосудов;
- бобовидной формы;
- размер – 0,5–1 см;
- к выгнутой поверхности подходят лимфатические сосуды;
- вогнутая поверхность – ворота – входят нервы и кровеносные сосуды, выходит – выносящий лимфатический сосуд

(рис. 123).

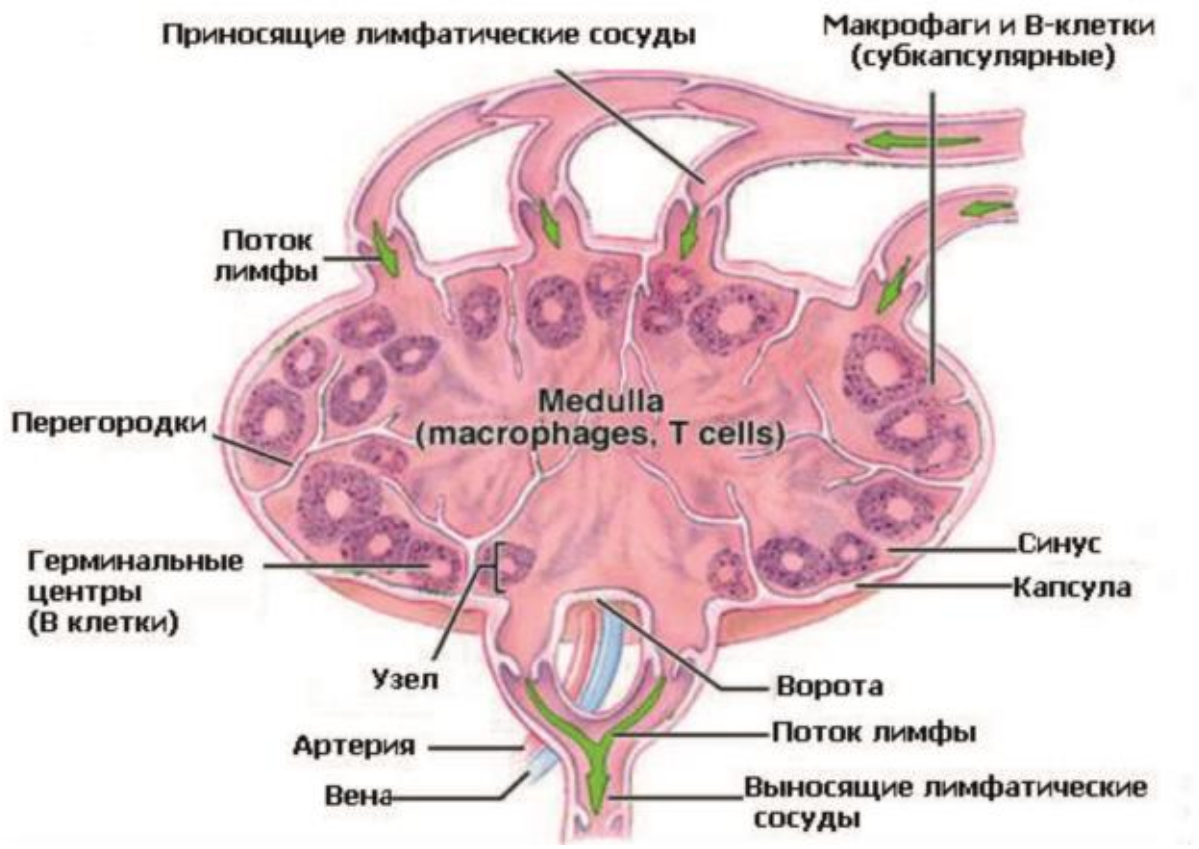

Рис. 123*. Схема строения лимфатического узла.

Медицинское значение: увеличение размеров лимфатического узла более 1 см. в течение месяца требует консультации у гематолога.

Источник развития – мезенхима (рис. 124).

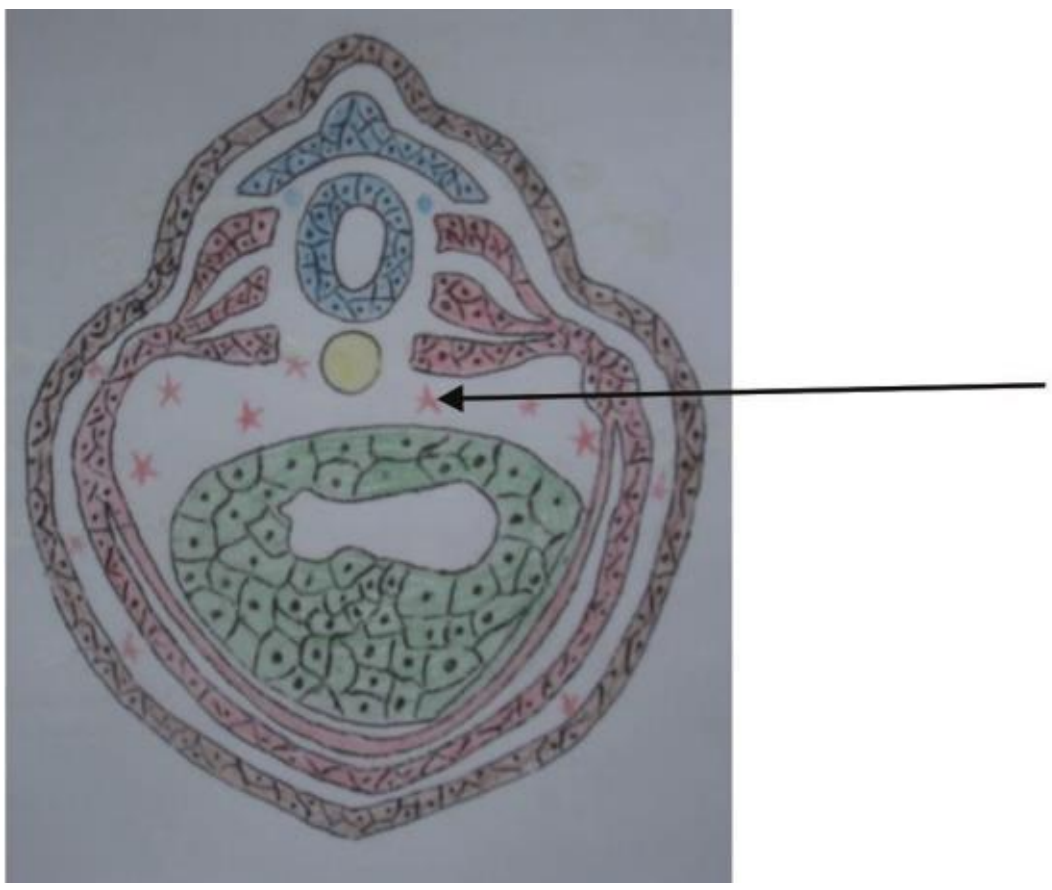

Рис. 124. Срез зародыша на стадии осевого комплекса зачатков органов. Клетки мезенхимы отмечены стрелкой

Строение (рис. 125):
- орган паренхиматозный, выделяют:
1. строму;
2. паренхиму.

Строма:

1. **соединительно-тканная капсула**:

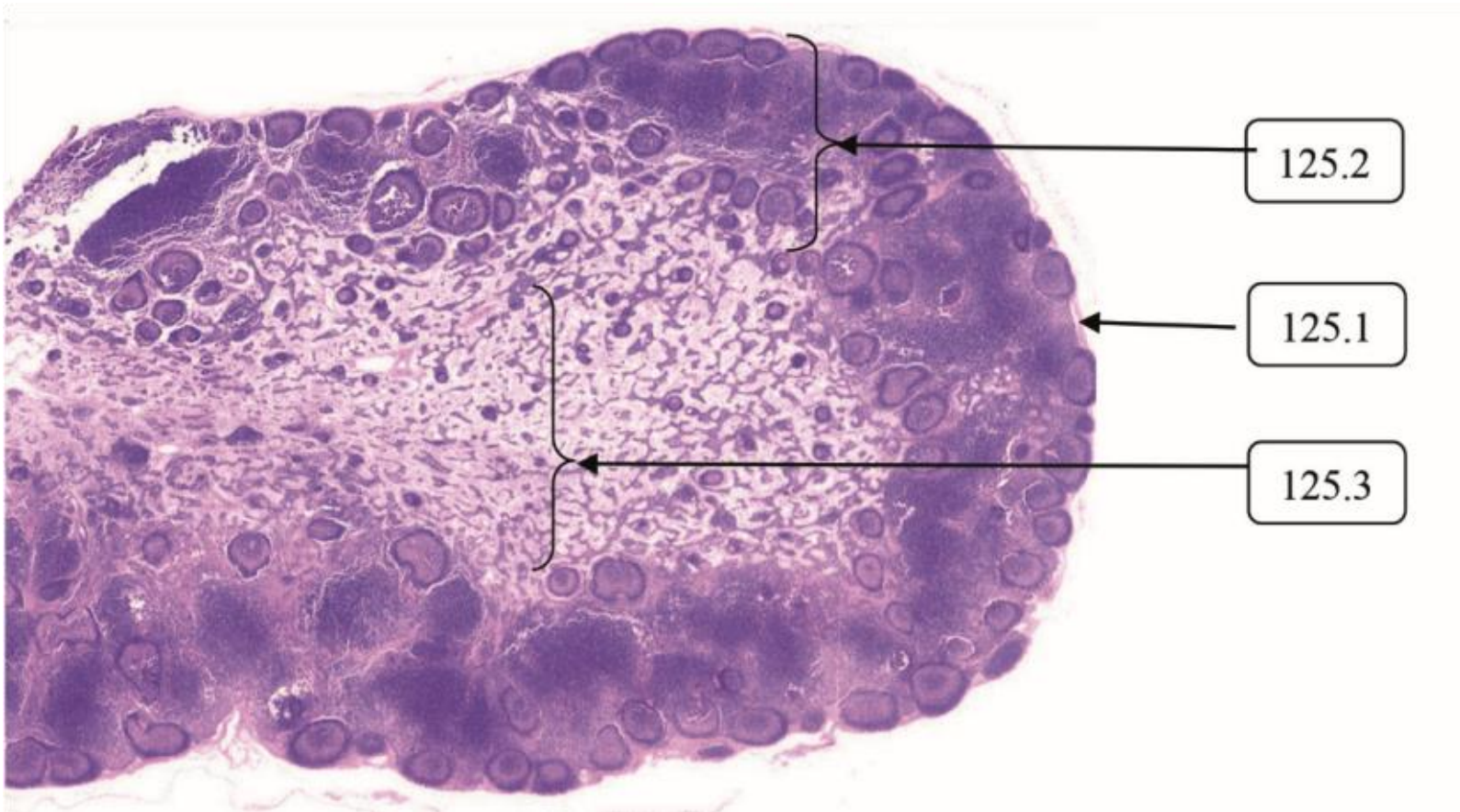

Рис. 125. Гистологическое строение лимфатического узла: 125.1. – капсула; 125.2. – корковое вещество; 125.3. – мозговое вещество. Окраска: гематоксилином и эозином. Ув.40

- снаружи органа;
- из плотной неоформленной соединительной ткани.

2. **соединительно-тканные прослойки** – трабекулы:
   - отходят от соединительно-тканной капсулы внутрь органа;
   - из плотной неоформленной соединительной ткани;
   - трабекулы не замкнуты, не формируются дольки, уходят из коркового в мозговое вещество.

3. **ретикулярная ткань** (рис. 126):
- отходит от соединительно-тканной капсулы, трабекул;

Состоит из:

3.1. клеток:
- ретикулярные;
- макрофаги свободные – активно подвижные;
- макрофаги фиксированные – неподвижные;
- дендритные (антиген-презентирующие) клетки;

3.2. ретикулярных волокон (выявляются только при специальной окраске – импрегнации серебром, см. рис. 107)

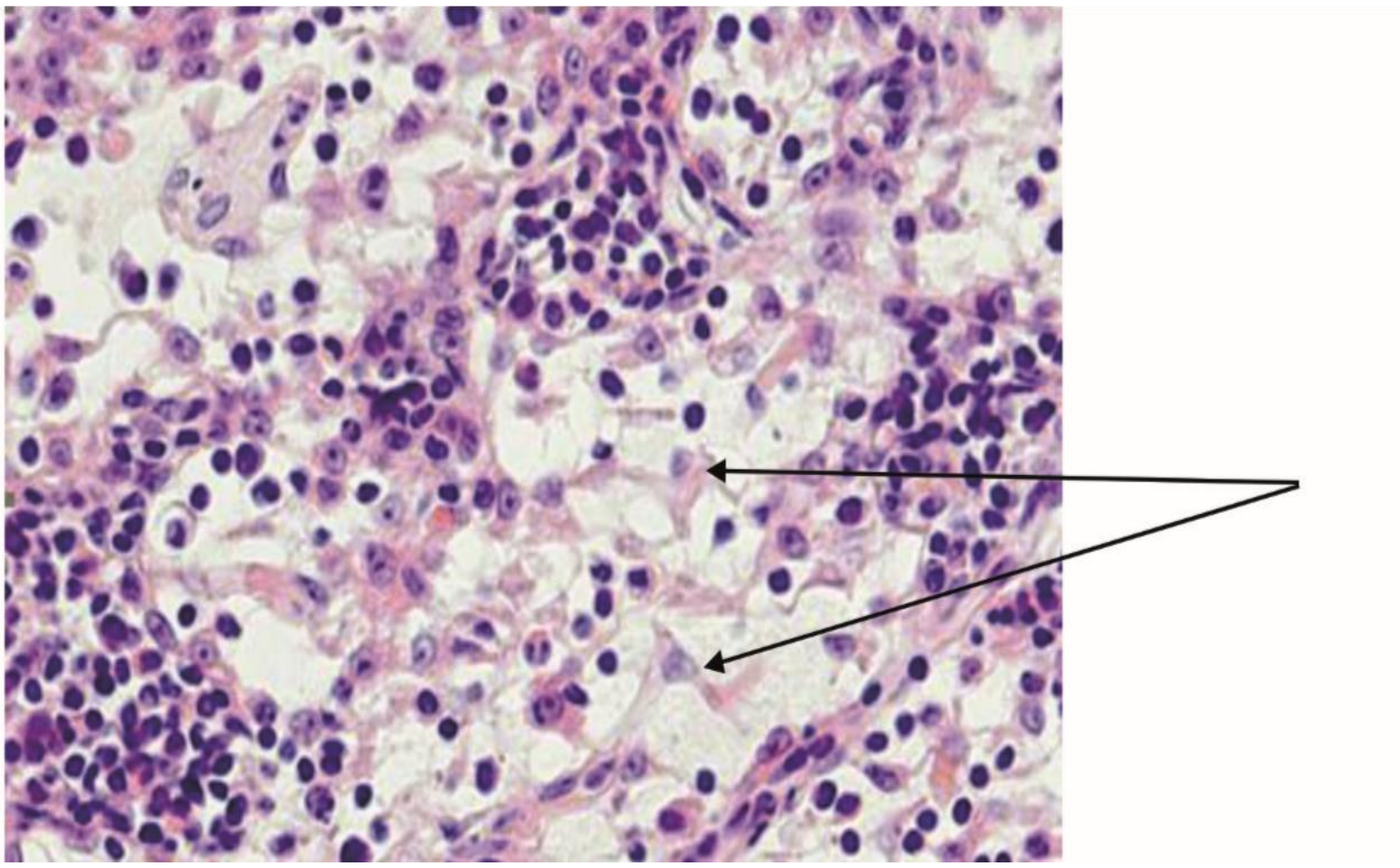

Рис. 126. Гистологическое строение лимфатического узла: Ретикулярные клетки обозначены стрелкой. Окраска: гематоксилином и эозином. Ув.400

Все элементы стромы развиваются из мезенхимы.

Паренхима:

- представлена лимфоидной тканью, состоящей из лимфоцитов.

Выделяют:

1. корковое вещество (кора) – снаружи;
2. мозговое вещество – внутри;
3. паракортикальная зона – между корковым и мозговым веществом.

Корковое вещество:

- расположено непосредственно под капсулой органа; - более темное на срезе.

Структуры коркового вещества (рис. 127):

1. лимфоидные узелки;
2. корковые синусы.

Лимфоидные узелки (фолликулы):

- скопления лимфоцитов округлой формы.

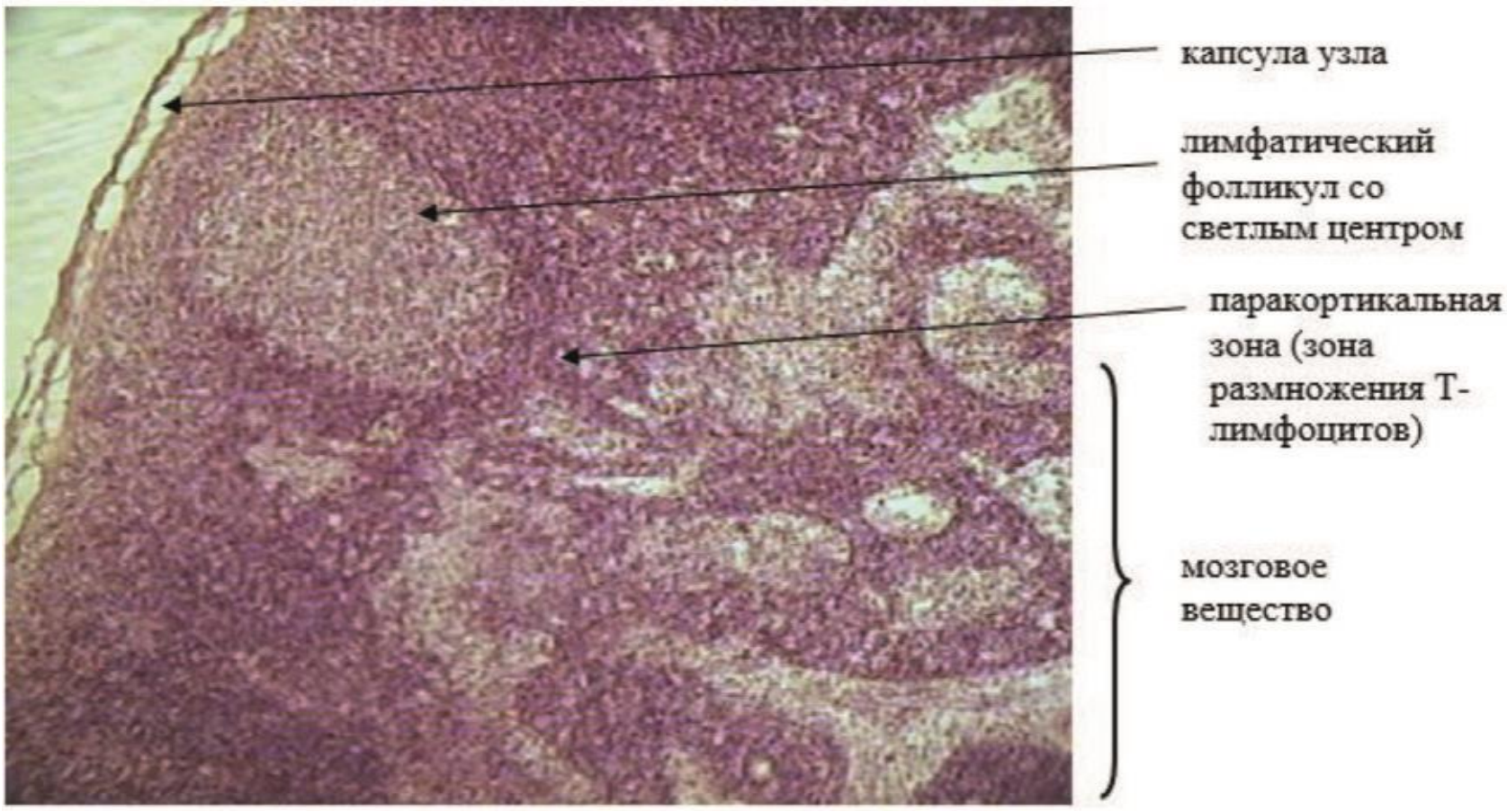

Рис. 127. Гистологическое строение лимфатического узла. Корковое и мозговое вещество. Окраска: гематоксилином и эозином. Ув.200

Выделяют **две разновидности** лимфоидных узелков:

1. **первичные узелки**:
   - внешне однородные скопления лимфоцитов;
   - в основном во внутриутробном периоде, у новорожденных;
   - под влиянием антигенов превращаются во вторичные.

2. **вторичные узелки**:
   - в них выделяют две зоны:

1. **герминативный центр**
   (размножения);
   - расположен в центре узелка;
   - светлый центр;
   - средние и большие лимфоциты;
   - много митозов;
   - преимущественно расположены В- лимфоциты;

Функция: идет антигензависимая пролиферация В- лимфоцитов.

2. **венец**
   - по периферии узелка;
   - более темная окраска;
   - малые лимфоциты;
   - митозов мало, часто не определяется;
   - более широкий у капсулы, чем у паракортикальной зоны; - В-лимфоциты, Т-лимфоциты, макрофаги, В-клетки памяти.

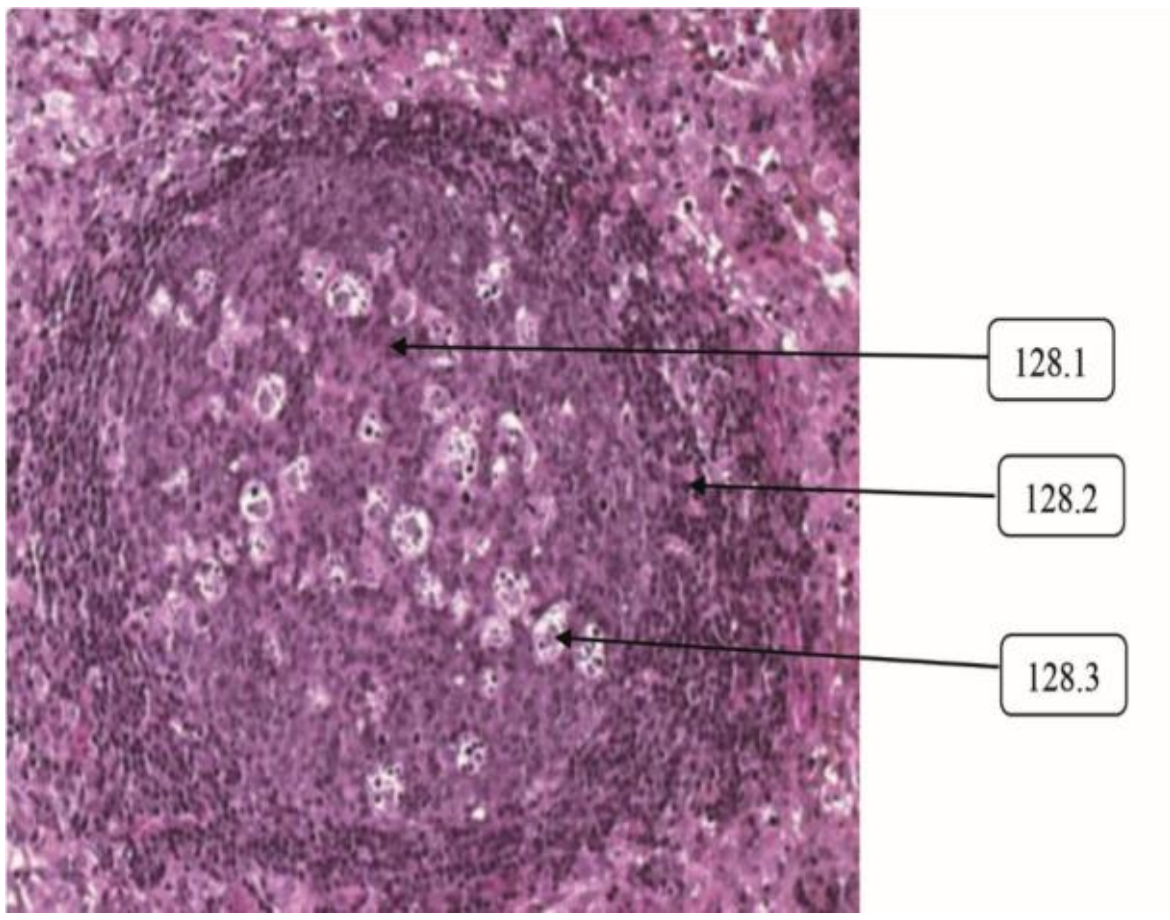

Рис. 128. Гистологическое строение лимфоидного узелка. 128.1. – герминативный центр; 128.2. – венец; 128.3. – митозы. Окраска: гематоксилином и эозином. Ув. 600

Функция: В-лимфоциты дифференцируются в плазмоциты под влиянием антигенной стимуляции, идут иммунные реакции.

Корковые синусы:

- пространства, заполненные лимфой между узелками, соединительной капсулой и трабекулами (рис. 129):
- пространство выстлано уплощенными ретикулярными клетками – «береговые клетки»;
- в просвете – ретикулярная ткань, лимфоциты, фиксированные и блуждающие макрофаги, плазмоциты;

Функция: происходит медленный ток лимфы и очищение ее от чужеродных антигенов.

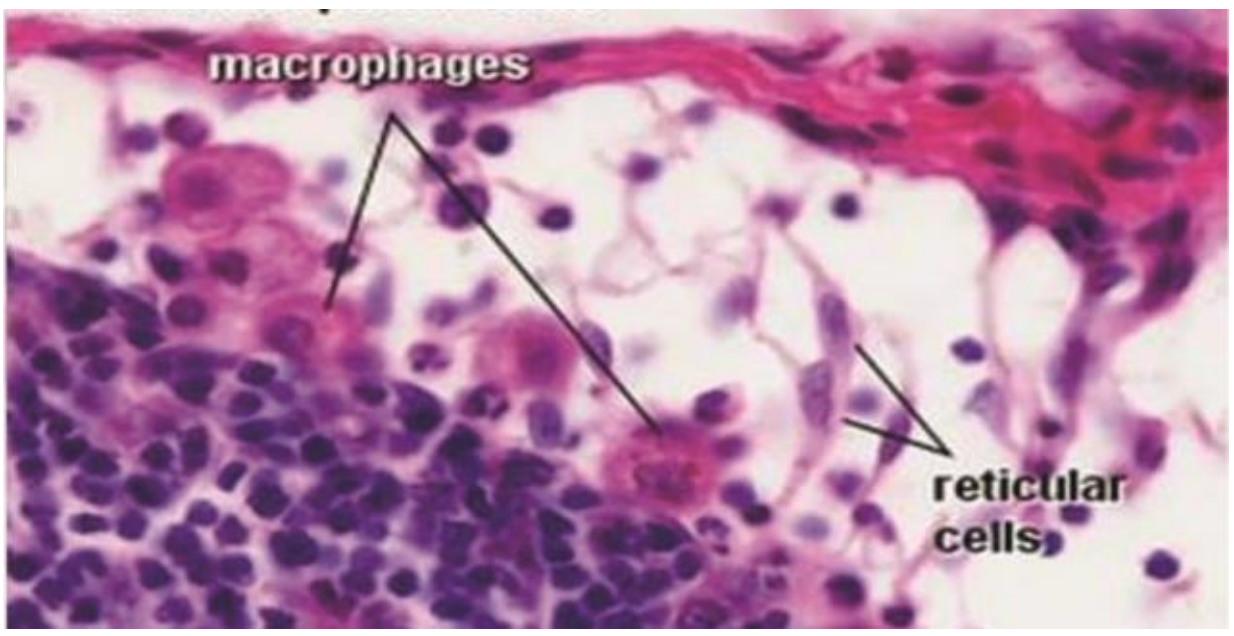

Рис. 129*. Гистологическое строение синуса лимфоидного узелка. Окраска: гематоксилином и эозином. Ув. 1000

Разновидности синусов (рис. 130):

1. **подкапсулярный** (краевой):

- пространство между капсулой узла и лимфоидным узелком.

2. **вокругузелковый** синус:

- продолжение субкапсулярного;
- пространство между трабекулами и лимфоидным узелком.

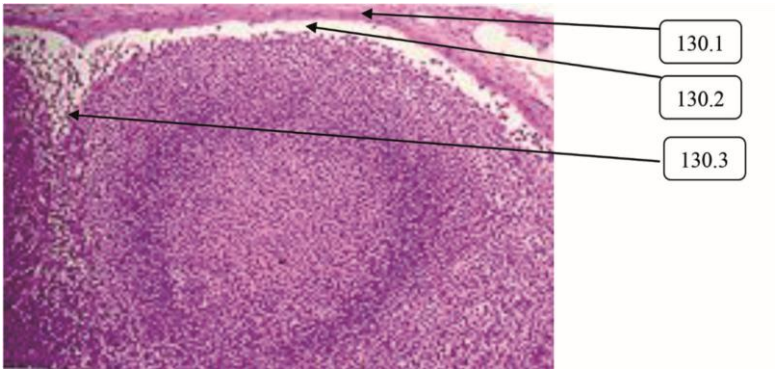

Рис. 130. Корковые синусы лимфатического узла: 130.1. – капсула; 130.2. – подкапсулярный синус; 130.3. – вокругузелковый синус. Окраска: гематоксилином и эозином. Ув. 600

Паракортикальная зона (рис. 131)

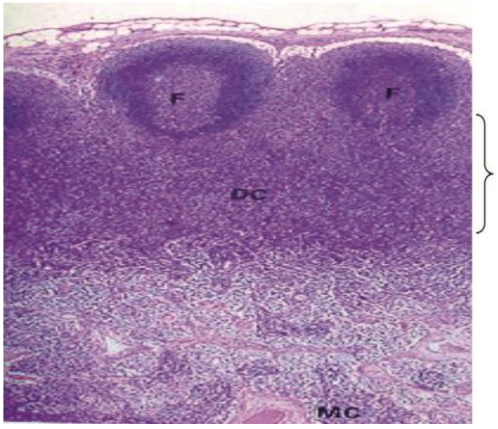

Рис. 131. Паракортикальная зона лимфатического узла (обозначена фигурной скобкой). Окраска: гематоксилином и эозином. Ув. 400

- располагается между корковым и мозговым веществом;

- скопления лимфоидных клеток, прилежащие непосредственно к лимфоидным узелками;

- расположены Т-лимфоциты (тимус-зависимая зона);

- в строме – «интердигитирующие клетки» – разновидность макрофагов, утративших способность к фагоцитозу,

- синтезирующих вещества, регулирующие пролиферацию и дифференцировку лимфоцитов;

- встречаются особые посткапиллярные венулы с высоким эндотелием – обеспечивают избирательную миграцию лимфоцитов из крови в зону (рис. 132,133).

Функция зоны: антигензависимые дифференцировка (созревание) и пролиферация (деление) Т-лимфоцитов, мигрировавших из тимуса (под влиянием тимозина тимуса);

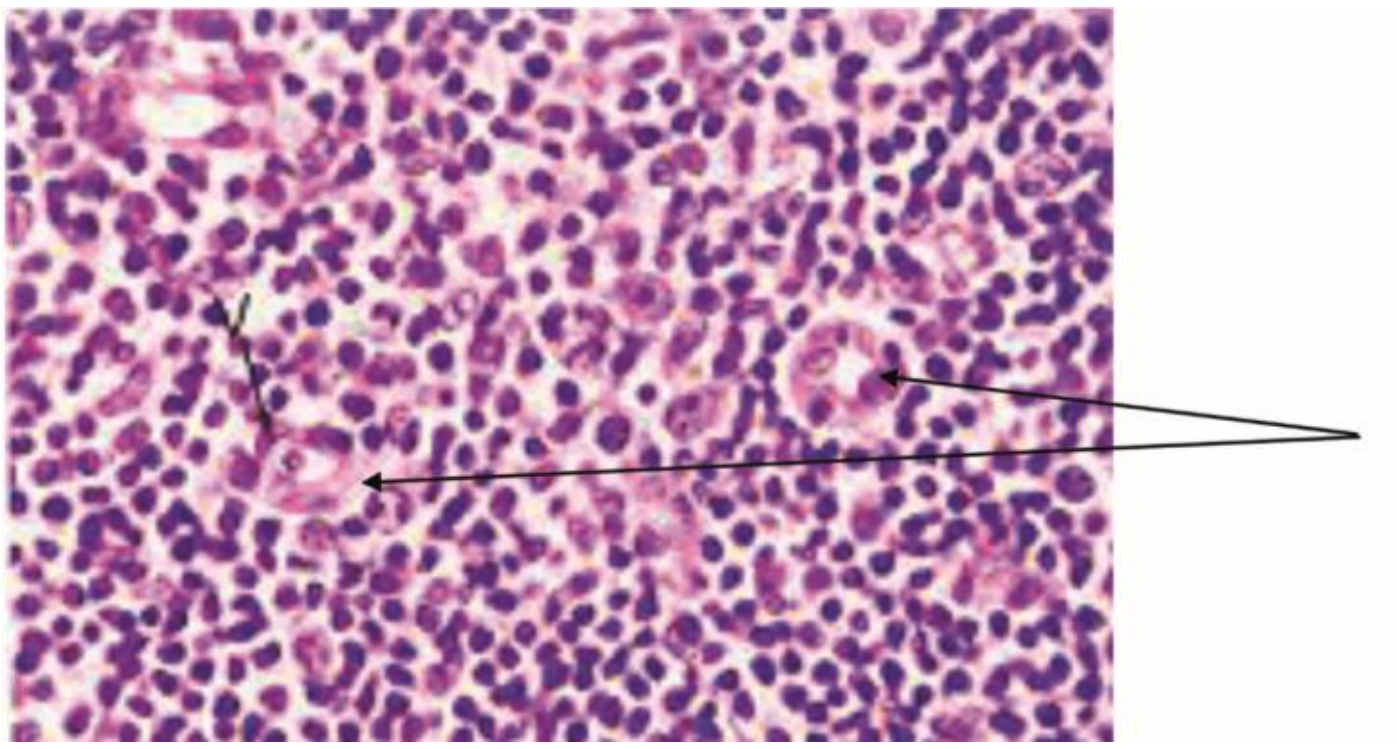

Рис. 132. Паракортикальная зона лимфатического узла, посткапиллярные венулы с высоким эндотелием (обозначены стрелками).
Окраска: гематоксилином и эозином. Ув. 900

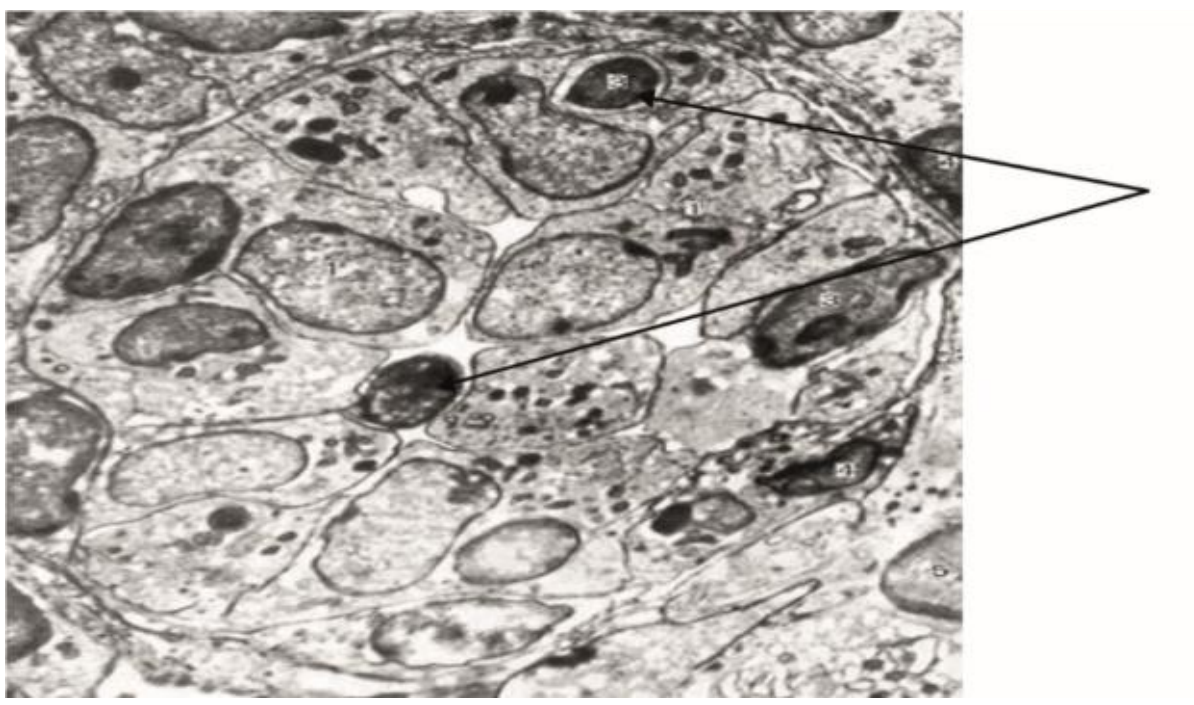

Рис. 133. Посткапиллярные венулы с высоким эндотелием с мигрирующими лимфоцитами (обозначены стрелками). Электронная микроскопия Ув. 3000

Мозговое вещество:

- занимает центральное расположение в органе;
- более светлое на срезе лимфоузла, т.к. меньше лимфоидных клеток (рис. 125).

Структуры мозгового вещества (рис. 134):

1. мозговые тяжи;
2. мозговой синус.

Мозговые тяжи:

- лимфоидная ткань образует лентовидные скопления клеток, тяжи из лимфоидной ткани;
- это скопление В-лимфоцитов, плазмоцитов, т.е. В-зависимая зона;
- в строме – много макрофагов;

Функция: антигензависимые пролиферация и созревание В-лимфоцитов в плазматические клетки (выработка антител).

Мозговой синус:

- продолжается из синусов коркового вещества – из вокругузелкового синуса;
- пространство между трабекулами и мозговыми тяжами;
- в пространстве натянута ретикулярная ткань.

Функция: очищение лимфы от чужеродных антигенов.

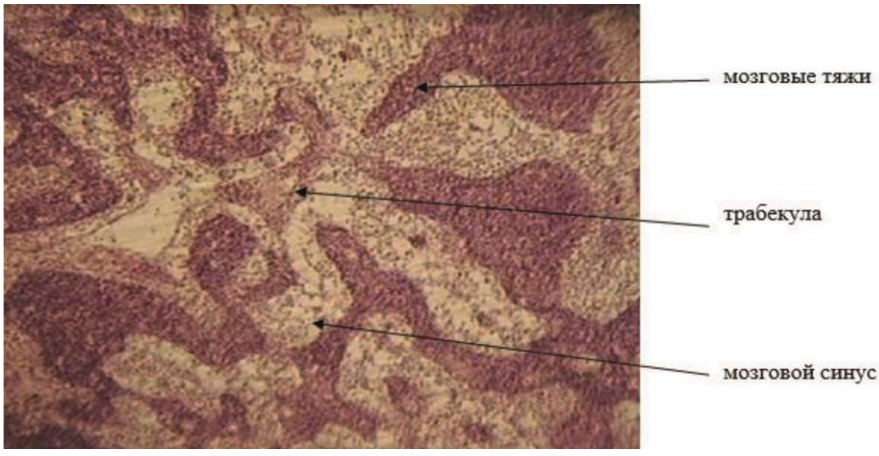

Рис. 134. Мозговое вещество лимфатического узла. Окраска: гематоксилином и эозином. Ув. 200

Функции лимфатического узла:

1. **кроветворение** – антиген – зависимая дифференцировка и пролиферация лимфоцитов
2. **иммунная защита**:

- представлены все три клетки иммунного ответа:

2.1. макрофаги:

- фагоцитоз;
- антиген-презентирующие клетки;

2.2. Т-лимфоциты превращаются в эффекторные клетки:

- хелперы;
- супрессоры;
- киллеры.

2.3. В-лимфоциты дифференцируются в плазматические клетки (отвечают за выработку антител к антигену).

Распределение клеток по зонам:

- определяется с помощью иммуногистохимических исследований (рис. 135).

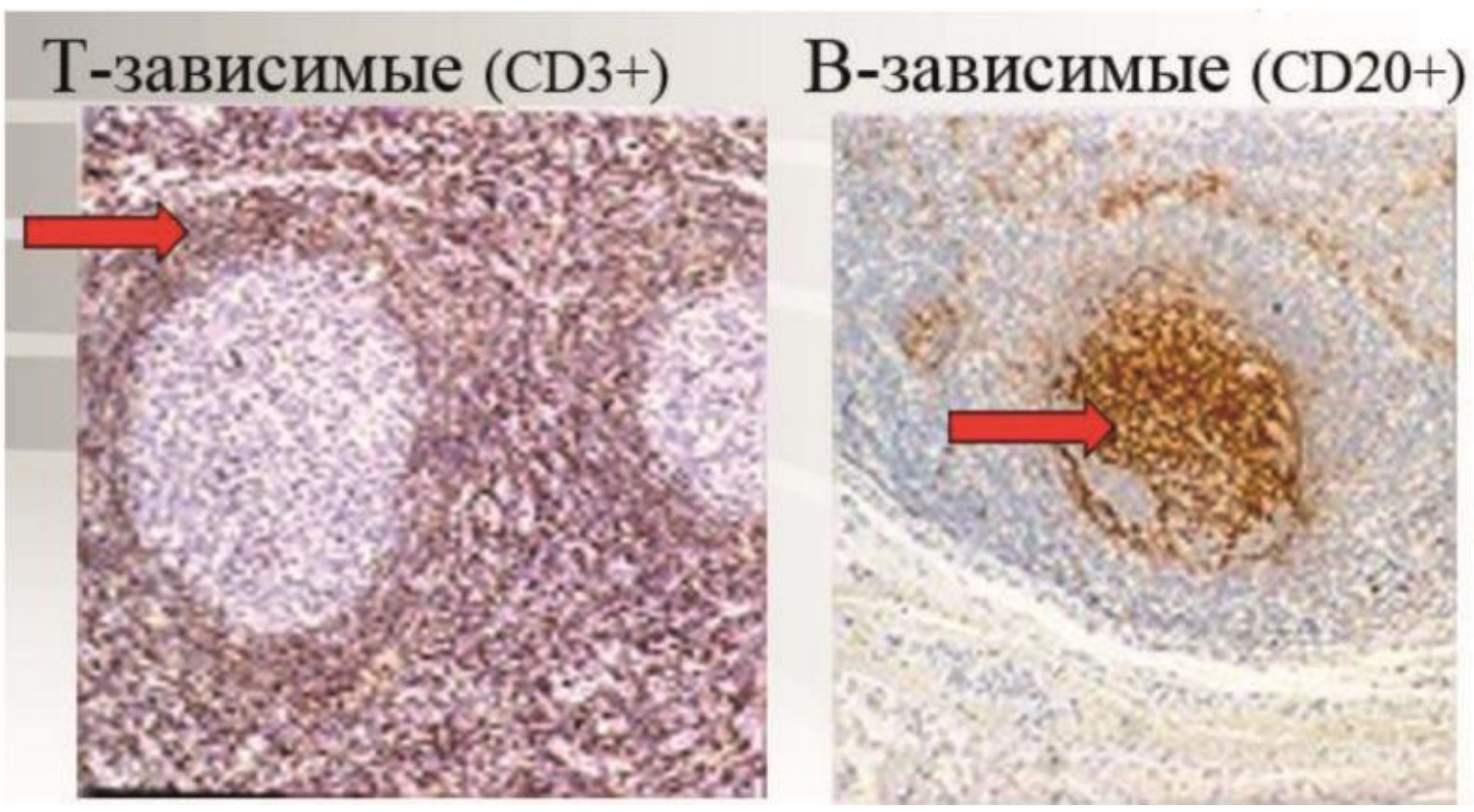

Рис. 135. Определение Т- и В- зависимых зон в лимфатическом узле (локализация указана стрелками). Иммуногистохимическое исследование. Окраска: гематоксилином и эозином. Ув. 100

1. **герминативный центр** – В-клеточная зона (сосредоточены лимфоциты, имеющие CD20+ рецептор);
2. **венец** – смешанная зона – В- и Т- клеточное представительство;
3. **паракортикальная зона** – Т-зависимая (расположены лимфоциты, имеющие CD3+ рецептор);
4. **мозговые тяжи** – В-зависимая зона (CD20+ лимфоциты).

Гистофизиология лимфатических узлов:

- лимфа поступает в лимфоузел по приносящим лимфатическим сосудам;
- оттекает в корковые синусы;
- фильтруется через ретикулярную ткань и макрофаги;
- осуществляется фагоцитоз бактерий, вирусов, чужеродных и измененных клеток – антигенов;
- выделение антигенной детерминанты макрофагами;
- антиген-презентация Т-лимфоциту (паракортикальная – Т-зависимая зона);
- дифференцировка Т-лимфоцита в Т-хелпер (паракортикальная – Т-зависимая зона);
- Т-хелпер запускает дифференцировку В-лимфоцита в плазмоцит (венец лимфоидного узелка);
- выработка антител к антигену плазмоцитом (мозговые тяжи);
- выработанные антитела выделяются в лимфу мозговых синусов;
- отток лимфы из лимфатического узла в выносящий лимфатический сосуд.

Итог:

1. лимфа очищена от антигенов;
2. содержит антитела к антигену.

Медицинское значение:

1. «сторожевые лимфоузлы» – отток лимфы от органа всегда осуществляется в региональные лимфоузлы и всегда есть один лимфоузел, которые первый вовлекается в патологический процесс (рис. 136, 137). По этому лимфоузлу можно судить о стадии развития заболевания.

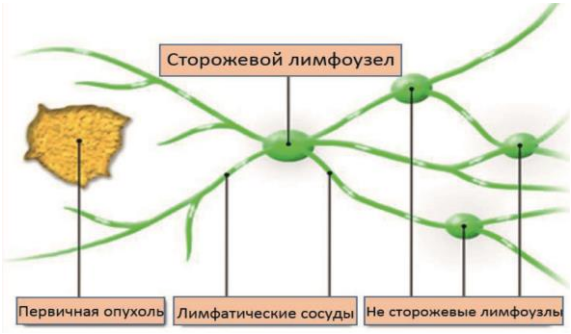

Рис. 136*. Схема расположения «сторожевого лимфоузла»

2. при развитии иммунного ответа в лимфоузле происходит увеличение вовлеченных в процесс структур, что сопровождается увеличением самого органа. При прекращении иммунного ответа размеры органа должны уменьшиться до обычных.

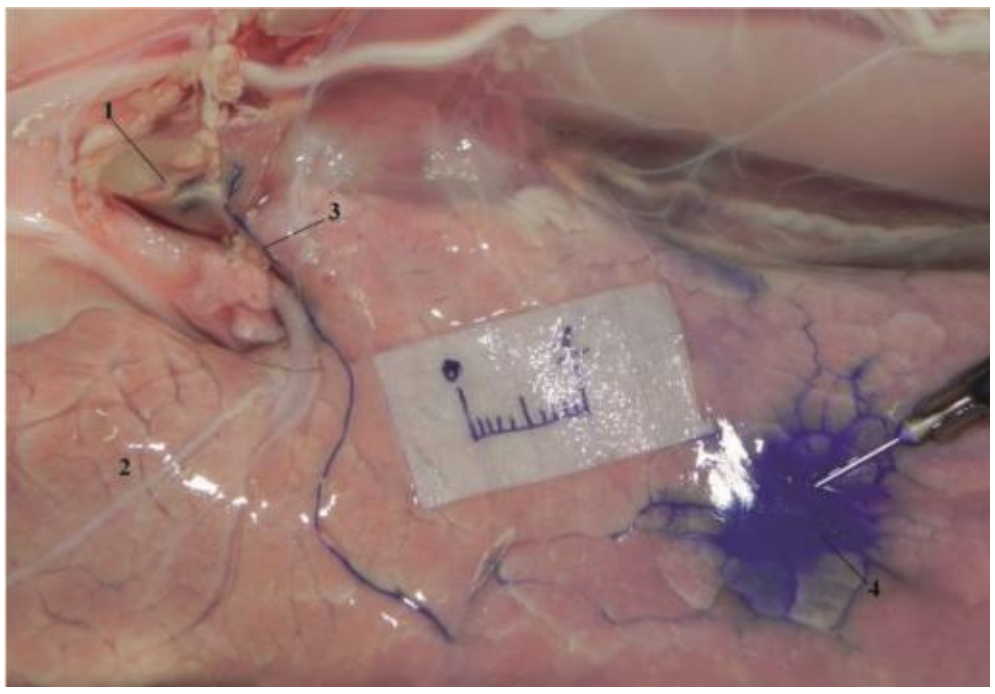

Рис. 137*. Выявление сторожевого лимфоузла при использовании красителя метиленового синего. Краситель (4), введенный в ткань с лимфой, оттекает по лимфатическим сосудам (3), затем попадает в лимфатический узел (1)

СЕЛЕЗЕНКА

- в отличие от лимфатических узлов располагается по ходу не лимфатических, а кровеносных сосудов.

Строение:

Покрыта снаружи висцеральным листком брюшины:

- это серозная оболочка:

1. **мезотелий**:

– однослойный плоский эпителий (рис. 138);

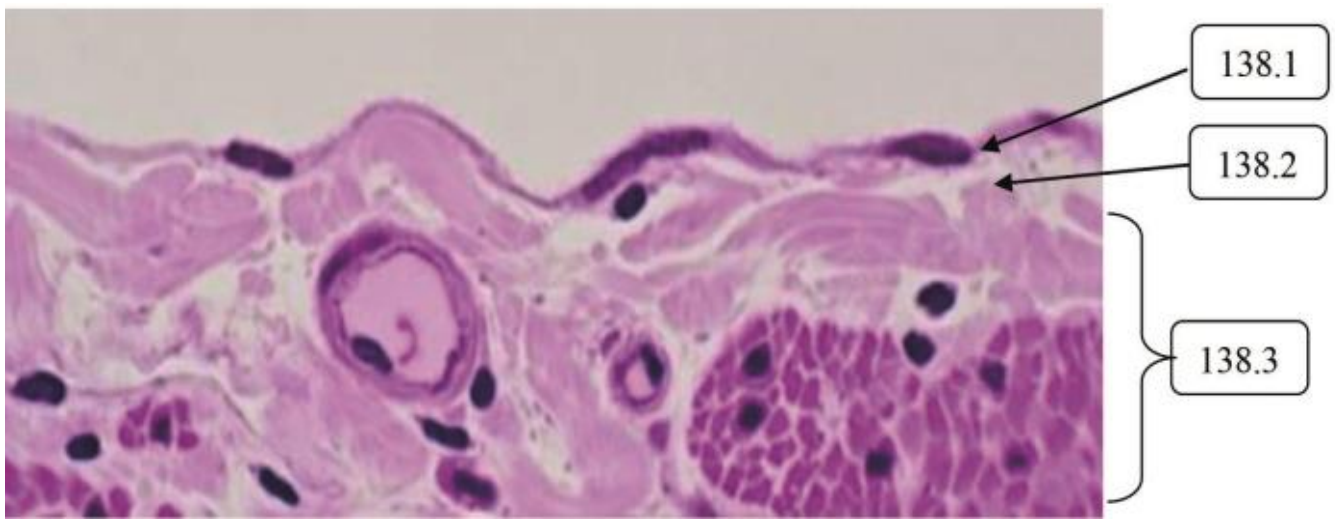

Рис. 138. Гистологическое строение висцерального листка брюшины. 138.1. – эндотелий; 138.2. – собственная пластинка; 138.3. – капсула. Окраска: гематоксилином и эозином. Ув. 900

– источник развития мезодерма, висцеральный листок спланхнотома (рис. 139);

2. **собственная пластинка**:

–основа – РСТ;

–источник развития – мезенхима.

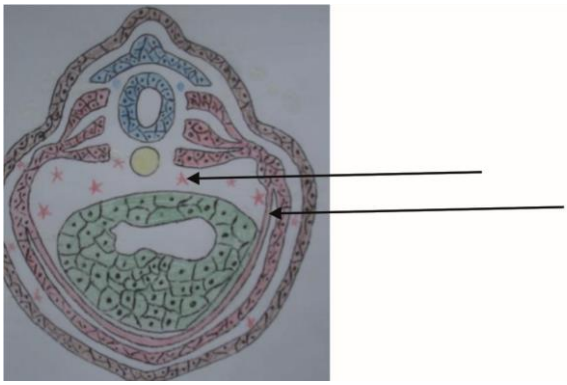

Рис. 139. Срез зародыша на стадии осевого комплекса зачатков органов. Висцеральный листок спланхнотома и клетки мезенхимы отмечены стрелками

Орган паренхиматозный, состоит из:

1. стромы;
2. паренхимы.

Строма:

1. **соединительно-тканная капсула** (рис. 140):

- основа – плотная неоформленная соединительная ткань;
- пучки висцеральной гладкомышечной ткани (особенность!)
- при их сокращении происходит выброс крови из синусов селезенки – депо элементов крови.

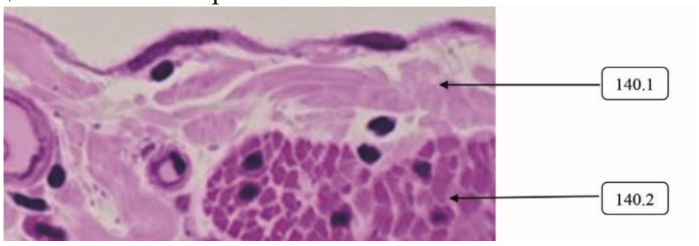

Рис. 140. Гистологическое строение капсулы селезенки. 140.1. – основа капсулы; 140.2. – пучки из гладкомышечных клеток (на поперечных срезах). Окраска: гематоксилином и эозином. Ув. 900

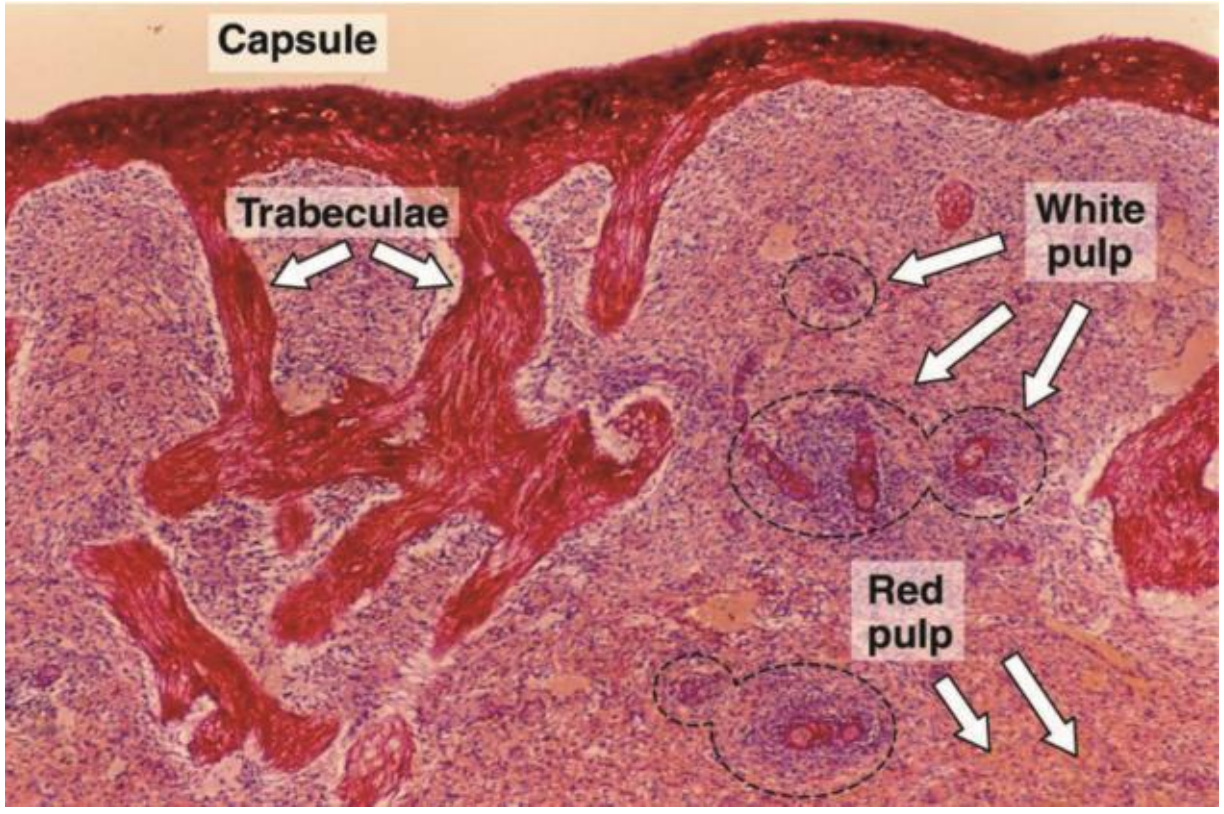

Рис. 141*. Гистологическое строение селезенки. Строма и пульпа органа. Окраска: орсеином и гематоксилином. Ув. 40

2. от соединительно-тканной капсулы внутрь органа отходят соединительно тканные прослойки – **трабекулы** (рис. 141):

- из плотной неоформленной соединительной ткани;
- отдельные пучки из гладкомышечных клеток.

3. от соединительно-тканной капсулы и трабекул – **ретикулярная ткань** (рис. 142):

3.1. **клетки:**

- ретикулярные;
- макрофаги свободные – активно подвижные;
- макрофаги фиксированные – неподвижные;
- дендритные (антиген- презентирующие клетки):

3.2. **ретикулярные волокна** – выявляются при импрегнации солями серебра (рис. 143).

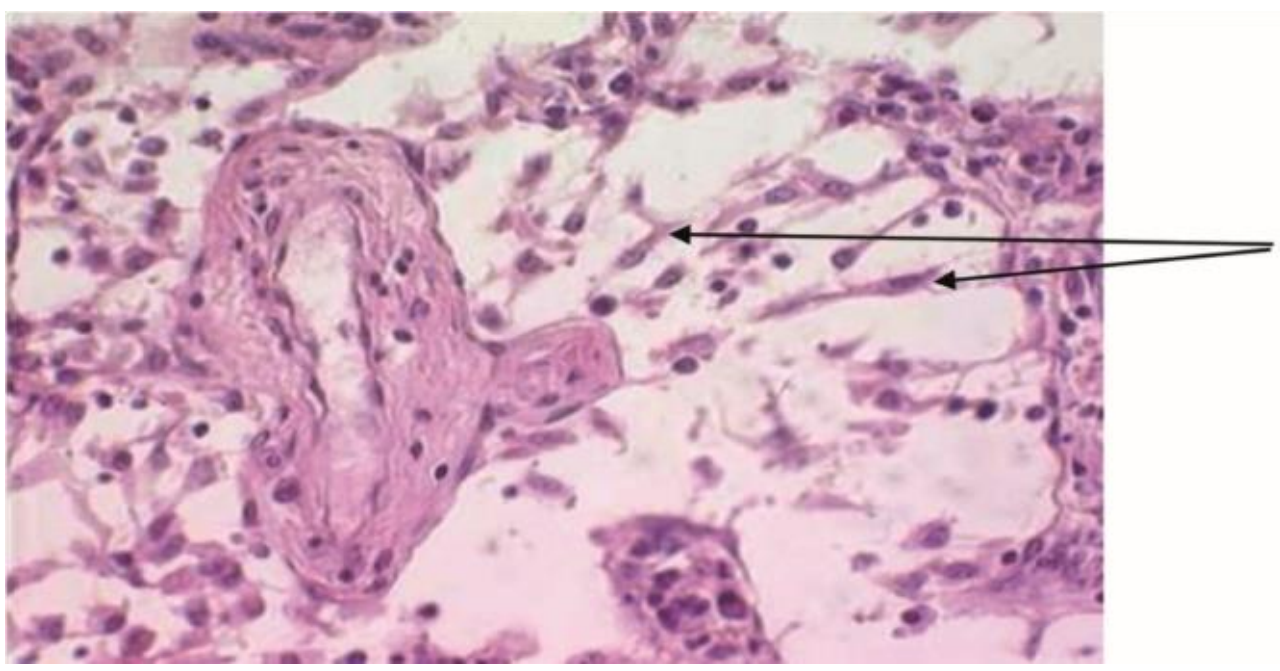

Рис. 142. Гистологическое строение селезенки. Строма органа, ретикулярные клетки обозначены стрелками. Окраска: гематоксилином и эозином. Ув. 600

Рис. 143. Гистологическое строение селезенки. Строма органа, ретикулярные волокна обозначены стрелками. Окраска: импрегнация серебром. Ув. 200

Все элементы стромы развиваются из одного источника – мезенхимы.

Паренхима – пульпа селезенки (рис. 141, 144).

Выделяют:

1. красную пульпу – снаружи;
2. белую пульпу – внутри – в виде лимфоидных узелков.

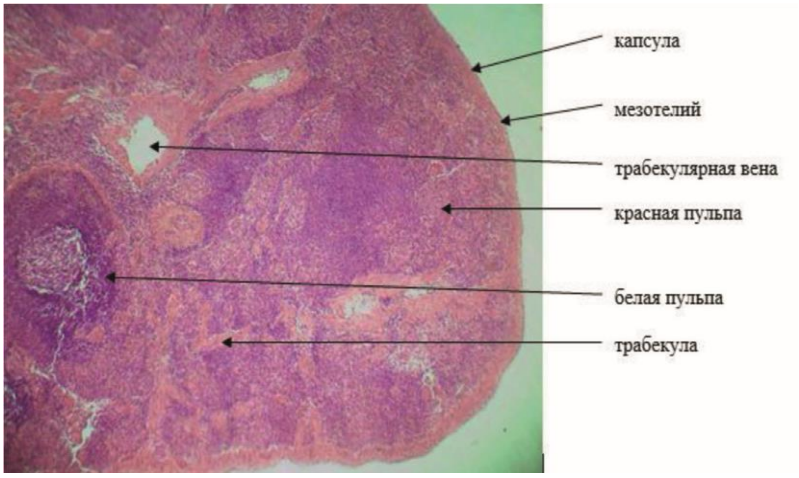

Рис. 144. Гистологическое строение селезенки. Красная и белая пульпа. Окраска: гематоксилином и эозином. Ув. 100

Красная пульпа:

- составляет около 75% объема органа.
- включает:

1. венозные синусы;
2. селезеночные тяжи.

Венозные синусы (рис. 145):

- пространства, выстланные эндотелием;
- сосуды диаметром до 50 мкм, т.е. синусоидные капилляры;
- анастомозируют;

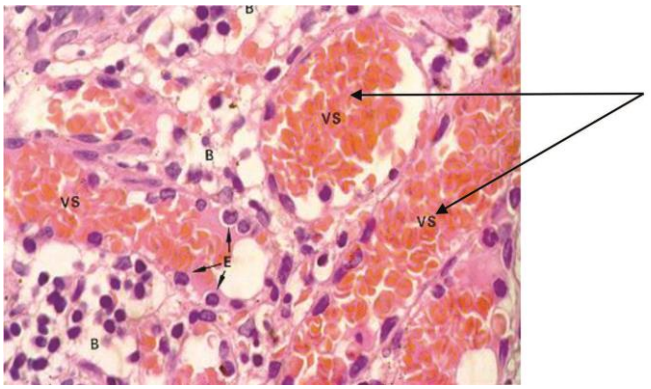

Рис. 145. Красная пульпа селезенки. Венозные синусы (VS) обозначены стрелками. Окраска: гематоксилином и эозином. Ув. 400

- между эндотелиальными клетками имеются щели (1-3 мкм), через которые мигрируют форменные элементы крови;
- базальная мембрана прерывистая;

Функция: заполнены форменными элементами крови – депо элементов крови.

Селезеночные тяжи:

- расположены между венозными синусами (рис. 146);

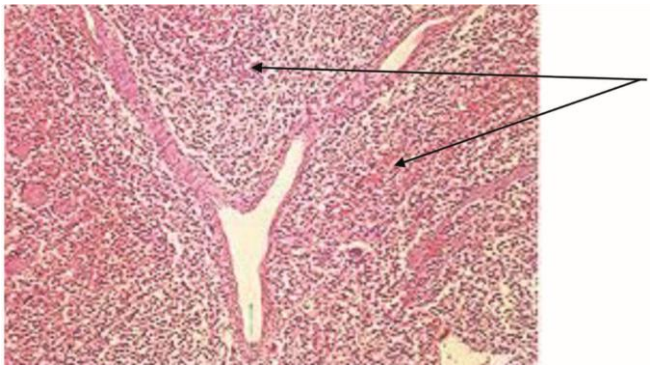

Рис. 146. Красная пульпа селезенки. Селезеночные тяжи обозначены стрелками. Окраска: гематоксилином и эозином. Ув. 100

- тяжи, скопления из форменных элементов крови, макрофагов и плазмоцитов;

- есть строма – ретикулярная ткань;

Функция:

1. депо элементов крови;
2. очищение крови от чужеродных антигенов;
3. разрушение старых форменных элементов – «кладбище старых форменных элементов».

Белая пульпа:

- представлена скоплениями лимфоидной ткани, расположенной в красной пульпе в виде **лимфоидных узелков селезенки** (рис. 147);
- около 20% пульпы;
- диаметр от 0,3 до 0,5 мм;
- через узелки эксцентрично проходит артерия лимфоидного узелка (диагностический признак!).

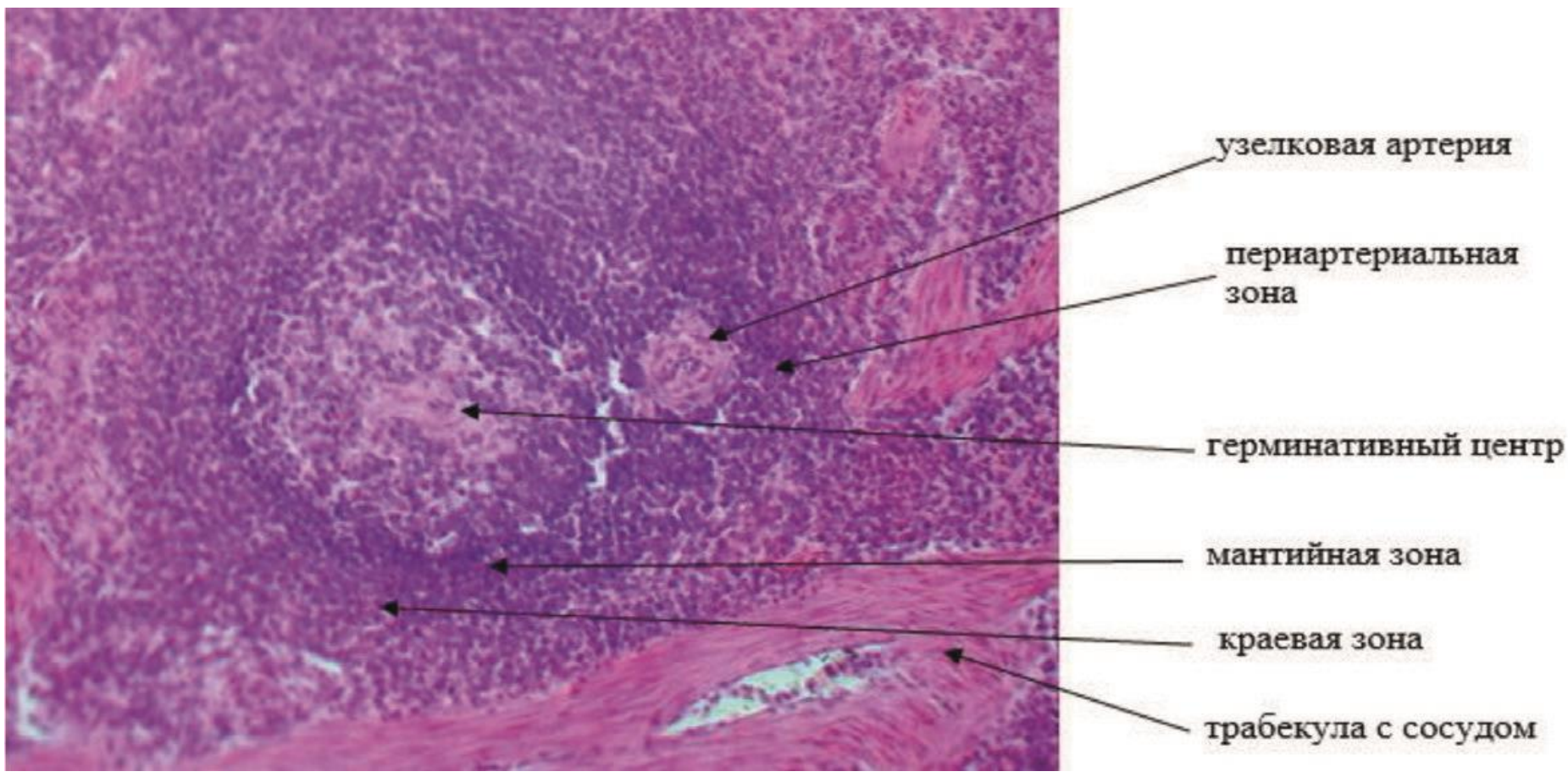

Рис. 147. Белая пульпа селезенки. Лимфоидный узелок. Окраска: гематоксилином и эозином. Ув. 100

Строение узелка:

Выделяют 4 зоны узелка:

1. герминативный центр;
2. мантийная зона;
3. периартериальная зона;
4. маргинальная (краевая) зона.

Герминативный центр:

- светлый центр;
- расположен в центре узелка (рис. 147);
- средние и большие лимфоциты;
- много митозов;
- В-лимфоциты (В-зависимая зона).

Функция: под влиянием антигенной стимуляции размножаются В-лимфоциты, т.е. антигензависимая пролиферация лимфоцитов – центр размножения В лимфоцитов.

Мантийная зона:

- окружает герминативный центр (рис. 147, 148);
- плотно расположенные малые лимфоциты (Т- и В- лимфоциты), плазмоциты и макрофаги;
- зона выглядит на препаратах насыщенно базофильной.

Функция: осуществляются иммунные реакции (имеются все 3 клеточных элемента иммунной реакции).

Периартериальная зона:

- скопление лимфоидной ткани располагается вокруг артерии лимфоидного узелка (рис. 147, 148);
- расположена эксцентрично;
- сосредоточены исключительно Т-лимфоциты (тимусзависимая зона);
- в строме – «интердигитирующие клетки» – разновидность макрофагов, синтезирующих вещества, регулирующие пролиферацию и дифференцировку лимфоцитов;

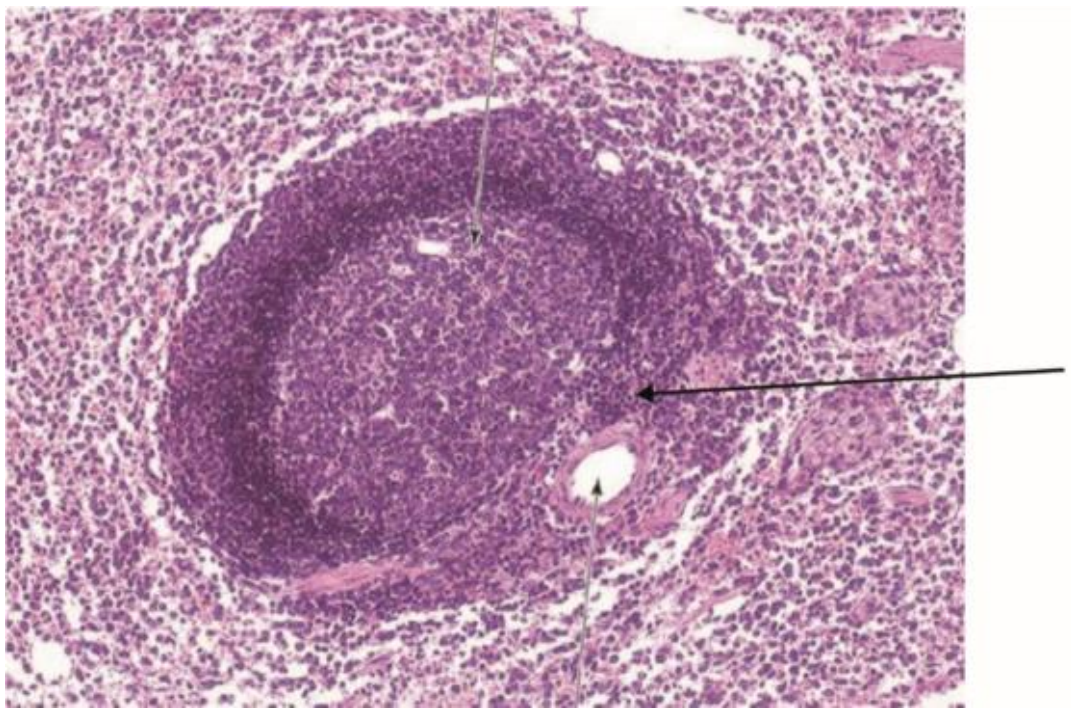

Рис. 148. Белая пульпа селезенки. Лимфоидный узелок. Узелковая артерия и периартериальная зона обозначены стрелками. Окраска: гематоксилином и эозином. Ув. 400

Функция: здесь осуществляется антигензависимые пролиферация (деление) и дифференцировка (созревание) Т-лимфоцитов, мигрировавших из тимуса.

Маргинальная зона:

- переходная область между узелком и красной пульпой;
- ширина около 100 мкм (рис. 147, 148);
- малые лимфоциты;
- популяции Т- и В-лимфоцитов;
- расположены более редко, чем в других зонах, п.т. зона менее интенсивно базофильно окрашена;
- много макрофагов и плазмоцитов.

Функции: осуществляются иммунные реакции.

Распределение популяций лимфоидных клеток по зонам фолликула:

- определяется при проведении иммуногистохимического исследования (рис. 135):
- герминативный центр – В-клеточная зона (CD20+);
- периартериальная – Т-клеточная (CD3+).
- маргинальная – смешанная – Т- и В-клеточная;
- мантийная зона – смешанная – Т- и В-клеточная;

Особенности кровоснабжения селезенки (рис. 149):

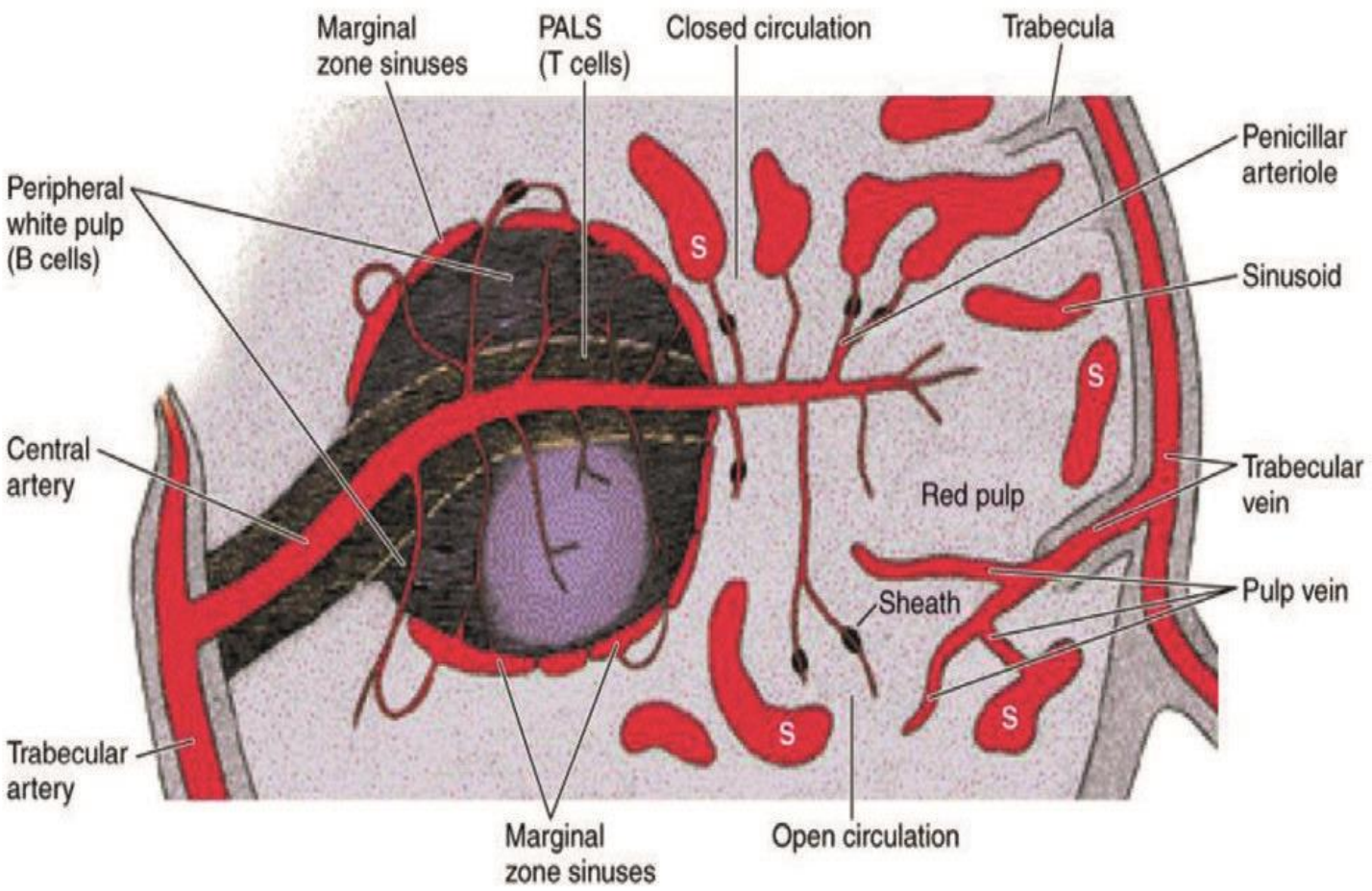

Рис. 149*. Схема особенностей кровоснабжения селезенки. Открытое и закрытое кровообращение

- в ворота входит селезеночная артерия – это артерия мышечного типа;
- ветви проникают в трабекулы (трабекулярные артерии):
- стенка артерии плотно сращена с трабекулой – при повреждении не спадается;
- далее в красную пульпу – пульпарные артерии – мышечного типа;
- артерия лимфоидного узелка:
- мелкая;
- мышечного типа;
- особенность: адвентициальная оболочка замещена лимфоидной тканью – лимфоидное периартериальное влагалище – Т-зависимая зона;
- выходит в красную пульпу и разветвляется на 2–6 кисточковых артериолы.

Особенность: 2 вида кровообращения:

1. закрытое кровообращение – из артериол кровь изливается в венозные синусы;
2. открытое кровообращение – из артериол кровь изливается непосредственно в тяжи красной пульпы, а уже потом собирается в венозные синусы;

Далее:

- венозные синусы собираются в венулы;
- венулы собираются в пульпарные вены;
- последние – в трабекулярные вены – они волокнистого типа.

Медицинское значение: при повреждениях такие сосуды не спадаются, кровотечение из поврежденного сосуда не останавливается самостоятельно.

Далее селезеночные вены – они уже мышечного типа.

В зависимости от функционального состояния преобладает открытое или закрытое кровообращение.

1. закрытое – связано с транспортом крови и насыщением селезенки кислородом и питательными веществами;
2. открытое – депонирование крови, очищение крови от чужеродных антигенов, иммунные реакции.

Функции селезенки:

1. **красная пульпа**
   1.1. депонирование зрелых форменных элементов крови – резервный пул форменных элементов крови;

1.2. разрушение старых и поврежденных форменных элементов крови.

Медицинское значение: усиленное разрушение эритроцитов в селезенке приводит к развитию анемии, усиленное разрушение тромбоцитов – к развитию тромбоцитопении, сопровождается повышенной кровоточивостью (появлению многочисленных кровоизлияний - рис. 150).

Рис. 150*. Кровоизлияния в кожу при тромбоцитопенической пурпуре у ребенка и кожа взрослого человека при тромбоцитопении (симптом «шкуры леопарда»)

1.3. фагоцитоз;

1.4. антиген зависимая дифференцировка и пролиферация лимфоидных клеток.

2. **белая пульпа**:

2.1. фагоцитоз антигенов из крови;

2.2. кроветворение – антиген – зависимая дифференцировка и пролиферация лимфоцитов;

2.3. иммунная защита:

2.3.1. макрофаги:

- фагоцитоз;
- антиген-презентирующие клетки;

2.3.2. Т-лимфоциты превращаются в эффекторные клетки:

- хелперы; супрессоры; киллеры.

2.3.3. дифференцировка В-лимфоцитов в плазматические клетки, выработка антител.

- т.е. так же, как и в лимфоузле представлены все три клетки иммунного ответа.

Гистофизиология:

- кровь поступает через селезеночную артерию;
- при открытом кровообращении фильтруется через ретикулярную ткань и макрофаги (селезеночные тяжи);
- фагоцитоз бактерий, вирусов, чужеродных и измененных клеток - антигенов;
- выделение антигенной детерминанты и запуск иммунного ответа на антиген (мантийная и маргинальная зоны узелка);
- выработанные антитела выделяются в кровь селезеночных тяжей и венозных синусов.

Итог:

1. очищение крови от антигенов;
2. обогащение крови антителами к антигену.

Медицинское значение: при усилении функции селезенки последняя увеличивается в размерах – развивается спленомегалия. После завершения иммунных реакций размер селезенки должен вернуться к прежним показателям.

3.2. КРОВЕТВОРЕНИЕ – ГЕМОПОЭЗ

- процесс образования клеток крови, происходящий в кроветворной ткани.

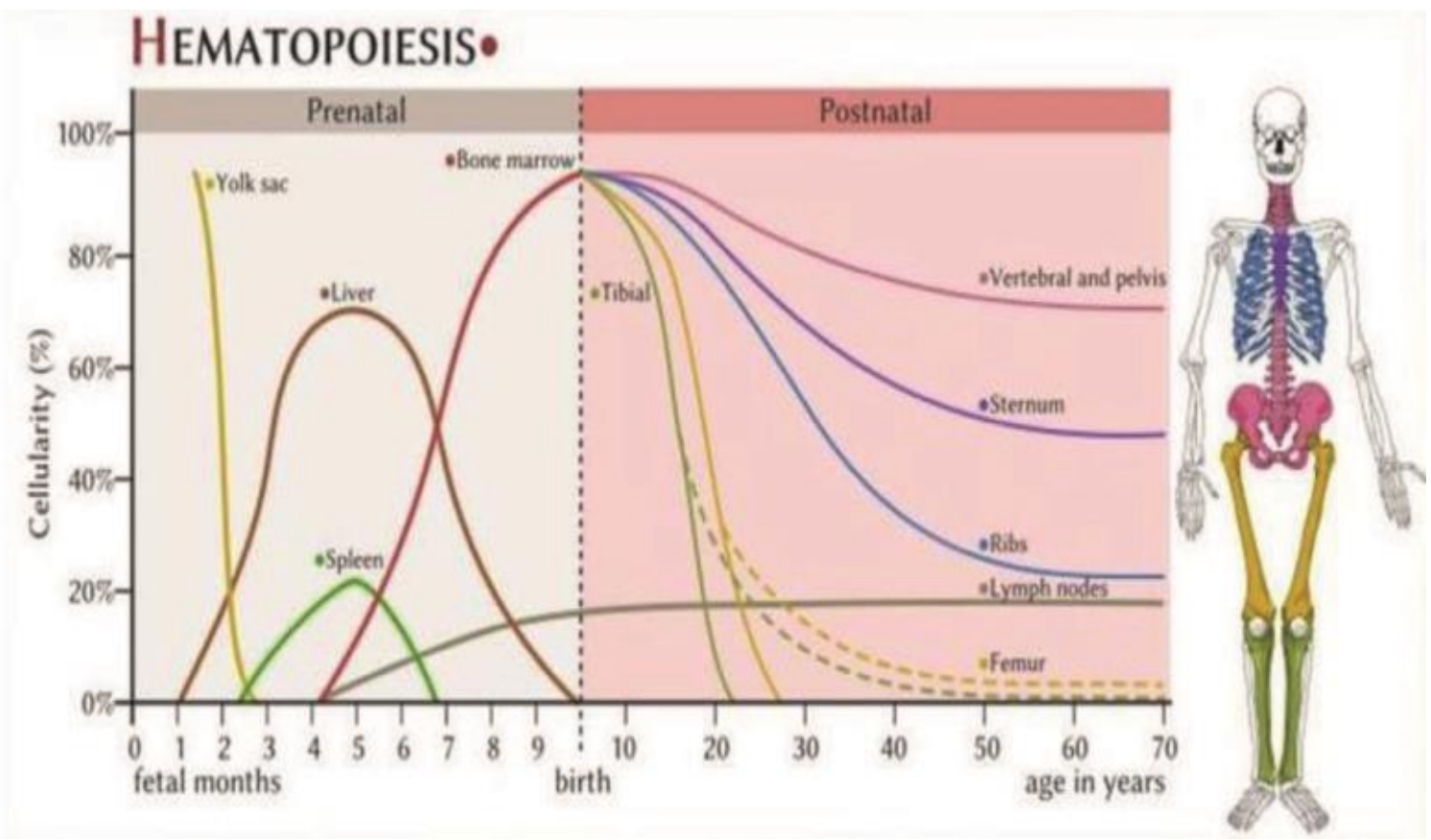

Рис. 151*. Периоды гемопоэза и вклад в гемопоэз органов кроветворения

- осуществляется в эмбриональном и постэмбриональном периодах (рис. 151).

ЭМБРИОНАЛЬНОЕ КРОВЕТВОРЕНИЕ:

Стадии:

1. первичная (мезобластическая) стадия:

С 3 по 12 неделю развития зародыша;

- место – желточный мешок;
- в мезенхиме образуются сосудисто-кровяные островки;
- клетки на периферии островка формируют стенку кровеносных сосудов;
- клетки мезенхимы в центре островка образуют первые крупные ядерные клетки крови (рис. 152);

Рис. 152*. Эмбриональное кроветворение. Очаги кроветворения в желточном мешке. Окраска: гематоксилином и эозином. Ув. 900

Характеристика кроветворения:

1. мегалобластическое – клетки крупные, ядросодержащие;
2. интраваскулярное – кроветворение осуществляется внутри сосудов;
3. представлен только эритроцитарный росток.

2. стадия – гепато-сплено-тимическая:

Со второго месяца эмбрионального развития;

- стволовые клетки из желточного мешка заселяют другие органы, где образуются разные типы клеток крови:
- печень – гранулоциты, тромбоциты, эритробласты;
- кроветворение сохраняется до рождения;
- селезенка – гранулоциты, В-лимфоциты;
- тимус – Т-лимфоциты;

Характеристика кроветворения:

1. экстраваскулярное (за пределами сосудов);
2. универсальное (уже представлены все ростки)

3 стадия – костномозгового кроветворения:

С 5 месяца эмбрионального развития;

Характеристика кроветворения:

1. экстраваскулярное;
2. универсальное.

- после рождения – это основное кроветворение.

Медицинское значение: даже после рождения у ребенка еще какое-то время сохраняются очаги кроветворения в органах, участвующих в кроветворении (на пример: в печени рис. 153).

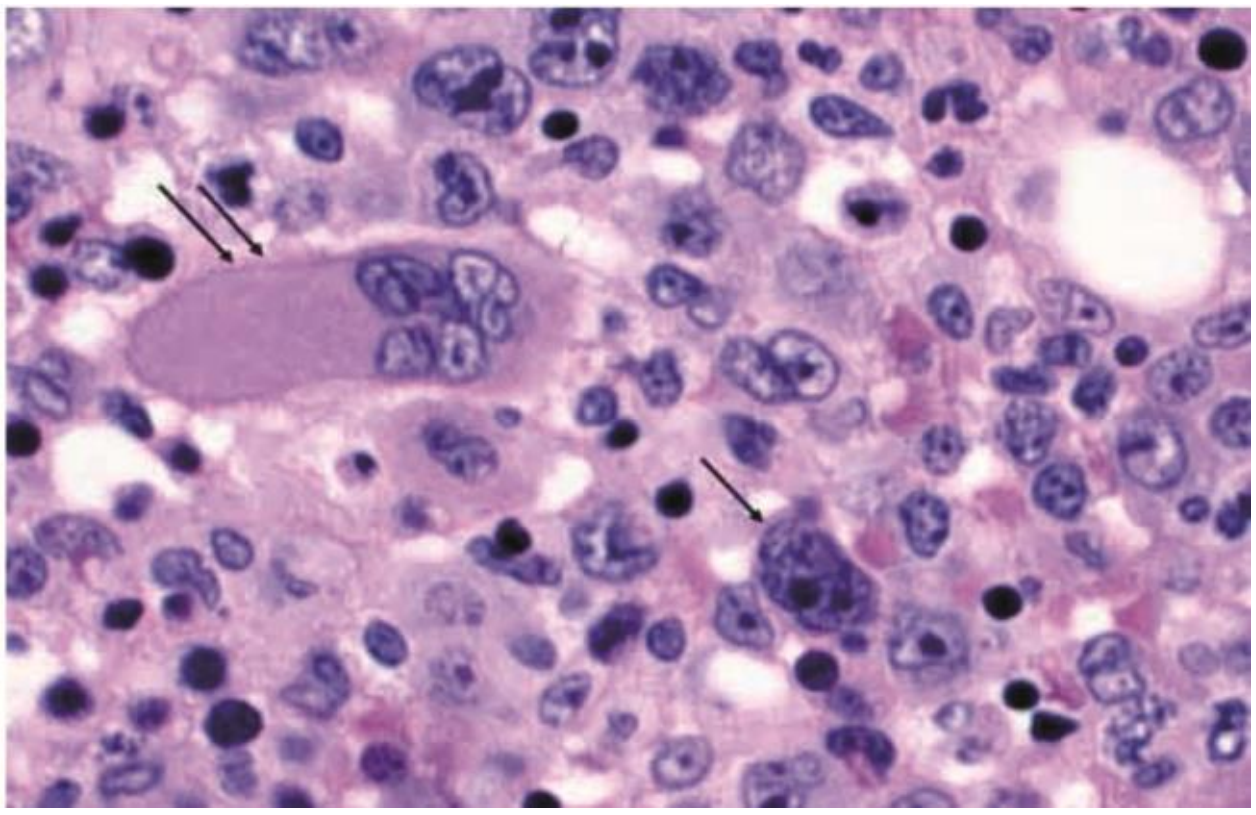

Рис. 153. Эмбриональное кроветворение. Очаги кроветворения в печени. Мегакариобласты обозначены стрелкой. Окраска: гематоксилином и эозином. Ув. 900

ПОСТЭМБРИОНАЛЬНОЕ КРОВЕТВОРЕНИЕ

Участвуют два центральных органа кроветворения:

1. красный костный мозг (лимфоидные узелки красного костного мозга);
2. тимус.

Кроветворение, осуществляющееся в костном мозге, называется миелоидным, в тимусе – лимфоидным.

В основе миелоидного и лимфоидного кроветворения лежит единая стволовая клетка – «унитарная теория кроветворения» профессор А. А. Максимов (рис. 154).

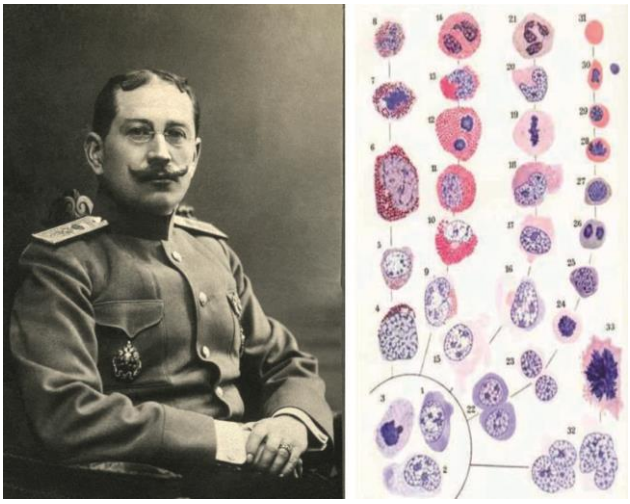

Рис. 154*. Профессор А. А. Максимов, заведующий кафедрой гистологии Военно-медицинской академии, г. Санкт- Петербург, 1915 г. Основоположник унитарной теории кроветворения. Схема кроветворения, предложенная А. А. Максимовым. Авторский рисунок

Современные представления о кроветворении (схема кроветворения):

В схеме кроветворения выделяют (рис. 155):

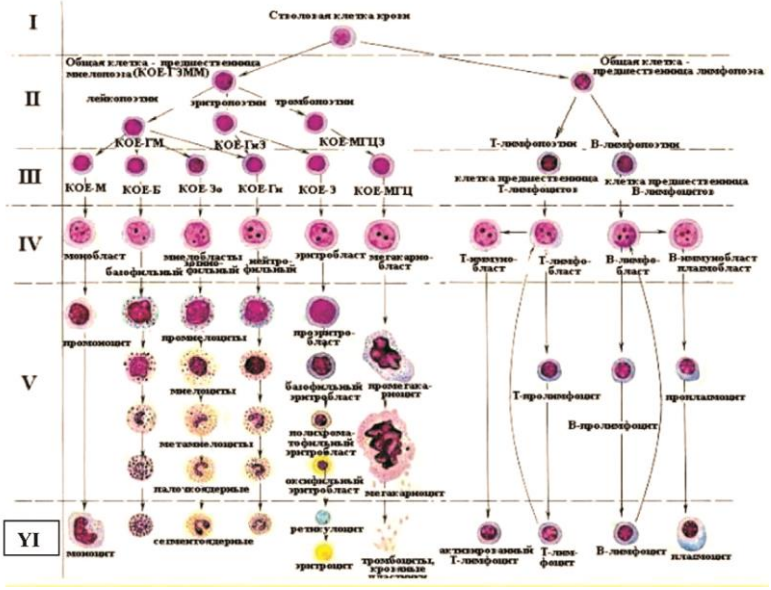

Рис. 155*. Современная схема кроветворения

I. два типа кроветворения:

1. миелоидное – осуществляется при миграции стволовой клетки в красный костный мозг;
2. лимфоидное – при миграции стволовой клетки в лимфоидные органы.

II. выделяют 6 ростков кроветворения – по зрелым клеткам крови (рис. 155):

1. **в красном костном мозге** (миелоидное кроветворение) – 5 ростков:
   1.1. эритроцитарный;
   1.2. мегакариоцитарный (тромбоцитарный);
   1.3. гранулоцитарный (эозинофилы, базофилы, нейтрофилы);
   1.4. моноцитарный;
   1.5. В-лимфоцитарный (лимфоидные узелки в костном мозге – аналог сумки Фабрициуса у птиц – bursa).

2. **в тимусе** – лимфоидное кроветворение – один росток:
   2.1. Т-лимоцитарный.

III. в каждом ростке выделяют 6 классов зрелости клеток – образующих в совокупности полный клеточный дифферон.

Дифферон – совокупность клеток ткани разной степени дифференцировки (или ростки кроветворения).

Классы дифференцировки, зрелости:

1. стволовая клетка;
2. полустволовая клетка;
3. клетка-предшественник;
4. бласты;
5. созревающие;
6. зрелые.

1 класс зрелости: стволовая кроветворная клетка (СКК):

Особенности:

– морфология малого лимфоцита (т.е. морфологически не распознаваемая клетка, рис. 156);

- родоначальница всех форменных элементов крови;
- первоначально возникает в желточном мешке, затем мигрирует в органы кроветворения;
- у взрослого человека большинство СКК содержится в красном костном мозге – 50 на 100 тыс. клеток;
- почти не циркулирует в периферической крови;

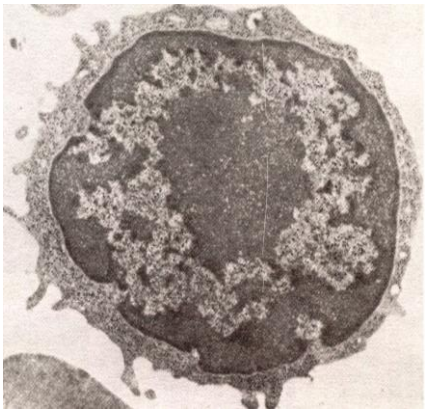

Рис. 156. Морфология стволовой кроветворной клетки. Электронная микроскопия. Ув. 5000

Свойства СКК:

1. **способность к пролиферации** (размножению), способна пройти до 100 митозов;
2. **способность к самоподдержанию**:

- в основе – асинхронный митоз:
  - одна из дочерних клеток после деления сохраняет свойства материнской клетки;
  - вторая – дифференцируется и уходит в тот или другой росток кроветворения.

3. **полипотентная** (имеет множество возможностей) – может уйти в любой из 6 ростков кроветворения и дать любую клетку крови.
4. **дифференцировочный антиген** на поверхности стволовой клетки, выявляемый при проведении иммунофенотипирования – CD34.

2 класс зрелости - полустволовая клетка (ПСК):

- морфология малого лимфоцита, т.е. морфологически не распознается.

Свойства ПСК:

1. **способность к пролиферации**:

- в основе уже митоз.

2. это **частично детерминированная клетка** (путь ее развития уже частично определен):

- если стволовая клетка мигрирует в красный костный мозг, то она будет предшественницей ростков миелоидного кроветворения;
- если в лимфоидные органы – то предшественницей ростков лимфоидного кроветворения;
- уже не может переходить из миелоидного в лимфоидный и обратно.

3. это **полипотентная клетка** – т.к. в рамках миелоидного или лимфоидного кроветворения может развиваться в направлении любого ростка.

4. **дифференцировочные антигены** на клетках:
   - ПСК миелоидного типа – CD34+CD33+
   - ПСК лимфоидного типа – CD34+CD45+

3 класс зрелости – «унипотентные клетки-предшественницы»:

- морфология малого лимфоцита, т.е. морфологически не распознается.

Свойства клетки:

1. **детерминированный предшественник**:

- «унус» – дословно – один (т.е. клетка, определившая свое единственное направление развития);
- будет дифференцироваться уже только по одному ростку кроветворения – ограничение потенций;
- не может переходить из одного ростка в другой.

2. **способность к пролиферации** (митоз);
3. **способность к дифференцировке**;
4. **дифференцировочные антигены**:

- рецептор CD34 больше не экспрессируется – (т.е. уже не стволовая клетка);

  Появляются другие рецепторы:
- CD3+ – Т лимфоцитарный росток – клетки CD45+, CD3+;
- CD20+ – В лимфоцитарный – клетки CD45+, CD20+;
- CD13+ – гранулоцитарный – клетки CD33+, CD13+.

Эти клетки при культивировании дают клеточные колонии одной линии – так называемые «колониеобразующие единицы» – КОЕ. При трансплантации этих клеток облученным мышам на их селезенке вырастают колонии соответствующей линии, ростку кроветворения (рис. 157).

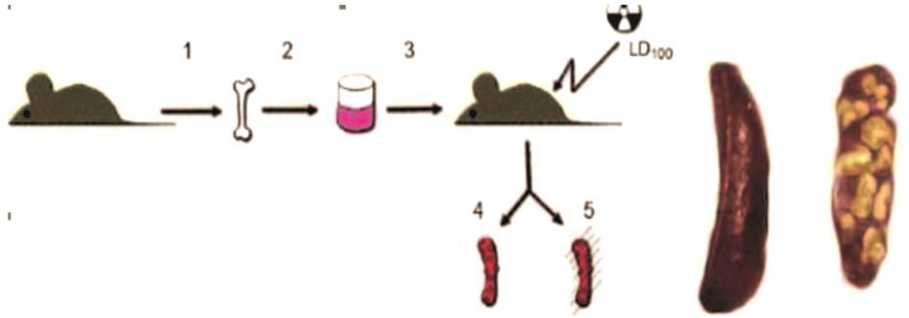

Рис. 157. Схема получения культуры клеток in vivo при изучении дифференцировки стволовых кроветворных клеток по J. E. Till, E. A. McCulloch

4 класс зрелости – бласты:

- **морфологически уже распознаваемы**, т.к. в процессе дифференцировки появляются специфические для клеток данного ростка характеристики;
- имеют большие размеры – до 20 мкм и более;
- ядра с нуклеолами (синтез белков, дифференцировка);
- хроматин нежносетчатый;
- неширокий ободок слабобазофильной цитоплазмы;
- можно разделить клетки из разных ростков гистохимически:
- в лимфоидных клетках – гликоген;
- в миелоидных – положительная реакция на пероксидазу;

В результате изменения морфологии клетка каждого ростка имеет свое собственное название:

1. эритробласт;
2. мегакариобласт;
3. монобласт;
4. миелобласт (гранулоцитарный росток);
5. лимфобласт.

- для уточнения необходимо иммунофенотипирование с определением дифференцировочных антигенов с кодированием клеток по системе CD.

Свойства клеток:

1. **пролиферация** (митоз);
2. **дифференцировка** (созревание).

5 класс зрелости – созревающие клетки:

- морфологически распознаются;

Свойства:

1. **пролиферация;**
2. д**ифференцировк**а:

- т.е. синтез специфических белков, сборка органелл специального значения, для выполнения специфических функций

6 класс зрелости – зрелые клетки:

- по строению соответствуют форменным элементам, циркулирующим, в крови;

Свойства:

- способны выполнять специфические функции;
- только клетки этого класса зрелости в норме способны выходить из гемопоэтических органов в периферическую кровь.

Медицинское значение:

1. При тяжелых инфекциях в кровь могут выходить созревающие гранулоциты (палочкоядерные, юные). Такие изменения называется: «сдвиг лейкоцитарной формулы влево». Эти изменения обратимы.
2. Появление в периферической крови клеток 4 класса зрелости – бластов, говорит о развитии патологии в системе крови (рис. 158) – развитии лейкоза.

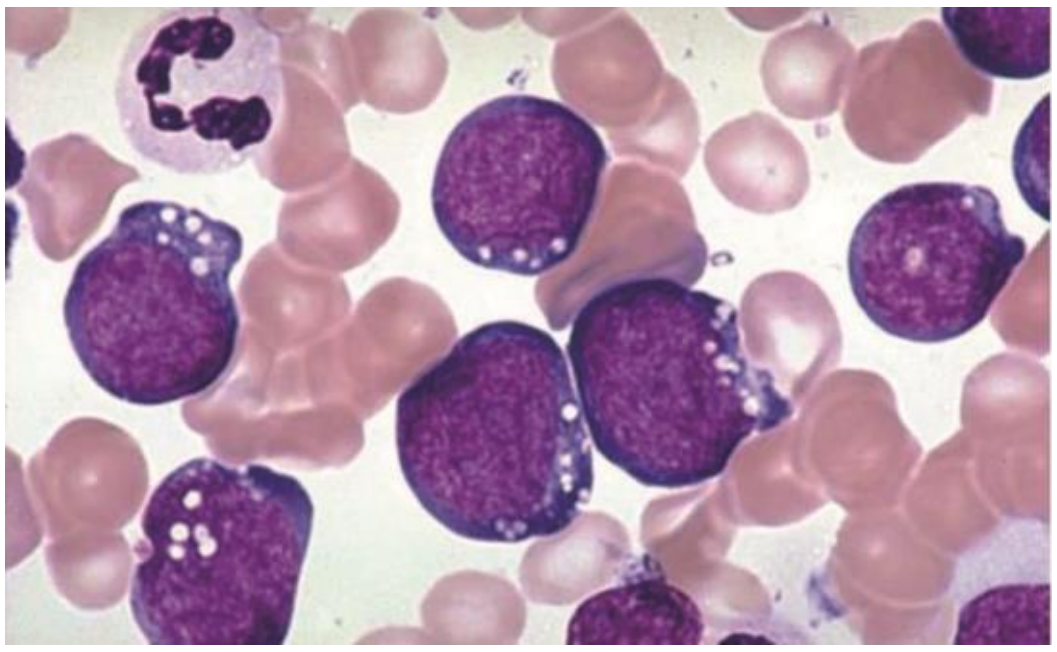

Рис. 158*. Появление лимфобластов в периферической крови человека при развитии острого лимфобластного лейкоза. Окраска по Романовскому-Гимза. Цитология. Мазок крови. Ув. 900

Схема гемопоэза (на примере эритропоэза):

Продолжительность эритропоэза от СК до эритроцита – 2 недели.

Дифферон – эритроидный росток:

1 класс – **стволовая клетка** (СКК):

- не имеет специфических черт.

2 класс – **полустволовая клетка** (ПСК):

- стволовая клетка, мигрировавшая в костный мозг;

- направление – миелоидное кроветворение.

3 класс – **унипотентная полустволовая клетка** (КОЕ-Э – КОЕ – колониеобразующая единица, Э – эритроцитарный росток):

т.е. выбрано направление дифференцировки – в эритроидный росток кроветворения.

У клеток всех трех классов нет специфических морфологических признаков, все они имеют вид малого лимфоцита.

4 класс - **эритробласт**:

- распознается морфологически, а также с помощью выявления дифференцировочных антигенов;
- увеличение размеров клеток –15–25 мкм;
- большую часть клетки занимает ядро;
- эухроматин, 2–3 ядрышка.

5 класс – **созревание эритробласта**:

- сопровождается закономерными изменениями в размерах клетки и окраски ее цитоплазмы (рис. 159).

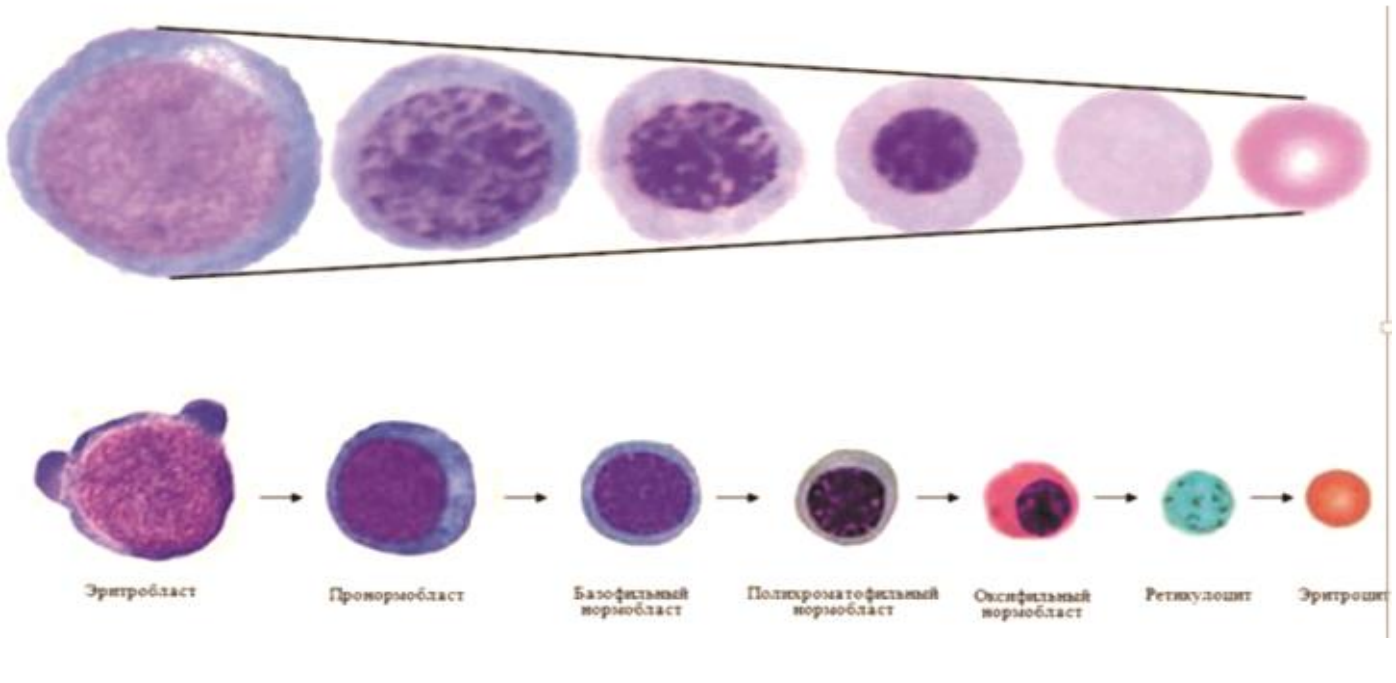

Рис. 159*. Закономерности изменений размеров эритробластов и окраски их цитоплазмы при их дифференцировке. Схематично

а. **базофильный** эритробласт:

- клетка 10–12 мкм;
- интенсивно делится;
- в ядре – гетерохроматин;
- цитоплазма базофильная со светлой перинуклеальной зоной:
- рибосомы – РНК – синтез белков (глобин);
- глобин накапливается в комплексе Гольджи в перинуклеарной зоне.

б. **полихроматофильный** эритробласт:

- получают железо от центрального макрофага;
- начинает синтезироваться и накапливается гемоглобин;
- затухают синтетические процессы;
- уменьшается количество рибосом;
- ядра теряют ядрышки;
- гетерохроматин;
- цитоплазма начинает терять базофилию – полихроматофильная.

в. **оксифильный** эритробласт:

- ядро уменьшается в размерах;
- в цитоплазме – гемоглобин – окрашивается оксифильно;

- затухают процессы деления и синтеза;

г. **ретикулоцит**:

- ядро клетки сморщивается и выталкивается из клетки;
- сохраняется гранулярная эндоплазматическая сеть – в виде базофильной сеточки;
- дозревают за 24–48 часов;
- может в норме выходить в кровь – около 1% от всех эритроцитов.

Медицинское значение: число ретикулоцитов в периферической крови может значительно увеличиваться после кровопотери. По изменению их числа можно судить об эффективности восстановления красной крови.

6 класс – **эритроцит**.

3.3. КРОВЬ (sangvis)

Источник развития:

Мезенхима:

1. клетки мезенхимы:

- мезенхимные клетки отростчатые, неправильной формы клетки (рис. 161);
- отростки контактируют друг с другом;
- ядра вытянутой формы;
- цитоплазма базофильная, что говорит об активности синтетических процессов;

2. студенистое межклеточное вещество

- между клетками мезенхимы;
- желеобразной консистенции.

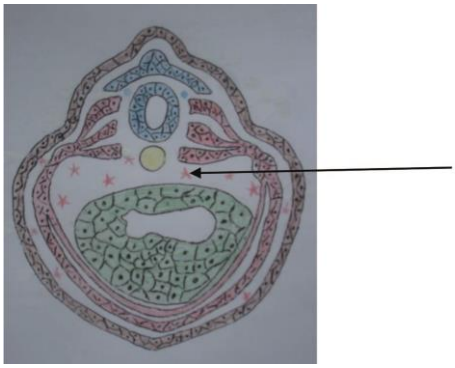

Рис. 160. Срез зародыша на стадии осевого комплекса зачатков органов. Клетки мезенхимы отмечены стрелкой, мезодерма – красного цвета

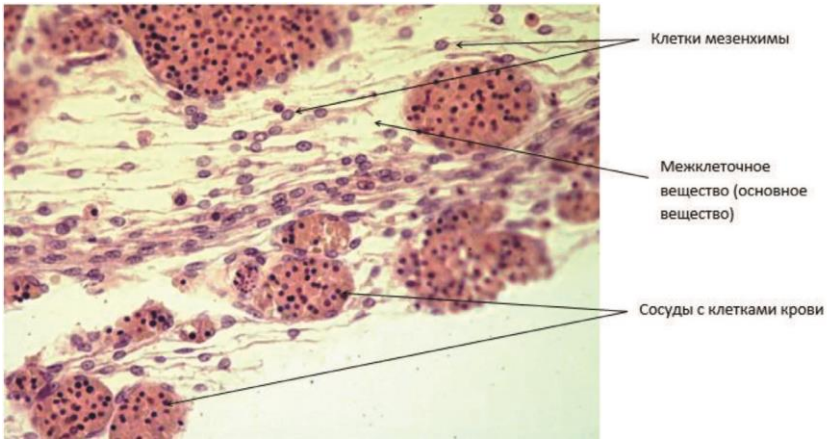

Рис. 161. Мезенхима в желточном мешке у зародыша человека

На 3 неделе эмбрионального развития зародыша человека в желточном мешке в различных участках мезенхимы возникают скопления мезенхимных клеток – мезенхимные производные – **сосудисто-кровяные островки** (рис. 162):

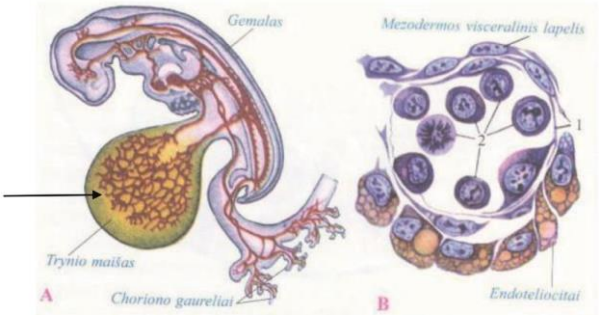

Рис. 162*. Желточный мешок (А) и сосудисто-кровяной островок в мезенхиме (В)

- наружная часть клеток мезенхимы островка в дальнейшем уплощается и образует ткани стенки сосудов;
- внутренние – теряют отростки, округляются, теряют связь друг с другом и дают стволовые клетки крови, расположенные в просветах сосудов (рис. 152, 162 В).

Строение:

Масса крови у человека составляет 7–8% от массы тела (рис. 163).

В состав крови входят:

1. клетки;
2. клеточные производные;
3. межклеточное вещество.

Межклеточное вещество – жидкое – это плазма крови (объем 55–60%, гематокрит).

Плазма:

- 92% – вода;
- 8% – сухих веществ, из них:
- 2% – соли;
- 7% – органические вещества – белки.

Основные:

а. альбумины;

б. глобулины (иммуноглобулины, антитела);

в. фибриноген.

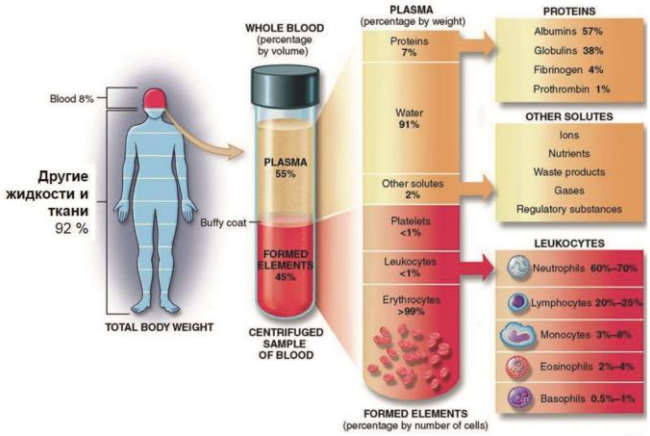

Рис. 163*. Состав крови человека

Клетки и их производные – форменные элементы крови (объем 40–45%, гематокрит).

Форменные элементы крови (рис. 164):

1. эритроциты – безядерные элементы, т.е. клеточные производные;
2. тромбоциты:

- кусочки клеточной цитоплазмы (пластинки), т.е. клеточные производные,
- в обычных препаратах без специальной окраски не видны;

3. лейкоциты – ядерные, т.е. клетки.

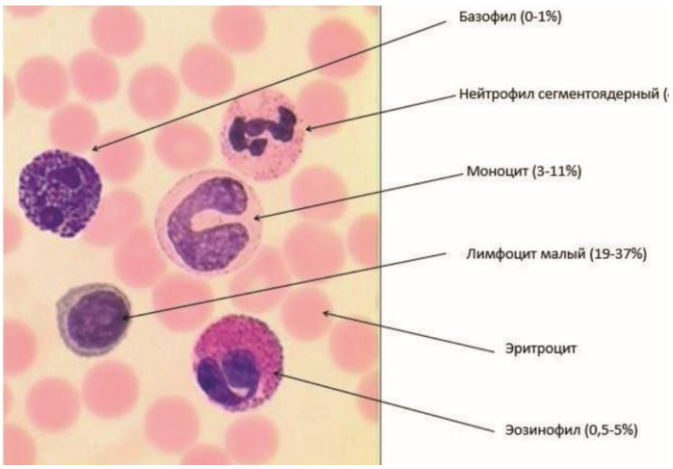

Рис. 164. Форменные элементы крови. Окраска по Романовскому-Гимзе. Ув. 900

ЭРИТРОЦИТЫ

- красные кровяные тельца.

Источник развития – мезенхима, стволовые клетки крови, мигрировавшие в красный костный мозг (рис. 155, 160–162).

Строение:

- **безъядерные элементы** (рис. 165).

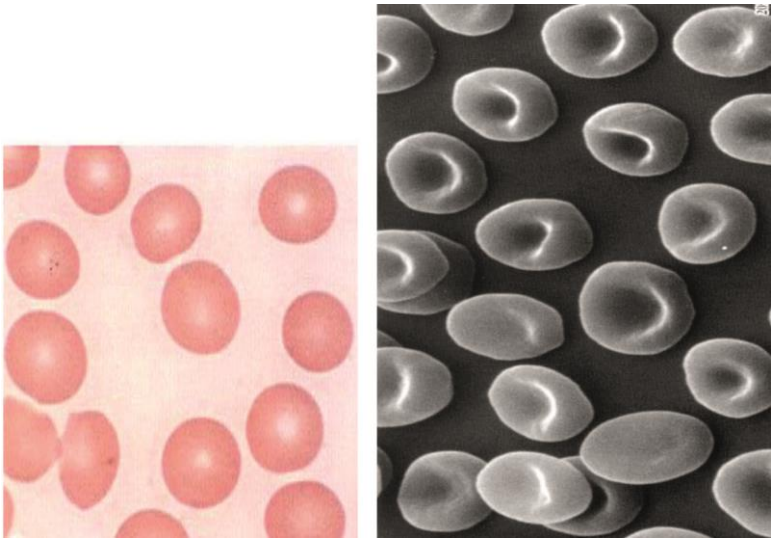

Рис. 165. Эритроциты в световой микроскоп при окраске по Романовскому-Гимзе, ув.1000 и стереоскопической микроскопии, Ув. 1200

- форма - дискоидальная (двояковогнутый диск):
  - площадь увеличивается на 30%, чем сфера;
  - уменьшается расстояние до поверхности клетки;

размеры:

• диаметр:
  - 7,1–7,9 мкм – нормоциты;
  - меньше 6 мкм – микроциты;
  - больше 8 мкм – макроциты.

• толщина 1–2 мкм – в центре просветление.

плазмолемма:

- особые белки:

1. **спектрин** – определяет форму элемента;
2. **гликофорин** – обеспечивает отрицательный заряд поверхности;

3. **агглютиногены** – белки мембраны, определяющие группы крови.

Особые свойства:

1. эластичность – проходит, сворачиваясь в трубочку в капиллярах меньшего диаметра, чем сам эритроцит;
2. полупроницаемость – свободно проходят анионы, что обеспечивает газообмен;

цитоплазма:

- органеллы отсутствуют (характерен анаэробный гликолиз);
- 60% вода;
- 33% занимает гемоглобин, обеспечивающий транспорт кислорода и углекислого газа:
  - его строение:
    - а. пигмент – гем (4%); и
    - б. белок – глобин (96%).
- окраска – оксифильная (эозином в розовый цвет);

Циркуляция в крови:

- пассивная (т.е. с током крови, не обладают способностью к самостоятельным движениям), циркулирует до 120 дней, после чего элемент разрушается;

Разрушение:

- утилизируются макрофагами (ретикуло-эндотелиальными клетками – РЭС) селезенки, печени, костного мозга (рис. 166);
- за 1час в обычных условиях разрушается около 10 млн эритроцитов.

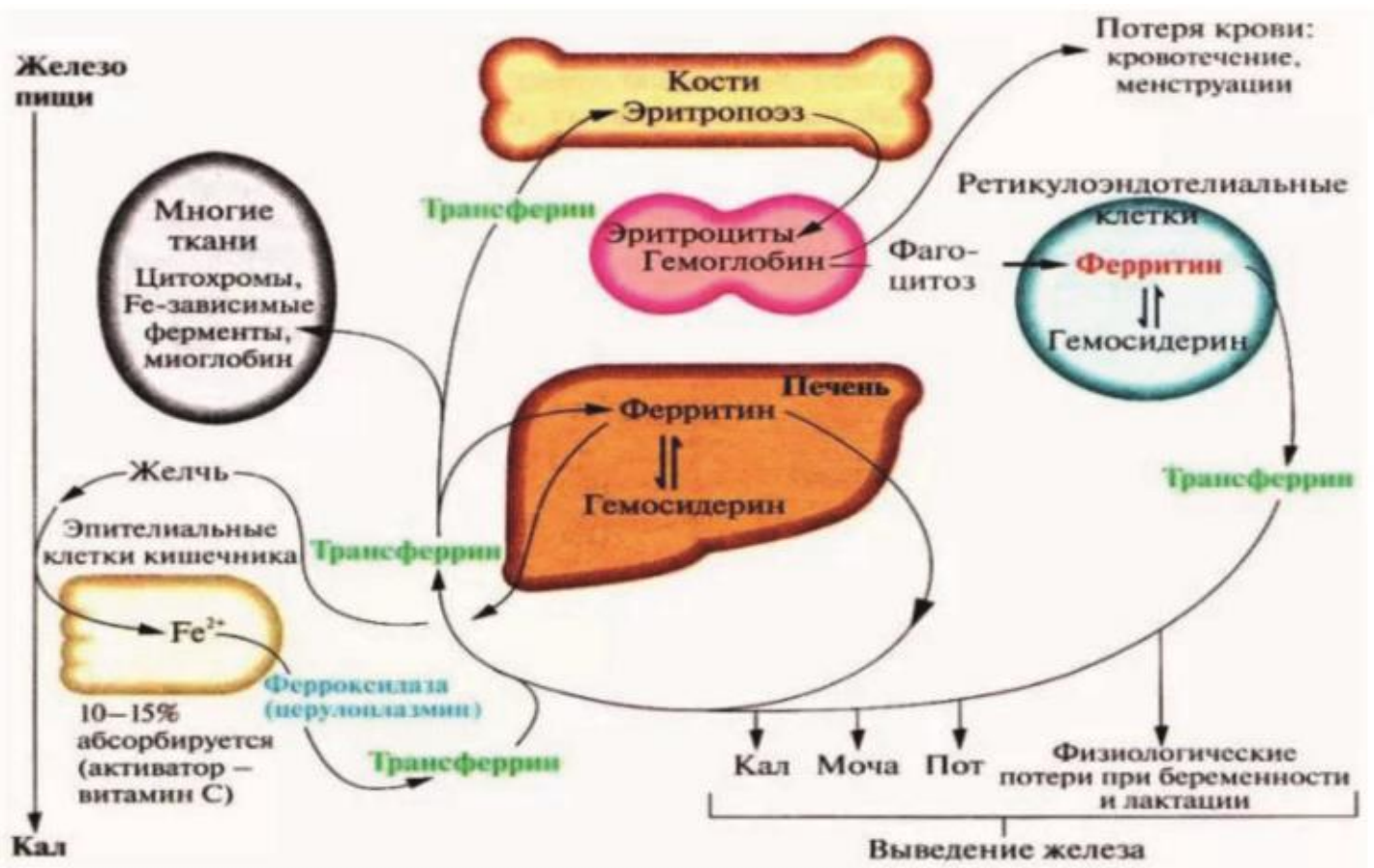

Рис. 166*. Схема обмена железа в организме человека

Функции эритроцитов:

1. обеспечение газообмена;
2. перенос на поверхности элемента антител
3. определяют группы крови

Медицинское значение:

Осуществляется определение групп крови, резус фактора по исследованию наличия агглютиногенов в плазмолемме эритроцитов для последующего определения возможности переливания пациенту крови донора (рис. 167).

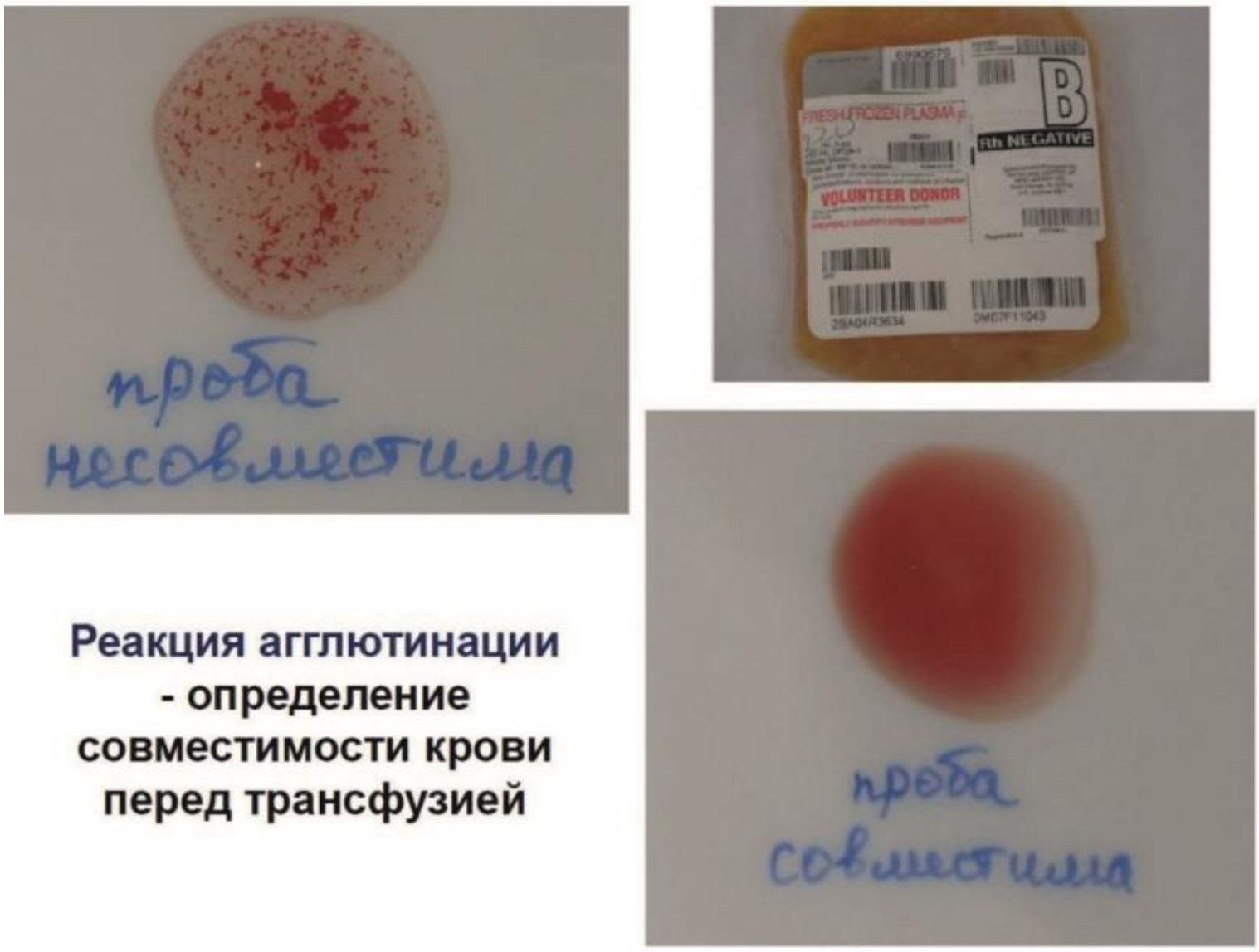

Рис. 167*. Результаты проведения реакции агглютинации

Ретикулоциты

Часть эритроцитов (около 1%) окрашивается полихроматофильно (т.е. красятся одновременно и кислыми, и основными красителями). Является стадией созревания эритроцитов. В них уже отсутствует ядро, но еще сохраняются рибосомы, митохондрии, комплекс Гольджи, гранулярная эндоплазматическая сеть.

При окраске бриллиант-синим в цитоплазме выявляется базофильная сеточка (ЭПС), поэтому такие эритроциты получили свое собственное название – ретикулоциты (ретикулум – сеть; т.е. элемент, в цитоплазме которого выявляется базофильно окрашенная сеть). Ретикулоциты могут выходить в кровоток, дифференцируются (дозревают) в эритроциты в течение 24–48 часов (рис. 168).

Медицинское значение:

Увеличение числа ретикулоцитов в крови является признаком усиления эритропоэза (продукции в организме эритроцитов). Наблюдается, например, после кровопотери. Увеличение их числа является прогностическим благоприятным признаком восстановления красной крови.

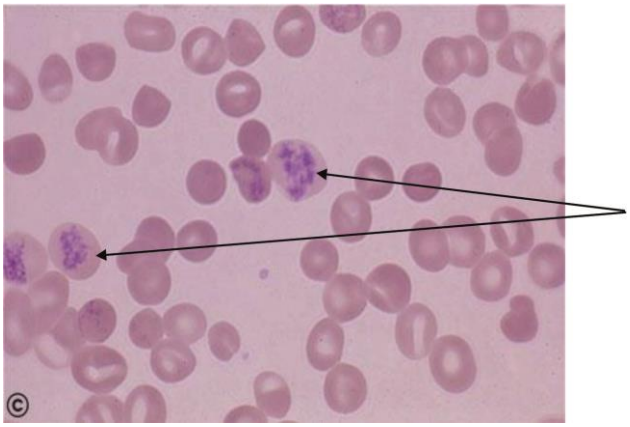

Рис. 168. Ретикулоциты (обозначены стрелками) между зрелыми эритроцитами. Докраска бриллиант-синим. Ув. 600.

ТРОМБОЦИТЫ

- кровяные пластинки.

Развитие – мезенхима, стволовые клетки, красный костный мозг, мегакариоциты, фрагменты цитоплазмы мегакариоцитов (т.е. клеточные производные), (рис. 155, 160–162, 169).

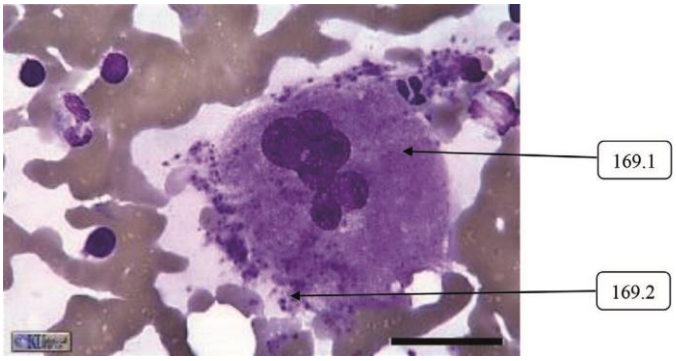

Рис. 169. Образование тромбоцитов за счет отшнуровки кусочков цитоплазмы мегакариоцита: 169.1. – мегакариоцит; 169.2. – образование тромбоцитов. Окраска по Романовскому- Гимзе. Ув. 1200

Строение (рис. 170):

- пластинка неправильной формы, 1–3 мкм;
- плазмолемма, покрытая гликокаликсом (обеспечивает отрицательный заряд поверхности);
- в цитоплазме – 2 части:

1. г**иаломер** – наружная, слабобазофильная:
- содержит микротрубочки, остатки комплекса Гольджи;
- микрофиламенты;
- 1–2 митохондрии.

2. **грануломер** – внутренняя (центральная часть):
- выглядит более плотной;

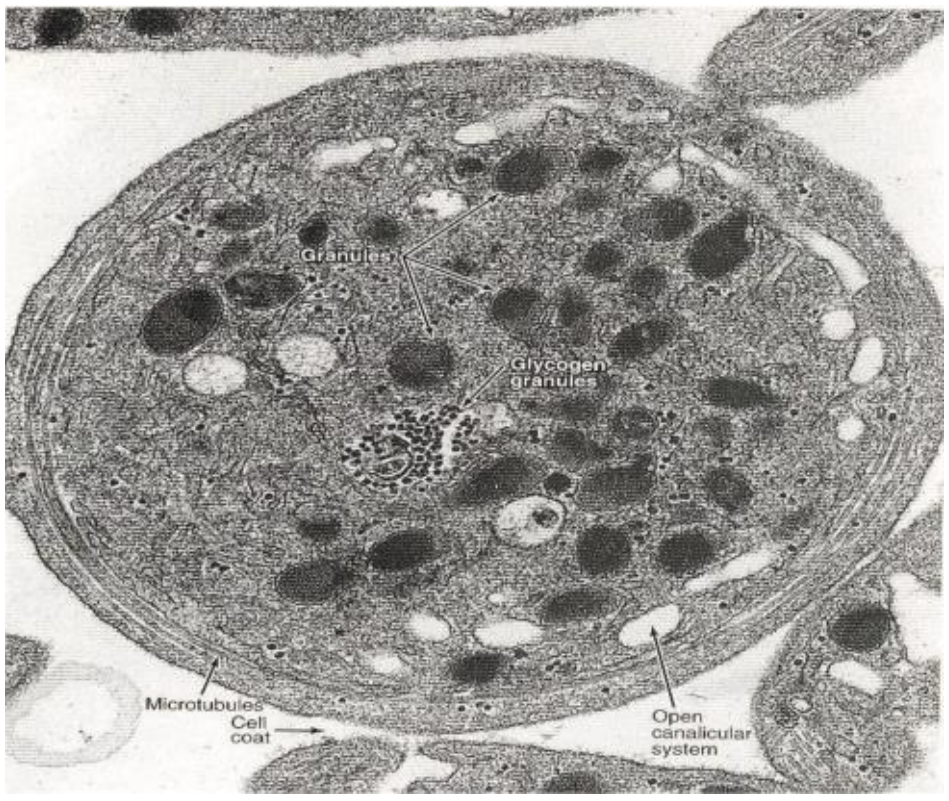

Рис. 170*. Строение кровяной пластинки. Электронная микроскопия.
Ув. 30.000

Грануломер содержит 3 вида гранул:

1. **электронно-плотные** – содержат серотонин, тромбопластин;
2. **альфа-гранулы**: это видоизмененные лизосомы:
   - кислая фосфатаза,
   - размеры до 0,2 мкм.
3. **гранулы гликогена**:
   - трофические включения;
   - самые мелкие.

Циркуляция в крови:

- продолжительность циркуляции в крови – 9–10 дней;

- циркуляция пассивная с током крови.

Разрушение – макрофагами РЭС селезенки, печени, костного мозга.

Функции:

1. **Ангиотрофическая**:

- принимает участие в питании стенки сосудов: тромбоциты к эндотелию и внутреннее содержимое переливается в эндотелиоцит.

2. Принимает участие в процессах **свертывания крови**:

Механизмы:

2.1. прилипание к месту повреждения сосудистой стенки за счет разницы в заряде поверхности тромбоцита и дефекта;

2.2. содержит тромбопластин – фактор, участвующий в процессе активации перехода фибриногена в фибрин с формированием нитей последнего и структуры тромба (рис. 171);

2.3. содержит серотонин – выброс приводит к сокращению гладких миоцитов в стенке сосуда, его спазму, уменьшению просвета кровеносного сосуда и, соответственно, уменьшению интенсивности кровотечения.

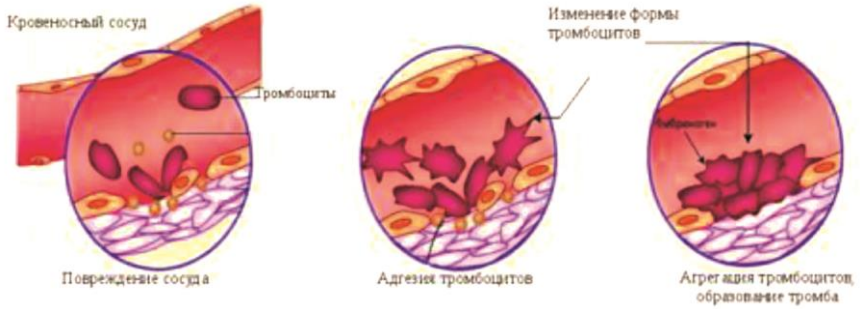

Рис. 171*. Стадии образования тромба при повреждении стенки сосуда

Медицинское значение:

1. При уменьшении числа тромбоцитов вследствие нарушения питания стенки развивается ломкость кровеносных сосудов, что клинически проявляется появлением кровоизлияний в кожу (синяков).

2. Образование тромба при появлении дефекта в стенке сосуда может привести к закупорке просвета сосуда (например: при выпадении атеросклеротической бляшки), что в свою очередь – к развитию ишемии в области кровоснабжения (механизм развития инфаркта миокарда).

ЛЕЙКОЦИТЫ

Это сборная группа форменных элементов, имеющие ядро – т.е. это клетки крови. Классификация лейкоцитов построена на наличии и особенностях зернистости в их цитоплазме:

Классификация (рис. 172):

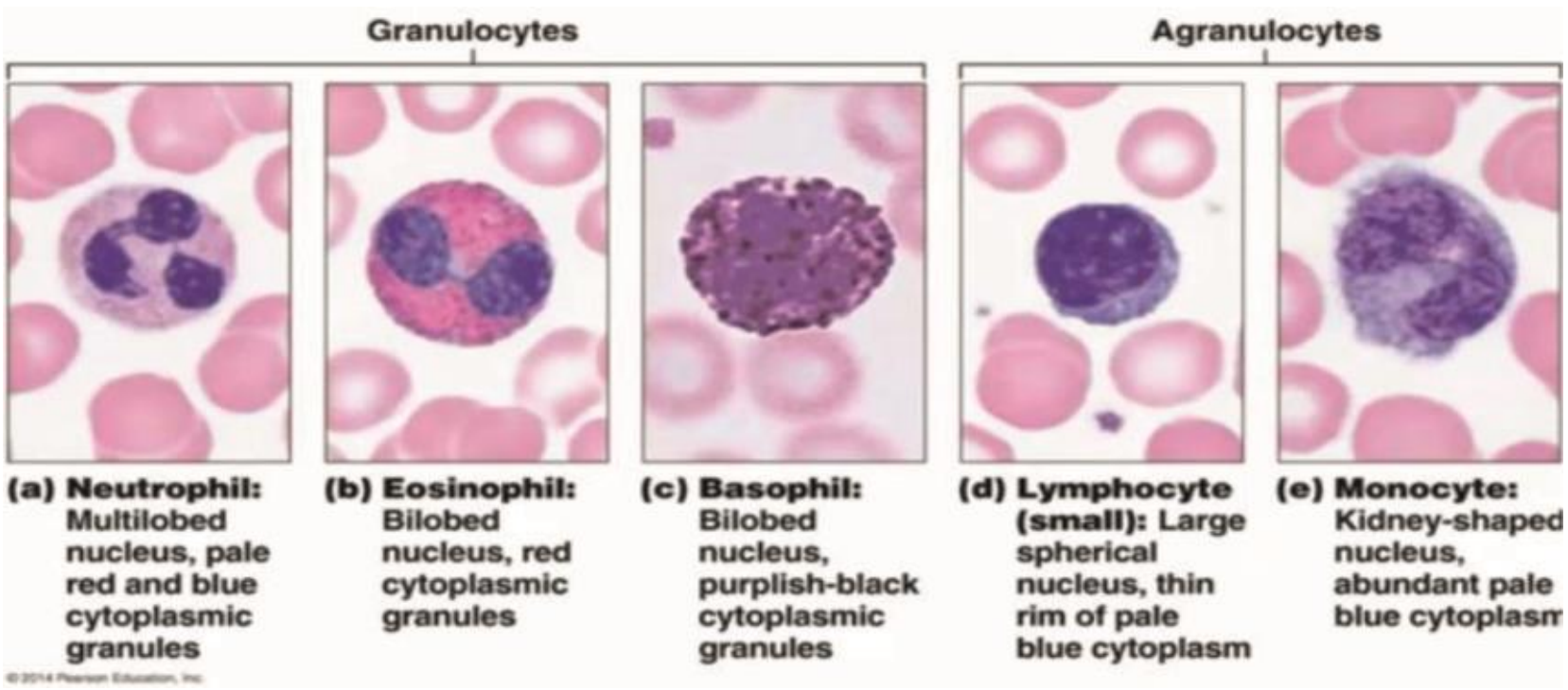

Рис. 172*. Классификация лейкоцитов. Гранулоциты и агранулоциты

1. **Зернистые (гранулоциты)** – содержат в цитоплазме гранулы. По характеру окраски гранул:
   1.1. Эозинофилы – кислыми красителями;
   1.2. Базофилы – основными красителями;
   1.3. Нейтрофилы – плохо окрашивающиеся и кислыми, и основными красителями.
2. **Незернистые (агранулоциты)** – без гранул в цитоплазме.
   2.1. Лимфоциты;
   2.2. Моноциты.

ГРАНУЛОЦИТЫ

НЕЙТРОФИЛЫ

Происхождение – мезенхима, стволовая клетка крови, красный костный мозг (рис. 155, 160–162).

Строение:

Размеры: 10–12 мкм в мазке, т.е. размеры клетки, распластанной на стекле;

Ядро:

Два вида нейтрофилов:

1. **сегментоядерный**

- ядро из 2–5 сегментов (рис. 173);

2. **палочкоядерный**

- подковообразное ядро (рис. 174);
- менее зрелый.

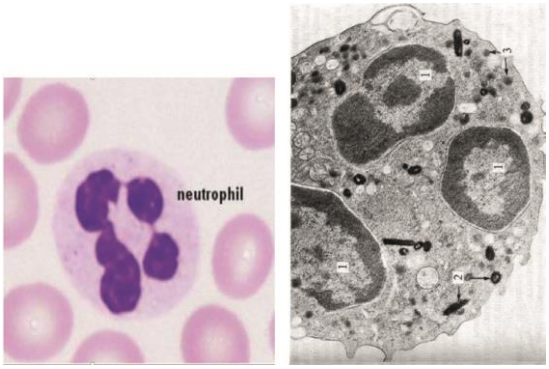

Рис. 173. Сегментоядерный нейтрофил при светооптическом (Ув. 900) и электронно-микроскопическом (Ув. 3000) исследовании

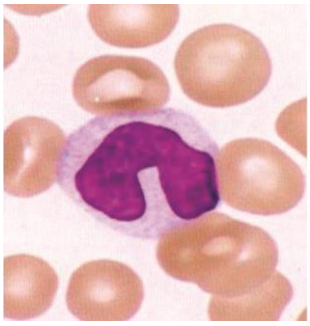

Рис. 174. Палочкоядерный нейтрофил при светооптическом исследовании. Окраска по Романовскому-Гимзе. Ув. 900

- по периферии ядра – гетерохроматин, а в центре – эухроматин;
- ядрышек не бывает;
- встречается тельце Барра в форме «барабанной палочки» – исключительно у женщин – это Х-хромосома в виде отдельной дольки.

Цитоплазма:

- слабо оксифильная;
- содержит гранулы:
- 50–200 шт. в клетке;
- различают:

1. **специфические** нейтрофильные гранулы:

- их большинство, до 80%;

- мелкие 0,1 мкм, т. н. «пылевидная зернистость»;
- содержат щелочную фосфатазу;
- придают лиловый оттенок цитоплазме клеток;

Функция: они первые контактируют с фагосомой.

2. **неспецифические** (азурофильные) гранулы:
- их около 18%;
- 0,4 мкм в диаметре;
- электронно-плотные, круглые, овальные;
- содержат кислую фосфатазу (т. е. это лизосомы, т. к. это маркерные фермент лизосом);

3. **гранулы гликогена** – трофическое включение.

Кроме гранул в цитоплазме имеются:
- все органеллы общего значения, митохондрии;
- актиносодержащие филаменты:

Обеспечивают:
1. образование псевдоподий (рис. 175);
2. активное передвижение клетки;
3. фагоцитоз.

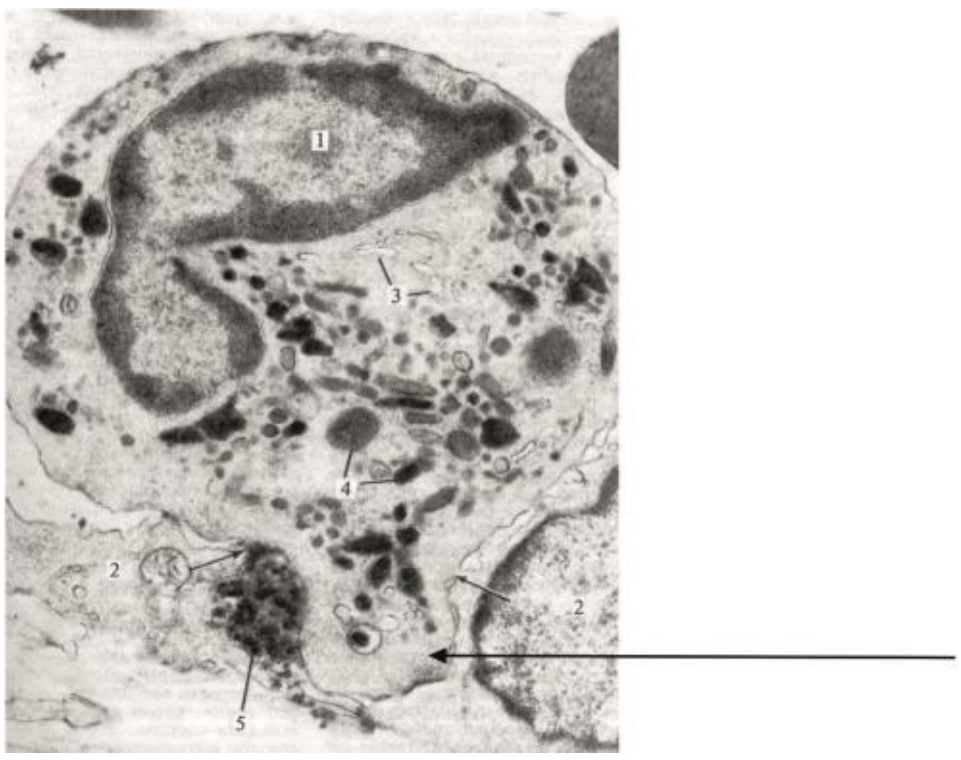

Рис. 175. Образование псевдоподии (обозначена стрелкой) нейтрофилом при миграции через эндотелий сосуда. Электронная микроскопия ув. 3000.

Движения нейтрофилов в крови:
1. активные – за счет псевдоподий;
2. пассивные – с током крови.

Продолжительность нахождения в крови – 8–12 часов, после чего клетка мигрирует в соединительные ткани разных органов. Т.е. кровь является

только транспортной системой, свои функции лейкоциты выполняют преимущественно после выхода их из сосудов в ткани различных органов.

Функции – это микрофаг:

1. **способность к фагоцитозу** (может фагоцитировать до 20 бактерий, рис. 176);

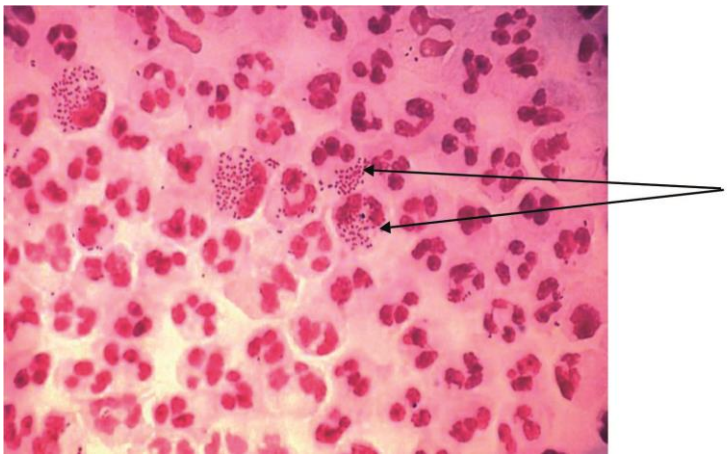

Рис. 176. Нейтрофилы, фагоцитировавшие бактерии (обозначены стрелками)

2. нейтрофил способен выбрасывать вокруг себя т.н. «клеточные ловушки», которыми фиксирует бактерии (рис. 177).

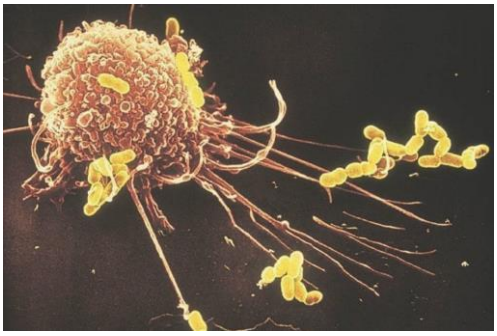

Рис. 177*. Выброс клеточных ловушек нейтрофилом

Медицинское значение:

1. при фагоцитозе бактерий нейтрофилы погибают и формируют основной компонент гноя при воспалительных процессах;

2. возможен так называемый «незавершенный фагоцитоз» – когда фагоцитированные бактерии не разрушаются, сохраняют свою

жизнеспособность в нейтрофилах, более того становятся недоступными для иммунных клеток и антибиотиков. Этот момент объясняет возможную причину рецидива воспалительного заболевания или переход воспалительного процесса в хроническую стадию;

3. количество нейтрофилов увеличивается в крови пациентов с воспалительными процессами, в первую очередь вызванными бактериальной инфекцией, в следствии усиленной их миграции к очагу воспаления (рис. 178);

4. при выраженных воспалительных процессах (например: при воспалении легких) может развиться так называемый «сдвиг лейкоцитарной формулы влево» – т.е. относительное увеличение в крови большого числа более юных, палочкоядерных нейтрофилов.

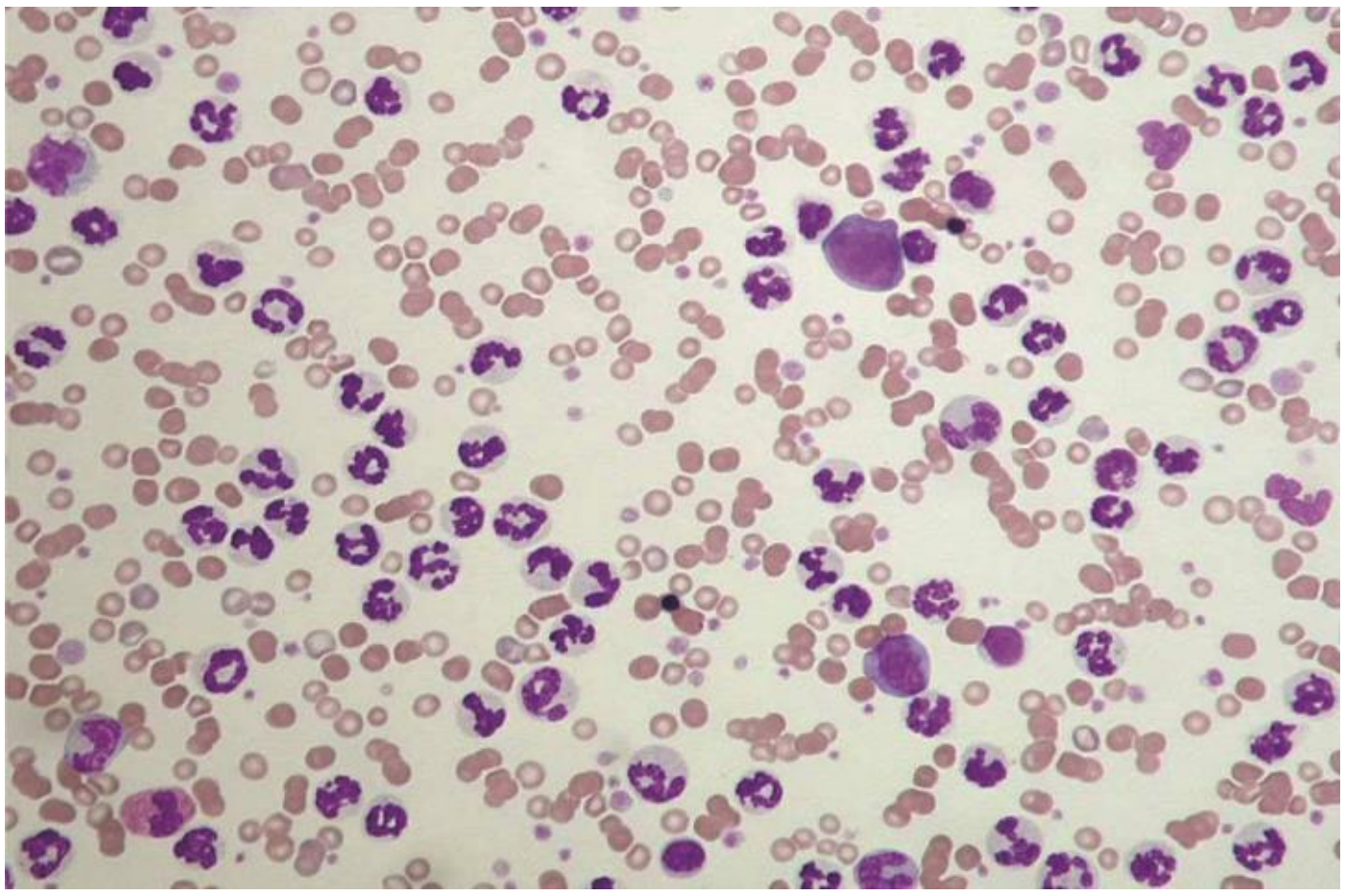

Рис. 178. Нейтрофильный лейкоцитоз (нейтрофилия) – увеличение числа нейтрофилов в крови при воспалительном заболевании бактериальной природы. Ув. 400

ЭОЗИНОФИЛ

Происхождение – мезенхима, стволовая клетка красного костного мозга (рис. 155, 160–162).

Строение (рис. 179):

Размеры – 12–17 мкм, клетки распластанной на стекле;

Ядро – «двулопостное»:

- 2 сегмента с перемычкой – т.н. «симптом пенсне».

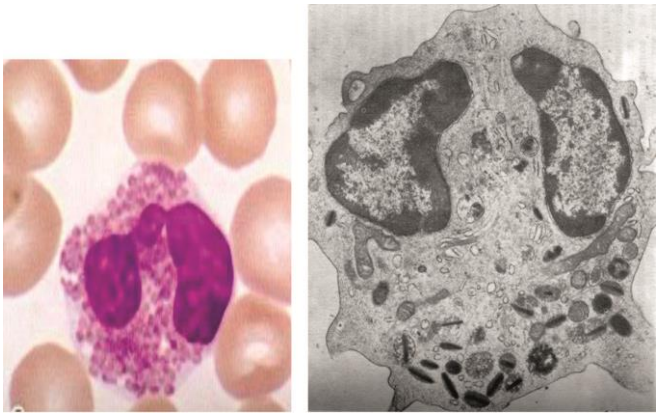

Рис. 179. Эозинофил при светооптическом (Ув. 900) и электронно-микроскопическом (Ув. 3000) исследовании

Цитоплазма:

содержит гранулы (проявляется зернистость):

1. **специфические** эозинофильные гранулы:
   - овальные,
   - крупные, до 1 мкм;
   - в центре – кристаллоидные, пластинчатые структуры (содержится антипаразитарное вещество – «главный основной белок» – действие его на мембраны «клеток-мишеней» приводит к их перфорации);
   - протеолитические ферменты:
     1.1. пероксидаза – т.е. это фермент лизосом;
     1.2. гистаминаза.

2. **неспецифические** (азурофильные) гранулы:
- мелкие гранулы – 0,1–0,5 мкм;
- гомогенные;
- кислая фосфатаза – т.е. это видоизмененные лизосомы;

Кроме гранул определяются: все органеллы общего значения и актиносодержащие микрофиламенты.

Движения клеток:

1. активные, за счет псевдоподий;
2. пассивные – с кровотоком.

Продолжительность нахождения в крови – 3–8 часов – после чего клетки мигрируют в соединительные ткани.

Функции:

1. участие в аллергических реакциях, за счет способности к разрушению медиатора аллергии – гистамина.
2. антипаразитарная (описторхоз, лямблиоз, глистные инвазии)

Медицинское значение:

Количество эозинофилов увеличивается в крови пациентов с аллергическими заболеваниями или при наличии у них паразитов (рис. 180). У детей в первую очередь – глистные инвазии (для примера – энтеробиоз).

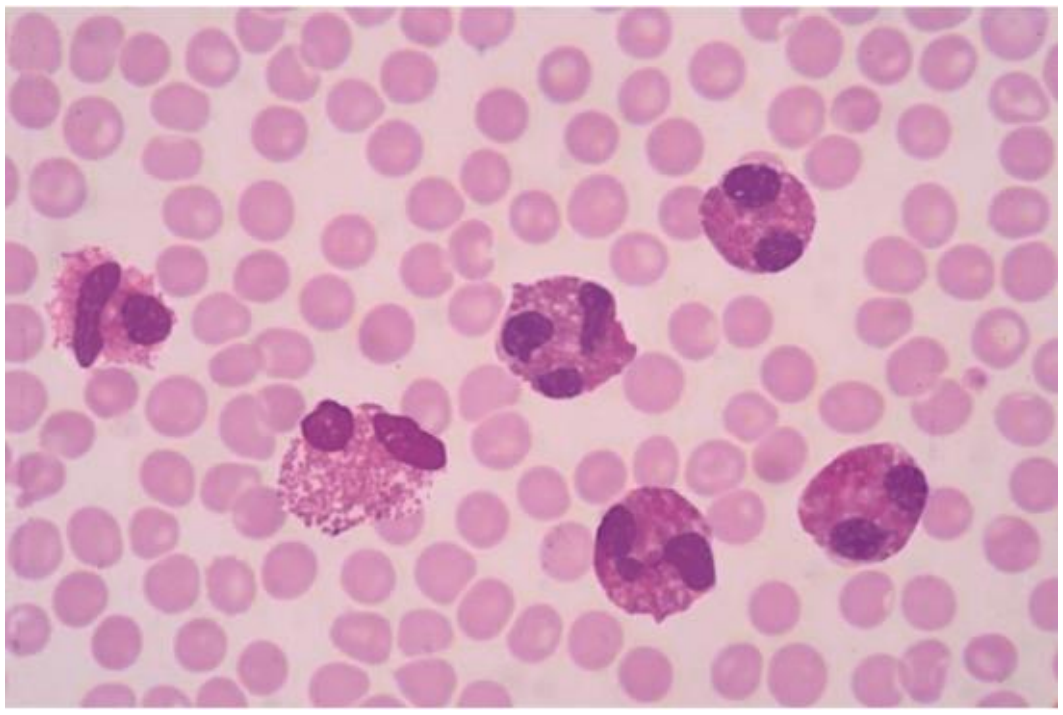

Рис. 180. Эозинофильный лейкоцитоз (эозинофилия) – увеличение числа эозинофилов в крови. Ув.600.

У взрослых людей, проживающих в эндемичных по описторхозу районах (в том числе, Тюменская область), при наличии в анамнезе употребление термически не обработанной (или недостаточно термически обработанной) рыбы – описторхоз (рис. 181, 182).

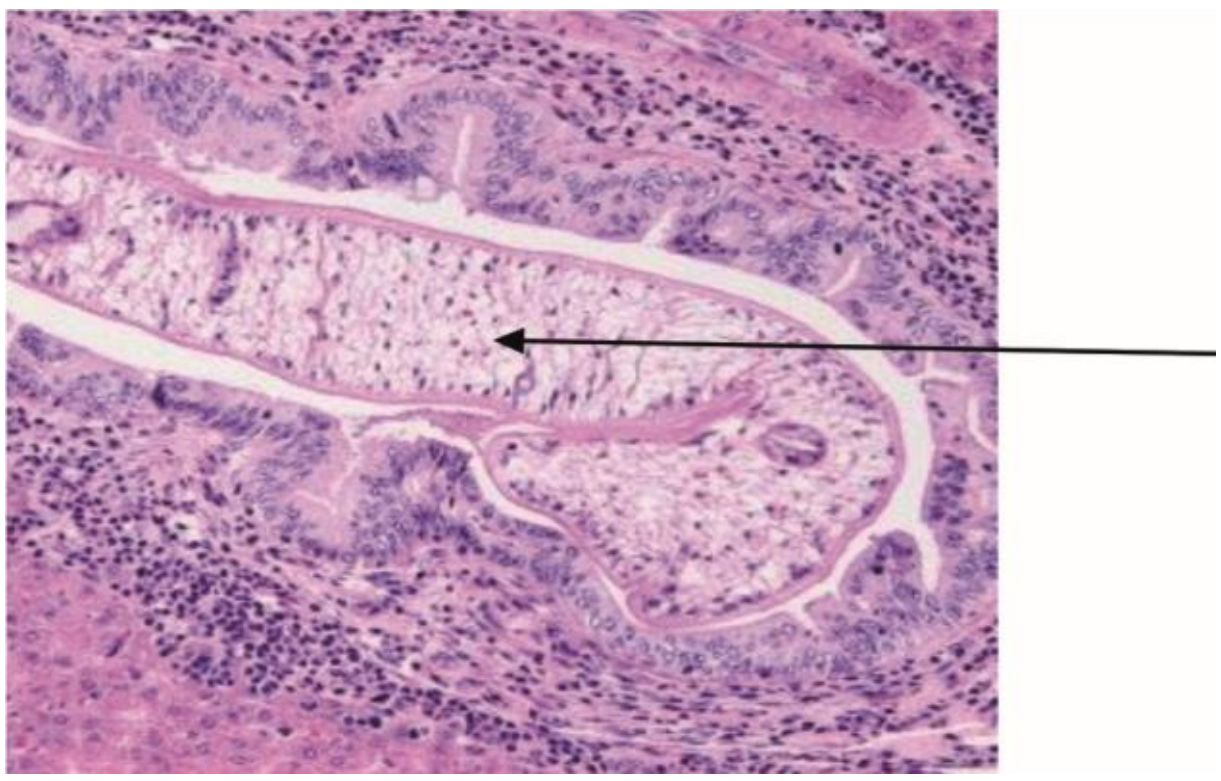

Рис. 181*. Описторх (обозначен стрелкой) в желчных протоках печени. Вокруг протока – лейкоцитарный инфильтрат. Ув. х10

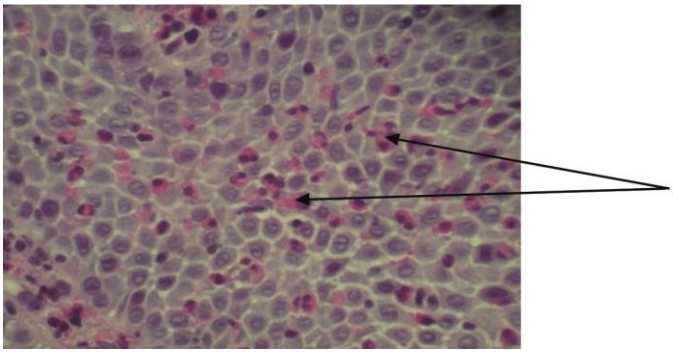

Рис. 182*. Эозинофилы (обозначены стрелками) в лейкоцитарном инфильтрате при описторхозе

БАЗОФИЛ

Происхождение: мезенхима, стволовая клетка костного мозга (рис. 155, 160–162).

Строение (рис. 183):

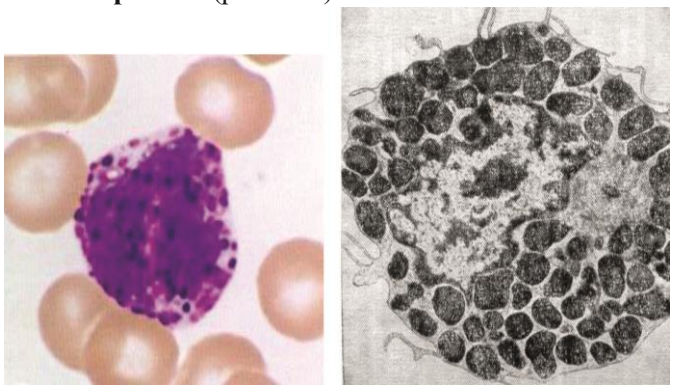

Рис. 183. Базофил при светооптическом (Ув. 900) и электронно- микроскопическом (Ув. 3000) исследовании

Размеры: 10–12 мкм на стекле;
Ядро:
- неправильной формы, часто S-образное
- однако чаще его не видно из-за базофильной зернистости;

Цитоплазма: слабобазофильная;
- гранулы:

1. **специфические** базофильные:
   - основные;

- крупные, до 1,2 мкм;
- обладают явлением «метахромазии» – изменение цвета красителя с синего на вишневый;
- содержат:
    1.1. гепарин – антикаогулянт;
    1.2. гистамин – медиатор аллергии.

2. **неспецифические** (азурофильные) гранулы:
- их около 5%;
- кислая фосфатаза (лизосомы);

Кроме гранул в цитоплазме содержатся: все органеллы общего значения и актиносодержащие микрофиламенты.

Движение клеток:

1. активное – за счет образования псевдоподий;
2. пассивное – с движением крови.

Продолжительность нахождения в крови – 3–8 часов – после чего клетка уходит из сосудов в соединительные ткани органов.

Функции – участие в аллергических реакциях за счет медиатора аллергии – гистамина.

Медицинское значение:

Выброс гранул из базофилов сопровождается высвобождением медиатора аллергии гистамина, которые определяет клиническую картину конкретного аллергического заболевания. Так, при бронхиальной астме гистамин вызывает спазм гладкой мускулатуры мелких бронхов, усиление выработки секрета железами, что приводит к уменьшению просвета бронхов и развитию приступа затруднения дыхания (одышки) у пациента (рис. 184, 185).

Рис. 184*. Изменения в стенке мелких бронхов при дегрануляции базофилов у пациентов с бронхиальной астмой

Рис. 185*. Характерное положение тела, поза у пациентов с бронхиальной астмой при приступе удушья

При развитии аллергических заболеваний в крови увеличивается число базофилов (рис. 186).

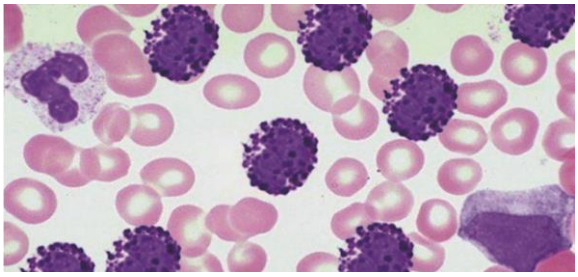

Рис. 186. Базофильный лейкоцитоз (базофилия) – увеличение числа базофилов в крови

Учитывая, что базофилы и эозинофилы совместно участвуют в развитии аллергических реакций в организме, а также, что у них общая клетка предшественница в ростке кроветворения – КОЕ-Г (рис. 155, 187), часто в крови увеличивается количество сразу обеих клеток – развивается так называемая эозинофильно-базофильная ассоциация.

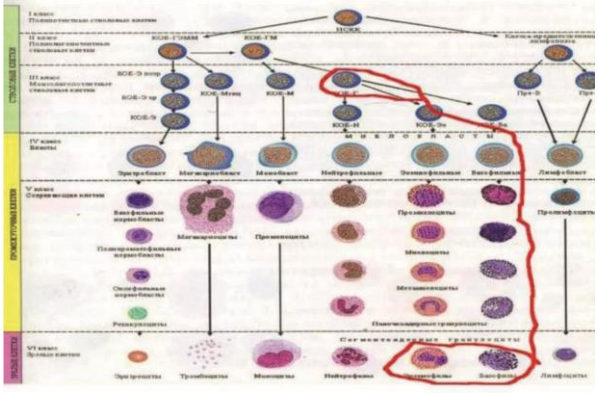

Рис. 187*. Схема кроветворения. Общий предшественник гранулоцитарных клеток

АГРАНУЛОЦИТЫ

МОНОЦИТЫ

Происхождение: мезенхима, стволовые клетки красного костного мозга (рис. 155, 160–162).

Строение (рис. 188):

Размеры: более 20 мкм на стекле, самая крупная клетка крови;

Ядро:

- овальное с выемкой (бобовидное);
-много эухроматина – светлое;
- одно или несколько ядрышек.

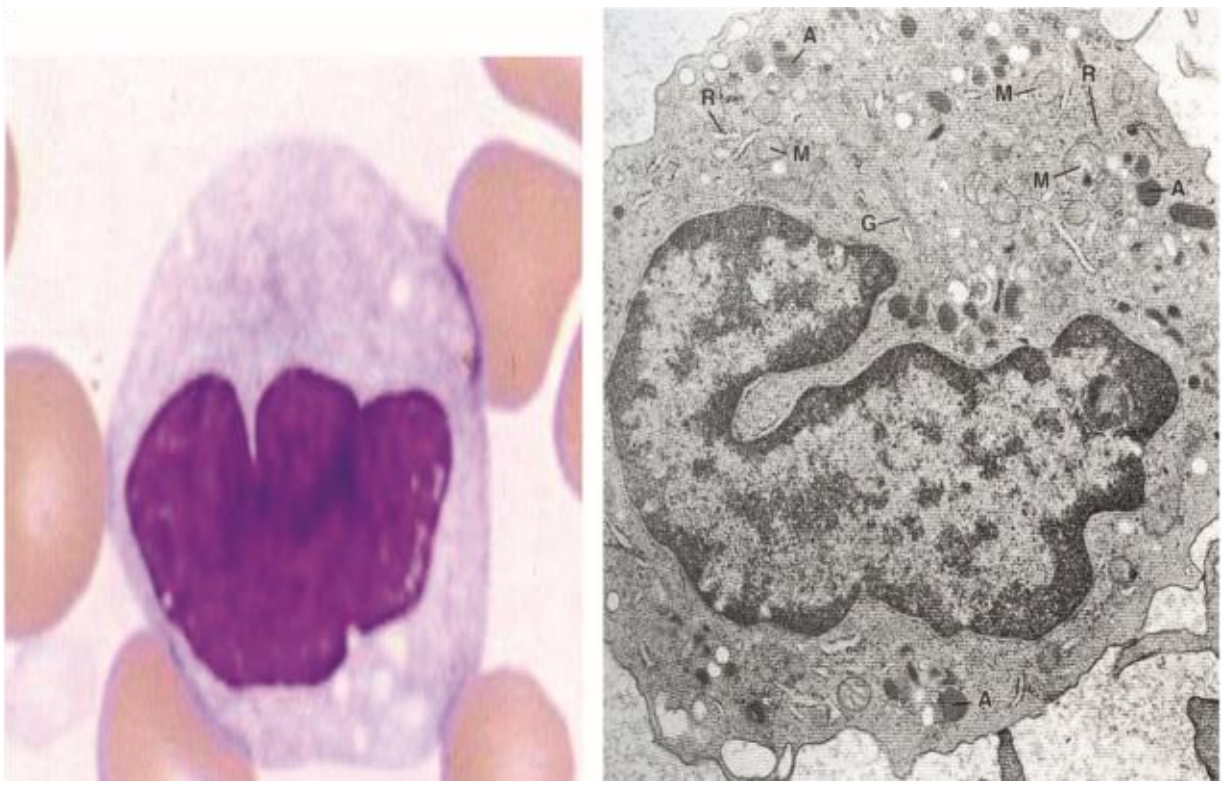

Рис. 188. Моноцит при светооптическом (Ув. 900) и электронно-микроскопическом (Ув. 3000) исследовании

Цитоплазма:

- большой объем;
- слабобазофильная;
- все органеллы общего значения;
- много лизосом;
- актиносодержащие микрофиламенты.

Движения:

1. активные – за счет псевдоподий;
2. пассивные, с током крови.

Продолжительность нахождения в крови – до 3 суток – после чего мигрируют в ткани различных органов образуя **«систему фагоцитирующих мононуклеаров»** (рис. 189):

При миграции в РСТ – превращается в макрофаг; в кожу – внутриэпидермальный макрофаг (клетка Лангерганса); в печень – звездчатый макрофаг (Купферовская клетка); в легкое – альвеолярный макрофаг; в кости – остеокласты; в респираторный эпителий – дендритная клетка; в эпидермис – внутриэпидермальный макрофаг; в нервную ткань – микроглия и т. д.

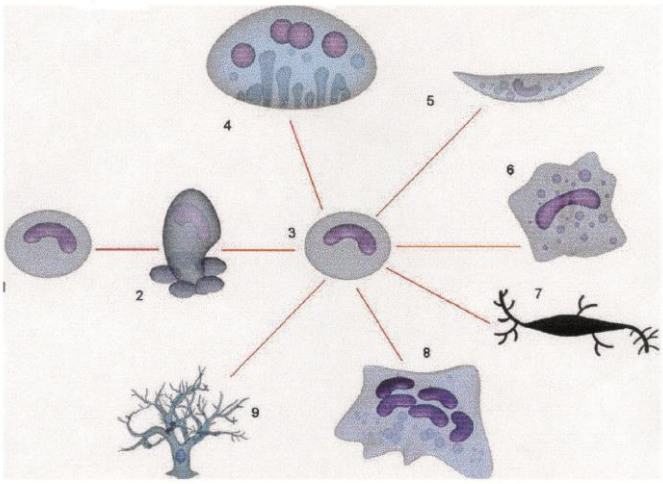

Рис. 189. Система фагоцитирующих мононуклеаров

Функции:

1. это **макрофаг** – осуществляет фагоцитоз (рис. 190), может фагоцитировать более 50 бактерий, макрос – большой);

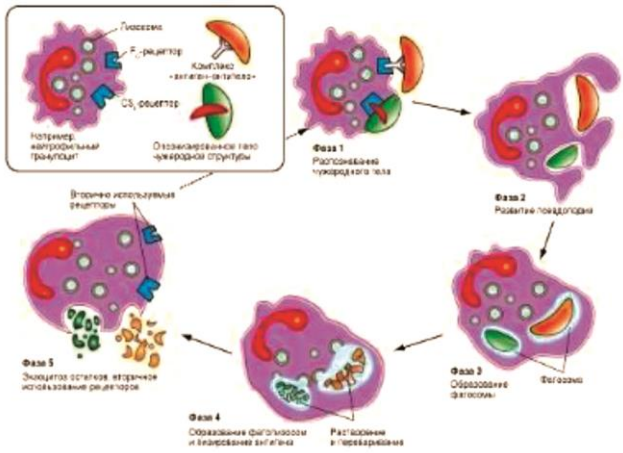

Рис. 190. Фазы фагоцитоза

2. обеспечивает **первое звено иммуннологического ответа** организма на чужеродные антигены (И. И. Мечников) – «антиген-презентирующая клетка» (рис. 191):

Рис. 191*. Проф. И. И. Мечников. За открытие клеточного звена иммунитета получил Нобелевскую премию в области медицины

Антиген-презентирующая клетка (рис. 192):
- первая встречается с антигеном;
- выделяет антигенную детерминанту;
- передает информацию лимфоидным клеткам.

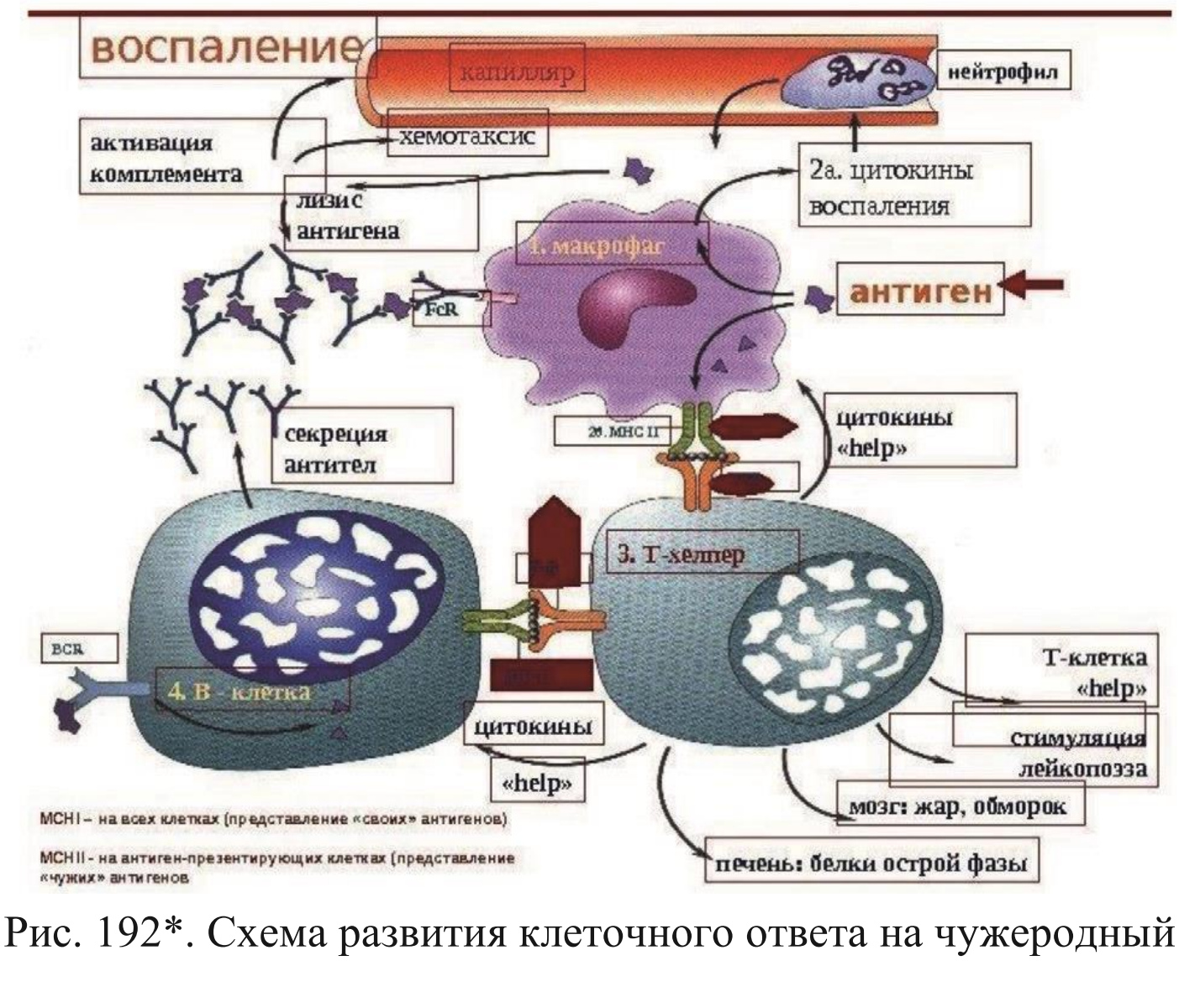

Рис. 192*. Схема развития клеточного ответа на чужеродный антиген

3. **выработка пирогенов** (вещества, повышающие температуру тела у человека);

4. **выработка интерлейкинов** (через них осуществляется регуляция функций других лейкоцитов).

Медицинское значение:

1. при бактериальных инфекциях в крови увеличивается число моноцитов.

Нужно помнить, что основная популяция этих клеток находится в тканях, в очаге воспаления, а через кровь осуществляется только миграция клеток. Однако при наличии воспалительного процесса, когда потребность в фагоцитах возрастает, усиливается и миграция их через кровь, что отражается в анализе крови (рис. 193).

2. выработка пирогенов (повышение температуры тела) является защитной реакцией макроорганизма против развивающейся инфекции, т.к. при повышении температуры размножение микроорганизмов тормозится. Таким образом нет смысла назначать препараты, снижающие температуру тела, если она не достигает 38º С и общее состояние пациента не страдает.

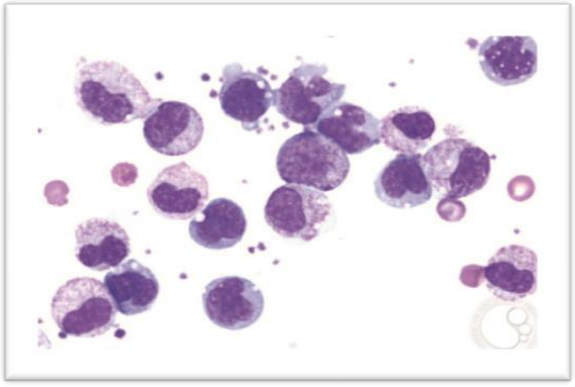

Рис. 193*. Моноцитарный лейкоцитоз (моноцитоз) – увеличение числа моноцитов в крови. Мазок крови. Окраска по Романовскому- Гимзе. Ув. 600.

ЛИМФОЦИТЫ

Происхождение: мезенхима, стволовая клетка лимфоидных органов (рис. 155, 160–162).

Классификация:

1. по размерам;
2. иммунологическая.

Классификация по размерам, выделяют:

1. малые лимфоциты;
2. средние;
3. большие (в норме не выходят в периферическую кровь, т.е. не встречаются в мазке).

Малые лимфоциты (рис. 194):

Размеры 7–8 мкм на стекле;

Ядро:

- округлое;
- в основном конденсированный гетерохроматин – выглядит плотным, темным;

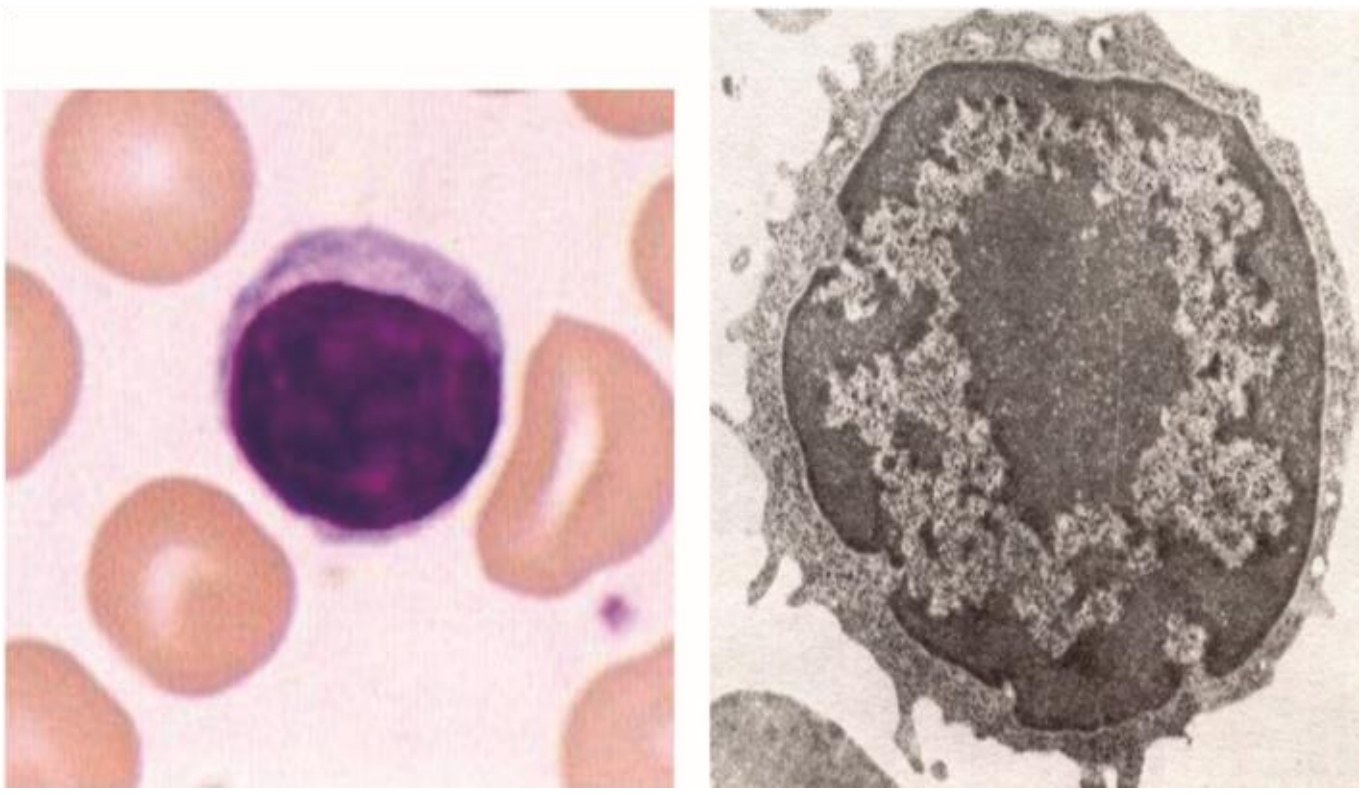

Рис. 194. Малый лимфоцит при светооптическом (Ув. 900) и электронно-микроскопическом (Ув. 5000) исследовании

Цитоплазма:

- узкий ободок цитоплазмы;
- базофильная;
- минимальное количество органелл общего значения, свободные рибосомы.

Функции: не выполняет специфических функций, т.к. нет для этого соответствующих органелл. Из этих клеток дифференцируются другие популяции лимфоцитов.

Средние лимфоциты (рис. 195):

Размеры: 12 мкм на стекле;

Ядро:

- с выемкой;
- хроматин менее конденсирован – есть эухроматин;

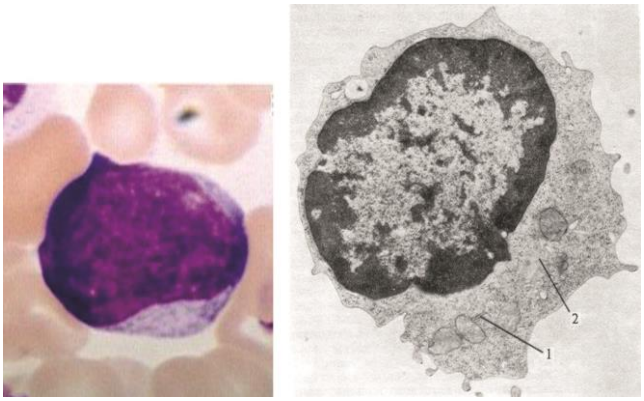

Рис. 195. Средний лимфоцит при светооптическом (Ув. 900) и электронно-микроскопическом (Ув. 3000) исследовании

Цитоплазма:

- более широкая, чем у малого лимфоцита;
- базофильная;
- нет специфических гранул;
- имеются все органеллы общего значения, много свободных рибосом, хорошо развита гранулярная эндоплазматическая сеть, комплекс Гольджи, мало лизосом (т.е. это клетка, активно синтезирующая белки).
- актиносодержащие микрофиламенты.

Иммунологическая классификация лимфоцитов:

- по особенностям рецепторного аппарата (дифференцировочным антигенам плазмолеммы, т.н. кластеры дифференцировки – CD) лимфоидных клеток. Номер после CD указывает порядок открытия кластера.
- выделяют две популяции лимфоцитов:

1. В-лимфоциты (бурсазависимые – предшественники образуются в костном мозге): общий дифференцировочный антиген – CD20;

Функция: обеспечивают **гуморальный иммунитет** через выработку антител.

Разновидности:

1.1. **Во-клетки** – малые лимфоциты – не выполняют специфические функции, по сути являются клетками-предшественниками;;

1.2. **Плазмоциты** – вырабатывают антитела;

1.3. **В-клетки памяти** – сохраняют информацию об антигене (обеспечивают приобретенный иммунитет (рис. 196).

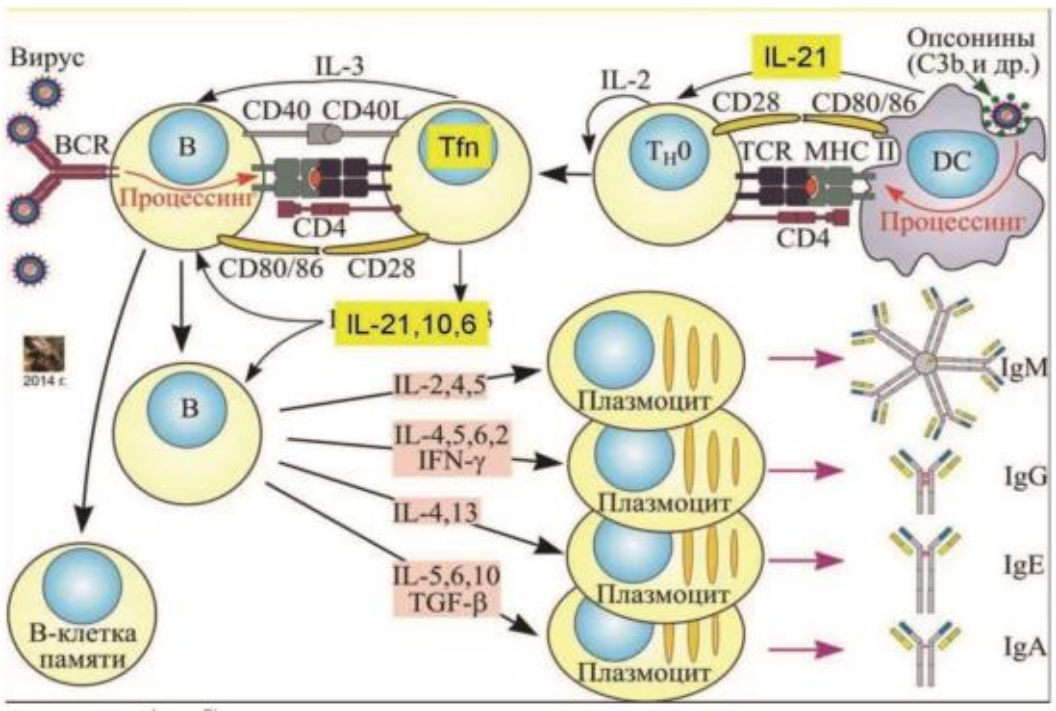

Рис. 196*. Схема, отражающая звенья гуморального иммунитета

2. Т-лимфоциты (тимус зависимые – т.к. предшественники образуются в тимусе): специфический дифференцировочный антиген этих клеток – CD3;

Функция: обеспечивают **клеточный иммунитет** (рис. 197).

Разновидности Т-лимфоцитов:

1. **Т-хелперы** (CD3+,CD4+) – стимулируют трансформацию В-лимфоцитов в плазмоциты;
2. **Т-супрессоры** (CD3+,CD8+) – тормозят функцию плазмоцитов;
3. **Т-киллеры** – цитотоксические (непосредственное разрушение чужеродных клеток с помощью лимфокинов – противоопухолевое действие и отторжение трансплантатов).

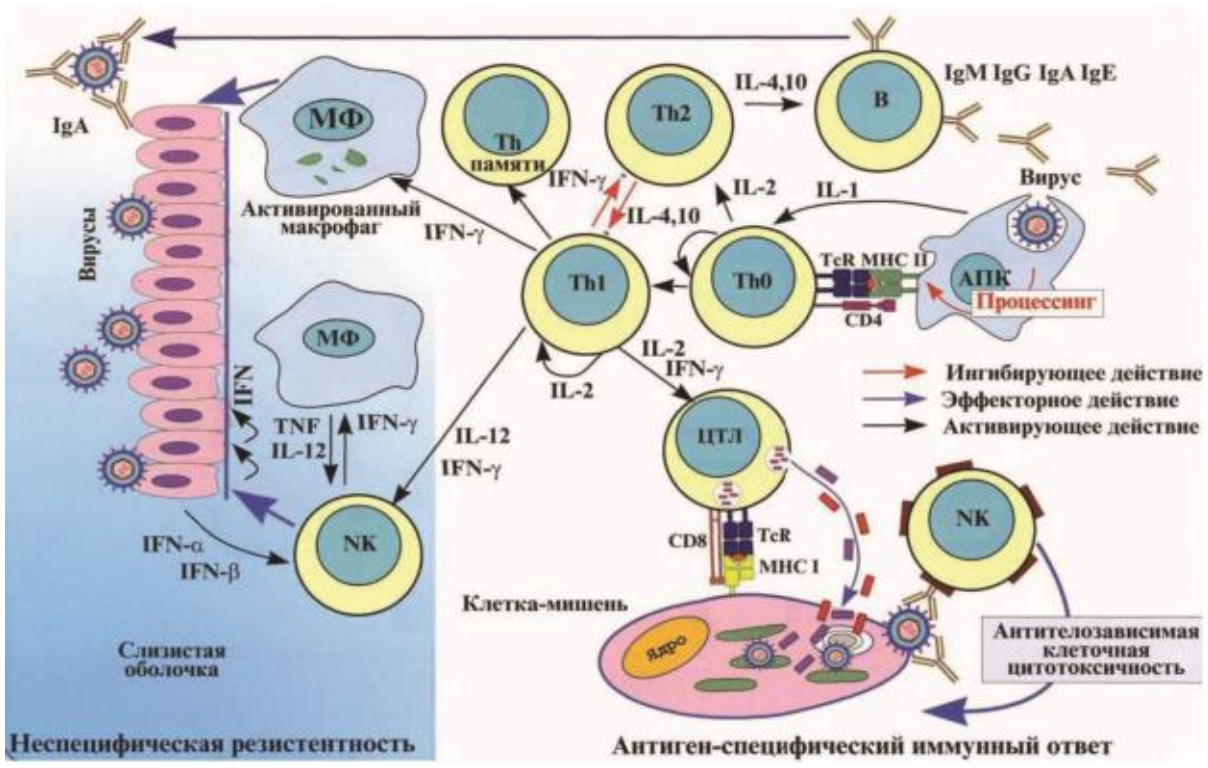

Рис. 197*. Схема, отражающая основные элементы клеточного звена иммунитета

Продолжительность нахождения в крови:

- Т-лимфоциты - до нескольких лет;

- В-лимфоциты – недели, месяцы – мигрируют в соединительные ткани.

Движение – средние лимфоциты:
1. активное, за счет образования псевдоподии;
2. пассивное, с током крови.

Медицинское значение: количество В-лимфоцитов в крови в основном увеличивается (лимфоцитоз) при вирусных инфекциях (рис. 198).

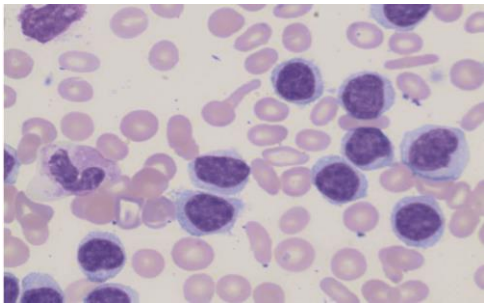

Рис. 198*. Увеличение числа лимфоцитов в периферической крови – лимфоцитоз

Нормы крови:

1. **Показатели норм крови у взрослых людей (гемограмма):**

- количество форменных элементов в 1 литре (СИ)*:

Показатели	Мужчины	Женщины
Эритроциты в 1 л.	4,0-–5,1x10^{12}	3,7–4,7x10^{12}
Ретикулоциты %	0,2–1,2	
Лейкоциты в 1 л.	4,0–8,8x10^{3}	
Тромбоциты в 1 л.	180–320x10^{3}	

- Подсчет осуществляется: в камере Горяева или на геманализаторах.

* – здесь и далее показатели соответствуют нормам, введенным в клиническую практику Приказом Минздравсоцразвития РФ от 16.04.2008 № 175н.

2. **Лейкоцитарная формула**, % соотношение между отдельными видами лейкоцитов

Нейтрофилы		%
	палочкоядерные	1–6
	сегментоядерные	47–72
Базофилы		0–1
Эозинофилы		0,5–5
Лимфоциты		19–37
Моноциты		3–11

- подсчет: на стекле или в геманализаторе.

3. **Иммунограмма:**

- % соотношение популяций лимфоцитов по дифференцировочным антигенам:

Популяция	Антиген (кластер дифференцировки)	% в периферической крови
Т-лимфоциты	CD3	67–76%
Т-хелперы	CD3 и CD4	38–46%
Т-супрессоры	CD3 и CD8	31-40%
Соотношение хелперы/супрессоры –1,0–1,5		
В-лимфоциты	CD20	11–16%

- подсчет: иммунофенотипирование на проточном цитометре

Рекомендуемые электронно-образовательные ресурсы по теме:

1. **электронно-образовательный ресурс** ʧts ǥǭfɲstsdẓsǥǭʯ ɲ fɲʂ ǭdʒ ʧtɕ ʧ⊙ɩ⊙ɩs⊙dʒ

¯ 1 ï çȿ tɕtsɘ˩ è; fɲfɲ dẓ⊙

https://www.youtube.com/watch?v=qJtNs-wtdRc&t=14s

¯ 18 ï çȿ tsfɲsdẓ ʔ dʒsʟǥè; fɲfɲ dẓ⊙

https://www.youtube.com/watch?v=5Mcz8QQ5l64&t=26s

¯ 19 ï çʃ ǭdʒᵂ ⊙sǭʯ ɲ fɲʂ ǭʔ ɮʟɲ dẓè; fɲfɲ dẓ⊙

https://www.youtube.com/watch?v=JK8iTLcynmM&t=20s

¯ 20 ï çʉ ɲ dɮ ʟɲ dẓ⊙è; fɲfɲ dẓ⊙

https://www.youtube.com/watch?v=N9mYp9FCU4s&t=23s

¯ 21 ï çʊǭdʒzfɲè; fɲfɲ dẓ⊙

https://www.youtube.com/watch?v=0ePxMOe7PGw&t=34s

2. **учебный фильм**:

çʈ ⊙ʙtsls⊙ǥɲ dʒ⊙stsdẓsǥǭʯ ɲ fɲʂ tsǥts ⊙dẓ⊙dẓǭʟ⊙ststɕ⊙è; fɲfɲ dẓ⊙

https://www.youtube.com/watch?v=_vels03szmo

3. **интерактивная аудио-видеолекция** (ɼ ʆ ʊ):

¯ 4 ï çʉ tsʙfɲsɘɲ dẓdẓs fɲsɲ ʜǭdẓʃsɲ dẓ dẓ ɲ ls⊙dẓǭè; fɲfɲ dẓ⊙

https://www.youtube.com/watch?v=HGNq4NrK2Mc&t=30s

¯ 3⊙ï çʅ tstɕdʒ⊙dẓ dẓ ɲ ʧts⊙⊙ʟ⊙sɲ dɮ ʔ ʕtɕsɘǭ ɮ ɲ dẓsɘɲ ʕ⊙è; fɲfɲ dẓ⊙

https://www.youtube.com/watch?v=YueNspoX9Rw

4. ЭНДОКРИННАЯ СИСТЕМА

Эндокринная система организма человека состоит из эндокринных желез и гормонопродуцирующих клеток неэндокринных органов.

ЭНДОКРИННЫЕ ЖЕЛЕЗЫ

Основные признаки, характерные для эндокринных желез:

1. по строению это паренхиматозные органы;
2. они вырабатывают (синтезируют) гормоны. **Гормоны** – биологически активные вещества, оказывающие через клеточные рецепторы регуляторный эффект на уровень обмена и функциональную активность клеток и органов. Орган, на который оказывает влияние гормон, называется **орган-мишень**;
3. это железы внутренней секреции – т.е. не имеют выводных протоков;
4. гормоны выделяются (секретируются) непосредственно в кровь;
5. из сосудов характерно наличие синусоидных капилляров;
6. эндокринные клетки имеют развитый синтетический и секреторный аппарат:

6.1. если синтезируемый гормон пептидной (белковой) природы – в этом случае в секреторной клетке будет хорошо развита гранулярная эндоплазматическая сеть, комплекс Гольджи и секреторные гранулы;

6.2. если клетка синтезирует стероидный гормон – в цитоплазме будут хорошо представлены гладкая эндоплазматическая сеть, комплекс Гольджи и митохондрии.

Классификация эндокринных желез:

1. Центральное звено эндокринной системы:

1.1. гипоталамус (нейросекреторные ядра);
1.2. гипофиз;
1.3. эпифиз.

2. Периферическое звено эндокринной системы:

2.1. **гипофиз зависимые органы;**

2.1.1. щитовидная железа (тироциты);
2.1.2. надпочечники (кора);
2.1.3. гонады (яичник, яичко).

2.2. **гипофиз не зависимые органы:**

2.2.1. паращитовидная железа;

2.2.2. щитовидная железа (парафолликулярные эндокриноциты);

2.2.3. надпочечники (мозговое вещество);

2.2.4. одиночные гормонопродуцирующие клетки;

2.2.5. эндокринная часть поджелудочной железы (панкреатические островки).

4.1. ЦЕНТРАЛЬНЫЕ ОРГАНЫ ЭНДОКРИННОЙ СИСТЕМЫ

- гормоны, вырабатываемые этими органами, действуют на другие эндокринные железы. Таким образом центральные органы регулируют деятельность других эндокринных (центральных и периферических) органов (рис. 199).

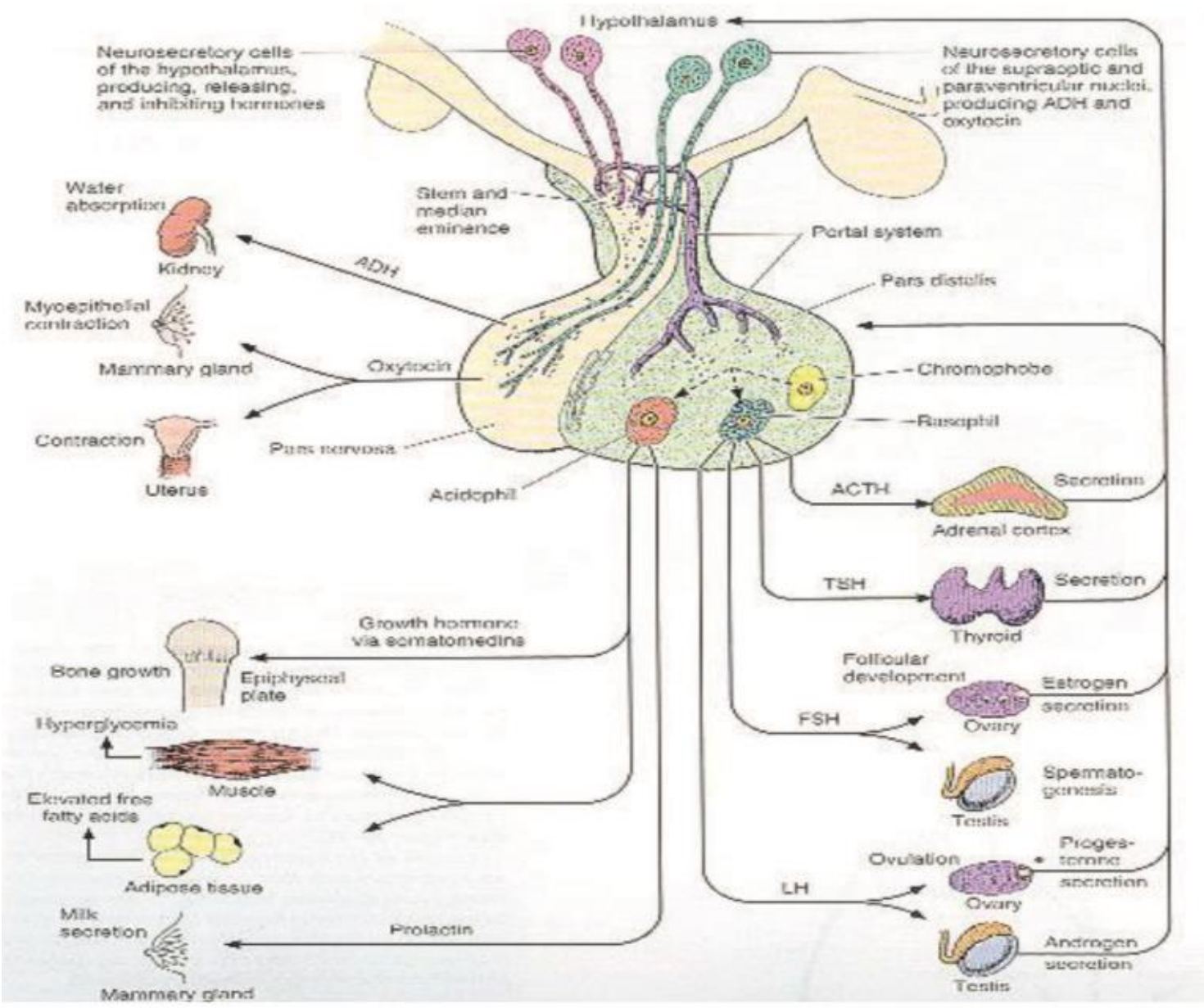

Рис. 199*. Схема организации эндокринной системы

ГИПОТАЛАМУС

Функции:

1. обеспечивает связь эндокринной с нервной системой;
2. высший вегетативный центр;
3. регуляция деятельности эндокринных желез.

Общие сведения:

- подбугровая область промежуточного мозга (рис. 200);
- образует стенку и дно третьего мозгового желудочка;
- белое и серое вещество;
- серое вещество представлено 32 парами ядер, распределенными в трех зонах: передний, средний и задний гипоталамус.

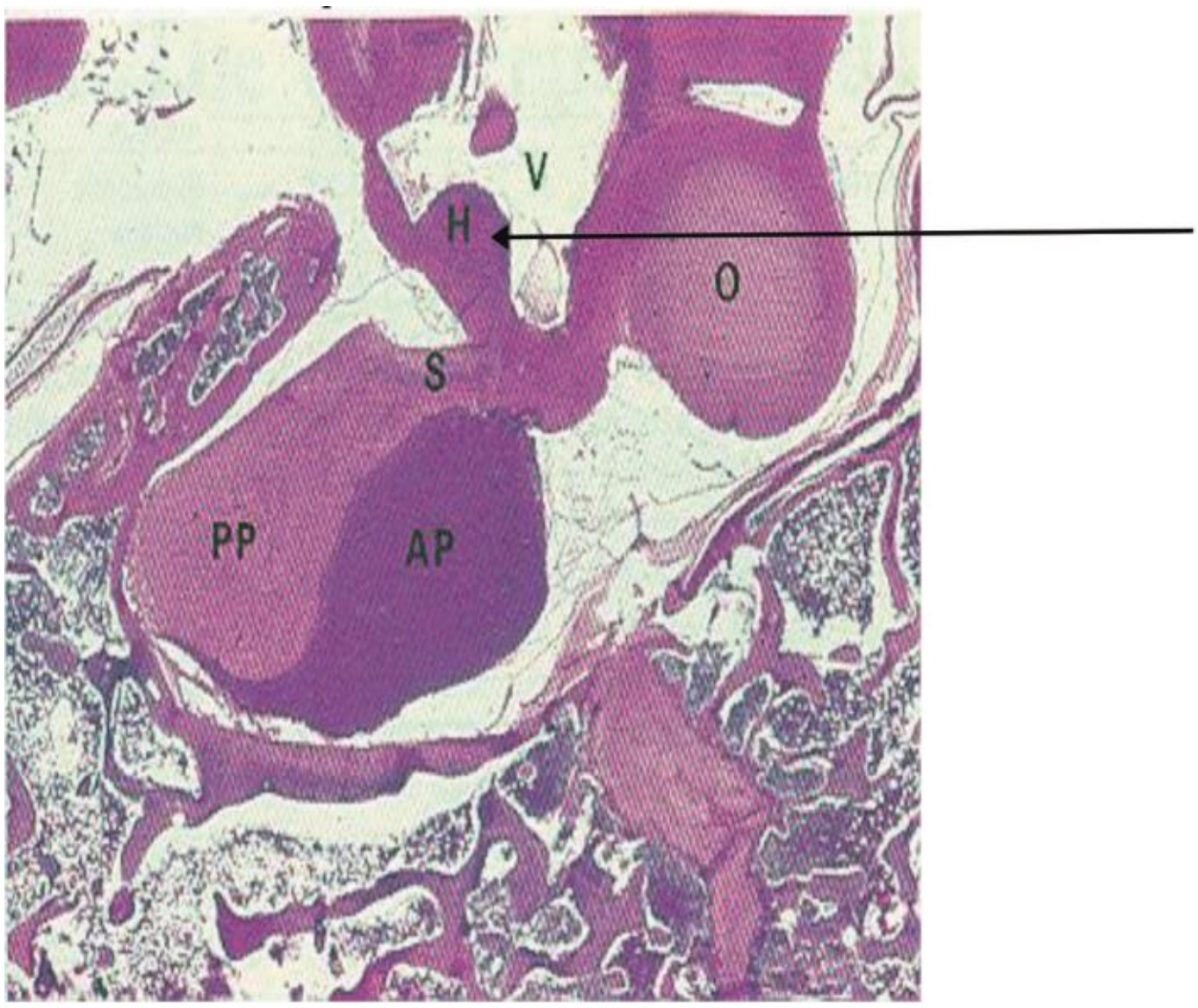

Рис. 200*. Подбугровая область промежуточного мозга.
Гипоталамус (H) обозначен стрелкой

Гистология:

- белое вещество – отростки нервных клеток – миелиновые нервные волокна;
- ядра – скопления нейронов (рис. 201);
- характеристика нейронов:
  1. по функции – нейросекреторные;
  2. по строению – мультиполярные.

- в теле нейронов синтезируются пептидные гормоны (пептиды), а, значит, развиты гранулярная эндоплазматическая сеть, комплекс Гольджи и секреторные гранулы;
- по аксонам нейронов секреторные гранулы в составе мембранных пузырьков транспортируются к аксо-вазальным синапсам.

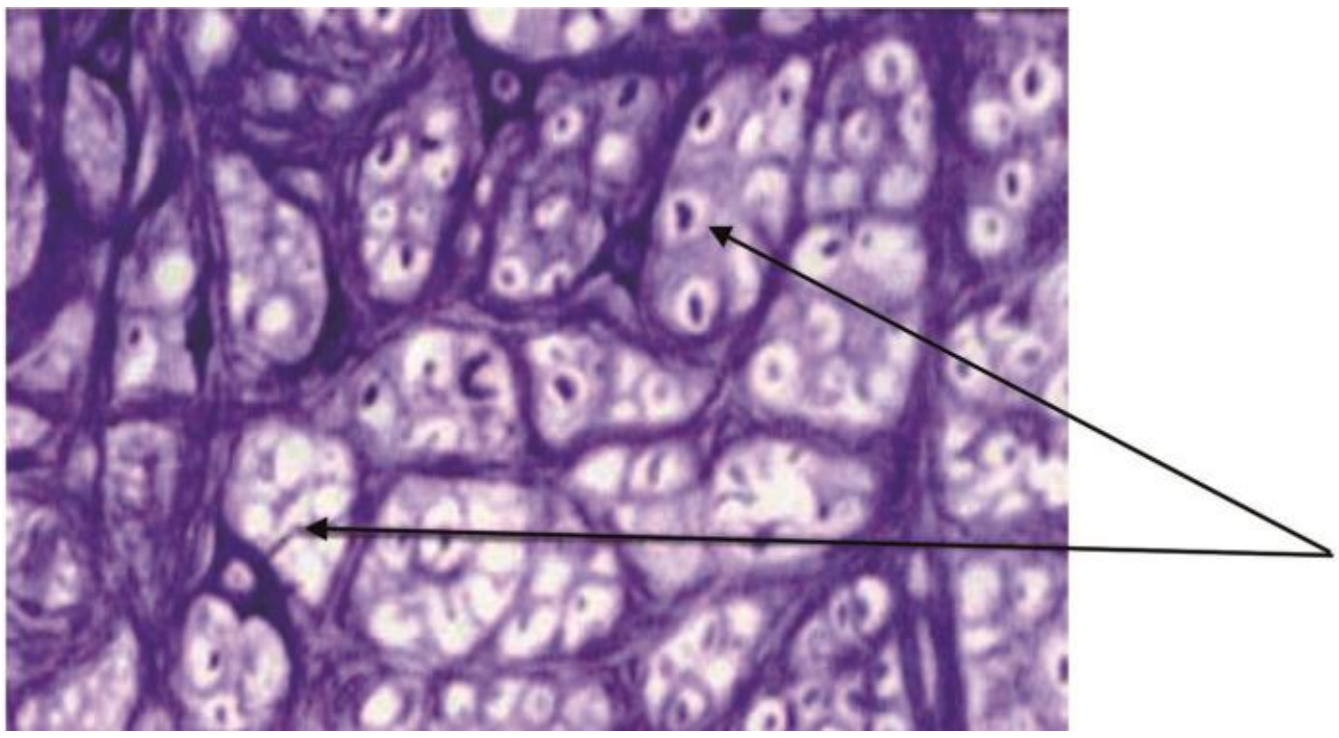

Рис. 201. Ядра гипоталамуса. Нейроэндокринные клетки в составе ядер обозначены стрелкой. Окраска гематоксилином и эозином. Ув. 900

Передний гипоталамус:

- парные супраоптические и паравентрикулярные ядра

Супраоптическое ядро:

Характеристика нейронов:

1. крупные размеры;
2. мультиполярные;
3. нейросекреторные клетки

Продуцируют: **вазопрессин** (антидиуретический г-н – АДГ);

Биологическое действие:

1. суживает просвет кровеносных сосудов;
2. повышает артериальное давление;
3. обеспечивает всасывание воды в мочевых канальцах почки (реабсорбцию).

Медицинское значение: нужно помнить, что у пациента за счет изменения продукции вазопрессина может развиваться т.н. несахарный диабет, имитирующий клиническую картину сахарного диабета (полиурию, сухость во рту, жажду). Однако при этом заболевании при проведении исследований в крови не обнаруживается повышение сахара, так же, как и нет появления сахара в моче.

Паравентрикулярное ядро:

Характеристика нейронов:

1. крупные размеры нейронов;
2. мультиполярные;
3. нейросекреторные клетки.

Продуцируют: **окситоцин.**

Биологическое действие:

- стимулирует гладкую мускулатуру матки и молочных желез.

Медицинское значение:

1. окситоцин выпускается как фармакологический препарат для использования в акушерской практике для остановки маточных кровотечений;
2. концентрация окситоцина резко повышается в крови во время полового акта при достижении оргазма – «гормон счастья»;
3. окситоцин стимулирует пролиферацию стволовых клеток скелетной мускулатуры, улучшая регенерацию последней при повреждении;
4. усиливает противомикробную функцию фагоцитов, действие антибактериальных препаратов.

Аксоны нейронов этих ядер проходят через гипофизарную ножку в заднюю долю гипофиза, где образуют аксо-вазальные синапсы. Такая система доставки гормона называется: **гипоталамонейрогипофизарная система** (рис. 202).

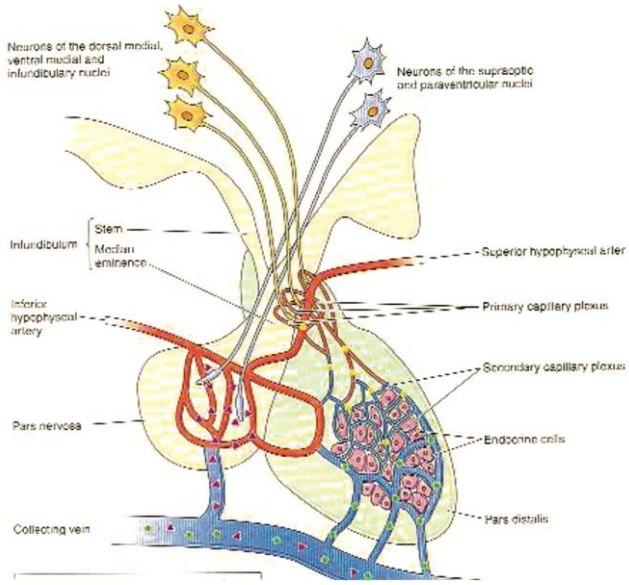

Рис. 202*. Гипоталамо-нейрогипофизарная и гипоталамо-аденогипофизарная системы

Средний гипоталамус:

ядра: аркуатное (серого бугра) и вентромедиальное:

Характеристика нейронов:
1. мелкие нейроны;
2. мультиполярные;
3. нейросекреторные.

Продуцируют 2 группы нейрогормонов, регулирующих функцию аденогипофиза:

1. **либерины** – стимулирующие функцию клеток аденогипофиза:
   - соматолиберин;
   - гонадолиберин;
   - тиролиберин;
   - кортиколиберин.

2. **статины** – угнетающие функцию:
   - соматостатин;
   - гонадостатин;
   - тиростатин;
   - кортикостатин.

Аксоны нейронов проходят в медиальную эминенцию и образуют аксовазальные синапсы на первичной капиллярной сети верхней гипофизарной артерии (рис. 202):

- гормоны поступают по аксонам, накапливаются в синапсах и поступают в капилляры первичной сосудистой сети;
- первичная капиллярная сеть в гипофизарной ножке собирается в портальные вены, которые проходят в аденогипофиз и распадаются на вторичную капиллярную сеть;
- капилляры контактируют с аденоцитами гипофиза;
- такая система доставки гормонов называется: г**ипоталамоаденогипофизарная система.**

ГИПОФИЗ

- регулирует функцию периферических желез внутренней секреции.

Общие сведения: расположен непосредственно под гипоталамусом, подвешен на ножке в турецком седле (рис. 203).

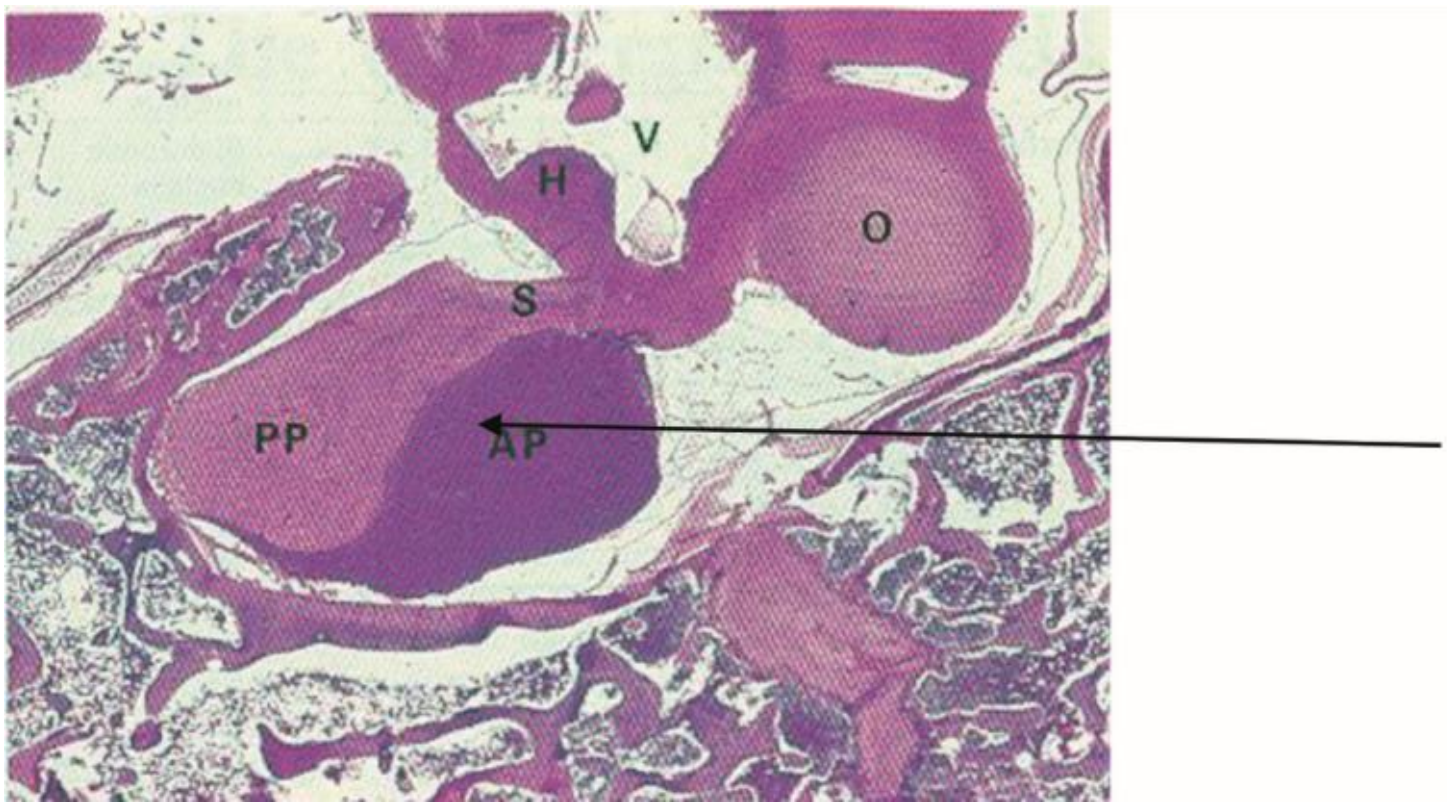

Рис. 203*. Подбугровая область промежуточного мозга. Гипофиз обозначен стрелкой

Развитие – участвуют три эмбриональных зачатка (рис. 204):

1. **эктодерма** – эпителиальный гипофизарный карман первичной ротовой полости – дает аденогипофиз;
2. **нейроэктодерма** – выпячивание дна мозгового желудочка – дает нейрогипофиз;
3. **мезенхима** – строма органа.

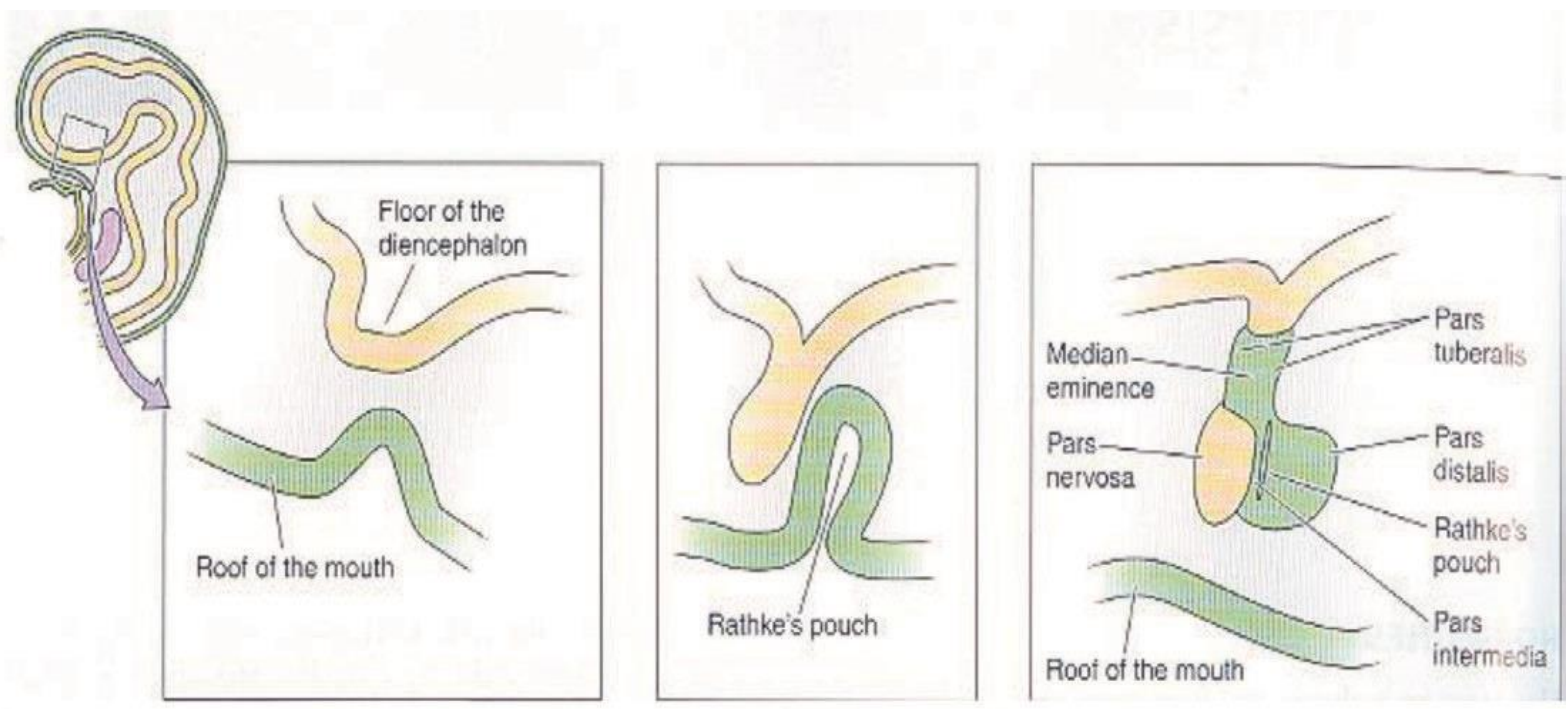

Рис. 204*. Схема источников развития адено – и нейрогипофиза

Строение: паренхиматозный орган, состоит из стромы и паренхимы.

Строма:

1. покрыт соединительно-тканной **капсулой** из плотной неоформленной соединительной ткани (рис. 205);
2. от капсулы вглубь органа отходят соединительнотканные **прослойки** из плотной неоформленной соединительной ткани, которые делят орган на доли

3. внутри доли – **рыхлая соединительная ткань** с большим количеством синусоидных капилляров из вторичной сосудистой сети гипоталамоаденогипофизарной системы.

Источник развития всех тканей стромы – мезенхима.

Паренхима

- состоит из трех долей (рис. 205):

передняя – относится к аденогипофизу;

средняя – относится к аденогипофизу;

задняя – относится к нейрогипофизу.

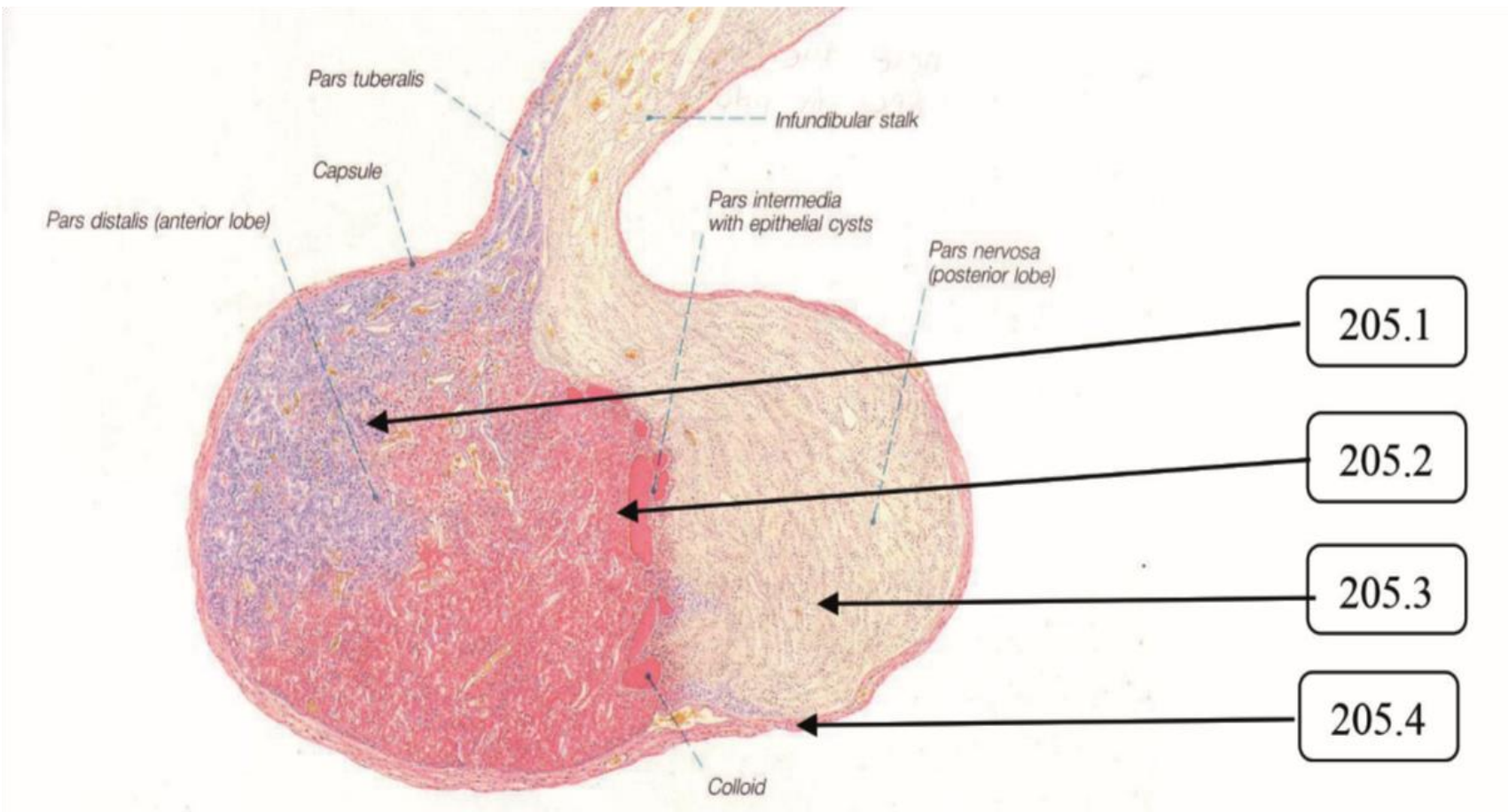

Рис. 205. Гистологическое строение гипофиза: 205.1. – передняя доля; 205.2. – средняя доля; 205.3. – задняя доля (нейрогипофиз); 205.4. – капсула. Окраска: гематоксилином и эозином. Ув. 10 (лупа)

Передняя доля:

- паренхима представлена эпителиальными тяжами из эндокриноцитов (рис. 206):

Разновидности **эндокриноцитов:**

I. хромофобные;

II.хромофильные:

2.1. базофильные:

2.1.1. кортикотропоциты;

2.1.2. тиротропоциты;

2.1.3. гонадотропоциты.

2.2. ацидофильные:

2.2.1. соматотропоциты;

2.2.2. маммотропоциты.

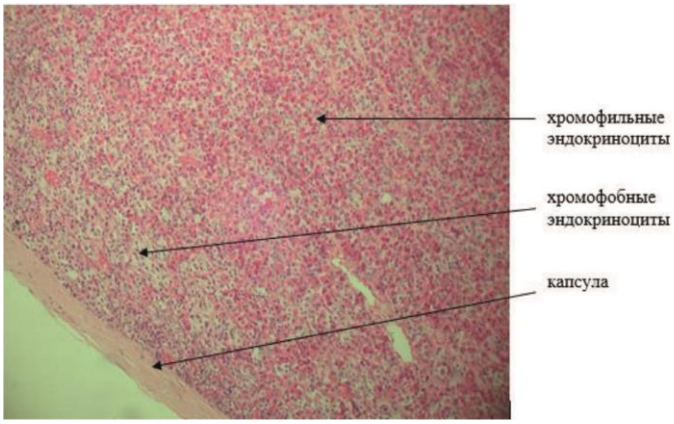

Рис. 206. Гистологическое строение передней доли гипофиза.
Окраска: гематоксилином и эозином. Ув. 100

Хромофобные эндокриноциты:

- 70% всех эндокриноцитов;
- цитоплазма окрашивается бледно, т.к. слабо воспринимает красители;
- цитоплазма не содержит гранул, очень слабо развит комплекс Гольджи;
- клетки не контактируют с кровеносными капиллярами;

Функция: камбиальные клетки – из них развиваются хромофильные.

Хромофильные эндокриноциты:

- цитоплазма содержит интенсивно окрашивающиеся гранулы;
- в зависимости от того, какой гранулы воспринимают краситель выделяют:

1. базофильные эндокриноциты;
2. ацидофильные эндокриноциты.

Функция клеток определяется гормоном в гранулах.

Базофильные эндокриноциты:

- до 10% всех эндокриноцитов;
- более крупные, чем ацидофильные клетки;
- секреторные гранулы – гликопротеиды – базофилия;
- в клетках хорошо выражены гранулярнаяэндоплазматическая сеть, комплекс Гольджи, митохондрии, секреторные гранулы.

Кортикотропоцит:

- клетки неправильной формы;
- ядра дольчатые;

- гранулы мелкие – 200–250 нм, расположены на периферии клетки, с отчетливо выраженной мембраной и электронноплотной сердцевиной;

Функция: вырабатывают кортикотропин (АКТГ),

Биологическое действие гормона: регулирует функцию гипофиз зависимых зон коры надпочечника.

Регуляция функции: кортиколиберины и кортикостатины ядер гипоталамуса.

Тиротропоцит:

- клетки неправильной (полигональной) формы;
- секреторные гранулы мелкие – 80–150 нм,

Функция: вырабатывает тиротропин (ТТГ);

Биологическое действие: регулирует функцию тироцитов щитовидной железы.

Регуляция функции: тиролиберины и тиростатины ядер гипоталамуса.

Гонадотропоцит:

- округлой или овальной формы;
- эксцентрично расположенное ядро;
- рядом с ядром – светлое пятно – макула – комплекс Гольджи;
- гранулы –200–300 нм в диаметре;

Функция - продуцируют:

1. **Фоллитропин** (ФСГ):

Биологическое действие: регулирует развитие женских или мужских половых клеток;

2. **Лютропин** (ЛГ):

Биологическое действие: стимулирует рост и развитие желтого тела в яичниках или интерстициальных клеток яичек.

Регуляция функции: гонадолиберины и гонадостатины ядер гипоталамуса.

Ацидофильные эндокриноциты:

- 20% всех эндокриноцитов передней доли;
- крупнее хромофобных, но мельче базофильных;
- ядра – в центре клетки;
- гранулы окрашиваются оксифильно эозином;
- при электронной микроскопии: выражены комплекс Гольджи, крупные митохондрии.

Соматотропоцит:

- гранулы диаметром 200–400 нм, шаровидной формы;

Функция: продуцируют – Соматотропин (СТГ);

Биологическое действие гормона: стимуляция роста тканей организма;

Регуляция функции: соматолиберины и соматостатины ядер гипоталамуса.

Медицинское значение:

1. при недостатке выработки соматотропина (причина может быть связана как с гипоталамусом, так и с гипофизом) в детском возрасте, затормаживается рост, формируются т.н. карлики;

2. при усилении выработки соматотропина в детском возрасте формируются люди высокого роста – гигантизм (рис. 207);

Рис. 207*. Проявления эндокринных нарушений в гипоталямо-гипофизарной системе. Гигантизм и гипофизарный нанизм

3. при усилении выработки соматотропина у взрослых людей (чаще всего причина – в развитии доброкачественной опухоли – аденомы гипофиза из соматотропоцитов) – разрастаются дистальные отделы конечностей, челюсти – т.н. акромегалия (рис. 208).

Маммотропоцит:

- гранулы самые крупные – 500–600 нм в диаметре; - продуцирует – пролактин (ЛТГ):

Биологическое действие гормона:

1. стимулирует процесс образования молока (лактацию) в молочной железе;

Рис. 208*. Проявления эндокринных нарушений в гипоталамо-гипофизарной системе. Акромегалия

2. задерживает редукцию желтого тела беременности в яичнике.

Медицинское значение: именно поэтому не наступает новая беременность, пока женщина кормит грудью ребенка.

Средняя доля:

- так же как передняя доля является аденогипофизом;
- представляет из себя тяжи из базофильных эндокриноцитов (рис. 209);

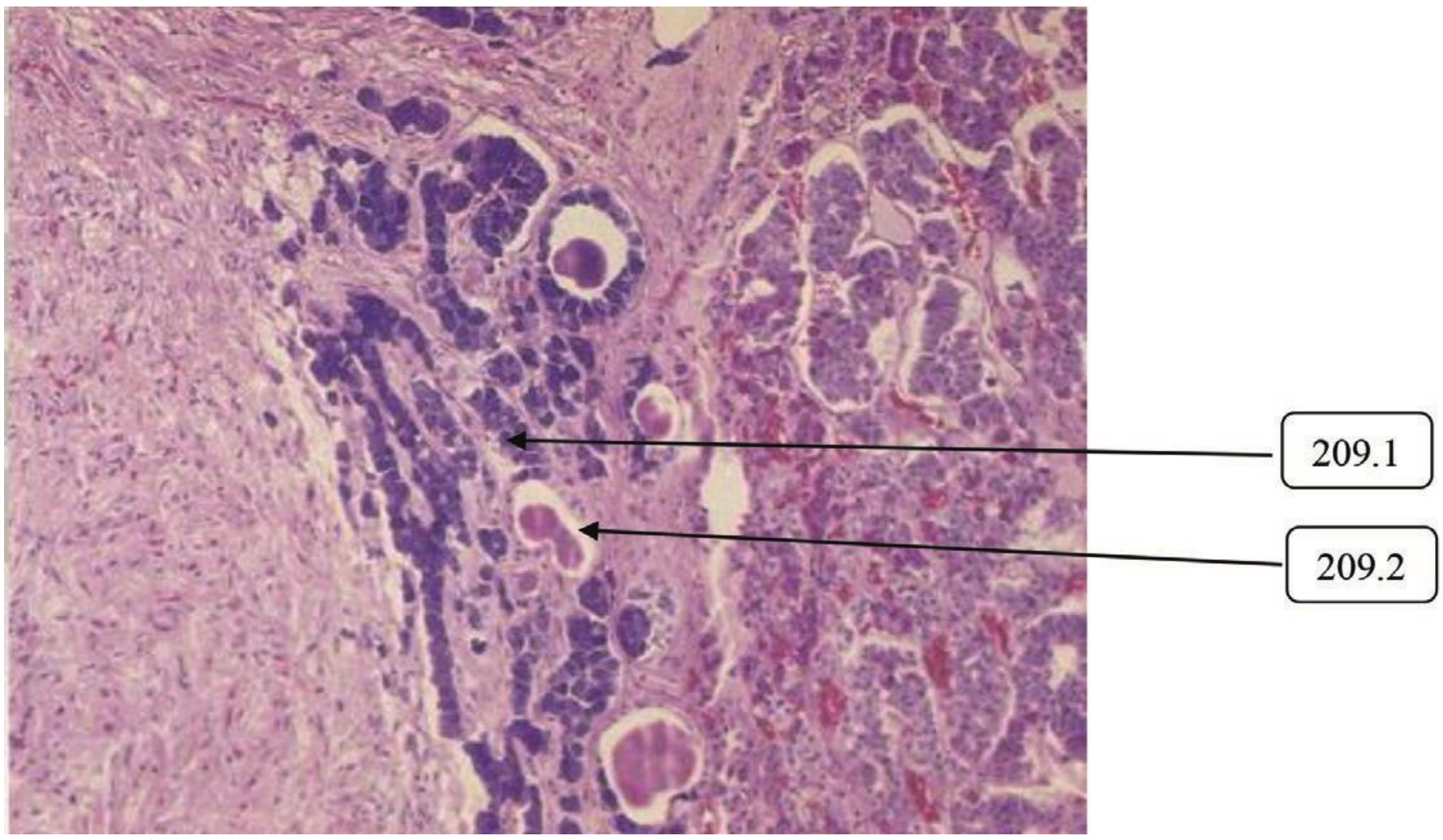

Рис. 209. Гистологическое строение средней доли гипофиза. 209.1. – тяжи базофильных эндокриноцитов; 209-2 – фолликулоподобные структуры. Окраска: гематоксилином и эозином. Ув. 200

- полигональной формы;
- содержат в цитоплазме гликопротеидные гранулы 200–300 нм в диаметре;

Функция: продуцируют:

1. **Меланотропин** (МСГ) – стимулирующий пигментный обмен;
2. **Липотропин** – стимулирует жировой обмен.

- в строме в тонких прослойках РСТ между синусоидыми капиллярами встречаются фолликулоподобные структуры – накопление секрета между клетками.

Задняя доля: – это нейрогипофиз;

Строение (рис. 210):

1. клетки – нейроглия – **питуициты**:

- отростчатой формы;
- отростки контактируют со стенкой сосудов;

2. многочисленные нервные **миелиновые волокна** – аксоны нейросекреторных клеток паравентрикулярных и супраоптических ядер переднего гипоталямуса, которые проходят через гипофизарную ножку в заднюю долю гипофиза и образуют аксо-вазальные синапсы – гипоталамонейрогипофизарная система;

Функция: по этим аксонам в синапсы стекает секрет нервных клеток, это гормоны:

1. вазопрессин;
2. окситоцин (см. передний гипоталамус).

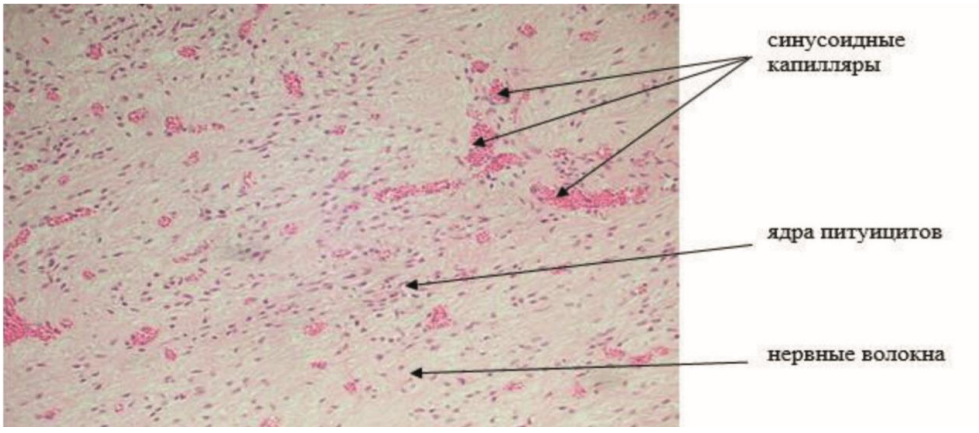

Рис. 210. Гистологическое строение задней доли гипофиза. Окраска: гематоксилином и эозином. Ув. 200

3. **скопления секрета** в виде капель секрета – т.н. тельца Херринга (Herring bodies – это перерастянутые секретом синапсы (рис. 211).

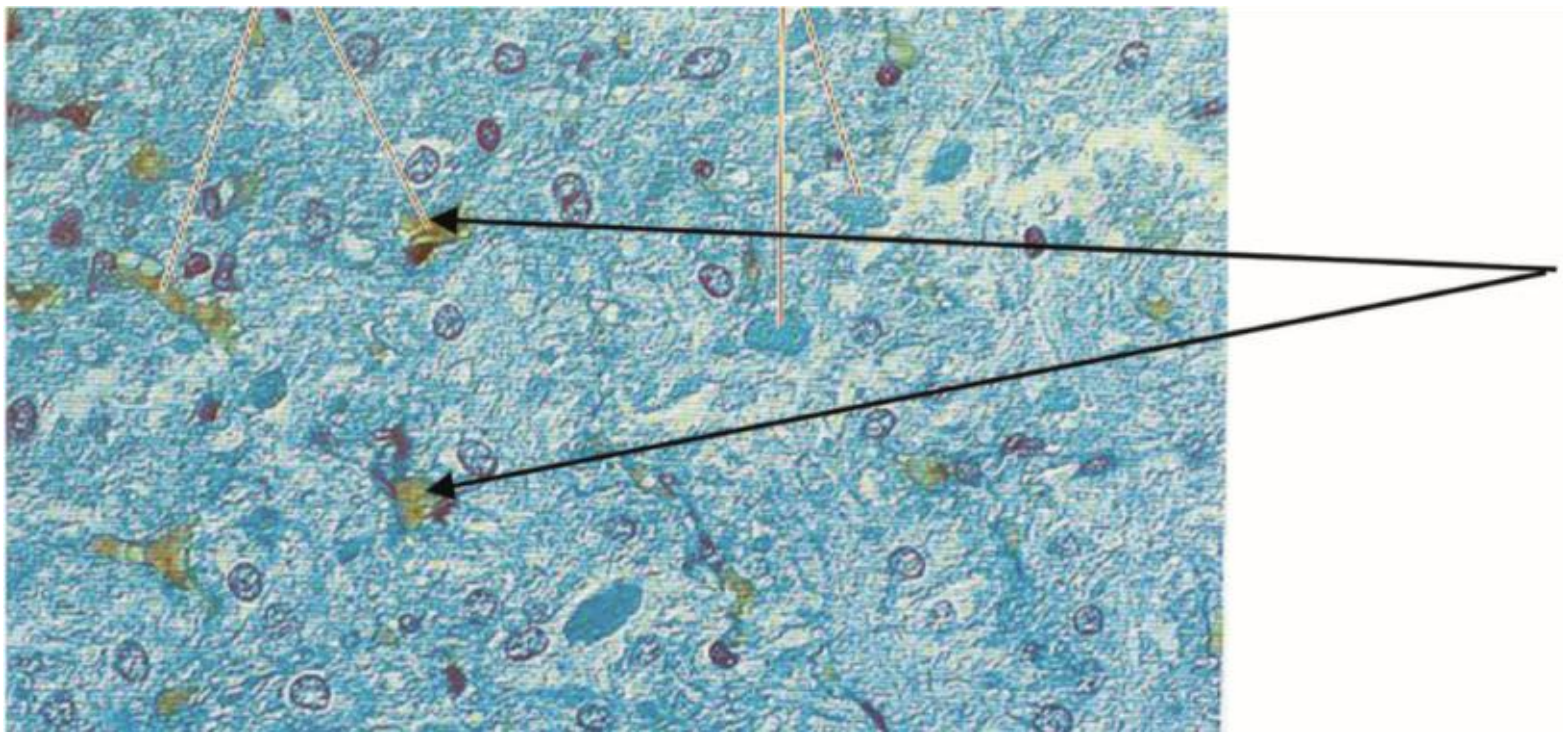

Рис. 211. Гистологическое строение задней доли гипофиза. Herring bodies отмечены стрелками. Окраска: метиленовая синь. Ув. 400

ЭПИФИЗ

Общие сведения:

- орган (pineal gland) расположен между полушариями большого мозга и мозжечком (рис. 212);
- утолщение крыши промежуточного мозга – 5–8 мм.

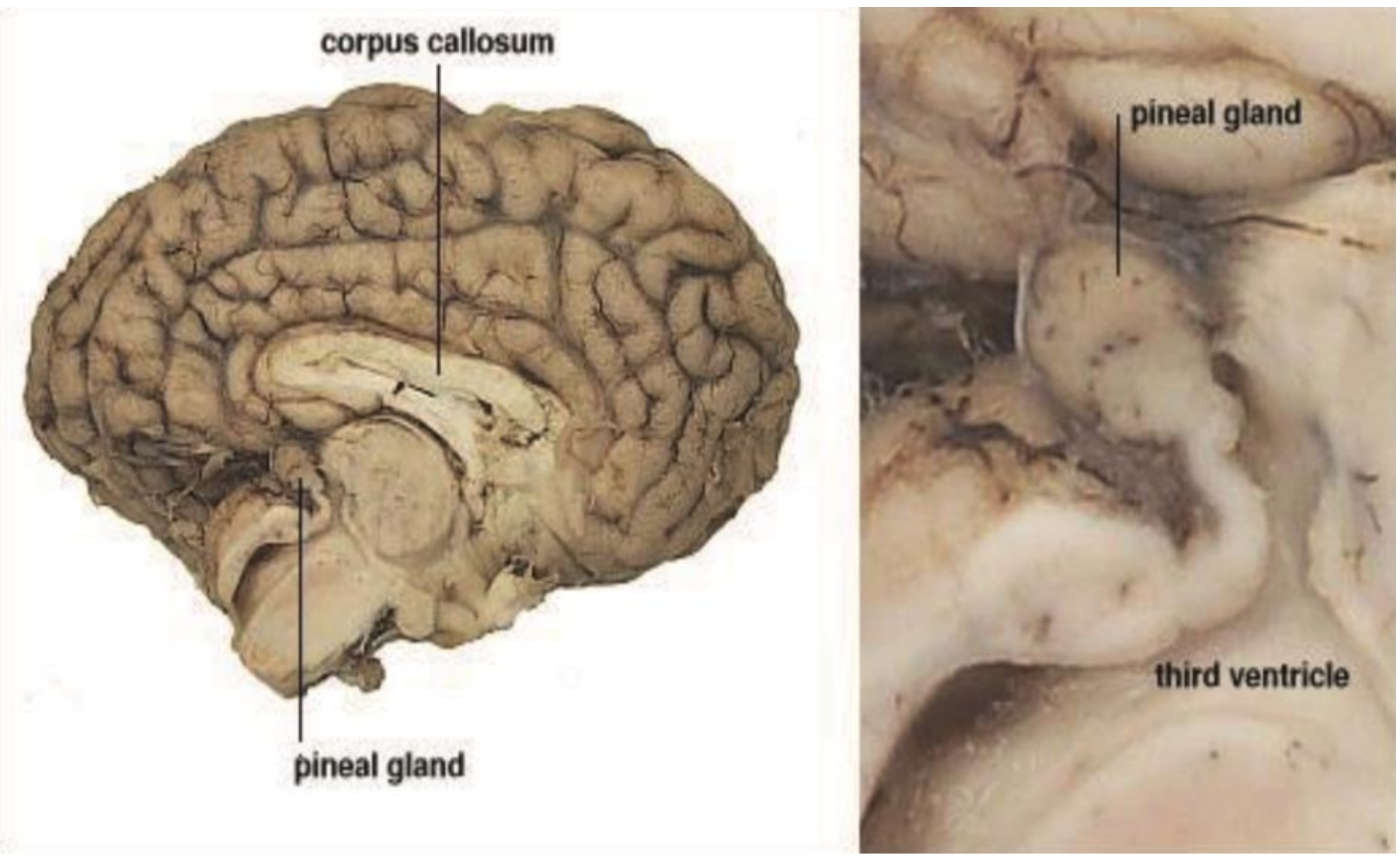

Рис. 212*. Анатомическое расположение эпифиза (pineal gland)

Функция:

- принимает участие в регуляции циклических изменений в организме, связанные с суточными изменениями уровней освещенности.

Источники развития:

1. нейроэктодерма – паренхима;
2. мезенхима – строма органа.

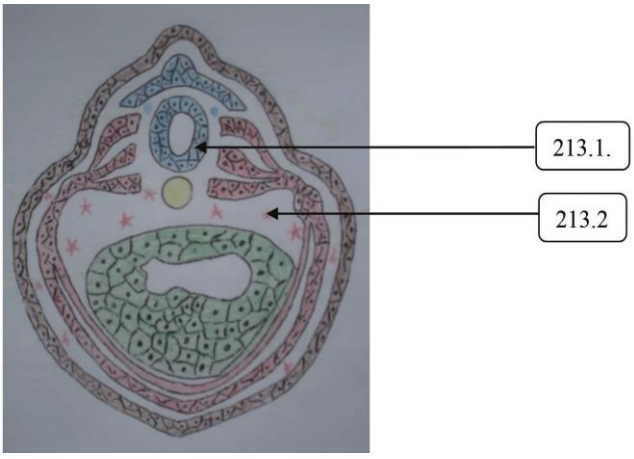

Рис. 213. Срез зародыша на стадии осевого комплекса зачатков органов.
213.1. – нервная трубка; 213.2. – мезенхима. Оригинальный рисунок

Строение:

Орган паренхиматозный, состоит из:

1. стромы;
2. паренхимы.

Строма органа:

1. **соединительно-тканная капсула** из плотной неоформленной соединительной ткани (рис. 214);
2. от капсулы – **соединительно-тканные прослойки** – септы, делящие железу на дольки;
3. внутри долек – **нейроглия**, синусоидные капилляры.

Источник развития всех тканей стромы один – мезенхима.

Паренхима органа:

Структуры внутри долек:

1. секреторные клетки – **пинеалоциты**:

- складчатое пузырьковидное ядро с выраженным ядрышком;
- длинные отростки, оканчивающиеся булавовидными утолщениями на стенках кровеносных сосудов;
- при электронной микроскопии в цитоплазме: много микротрубочек, включения липидов, митохондрии, комплекс Гольджи, агранулярная эндоплазматическая сеть.

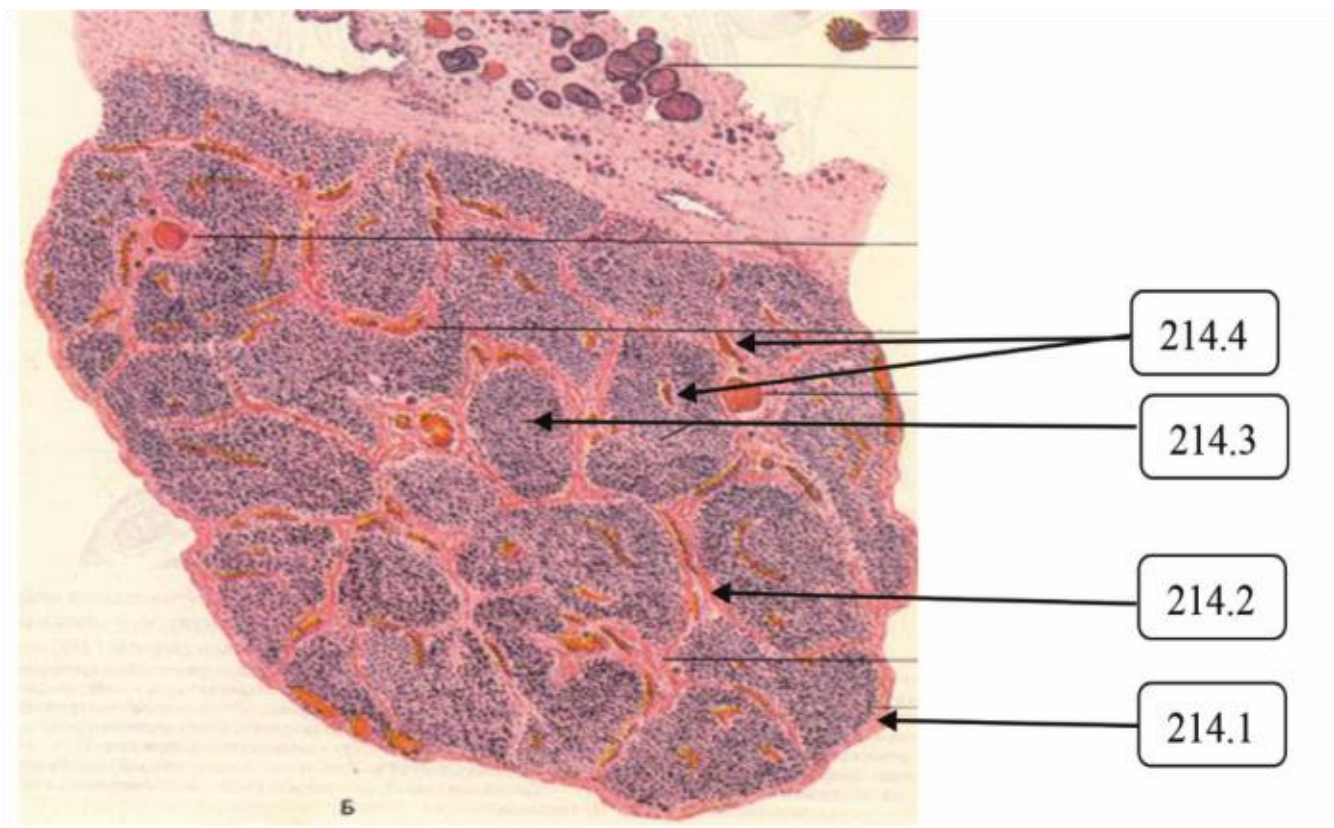

Рис. 214*. Гистологическое строение эпифиза: 114.1. – капсула; 114.2. – септы; 114.3. - паренхима; 114.4. – синусоидные капилляры. Окраска: гематоксилином и эозином. Ув. 10 (лупа)

Разновидности пинеалоцитов:

1.1. светлые – однородная цитоплазма – это дегранулированные клетки;

1.2. темные – в цитоплазме зернистость – содержат ацидофильные гранулы.

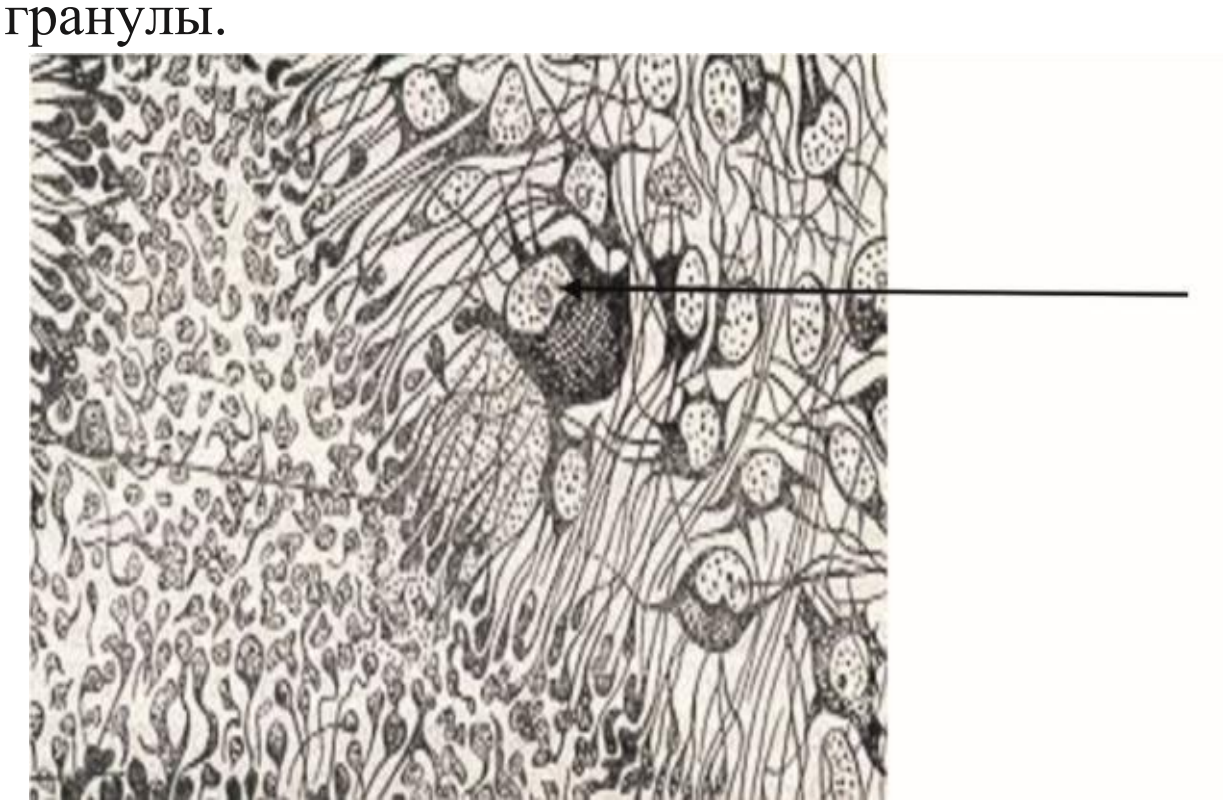

Рис. 215*. Строение пинеалоцита (обозначен стрелкой)

Функция: пинеалоциты продуцируют:

1. **серотонин** – в ночные часы переходит в мелатонин

Биологическое действие: антагонист меланотропина (МСГ) – при стимуляции - кожа светлеет;

2. **антигонадотропин**:

Биологическое действие: – ослабляет синтез гонадотропных гормонов.

Медицинское значение: деятельность эпифиза связана со световым режимом человека (иногда орган называют «третий глаз» (рис. 216). Отмечаются циклические изменения функции: высокие концентрации мелатонина днем, низкие концентрации ночью. Считается, что колебания концентрации содержания мелатонина в крови определяют, например, суточное изменение состояния пролиферативной активности в тканях человека.

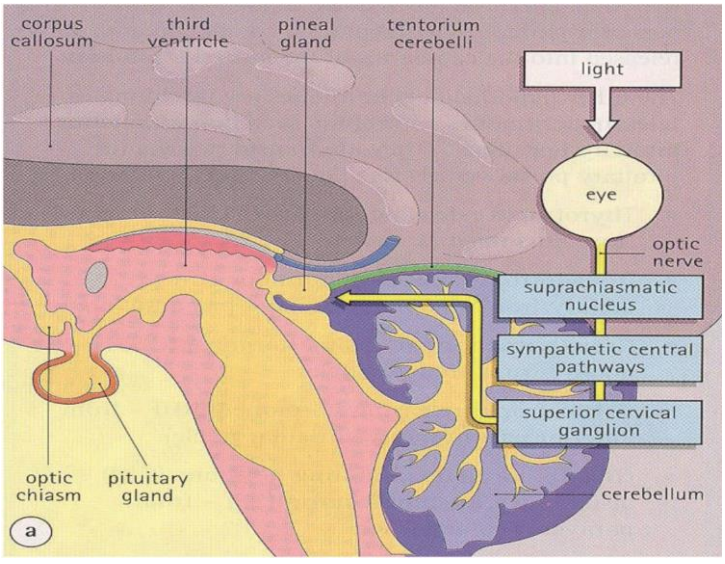

Рис. 216*. Схема связи эпифиза с зрительным анализатором

2. в РСТ много **тканевых базофилов**;

3. встречаются **пигментные клетки**;

4. **мозговой песок:**

- при возрастной инволюции (с 20 лет) прорастает соединительная ткань и откладываются (соли кальция) известковые отложения (рис. 217).

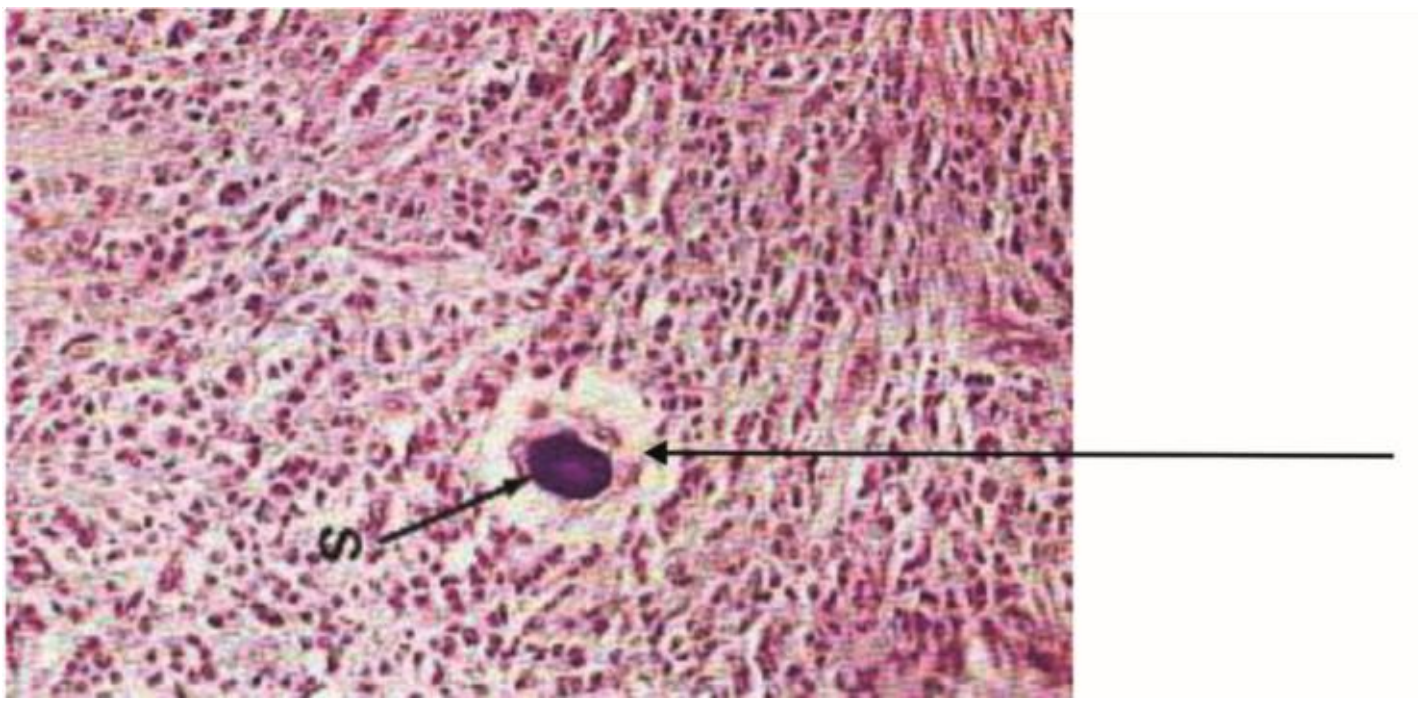

Рис. 217. Мозговой песок в строме эпифиза (обозначен стрелкой)

4.2. ПЕРИФЕРИЧЕСКИЕ ОРГАНЫ ЭНДОКРИННОЙ СИСТЕМЫ

ЩИТОВИДНАЯ ЖЕЛЕЗА

Общие сведения:

- в области шеи по обеим сторонам трахеи (рис. 218);
- позади щитовидного хряща;
- две доли, перешеек;
- перешеек в области 2–3 колец трахеи.

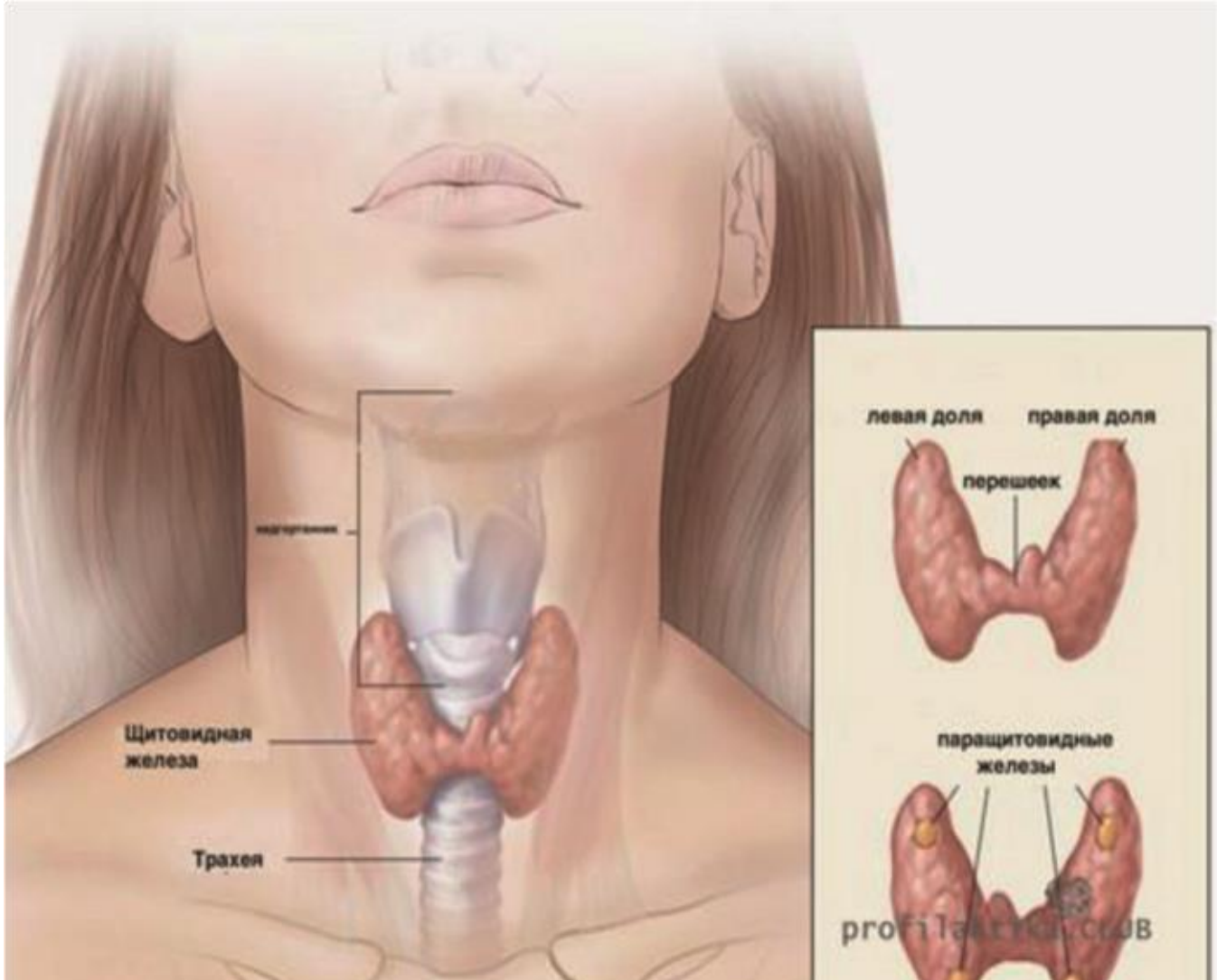

Рис. 218*. Анатомия щитовидной и паращитовидных желез

Источники развития (рис. 219):

1. **энтодерма** – эпителиальная ткань;
2. **нейроэктодерма** – парафолликулярные эндокриноциты;
3. **мезенхима** – строма органа.

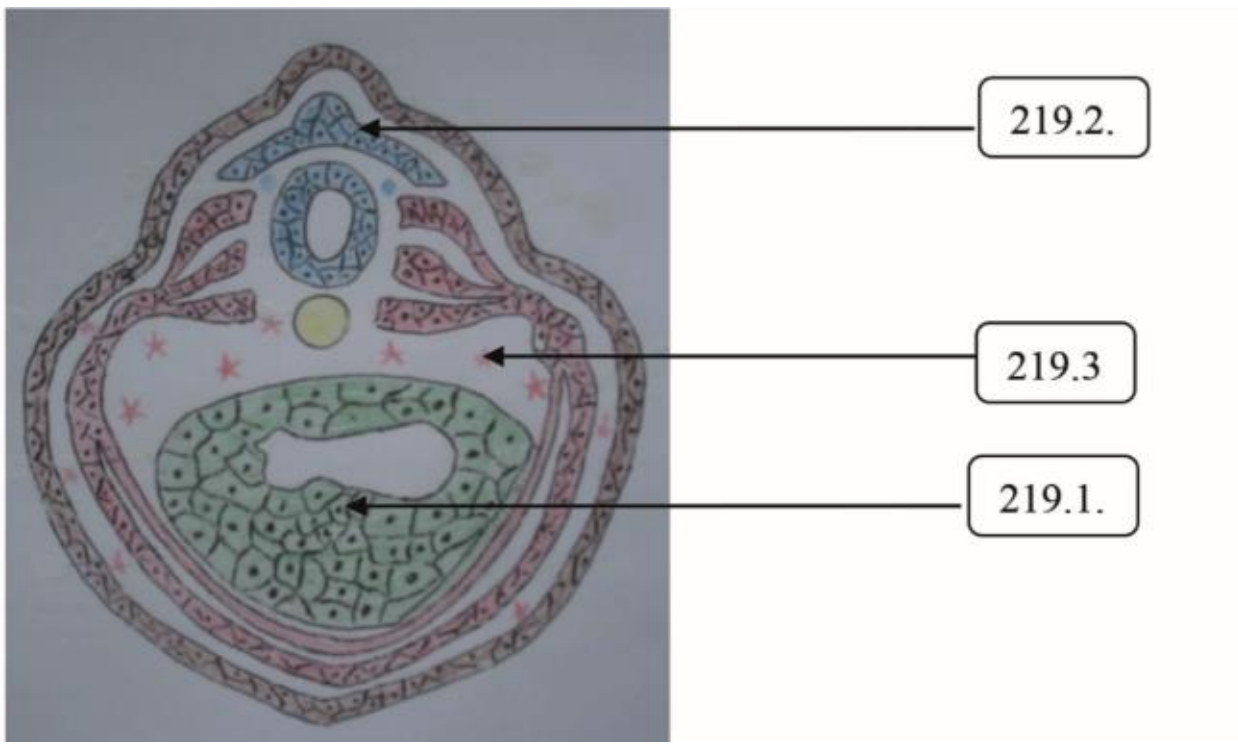

Рис. 219. Срез зародыша на стадии осевого комплекса зачатков органов. 219.1. – энтодерма; 219.2. – нейроэктодерма; 219.3. – мезенхима. Оригинальный рисунок

Строение: орган паренхиматозный, выделяют (рис. 220):

1. строму;
2. паренхиму.

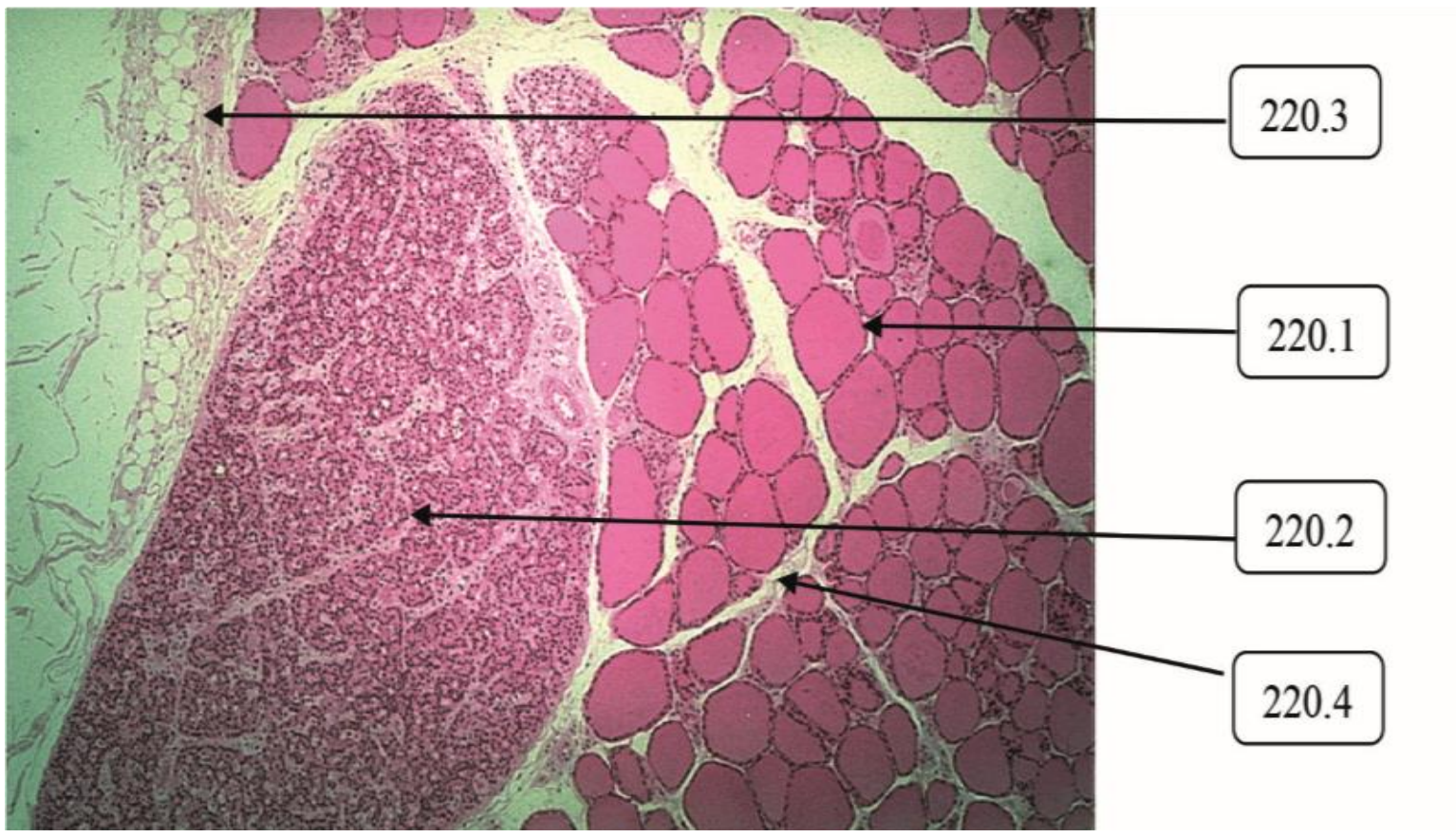

Рис. 220. Гистологическое строение щитовидной и паращитовидной желез: 220.1. – щитовидная железа; 220.2. – паращитовидная железа, 220.3. – капсула; 220.4. – септы. Окраска: гематоксилином и эозином. Ув. 40 (лупа)

Строма:

1. соединительно тканная **капсула** – плотная неоформленная соединительная ткань;

2. соединительно-тканные перегородки – **септы** из плотной неоформленной соединительной ткани, которые делят железу на доли;

3. внутри долек – **прослойки** рыхлой соединительной ткани.

Экстрафолликулярные островки – компактные скопления тиреоидных клеток в межфолликулярной соединительной ткани:

- это формирующиеся фолликулы, в них еще нет коллоида.

Паренхима:

Морфофункциональная единица щитовидной железы – **фолликул** (рис. 221):

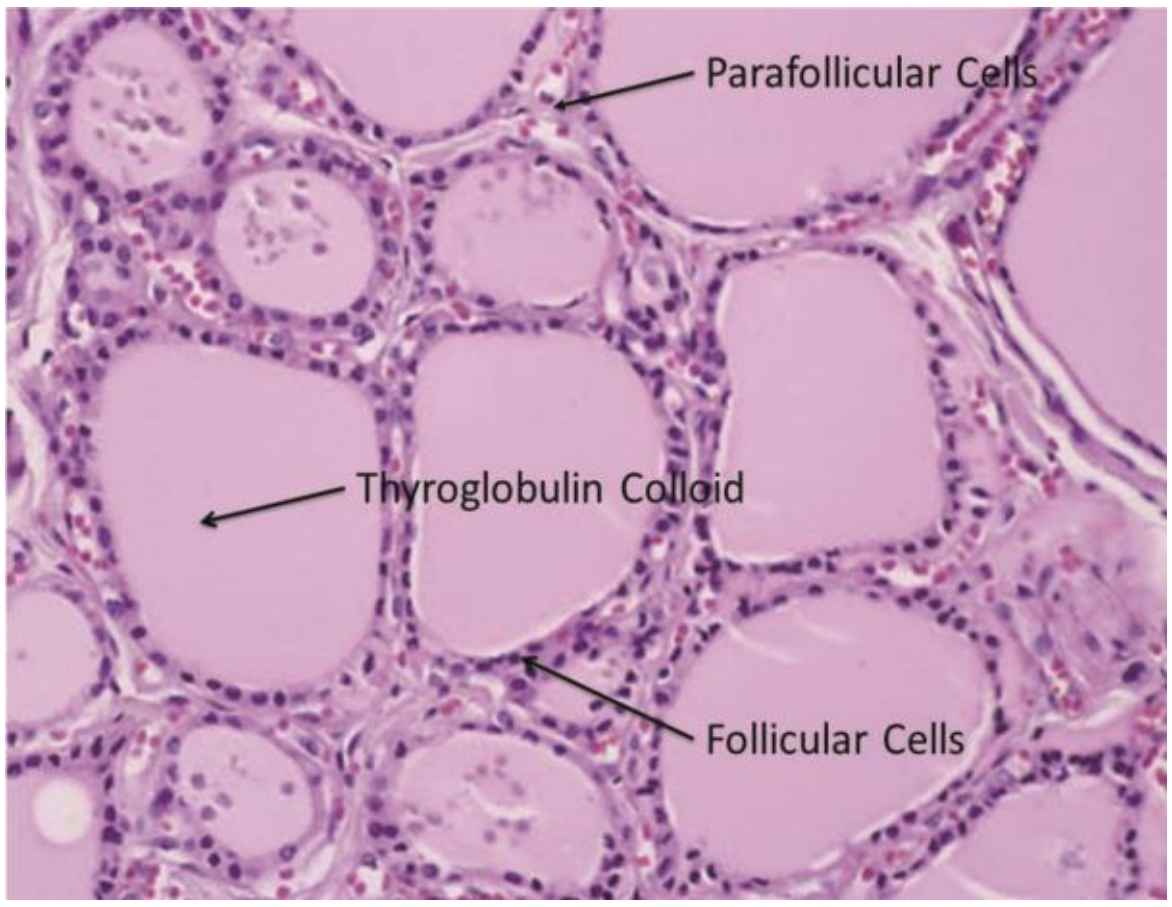

Рис. 221*. Гистологическое строение щитовидной железы: фолликулы. Окраска: гематоксилином и эозином. Ув. 400

- овальный или округлый пузырек;
- диаметр до 1 мм;

Строение фолликула:

1. стенка – однослойный кубический эпителий на базальной мембране;
2. полость фолликула – заполнена коллоидом – на препарате – бесструктурный ацидофильный материал.

Клетки фолликулов:

1. фолликулярные эндокриноциты;
2. парафолликулярные эндокриноциты.

Фолликулярные клетки (Т-клетки, тироциты):

- 98% клеток;
- светлое, центрально расположенное ядро;
- при электронной микроскопии: на базальном полюсе складчатость плазмолеммы, хорошо развита гранулярная эндоплазматическая сеть, митохондрии, над ядром лежит комплекс Гольджи;
- плазмолемма апикального полюса образует микроворсинки, обеспечивающие увеличение поверхности контакта клеток с коллоидом;
- клетки активно поглощают иод из крови;

Функция: вырабатывают тироглобулин, который накапливается в виде коллоида.

Биологическое действие: регуляция основного обмена веществ в организме;

Регуляция клеток – тиротропин тиротропоцитов (рис. 199) (базофильные эндокриноциты передней доли гипофиза, гипофиз зависимая часть).

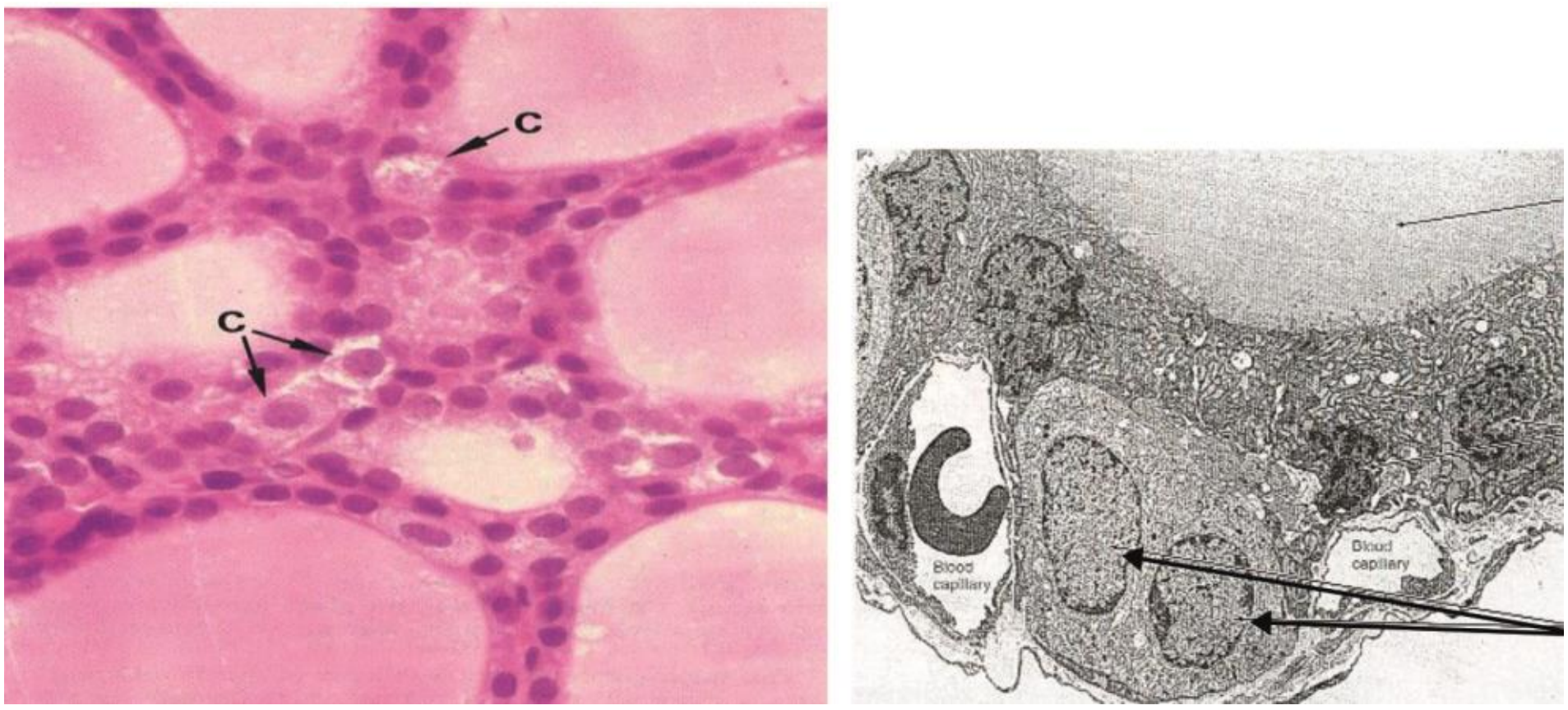

Рис. 222*. Гистологическое (Ув. 1000) и электронно-микроскопическое (Ув. 15000) строение щитовидной железы: парафолликулярные клетки
(обозначены стрелками). Окраска: гематоксилином и эозином

Парафолликулярные клетки (С-клетки, рис. 222):

- расположены в стенке фолликулов и парафолликулярных островков;
- светлые, крупные, овальные клетки;
- расположены на базальной мембране под тироцитами

- апикальная поверхность их не контактирует с коллоидом фолликула;
- хорошо развита гранулярная эндоплазматическая сеть, комплекс Гольджи, много белковых гранул 0,1–0,4 мкм в диаметре, мало митохондрий;
- не поглощают иод;

Функция: синтезируют кальцитонин.

Биологическое значение: обеспечивает снижение уровня кальция в крови.

Регуляция клеток: гипофиз, независимая регуляция вегетативной нервной системой.

Особенности секреторного процесса в тироцитах (рис. 223):

Два основных компонента синтеза гормона щитовидной железы – аминокислота тирозин и иод.

Этапы:

1. Этап синтеза:

- в цистернах гранулярной эндоплазматической сети образование тиреоглобулина;
- гликопротеид упаковывается в комплексе Гольджи в секреторные пузырьки;
- секреторные пузырьки транспортируются к апикальной поверхности клеток, встраивается в мембрану, а содержимое выбрасывается в коллоид.

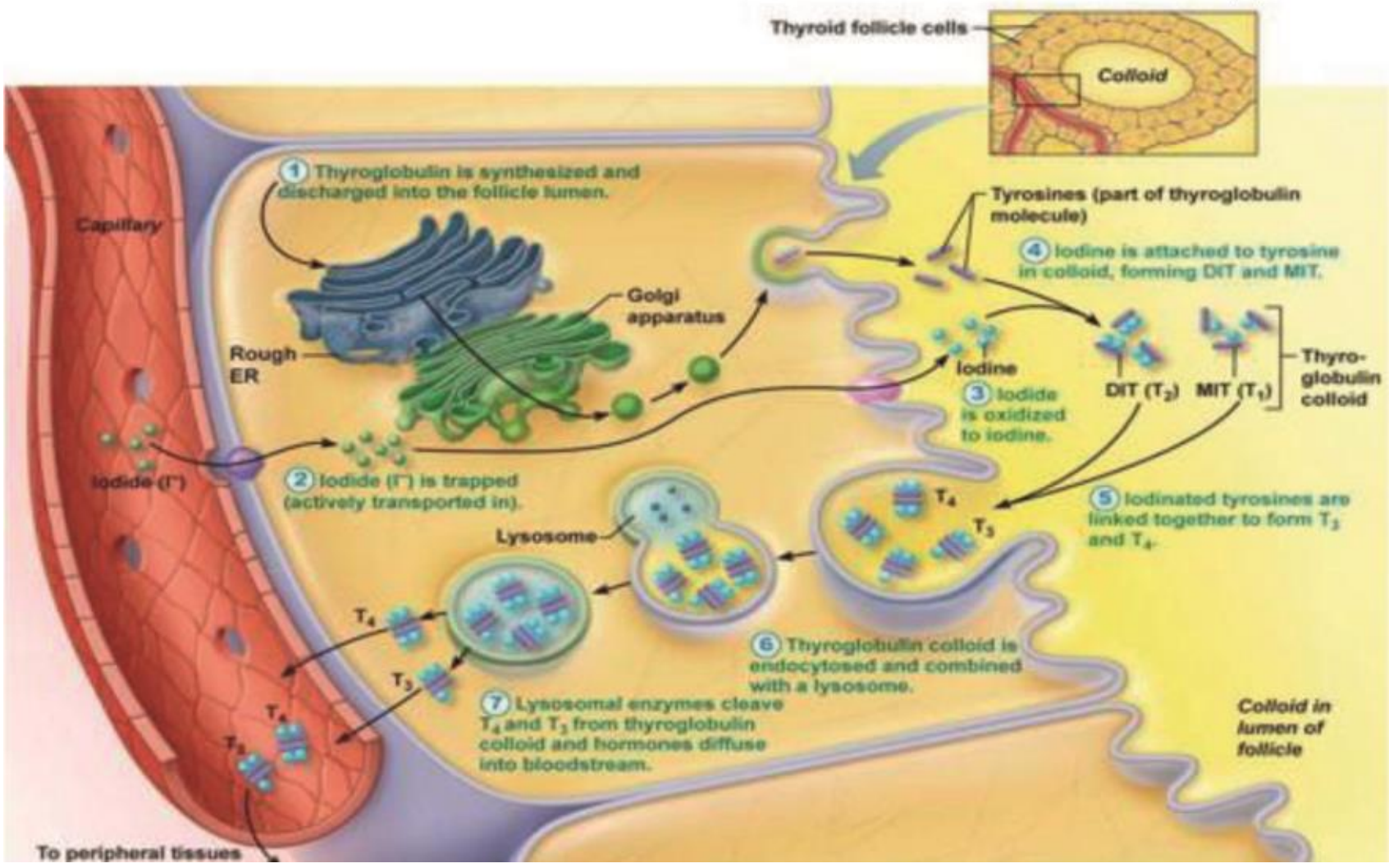

Рис. 223*. Схема, отражающая основные этапы секреторного процесса в щитовидной железе

2. Этап накопления и иодирования:

- дополнительная стадия – наличие этой стадии и есть особенность секреторного процесса:
- захват иода тироцитами из крови;
- иодирование молекул тиреоглобулина в коллоиде;
- моноиодтирозин (Т1) – дийодтирозин (Т2) – трийодтирозин (Т3) – тетрайодтирозин (Т4, тироксин).

3. Этап выведения:

- резорбция коллоида путем эндоцитоза;
- транспорт в составе секреторных пузырьков к базальной мембране;
- выделение тироглобулина (секреция Т3 и Т4) через базальную мембрану в синусоидный капилляр (в кровь).

Все стадии протекают непрерывно и одновременно.

Медицинское значение:

1. при гипофункции (снижении функции клеток) – высота клеток фолликула уменьшается (до плоского эпителия), коллоид плотный, резорбция минимальная; при гиперфункции – высота тироцитов увеличивается (до высоты призматического эпителия), множество резорбционных вакуолей. Т.е. по изменению строения клеток эпителия можно судить о функциональном состоянии железы (рис. 224).

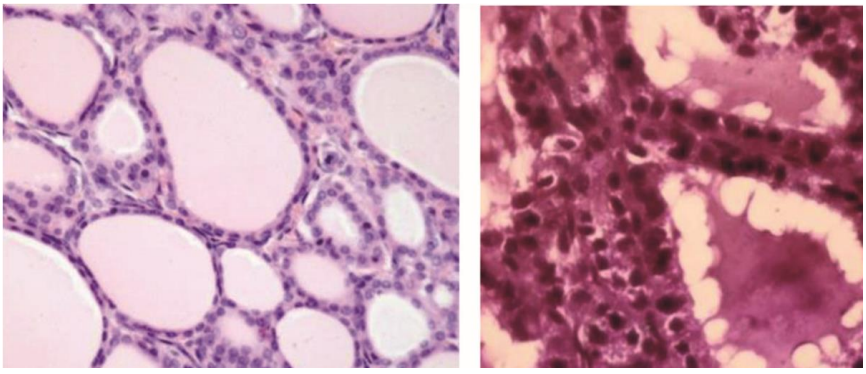

Рис. 223. Особенности строения щитовидной железы при гипофункции и гиперфункции. Окраска: гематоксилином и эозином. Ув. 200

2. понятие «эндемичный зоб». В регионах проживания (в том числе Уральский регион), где в воде и продуктах содержится мало иода, щитовидная железа компенсаторно начинает увеличиваться за счет ее стимуляции по механизму обратной связи аденогипофизом (выработка тиротропина ТТГ) – развивается зоб (рис. 226). Профилактика развития

эндемичного зоба – использование в питании привозные продукты, содержащие иод (особенно морепродукты) или иодирование местных продуктов питания (рис. 225).

Продукт	Содержание йода, мкг%
Морская капуста	До 3000
Треска	135
Креветки	110
Хек	33
Яйцо куриное	20
Молоко коровье	16
Фасоль и соя	8,2-12,1
Сливки 20%-ные	9,3
Салат, виноград	8
Мясо животных	6,8-7,2
Печёнка говяжья	6,3

Рис. 225*. Профилактика эндемического зоба – использование в питании продуктов с повышенным содержанием иода

Рис. 226*. Пациентка с эндемичным зобом. Увеличение щитовидной железы, хорошо различимое в области шеи (обозначено стрелкой)

ОКОЛОЩИТОВИДНЫЕ ЖЕЛЕЗЫ

Общие сведения:

- на задней поверхности и под капсулой щитовидной железы (рис. 218);
- обычно в количестве четырех шт.,
- около 0,5 см в диаметре.

Источники развития:

1. энтодерма – паренхима органа – эпителиальная ткань;
2. мезенхима – строма органа.

Строение: орган паренхиматозный, выделяют (рис. 220.2):

1. строму;
2. паренхиму.

Строма:

1. соединительно-тканная **капсула** – плотная неоформленная соединительная ткань;
2. т.к. орган не дольчатый, внутрь органа от капсулы отходят сразу соединительно-тканные **прослойки** из рыхлой соединительной ткани, в них встречаются **псевдофолликулы** – скопления секрета клеток непосредственно между клетками в соединительной ткани, многочисленные синусоидные капилляры.

Паренхима:

- эпителиальная ткань в виде эпителиальных тяжей – однослойный кубический эпителий (рис. 227);
- состоит из паратироцитов:

1. базофильные паратироциты – главные:
   1.1. светлые;
   1.2. темные.
2. оксифильные паратироциты.

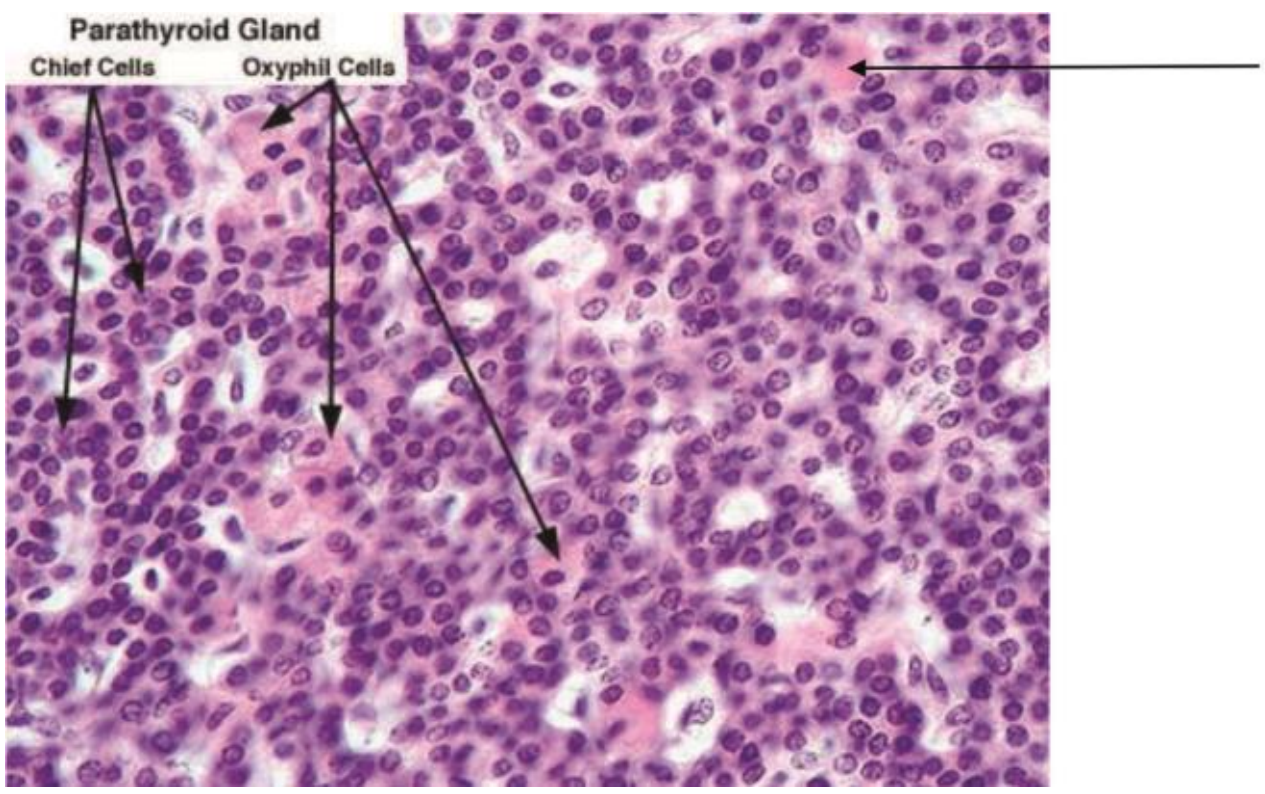

Рис. 227*. Гистологическое строение паращитовидной железы: разновидности паротироциты. Синусоидные капилляры между тяжами паратироцитов. Дополнительно стрелкой обозначен псевдофолликул. Окраска: гематоксилином и эозином. Ув. 400

Базофильные паратироциты:

- базофильно окрашивается цитоплазма;
- основная масса клеток;
- мелкие, полигональной формы;
- светлое ядро;
- немного гранул 150–200 нм в диаметре, гранулы содержат электронноплотную сердцевину и покрыты мембраной
- хорошо развита гранулярная эндоплазматическая сеть, комплекс Гольджи, митохондрии, много свободных рибосом.

Оксифильные паратироциты:

- крупнее главных;
- темные ядра;
- нет гранул;
- содержат множество крупных митохондрий;
- не выражены эндоплазматическая сеть, комплекс Гольджи;
- их число с возрастом увеличивается.

Разновидности паратироцитов – морфологическое отражение различного функционального состояния клеток.

Функция:

- вырабатывают **паратирин** – повышает уровень кальция в крови.

Механизмы действия паратирина:

1. задерживает потерю кальция в почечных канальцах;
2. усиливает всасывание кальция в кишечнике;
3. стимулирует активность остеокластов.

Медицинское значение: при случайном удалении (чаще всего при проведении операций на щитовидной железы, т.к. находится под ее капсулой, см. рис. 220) – уменьшение содержания уровня кальция (в крови развивается гипокальциемия), что приводит к тетаническим судорогам – смерть (от спастического сокращения дыхательных мышц и мышц гортани).

Регуляция деятельности: осуществляется непосредственно уровнем кальция в крови, через вегетативную нервную систему – гипофиз независимый орган.

НАДПОЧЕЧНИК

Общие сведения:

- парный орган;

- расположен ретроперитонально у верхних полюсов почки (рис. 228);
- масса – около 4 г.;
- размеры вариабельны – от 1 до 5 см.

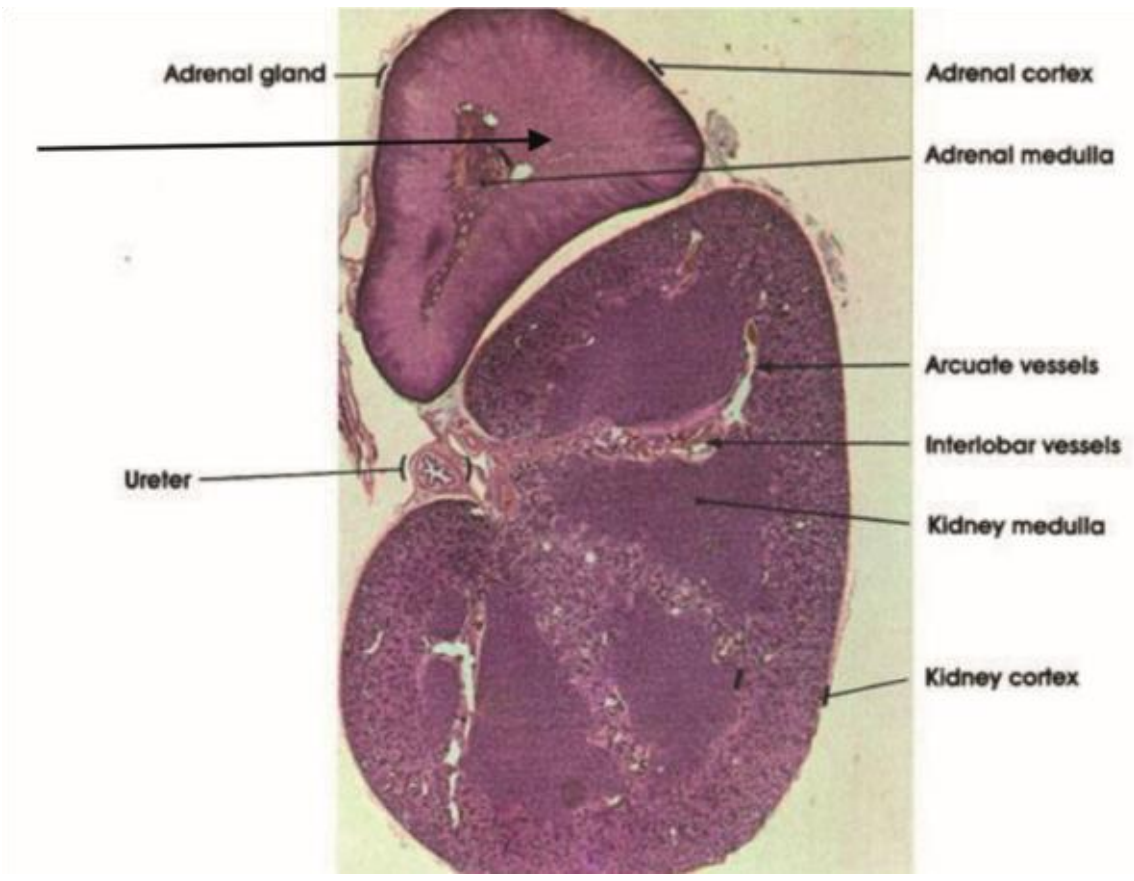

Рис. 228*. Гистологическое строение почки с надпочечником (обозначен стрелкой). Окраска: гематоксилином и эозином. Ув. х4 (лупа)

Источники развития:

1. мезодерма – **спланхнотом** – эпителий коркового вещества;
2. **нейроэктодерма** – ганглиозная пластинка – мозговое вещество;
3. **мезенхима** – строма органа.

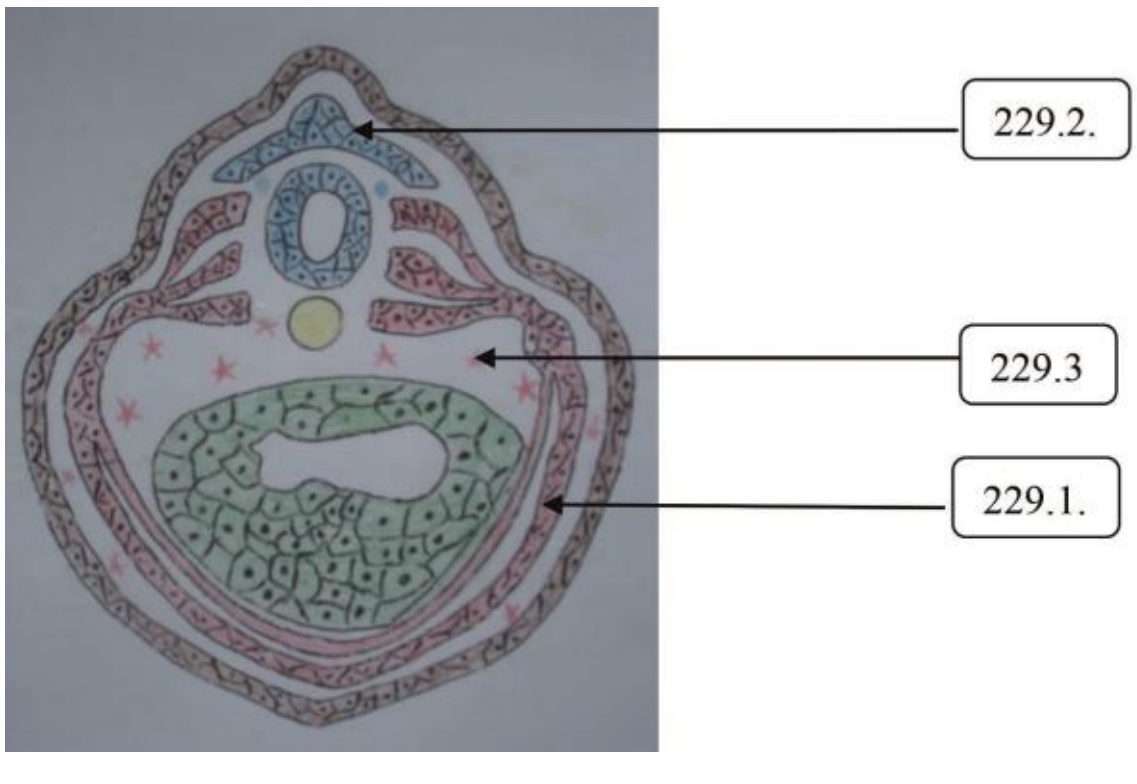

Рис. 229. Срез зародыша на стадии осевого комплекса зачатков органов. 229.1. – мезодерма; 229.2. – нейроэктодерма; 229.3. – мезенхима. Оригинальный рисунок

Строение:

Две части:

1. **интерреналовый орган** – эпителиальная – корковое вещество (рис. 230);
2. **супрареналовый орган** – нервной природы – мозговое вещество.

Корковое вещество (кора) лежит снаружи от мозгового вещества.

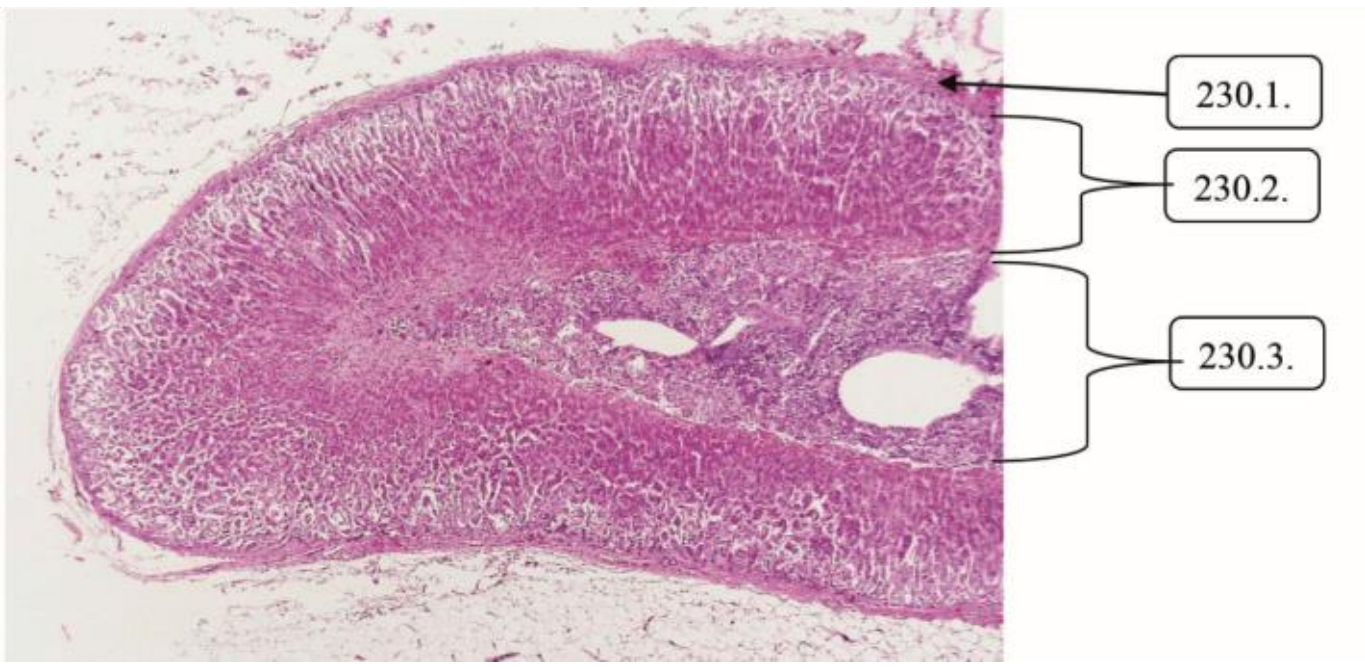

Рис. 230. Срез надпочечника: 230.1. – капсула; 230.2. – корковое; 230.3. – мозговое вещество. Окраска: гематоксилином и эозином. Ув. 40

Орган паренхиматозный, выделяют:

1. строму;
2. паренхиму.

Строма:

1. **капсула** – плотная неоформленная соединительная ткань – два слоя:

   1.1. наружный слой – плотный – фиброзная пластинка;

   1.2. внутренний – более рыхлый – клеточная пластинка – камбиальные клетки;

2. орган не дольчатый, от капсулы отходят **прослойки** рыхлой соединительной ткани.

Паренхима:

- однослойный эпителий в виде эпителиальных тяжей из корковых эндокриноцитов – **кортикостероцитов;**
- в зависимости ориентации эпителиальных тяжей, особенностей их строения и функций выделяют зоны коркового вещества (рис. 231, 232):

1. клубочковую
2. пучковую

3. сетчатую

Клубочковая зона:

- 15% толщины коры – непосредственно под капсулой;
- клетки призматической формы;
- круглое ядро;
- эпителиальные пласты подворачиваются под капсулу и имеют на разрезе вид клубочка, в просвете – рыхлая соединительная ткань с кровеносными сосудами;
- в цитоплазме выраженное развитие агранулярной эндоплазматической сети и митохондрий (синтез стероидных гормоны);

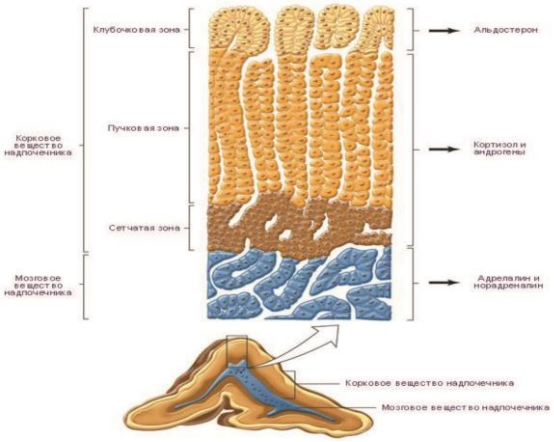

Рис. 231*. Схема строения коркового и мозгового вещества надпочечника

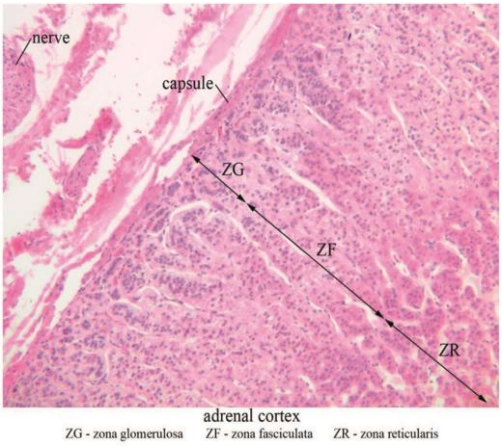

Рис. 232*. Гистологический срез коры надпочечника: 232.1. – капсула; ZG – клубочковая зона; ZF – пучковая зона; ZR – сетчатая зона. Окраска: гематоксилином и эозином. Ув. 100

Функция: вырабатываются – **минералокортикоиды:**

Биологическое действие:

1. регуляция водно-солевого обмена (пример – альдостерон – регулирует процесс реабсорбции натрия в почечных канальцах);
2. провоспалительный гормон – усиливает воспалительные процессы в организме.

Регуляция деятельности – юкстагломерулярный аппарат почки (ЮГА) – гормон ренин (т.е. это гипофиз независимая зона).

Пучковая зона:

- 75% толщины коры;
- эпителиальные тяжи радиально ориентированы;
- между тяжами – прослойки рыхлой соединительной ткани;
- крупные, полигональные клетки;
- в клетках хорошо развиты гладкая эндоплазматическая сеть, пузырчатые митохондрии с пластинчатой формой крист;
- цитоплазма имеет светлый пенистый вид из-за большого количества липидов – суданофильная зона;

Функция: продуцируют – **глюкокортикоиды** – (пример – кортикостерон, кортизон);

Биологическое действие:

1. регуляция углеводного и белкового обмена;
2. угнетение иммунной системы – иммуносупрессия (используется при трансплантации органов);
3. мощное противовоспалительное действие.

Зона регулируется: кортикотропином передней доли гипофиза (гипофиз зависимая зона) – гипоталамо-гипофизарнонадпочечниковая система.

Сетчатая зона:

- 10% толщины коры;
- расположена около мозгового вещества;
- характерны переплетения эпителиальных тяжей;
- клетки бедны липидами – более интенсивно окрашиваются – суданофобная зона;
- развита гранулярная эндоплазматическая сеть, комплекс Гольджи;

Функция: вырабатывает две группы веществ – аналоги:

1. мужские половые гормоны (андрогены);

2. женские половые гормоны (эстрогены).

Зона регулируется: кортикотропином передней доли гипофиза (гипофиз зависимая зона) – гипоталамо-гипофизарно-надпочечниковая система.

Мозговое вещество:

- находится в центральной части надпочечника (рис. 230), отделено от коркового вещества тонкой прослойкой рыхлой соединительной ткани;
- содержит скопления:

1. мозговых эндокриноцитов – **хромаффиноцитов:**

(хромафинные – т.к. восстанавливают соли хрома)

- видоизмененные нервные клетки симпатической нервной системы;
- размеры крупные до 30 мкм;
- овальной формы;
- располагаются скоплениями, между которыми многочисленные синусоидные капилляры.

Выделяют две разновидности хромаффиноцитов

1. светлые клетки;
2. темные клетки.

Светлые - адреналоциты (рис. 233):

- гранулы диаметром 100–150 нм, покрыты мембраной;
- невысокая электронная плотность;

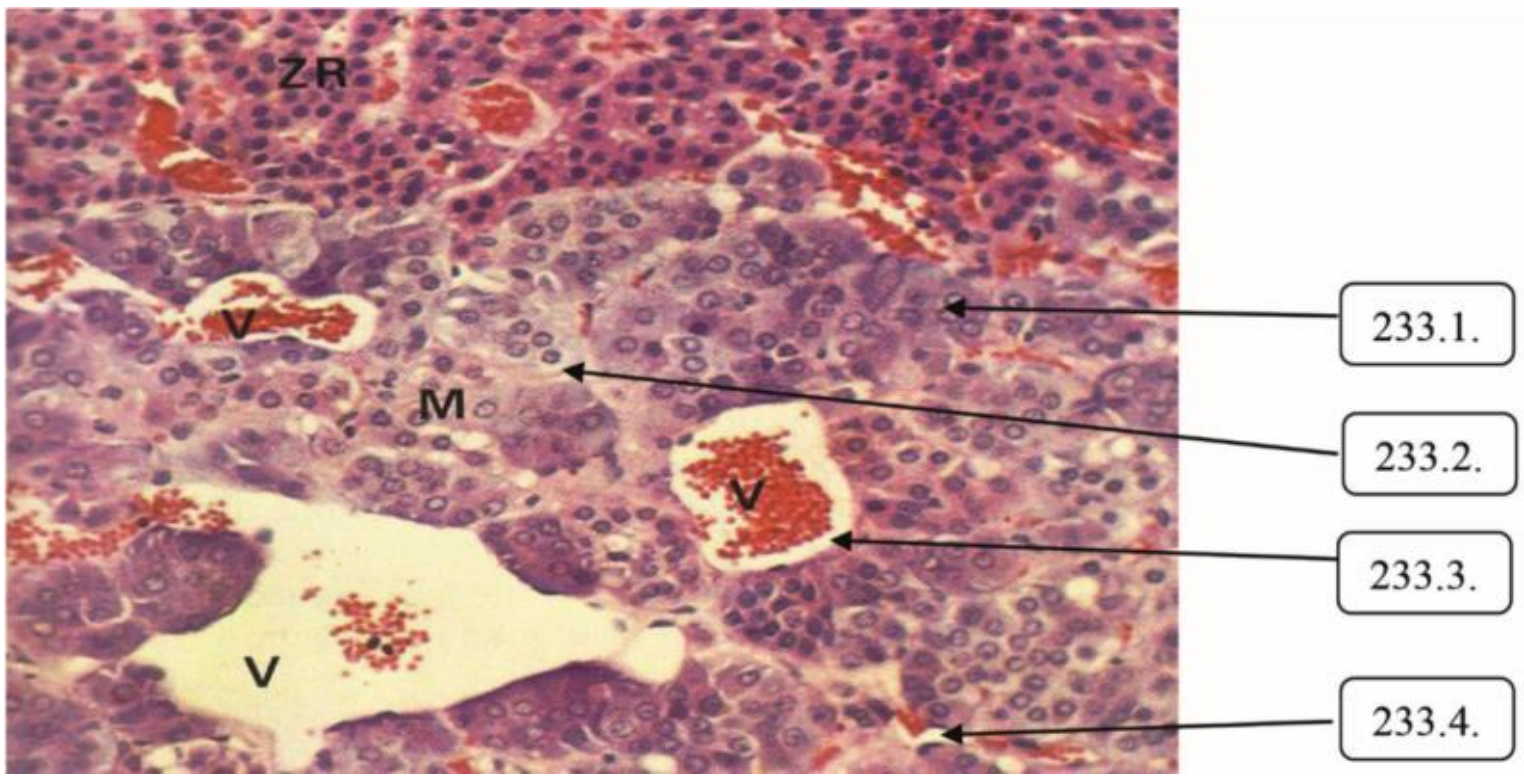

Рис. 233. Гистологический срез мозгового вещества надпочечника:
233.1. – норадреналоциты темные; 233.2. – адреналоциты светлые; 233.3. – вены (V);
233.4. – синусоидные капилляры. Окраска: гематоксилином и эозином. Ув. 200

Функция: секретируют адреналин.

Биологическое действие: усиливает деятельность сердца.

Темные - норадреналоциты:

- более крупные гранулы диаметром 100–300 нм;
- более высокая электронноплотность, плотная сердцевина, периферия более светлая;
- гранулы окружены мембраной. В отличие от гранул с адреналином они более плотные и между мембраной и гранулой имеются светлые округлые пузырьки;

Функция: вырабатывают норадреналин.

Биологическое действие: сокращает кровеносные сосуды и повышает артериальное давление.

Кроме хромаффиноцитов в мозговом веществе встречаются:

2. **мультиполярные нейроны** вегетативной нервной системы;
3. **нервные волокна**;
4. **синусоидные капилляры**, **венозные синусы** диаметром до 100 мкм и **вены мозгового вещества** с толстой стенкой.

Понятие о стресс-реакции

Морфологический эквивалент стресс-реакции – морфологическая триада стресса Селье (рис. 234) включает в себя:

1. акцидентальную инволюцию тимуса;
2. острые язвы в слизистой желудка и двенадцатиперстной кишки;
3. увеличение надпочечников.

Рис. 234*. Основоположник учения о стресс- реакции профессор Ганс Селье (Канада)

ОДИНОЧНЫЕ ГОРМОНОПРОДУЦИРУЮЩИЕ КЛЕТКИ

Локализация: во всех неэндокринных органах – слизистой желудка, кишечника, пищеварительных желез, бронхов и др.

Классификация:

1. клетки APUD-системы – источник развития – нейроэктодерма
2. одиночные эндокринные клетки с другим источником развития (интерстициальные клетки яичка, яичника, почки и др.)

APUD- система

(Amin Precursors Uptake and Decarboxylation – накопление и декарборксилирование предшественников аминов)

Источник развития – нейроэктодерма.

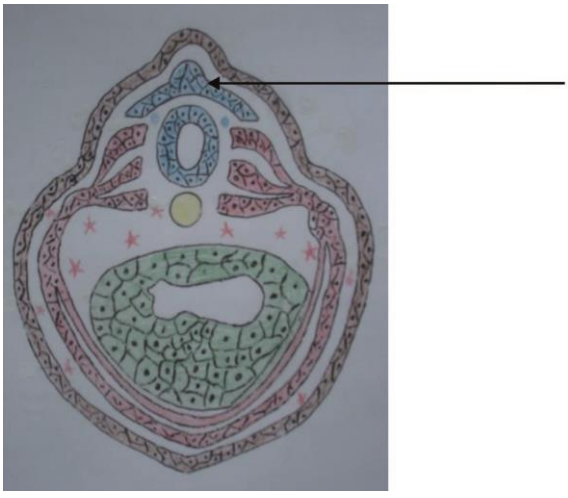

Рис. 235. Срез зародыша на стадии осевого комплекса зачатков органов. Нейроэктодерма, ганглиозная пластинка обозначена стрелкой. Оригинальный рисунок

Особенности:

- клетки сохраняют способность образовывать наряду с пептидными гормонами и нейроамины;
- выявляются при серебрении препаратов (при импрегнации серебром) - окраска в черный цвет;
- при электронной микроскопии:
    - базальный отдел клетки более широкий, чем апикальный;

- слабое развитие гранулярной эндоплазматической сети и комплекса Гольджи;
- много митохондрий и агранулярная эндоплазматическая сеть;
- аргирофильные плотные секреторные гранулы в базальных отделах.

Примеры локализации: парафолликулярные клетки щитовидной железы, эндокриноциты слизистой оболочки ЖКТ, объединяемые в гастроэнтеропанкреатическую систему.

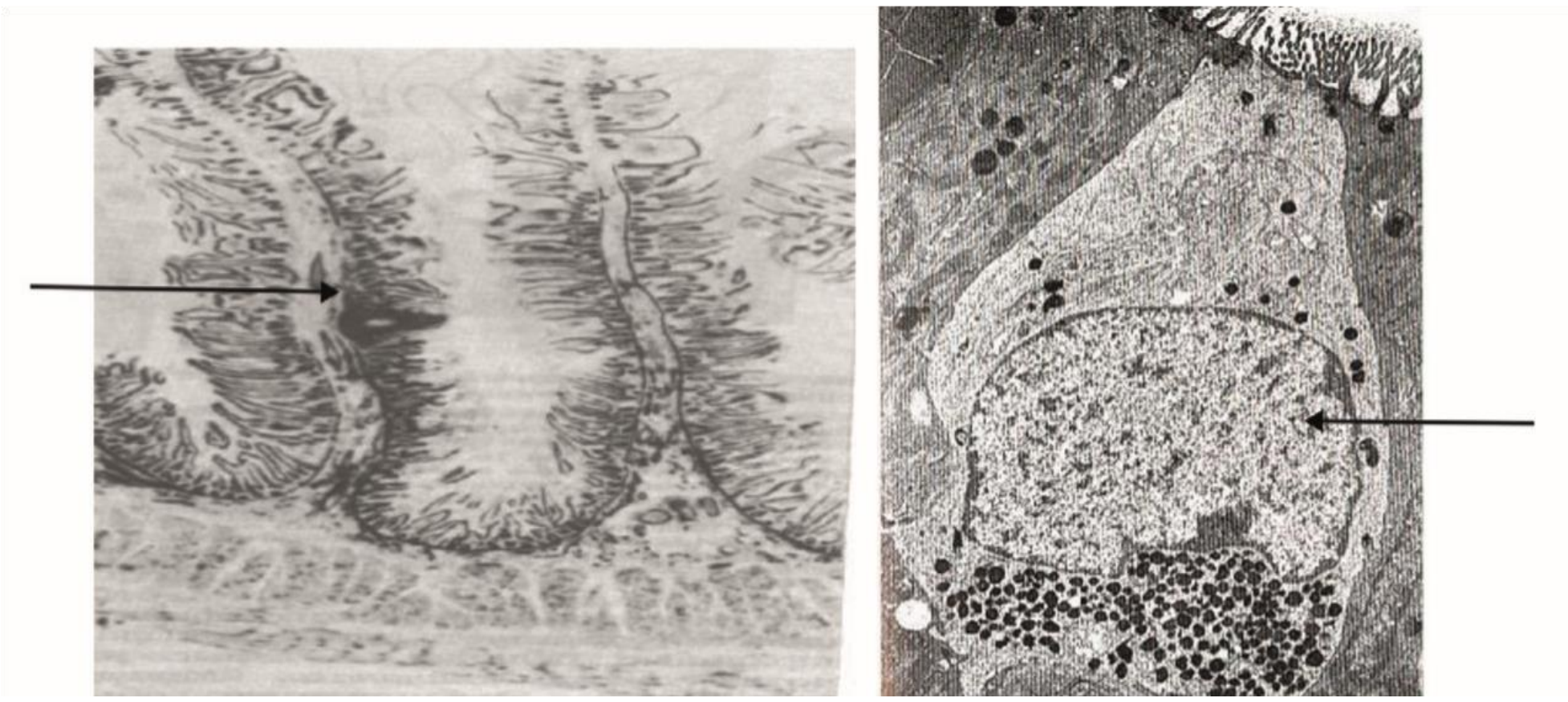

Рис. 236. Клетки APUD-системы в эпителии кишки при импрегнации серебром (ув.100) и электронной микроскопии (ув.3000) обозначены стрелками

Действие:

1. местное – на рядом расположенные клетки;
2. дистантное – общее.

Регуляция:

- гипофиз независимые;
- под контролем вегетативной нервной системой (симпатический и парасимпатический отделы).

Пример: желудок – клетки APUD - **желудочно-кишечные эндокриноциты**:

Расположены:

В эпителии слизистой оболочки в железах желудка.

Разновидности клеток:

1. ЕС – клетки:

- расположены в области тела и дна кардиальных желез;
- между главными клетками;

Функция: секретируют:

1. **серотонин**:

Биологическое действие:

1. стимуляция выделения ферментов;
2. стимуляция моторной активности желудка.

2. **меланотонин**:

Биологическое действие: обеспечивает фотопериодичность функционирования органов ЖКТ.

2. G-клетки:

- расположены в пилорических железах;
- в области тела и дна желез желудка;

Функция: секретируют **гастрин**:

Биологическое действие:

1. стимулирует функцию главных клеток (выработка пепсиногена);
2. стимулирует функцию париетальных клеток (выработка хлоридов).

3. ECL- клетки:

- расположены в фундальных железах;

Функция: вырабатывают **гистамин:**

Биологическое действие:

1. стимуляция париетальных клеток (выработка хлоридов);
2. усиление моторики стенки желудка.

4. D1-клетки:

- расположены в пилорических железах;

Функция: секретируют **вазоинтестинальный пептид** (ВИП);

Биологическое действие: стимулирует выделение сока поджелудочной железы.

Рекомендуемые электронно-образовательные ресурсы по теме:

1. **[illegible]** [illegible]

– 22 [illegible]
https://www.youtube.com/watch?v=kHNogvN3DuY&t=6s

– 23 [illegible]
https://www.youtube.com/watch?v=xM8Qv6W82kY&t=107s

– 24 [illegible]
https://www.youtube.com/watch?v=d8JqPBbv3JI&t=1s

– 25 [illegible]
https://www.youtube.com/watch?v=hUmia4J5KEo&t=101s

2. **[illegible]** :

2.1. [illegible]
https://www.youtube.com/watch?v=u0uyGR2j51Y&t=48s

2.2. [illegible]
https://www.youtube.com/watch?v=L5Ggvvqhmn8&t=223s

3. **[illegible]** [illegible]:

– 16 [illegible]
https://www.youtube.com/watch?v=hR_MaiJ_ADc&list=PLsi

5. ПИЩЕВАРИТЕЛЬНАЯ СИСТЕМА

Общие сведения.

Состоит:

1. пищеварительная трубка;
2. крупные железы, лежащие за пределами стенки пищеварительной трубки:
   - 2.1. слюнные железы;
   - 2.2. печень;
   - 2.3. поджелудочная железа.

По строению и физиологическим признакам **в пищеварительной системе выделяют отделы** (рис. 237):

1. **передний** – входит: органы ротовой полости, глотка, пищевод, слюнные железы;

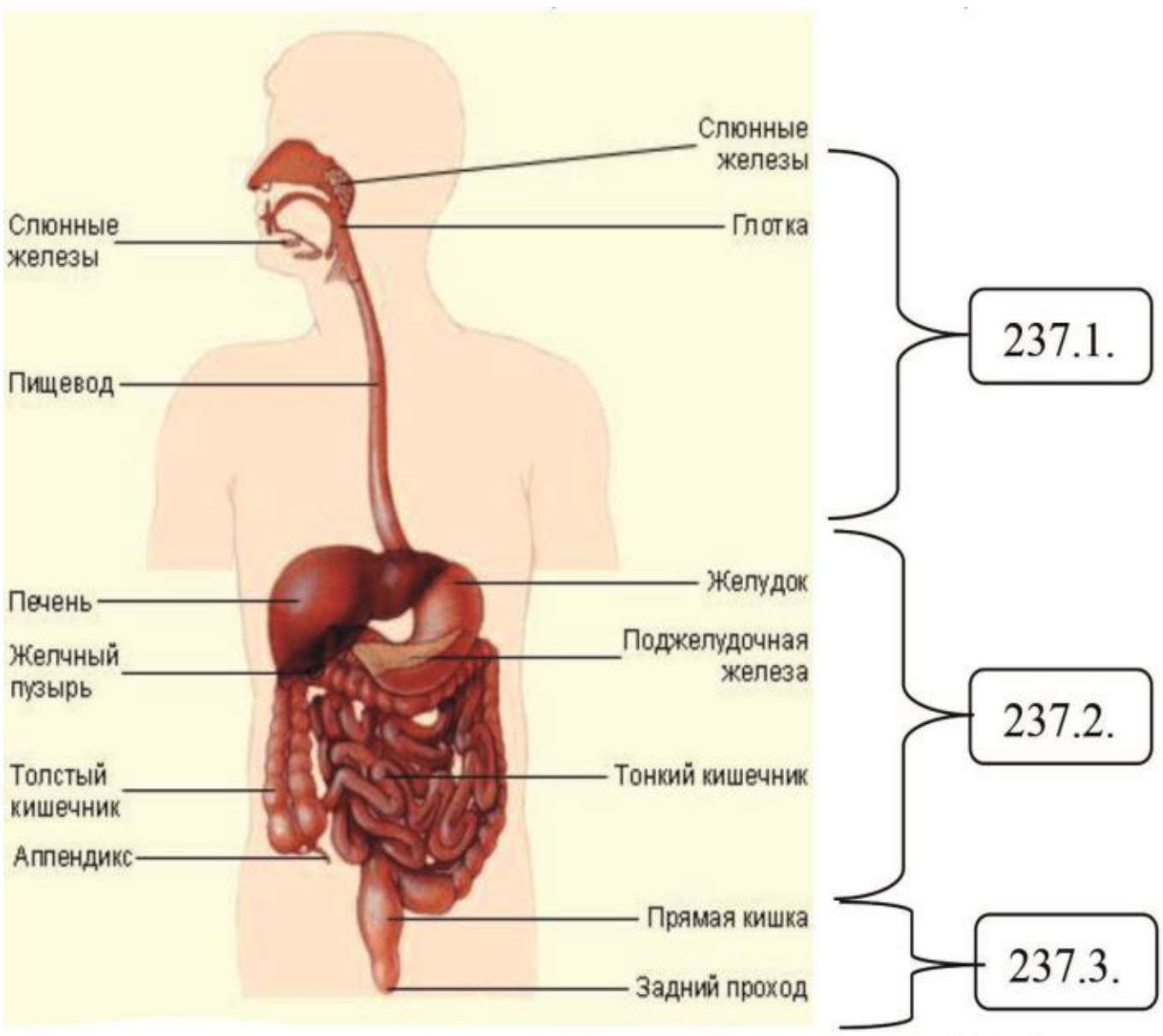

Рис. 237*. Отделы пищеварительной системы: 237.1. – передний отдел; 237.2. – средний отдел; 237.3. – задний отдел

2. **средний** – желудок, тонкая и толстая кишка, печень и поджелудочная железа;
3. **задний** – анальная часть прямой кишки.

Общий план строения пищеварительной трубки (рис. 238):

- это полые органы, т.е. имеют стенку, которая имеет оболочечное строение:

Оболочки:

I.**слизистая оболочка**, слои:

1.1. эпителиальный слой;

1.2. собственная пластинка слизистой оболочки;

1.3. мышечная пластинка слизистой оболочки.

II. **подслизистая основа** (оболочка);

III. **мышечная оболочка**;

IV. **наружная оболочка**:

4.1. серозная оболочка; или

4.2. адвентициальная оболочка.

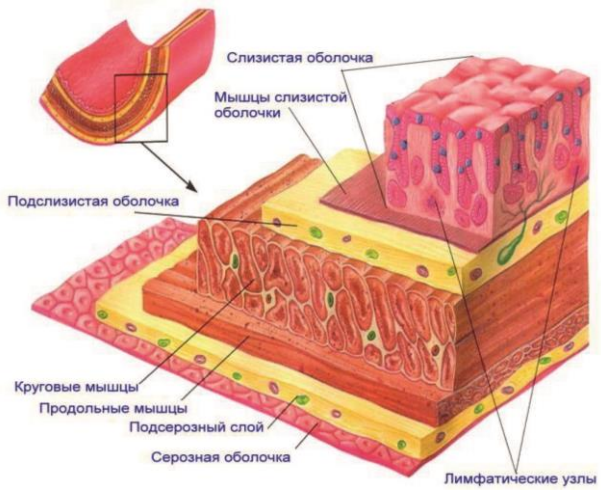

Рис. 238*. План строения стенки органов пищеварительной трубки

Слизистая оболочка:

- выстилает пищеварительную трубку изнутри;
- всегда увлажняется слизью из многочисленных мелких желез и отдельных клеток;
- имеет рельеф в виде:

• сосочков – на языке;

• крипт – миндалине;

• складок – в пищеводе;
• ямочек – в желудке;
• крипт – в толстой кишке;
• ворсин и крипт в тонкой кишке.

Состоит из:

1. **эпителиального слоя**:

- в зависимости от того, какой отдел эпителий может быть:

а. передний и задний отделы – многослойный ороговевающий и неороговевающий эпителий с источником развития – эктодерма;

б. средний отдел – однослойный однорядный призматический эпителий с источником развития - энтодерма;

- в желудке – однослойный призматический железистый;
- в кишечнике – однослойный призматический каемчатый.

2. **собственной пластинки** слизистой оболочки:

- от эпителия отделена базальной мембраной;
- основа - рыхлая соединительная ткань, кровеносные сосуды;
- источник развития – мезенхима.

3. **мышечной пластинки** слизистой оболочки:

- расположена на границе с подслизистой основой;
- из 1–3 слоя гладкомышечных клеток (обычно циркулярный и продольный слои) – гладкомышечная ткань внутренних органов
- источник развития – мезенхима.

Подслизистая основа (оболочка):

- расположена между мышечной пластинкой слизистой оболочки и мышечной оболочкой (рис. 238);
- обеспечивает подвижность слизистой оболочки и формирование рельефа слизистой;
- основа – рыхлая соединительная ткань;
- источник развития – мезенхима;
- м.б. подслизистое нервное сплетение (внутристеночное - интрамуральное) – источник развития – нейроэктодерма

Мышечная оболочка:

- в зависимости от того, какой отдел:

а. передний и задний отделы – поперечно-полосатая мышечная ткань скелетного типа – источник развития – мезодерма – миотом;

б. средний отдел – гладкая мышечная ткань внутренних органов – источник развития мезенхима;

- построена из двух, реже – трех слоев;
- внутренний – циркулярный, наружный – продольный;

- содержит внутримышечное нервное сплетение.

Наружная оболочка:

- зависит от отдела:

а. в переднем отделе – адвентициальная оболочка: из рыхлой соединительной ткани;

- источник развития – мезенхима;
- обеспечивает фиксацию органа.

б. в среднем и заднем отделах – серозная оболочка – состоит:

1. собственная пластинка - рыхлая соединительная ткань – источник развития – мезенхима;
2. мезотелий – однослойный плоский эпителий:
   - покрывает рыхлую соединительную ткань;
   - обеспечивает скольжение поверхностей органов;
   - источник развития – спланхнотом (висцеральный и париетальный листки).

5.1. ПЕРЕДНИЙ ОТДЕЛ ПИЩЕВАРИТЕЛЬНОЙ СИСТЕМЫ

Относят:

1. ротовую полость: губы, щеки, десны, твердое и мягкое небо, язык, миндалины, зубы;
2. слюнные железы;
3. глотку;
4. пищевод.

Особенности строения органов ротовой полости:

1. эпителий слизистой оболочки – многослойный плоский неороговевающий (на нитевидных сосочках языка – ороговевающий);
2. мышечная пластинка слизистой оболочки отсутствует;
3. подслизистая основа может отсутствовать (верхняя поверхность языка, десна);
4. мышечная оболочка если имеется, то состоит из поперечно-полосатой мышечной ткани скелетного типа;
5. наружная оболочка органов – отсутствует;

ЯЗЫК

Строение - оболочечное:

Слизистая оболочка:

1. **эпителиальный слой**

- многослойный плоский неороговевающий эпителий;
- источник происхождения – эктодерма.

2. **собственная пластинка** слизистой оболочки

- рыхлая соединительная ткань;
- источник происхождения – мезенхима;
- могут встречаться концевые отделы собственных слюнных желез языка.

3. **мышечная пластинка** слизистой оболочки – отсутствует.

Рельеф слизистой языка:

- на верхней его поверхности представлен сосочками.

- на нижней – складками.

Сосочек – это вырост собственной пластинки слизистой.

По форме различают следующие сосочки (рис. 239, 240):

1. нитевидные;
2. грибовидные;
3. листовидные;
4. желобоватые.

Нитевидные сосочки (рис. 239):

- самые многочисленные;
- равномерно распределены по поверхности;
- имеют конусовидную форму;
- длина – 0,3 мм;
- покрыты **многослойным плоским ороговевающим эпителием;**
- не содержат вкусовых луковиц;

Функция: обеспечивают «механическую шероховатость»;

Медицинское значение: при заболеваниях ЖКТ – «обложенный язык» (рис. 240).

Грибовидные сосочки (рис. 239):

- расположены поодиночке среди нитевидных;
- на спинке, много на кончике языка;

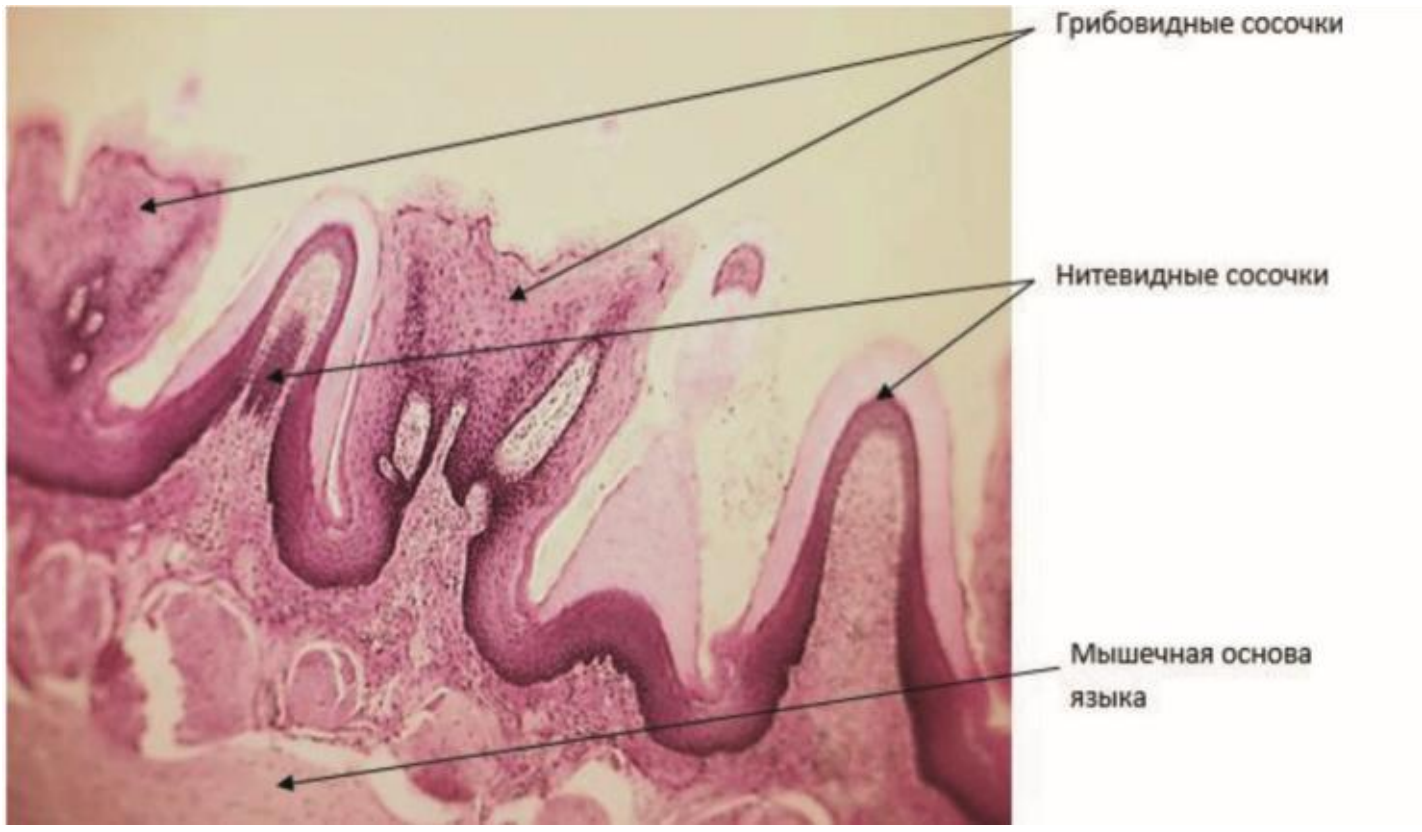

Рис. 239. Верхняя поверхность языка. Слизистая оболочка: нитевидные и грибовидные сосочки языка. Окраска: гематоксилином и эозином. Ув. 100

Рис. 240. Обложенный язык у пациента с заболеванием ЖКТ. Белый налет на слизистой языка, на этом фоне – розовые грибовидные сосочки

- имеют узкое основание и расширенную вершину;
- длина – до 1,5 мм, диаметр – до 1 мм;
- эпителий – многослойный плоский неороговевающий – тонкий и сквозь него просвечивают кровеносные сосуды, придавая сосочку розовый цвет;
- в эпителии расположены 3–4 вкусовые почки;

Функция: орган вкуса, температура, осязание.

Листовидные сосочки:

- только в детском возрасте, затем – рудиментарны;
- на боковых поверхностях языка в количестве 3-8 штук;
- вид листа – складки слизистой разделены щелями;

- многослойный плоский неороговевающий эпителий;

Функция: вкусовые почки – орган вкуса (настроен на вкус молока). К годовалому возрасту ребенка – атрофируются.

Желобоватый сосочек – «сосочек, окруженный валом» (рис. 241):

- в основании языка, расположены в V-образной бороздке (между корнем и телом языка);
- в количестве 6–15 шт.;
- располагаясь в борозде, этот сосочек не возвышается над слизистой языка;
- у основания сосочка – желобок (желобоватый), а у верхушки вокруг сосочка слизистая дает утолщение – валик (окруженный валом);
- диаметр до 3 мм, высота – 1,5 мм;
- покрыт многослойным плоским неороговевающим эпителием;

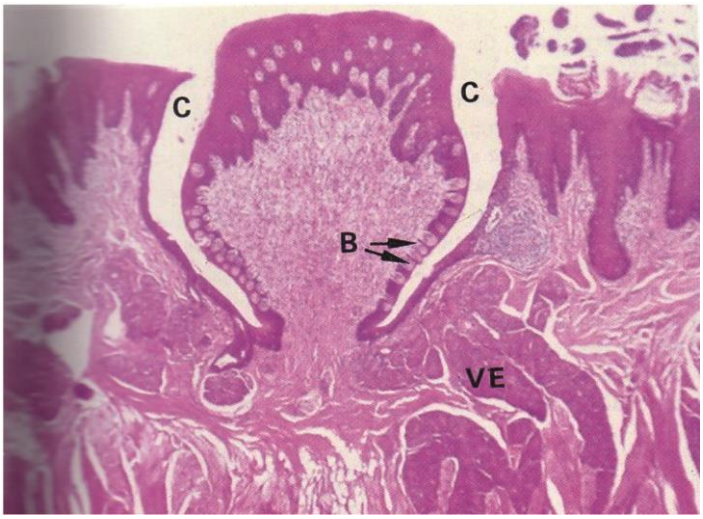

Рис. 241*. Верхняя поверхность языка. Слизистая оболочка: желобоватый сосочек языка. Вкусовые почки (В) в эпителии обозначены стрелками. Окраска: гематоксилином и эозином. Ув. 100

Функция: содержит вкусовые почки, т.е. орган вкуса (рис. 242).

Подслизистая основа (оболочка):

- представлена только на нижней поверхности языка (рис. 243), что и придает слизистой подвижность и рыхлый вид;
- основа - рыхлая соединительная ткань – производной мезенхимы;
- большое количество сосудов.

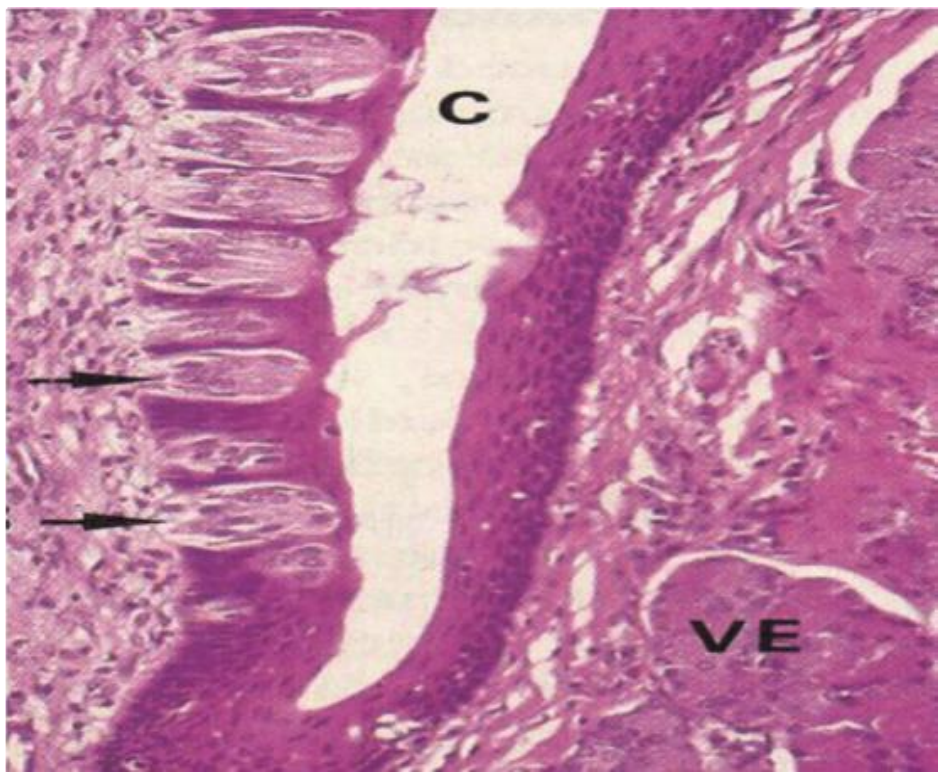

Рис. 242. Вкусовые почки в эпителии сосочка (обозначены стрелками). Окраска: гематоксилином и эозином. Ув. 600

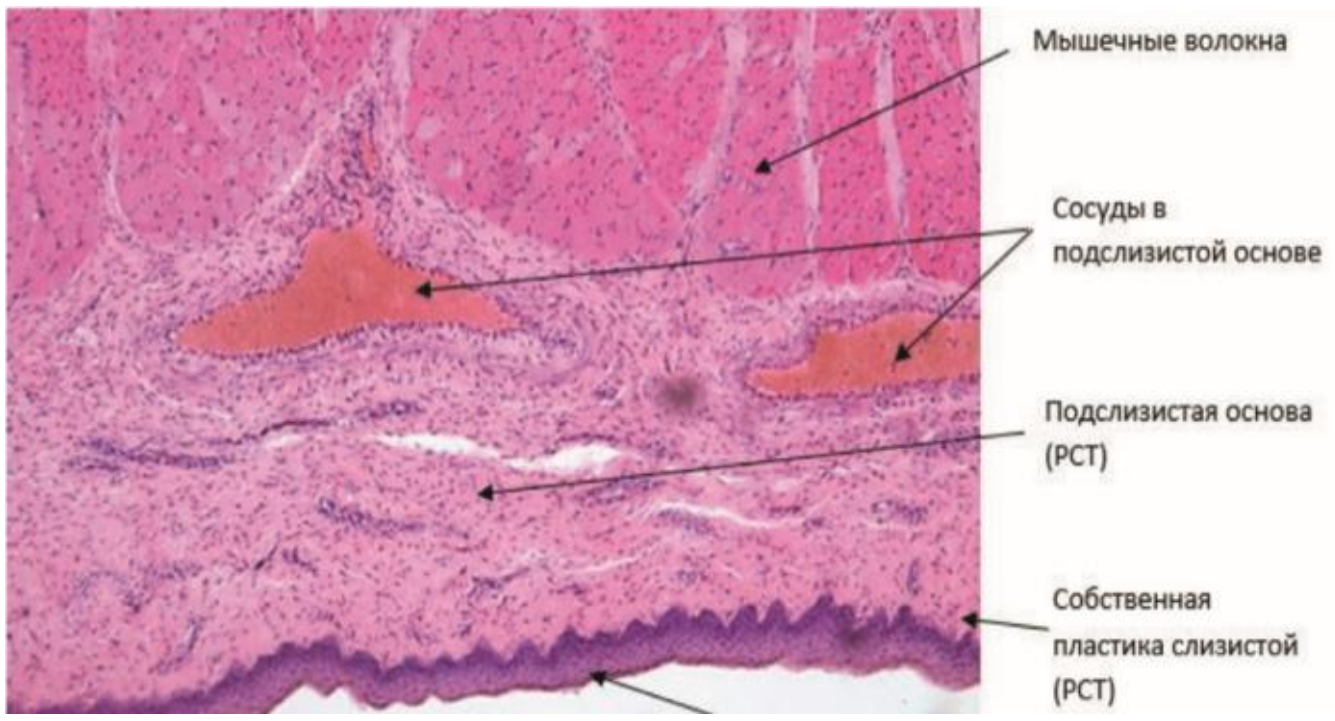

Рис. 243. Нижняя поверхность языка. Слизистая, подслизистая и мышечная оболочки. Окраска: гематоксилином и эозином. Ув. 100

Медицинское значение: близость сосудов к поверхности слизистой, их тонкая стенка является морфологическим обоснованием возможности введения лекарственных препаратов через слизистую, когда препарат помещается под язык – сублингвальный способ введения (лат.: sub – под и lingua – язык). Достоинство метода введения: препарат быстро всасывается в венозную кровь и поступает в кровоток, минуя воротную вену (печень).

Мышечная оболочка – «мышечная основа»:

- поперечнополосатая мышечная ткань скелетного типа, источник развития – миотом;
- мышечные волокна расположены в трех взаимно перпендикулярных направлениях;
- между мышечных волокон – расположены концевые отделы собственных слюнных желез языка.

Собственные слюнные железы языка (рис. 244):

Морфо-функциональная характеристика: (расшифровку характеристик см. рис.260):

1. **многослойные** – эпителий многослойный:

- источник развития, как и эпителия, с которым они связаны – эктодерма;

- наличие: кроме эпителиальных, еще есть и миоэпителиальные клетки, которые лежат снаружи от эпителиальных и определяют многослойность;

2. **простые** – выводной проток не ветвится;
3. **разветвленные** – ветвящийся концевой отдел – в один выводной проток впадает несколько концевых отделов;

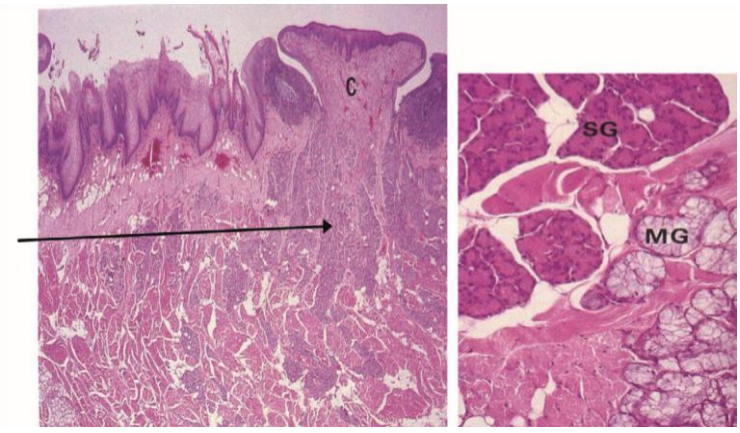

Рис. 244. Собственные железы языка: в толще мышечной оболочки (Ув. 40); серозные (SG) и слизистые (MG) концевые отелы (ув.600). Окраска: гематоксилином и эозином

4. **форма концевого отдела**:
   а. альвеолярные;
   б. трубчатые;
   в. смешанные – альвеолярно- трубчатые («белковые полулуния»).
5. **характер секрета** – в зависимости от формы концевого отдела:
   а. белковый – в альвеолярных;
   б. слизистый – в трубчатых;
   в. смешенный – в трубчато- альвеолярных.
6. **тип секреции** – мерокриновый – секрет выделяется без разрушения целостности клетки.

Наружная оболочка: – в языке не представлена.

Функции языка:

1. участвует в механической переработке пищи;
2. начало процесса переваривания (собственные железы – обеспечивает фермент амилаза);
3. принимает участие в акте глотания (мышечная оболочка);
4. орган вкуса (обеспечивают вкусовые почки на сосочках);
5. принимает участие в речеобразовании (мышечная оболочка).

МИНДАЛИНЫ (рис. 245)

Общие сведения:

- на границе ротовой полости и глотки – лимофэпителиальное глоточное кольцо Пирогова – скопления лимфоидной ткани.

Строение небной миндалины:

- имеет оболочечное строение.

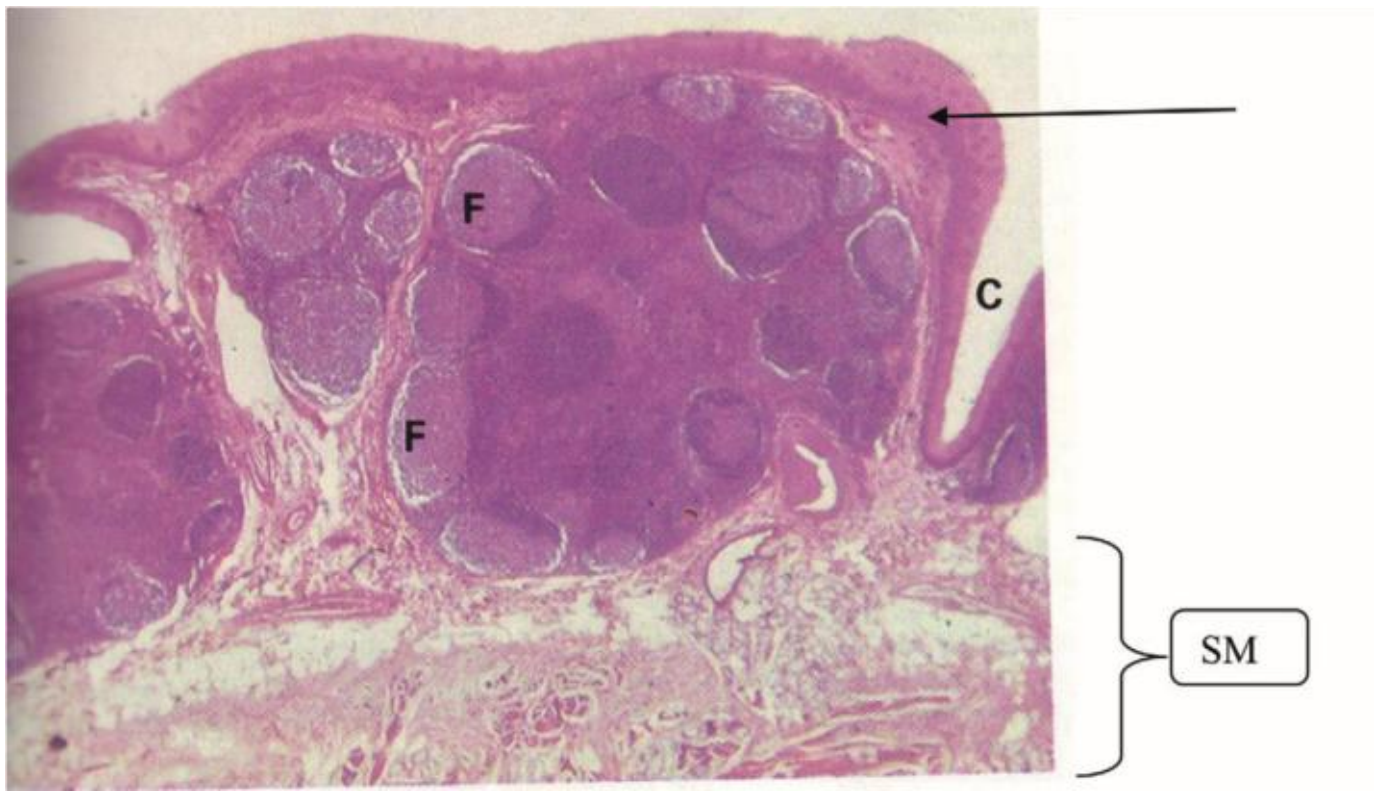

Рис. 245. Гистологическое строение небной миндалины. Эпителий обозначен стрелкой, видны лимфоидные фолликулы (F), крипты (C), подслизистая основа с сосудами и собственными железами (SM). Окраска: гематоксилином и эозином. Ув.40

Слизистая оболочка – наружная (рис. 246):

1. эпителиальный слой:

- многослойный плоский неороговевающий эпителий;
- источник развития – эктодерма.

Его особенность – эпителий «инфильтрированный» лимфоцитами и зернистыми лейкоцитами – лейкоциты мигрируют через эпителий на его поверхность.

2. собственная пластинка слизистой оболочки:
- это рыхлая соединительная ткань;
- источник развития – мезенхима.

Ее особенность – здесь расположены **лимфоидные узелки (фолликулы).**

Зоны фолликула:

1. **Светлый центр** зона размножения В-лимфоцитов;
2. **Мантийная зона** – кооперация Т-, В-лимфоцитов, макрофагов и дендритных клеток.

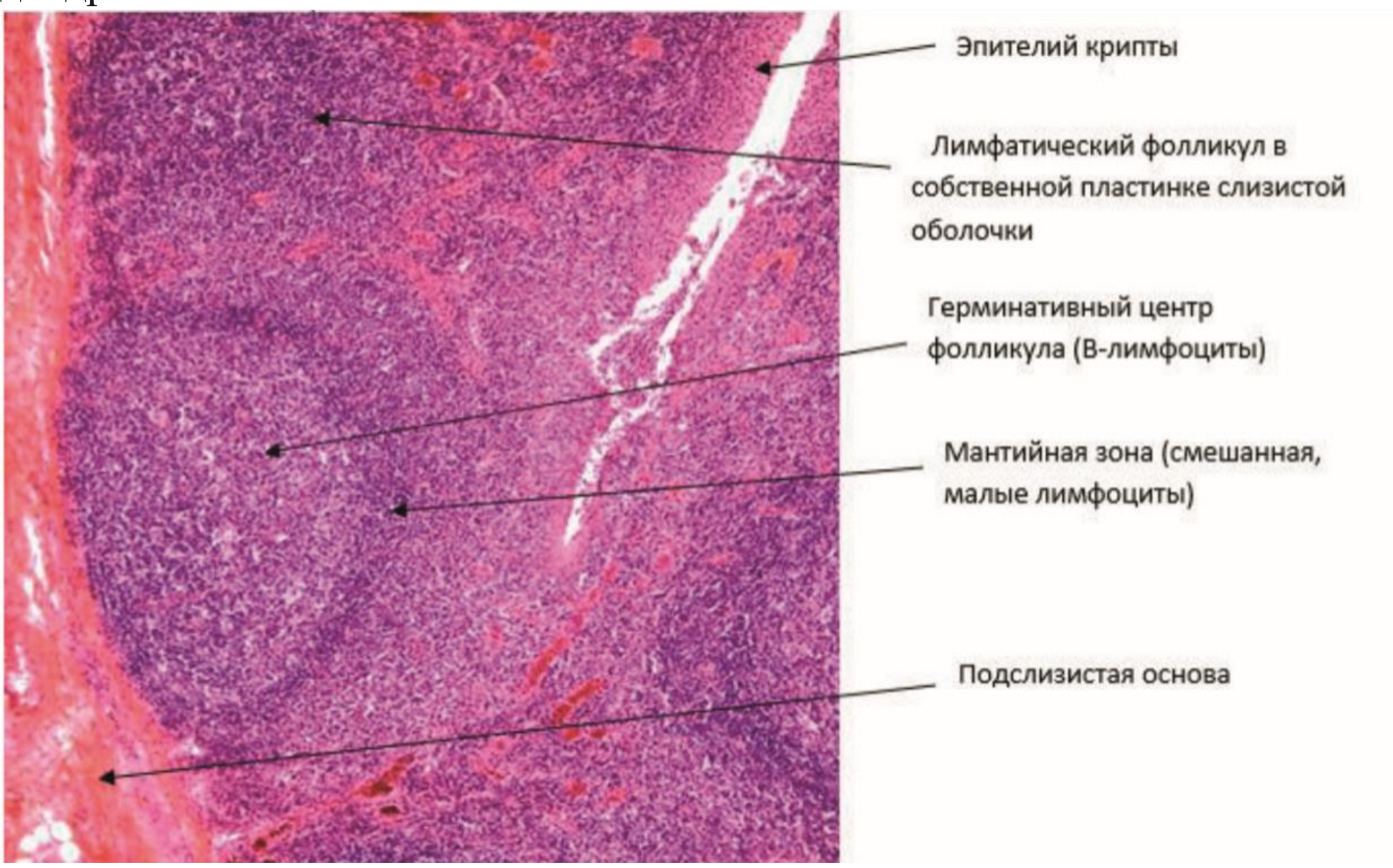

Рис. 246. Гистологическое строение небной миндалины.
Окраска: гематоксилином и эозином. Ув.400

3. мышечная пластинка слизистой оболочки: отсутствует.

Слизистая оболочка миндалины имеет рельеф: это **крипты** - погружение эпителия в собственную пластинку слизистой;

- 10–20 крипт;
- в норме идет их постоянное очищение секретом собственных желез.

Медицинское значение: при воспалении – тонзилите – крипты могут забиваться гнойными пробками (смесь слущенного эпителия, погибших лейкоцитов и микроорганизмов) - фолликулярная ангина (рис. 247, рис. 248).

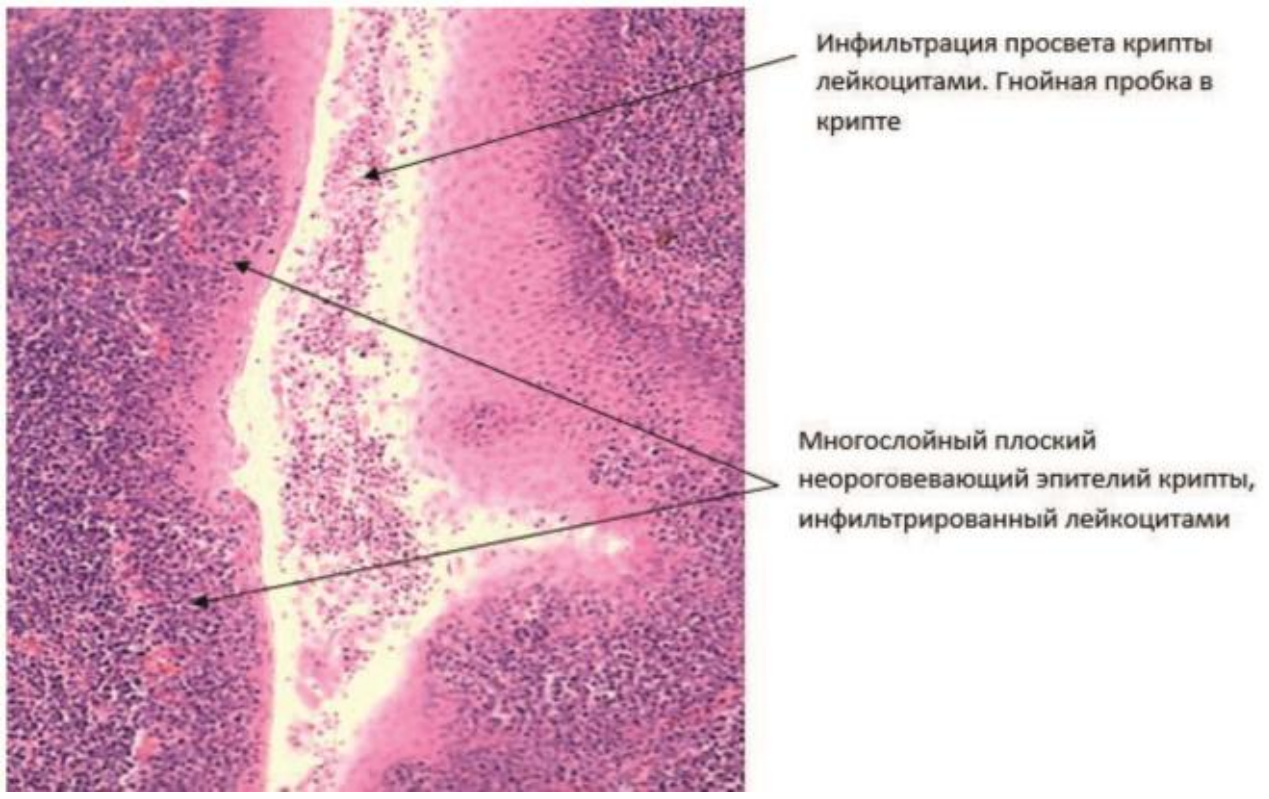

Рис. 247. Гнойная пробка в крипте небной миндалины при ангине.
Окраска: гематоксилином и эозином. Ув.400

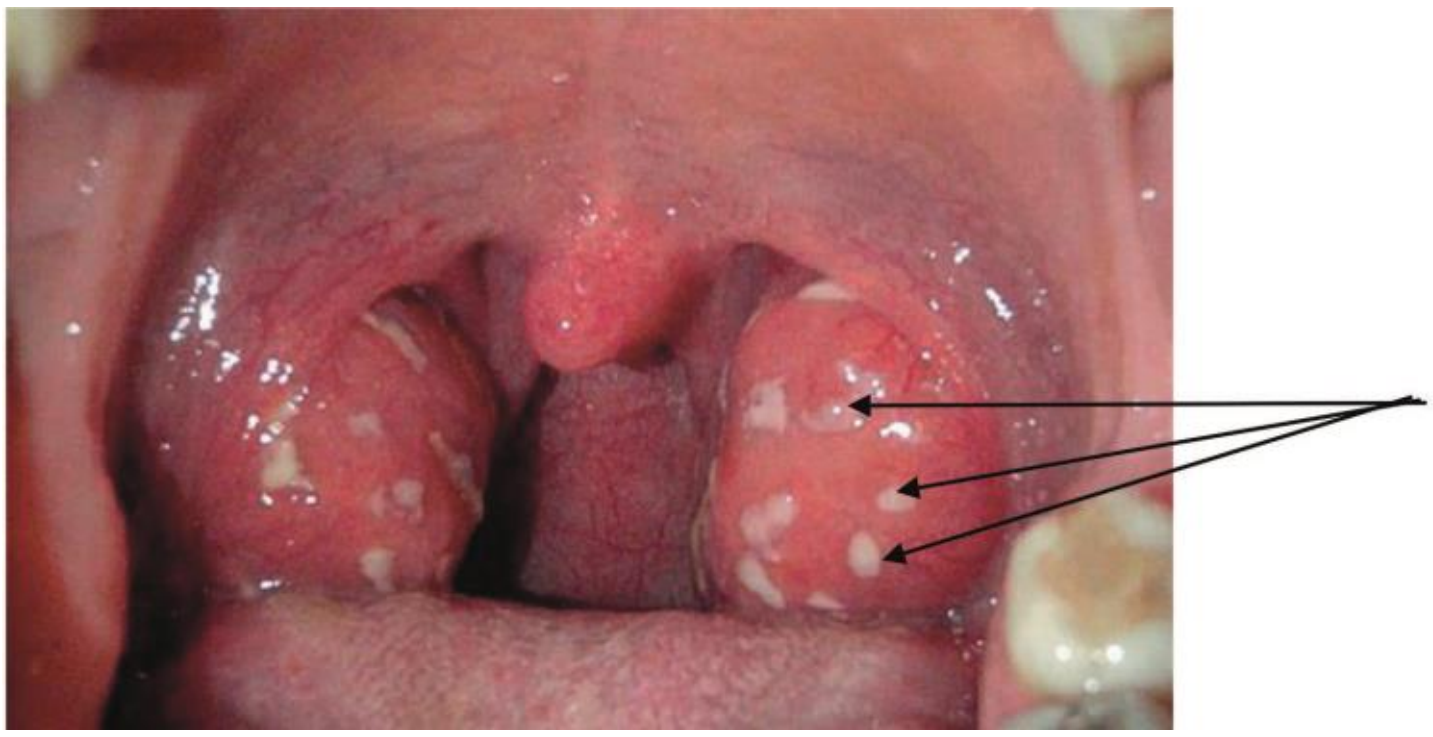

Рис. 248. Гнойные пробки в криптах небной миндалины при фолликулярной ангине

Подслизистая основа (оболочка):

- это рыхлая соединительная ткань с большим количеством кровеносных сосудов (рис. 245).

Медицинское значение: большое количество достаточно крупных кровеносных сосудов в подслизистой основе определяет обильные кровотечения при удалении миндалины (тонзилэктомии).

- концевые отделы **собственных желез** (рис. 245, рис. 249):

Их характеристика (расшифровку характеристик см. рис.260):

1. многослойные – по эпителию с миоэпителиальными клетками;
2. простые – по протокам;
3. разветвленные – по концевым отделам;
4. трубчатые и трубчато-альвеолярные по форме концевых отделов;

5. слизисто-белковый секрет – по характеру секрета;
6. мерокриновый тип секреции – без разрушения целостности секреторных клеток.

Функция: секрет желез способствует промыванию и очищению крипт.

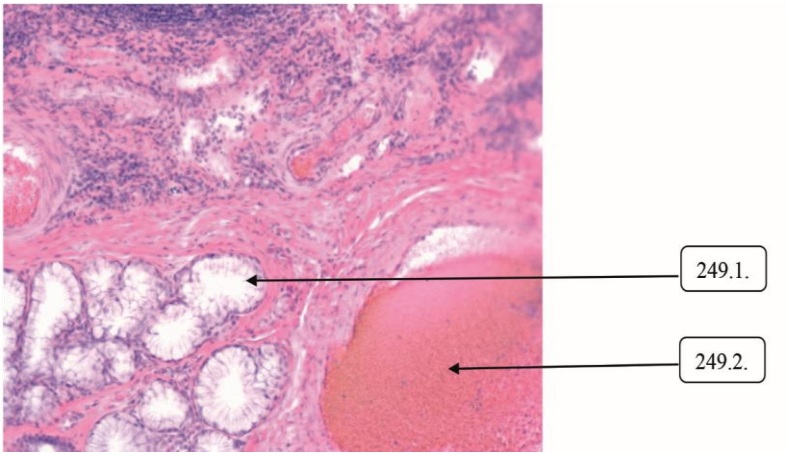

Рис. 249. Подслизистая основа небной миндалины. 249.1. – концевые отделы собственных желез; 249.2. – кровеносный сосуд. Окраска: гематоксилином и эозином. Ув.400

Мышечная и наружная оболочки – их нет, миндалина прикрепляется к мышечной стенке глотки.

Особенность строения глоточной миндалины

1. эпителий однослойный, многорядный, столбчатый, реснитчатый;
2. также инфильтрирован лимфоцитами;

Источник развития эпителия – прехордальная пластинка эктодермы.

Функции миндалин:

- орган лимфопоэза;
- орган иммунной защиты.

ЗУБЫ

Источники развития (рис. 250):

1. эктодерма – эмаль зуба;
2. мезенхима – все остальные ткани.

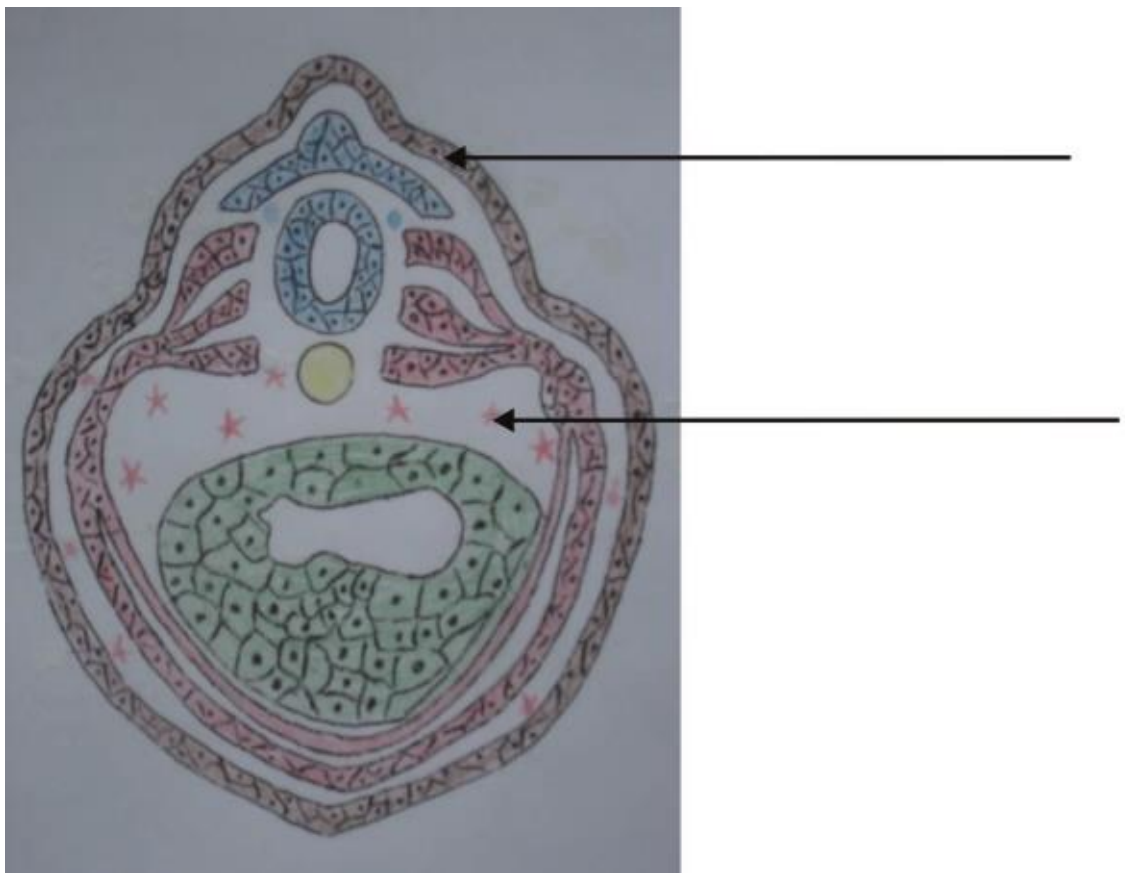

Рис. 250. Срез зародыша на стадии осевого комплекса зачатков органов. Эктодерма и мезенхима обозначены стрелками. Оригинальный рисунок

Стадии развития зуба:

1. закладка и обособление зубных зачатков;
2. дифференцировка зубных зачатков;
3. гистогенез.

Закладка и обособление зубных зачатков (рис. 251):

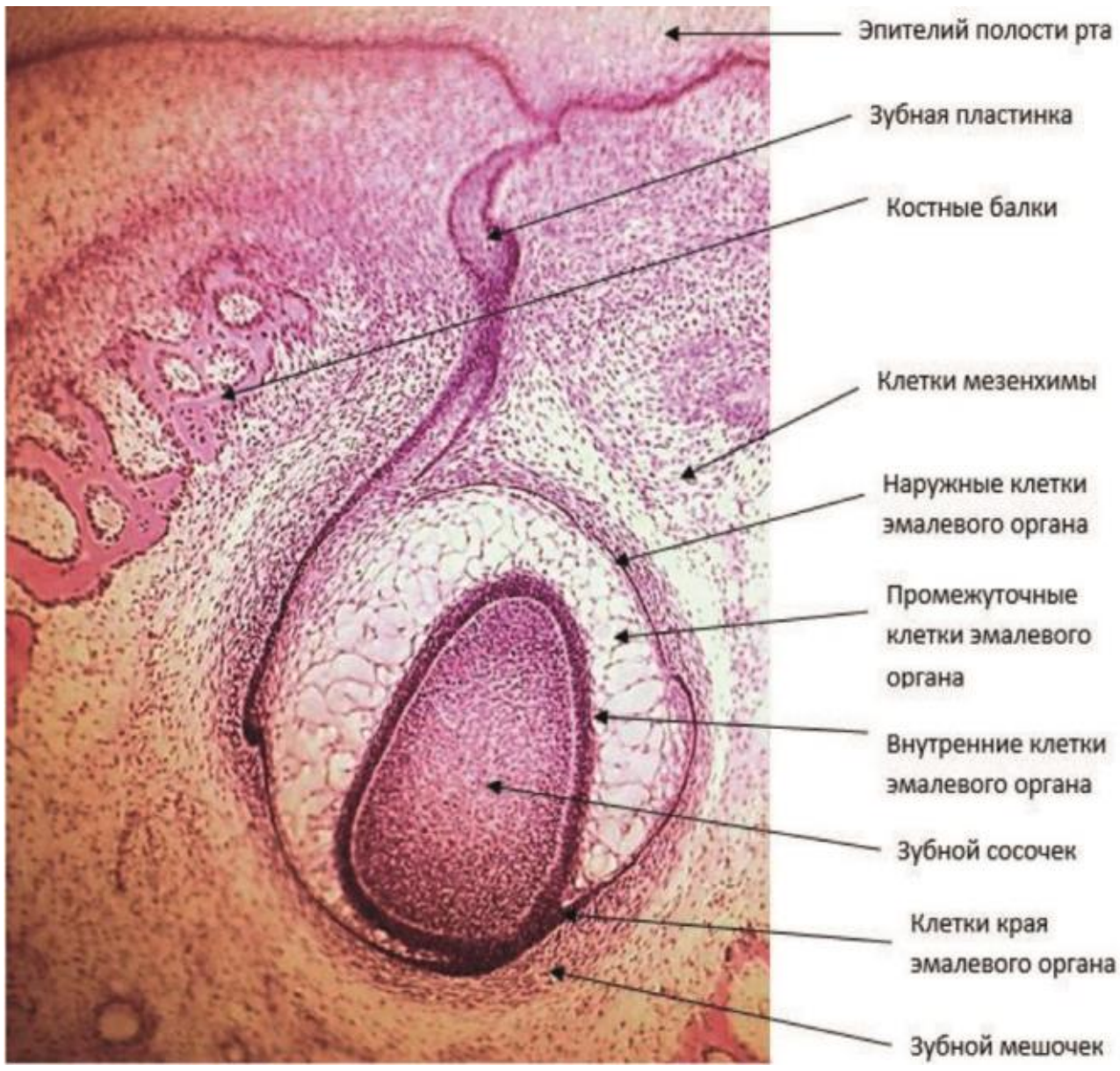

Рис. 251. Стадия закладки и обособления зубных зачатков: формирование эмалевого органа. Окраска: гематоксилином и эозином. Ув. 100

Содержание стадии: погружение эпителия ротовой полости в мезенхиму – от зубной пластинки – формируются эпителиальные выросты, мезенхима уплотняется, образуются т. н.:

– **эмалевые органы:**

1.1. **эпителиальный эмалевый орган** – «двустенный бокал» – эктодерма;

1.2. **зубной сосочек** внутренние клетки – мезенхима;

1.3. **зубной мешочек** вокруг – мезенхима.

Дифференцировка зубных зачатков:

Образуется:

1. эпителиальный орган:

1.1. наружные клетки – рассасываются;

1.2. промежуточные (пульпа эмалевого органа) дают кутикулу зуба;

1.3. внутренние – дифференцируются в энамелобласты.

2. **зубной сосочек**:

2.1. клетки мезенхимы по периферии, рядом с внутренними клетками эпителиального органа – дифференцируются в дентинобласты;

2.2. клетки мезенхимы внутри сосочка – дифференцируются в клетки рыхлой соединительной ткани (будущая пульпа зуба).

3. **зубной мешочек:**

- клетки мезенхимы – дифференцируются в цементобласты.

Гистогенез - образование тканей зуба (рис. 252):

- энамелобласты – развивается эмаль;
- дентинобласты – развивается дентин;
- клетки рыхлой соединительной ткани сосочка – пульпу зуба;
- цементобласты – развивается цемент.

Строение зуба:

- производное слизистой ротовой полости:
- выделяют (рис. 253):

1. **коронка** – выступающая над десной часть зуба;

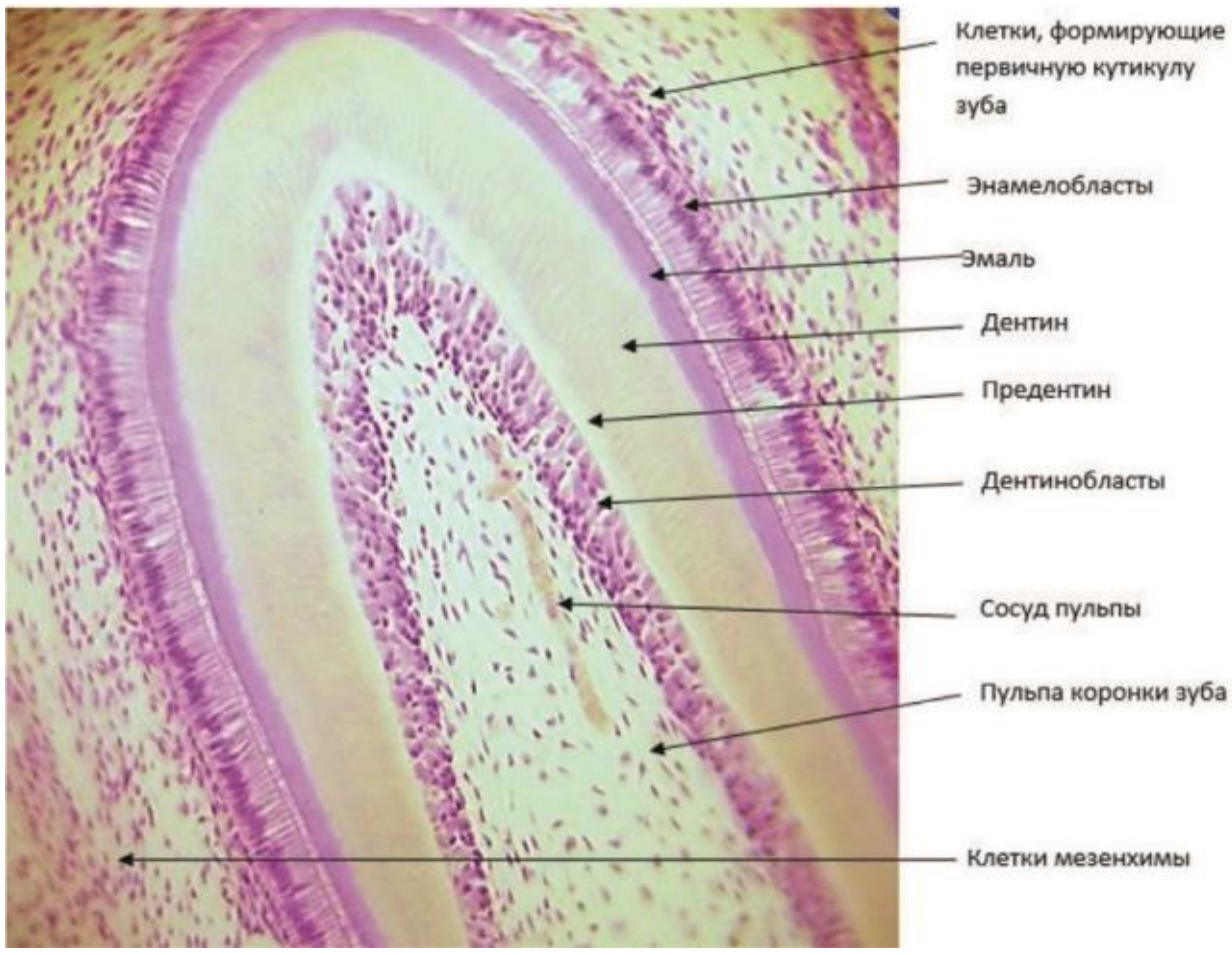

Рис. 252. Стадия образования тканей зуба. Окраска: гематоксилином и эозином
Ув. 100

2. **шейка** – покрытая десной часть зуба между коронкой и корнем;
3. **корень** – расположен в костной альвеоле челюсти и фиксирован с помощью циркулярной связки с надкостницей;
4. **полость зуба**, переходящая в корне в канал зуба. Число каналов соответствует числу корней.

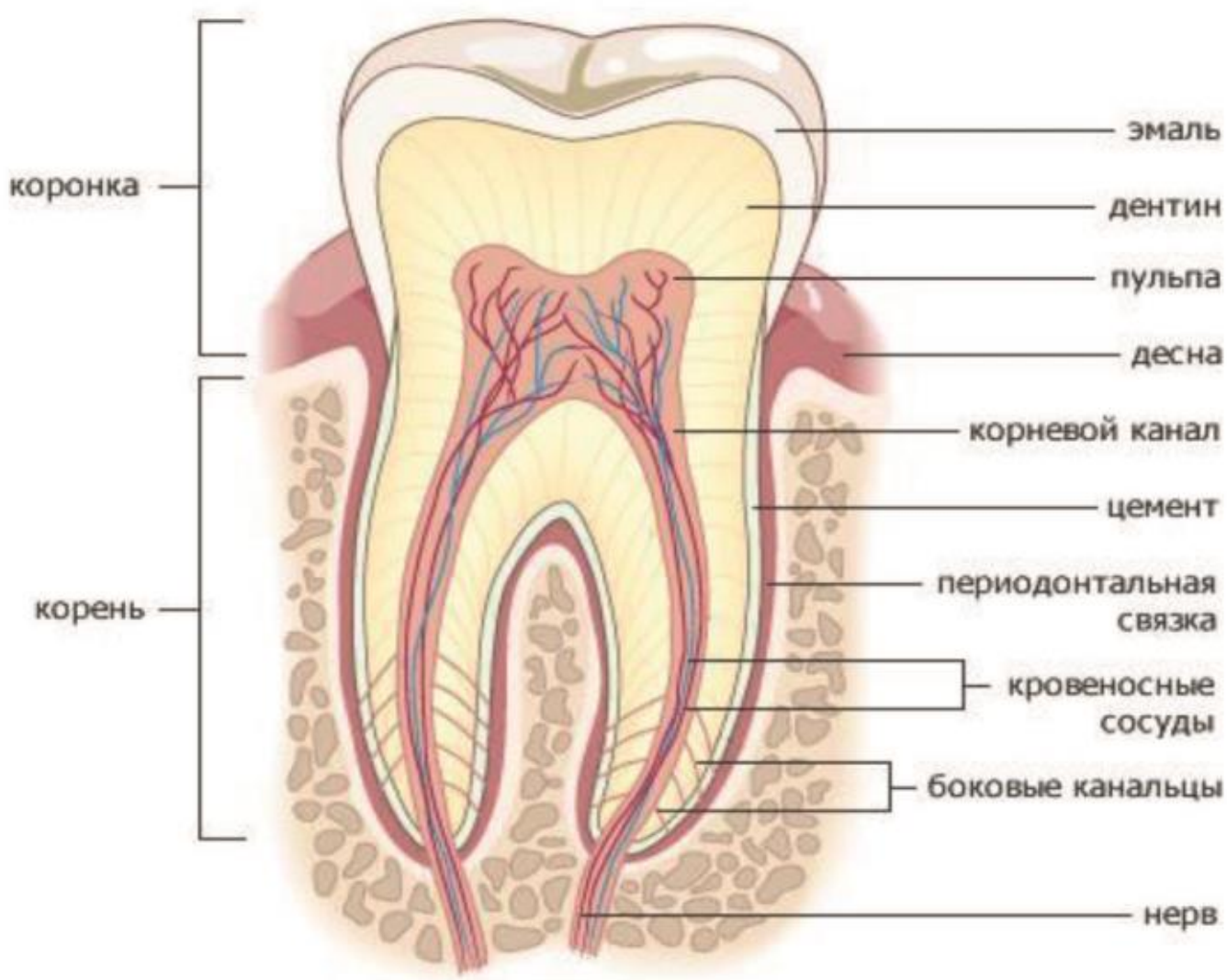

Рис. 253*. Схема строения зуба

Гистологическое строение. Основные ткани зуба:

1. эмаль;
2. дентин;
3. цемент;
4. пульпа.

Пульпа (рис. 254):

- в полости и каналах зуба;
- рыхлая соединительная ткань – РСТ;
- нервы;
- в поверхностном слое около дентина располагаются:

• дентинобласты:

- клетки пульпы;
- расположены в несколько рядов;
- грушевидная форма;

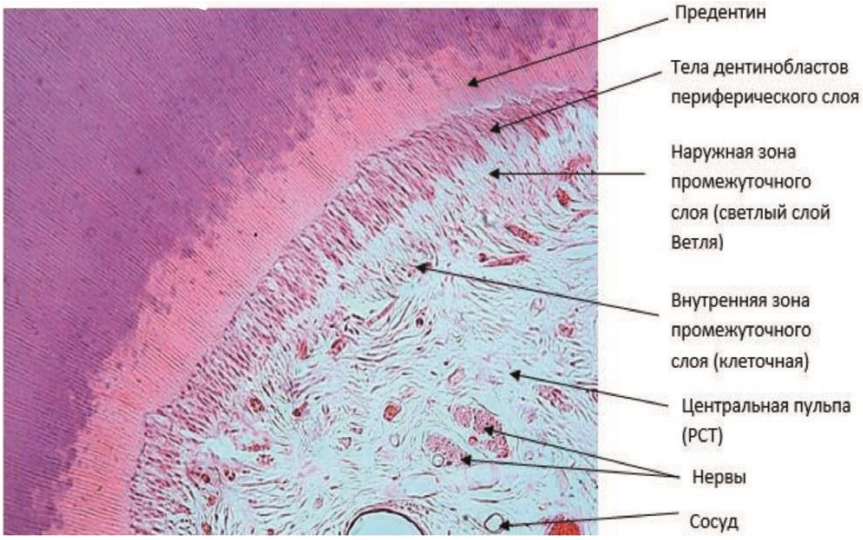

Рис. 254. Гистологический поперечный срез зуба.
Окраска: гематоксилином и эозином. Ув. 100

- базофильная цитоплазма;
- базально расположенное ядро;
- от апикальной поверхности отходит длинный отросток, который через дентинный каналец проникает в дентин.

Медицинское значение: соединительная ткань пульпы имеет очень тонкостенные сосуды – стенка их легко спадается, при воспалении легко развивается некроз пульпы зуба.

Дентин (рис. 253, рис. 255):

- основа всех частей зуба (скелет зуба);
- разновидность костной ткани;
- 70% неорганических веществ (в 4-5 раз мягче эмали)
- развивается из мезенхимы, производное дентинобластов;
- состоит:
    1. основное вещество (как в кости);
    2. радиально расположенные дентинные трубочки, в которых находятся отростки одонтобластов, по которым осуществляется питание дентина.

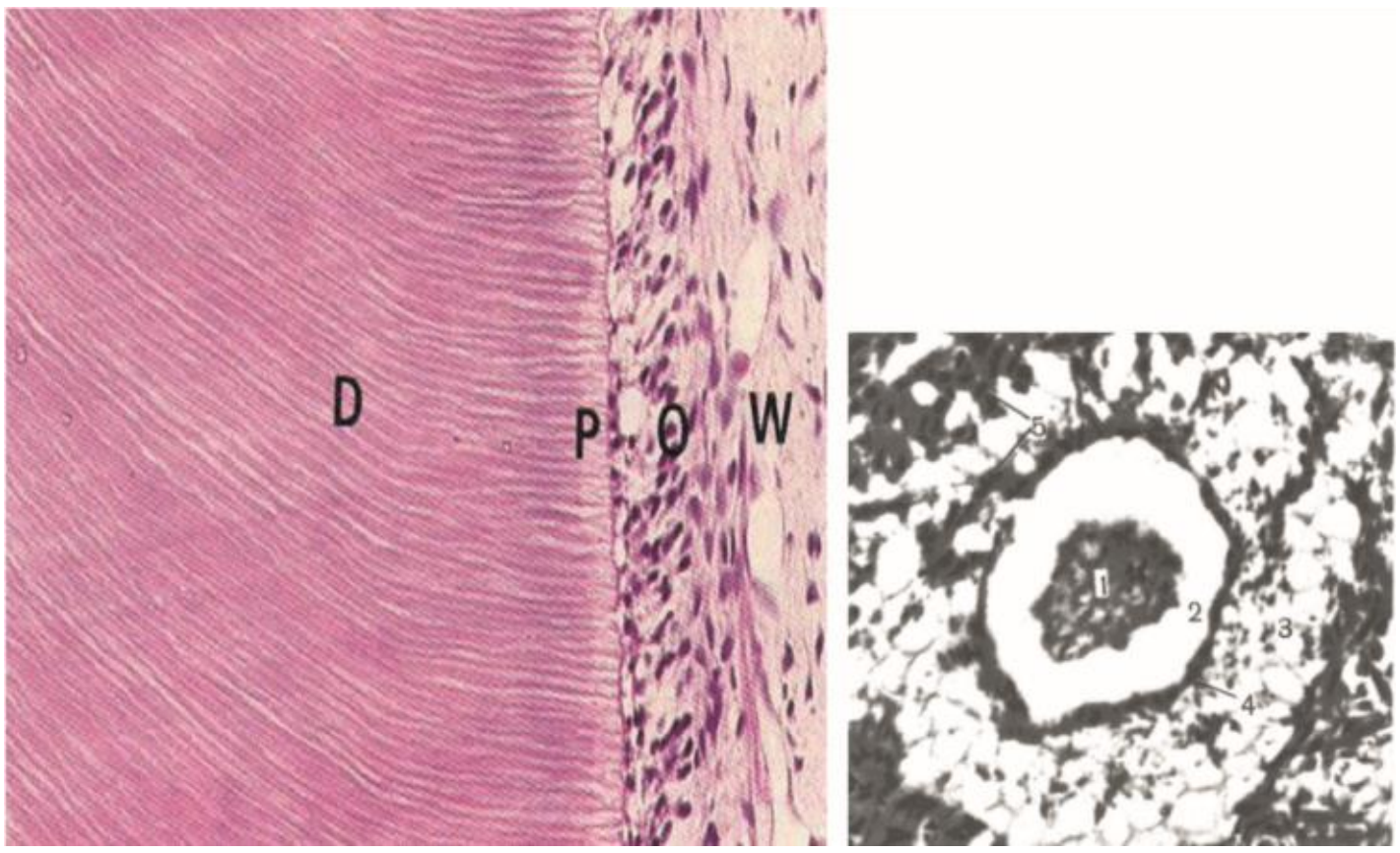

Рис. 255. Гистологический поперечный срез зуба: дентинные канальцы (D) на продольных срезах (Ув. 600), окраска: гематоксилином и эозином. Дентинный каналец на поперечном срезе при электронной микроскопии: 1 – отросток дентинобласта; 2 – полость канальца; 3 – стенка канальца (Ув. 3000)

- минерализация дентина осуществляется в виде зерен, которые сливаются в шаровидные образования – глобулы;
- интерглобулярные пространства между глобулами – менее обызвествленные участки;

Регенерация: за счет дентинобластов, образующих новый необызвествленный дентин – предентин (на препарате - оксифильная полоска дентина между одонтобластами и остальным дентином) (рис. 254).

Медицинское значение: дентин растет всю жизнь, п.т. полость зуба постепенно уменьшается.

Цемент (рис. 253, рис. 256):

- покрывает дентин корневой части зуба;

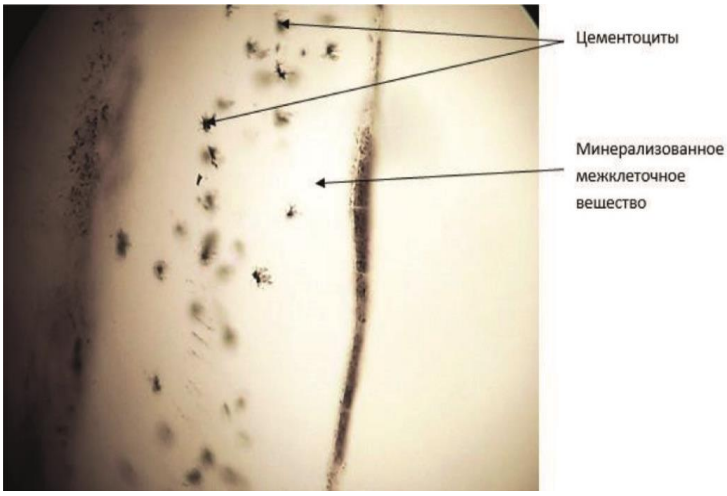

Рис. 256. Шлиф зуба в области корня: цемент. Ув. 600

- источник развития – мезенхима;
- представлен грубоволокнистой костной тканью – значительно меньшая прочность;
- содержит до 50% неорганических веществ;
- клетки: цементоциты и цементобласты, расположены как в кости остеоциты и остеобласты (их аналоги);
- в цемент проходят прободающие волокна, обеспечивающие связь зуба и периодонта.

Эмаль (рис. 253; рис. 257, рис. 258):

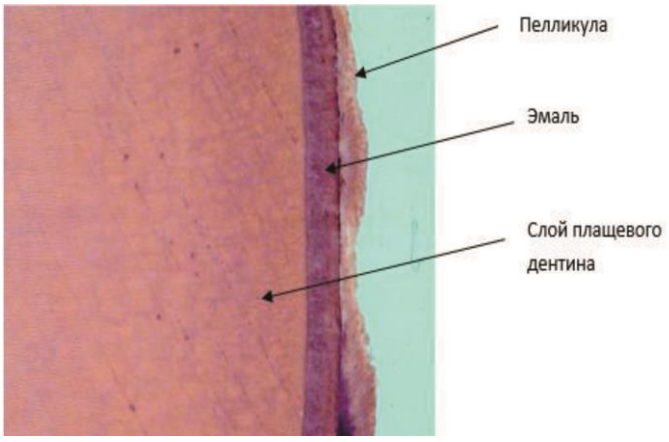

Рис. 257. Гистологический поперечный срез зуба: дентин и эмаль. Окраска: гематоксилином и эозином. Ув. 100

- покрывает дентин на коронке зуба;
- самая прочная ткань зуба;
- органических веществ всего 2%, 90% неорганической части – гидроксиапатит в виде кристаллов;
- эмаль состоит из эмалевых призм (рис. 258, рис. 259):
  - производное энамелобластов;

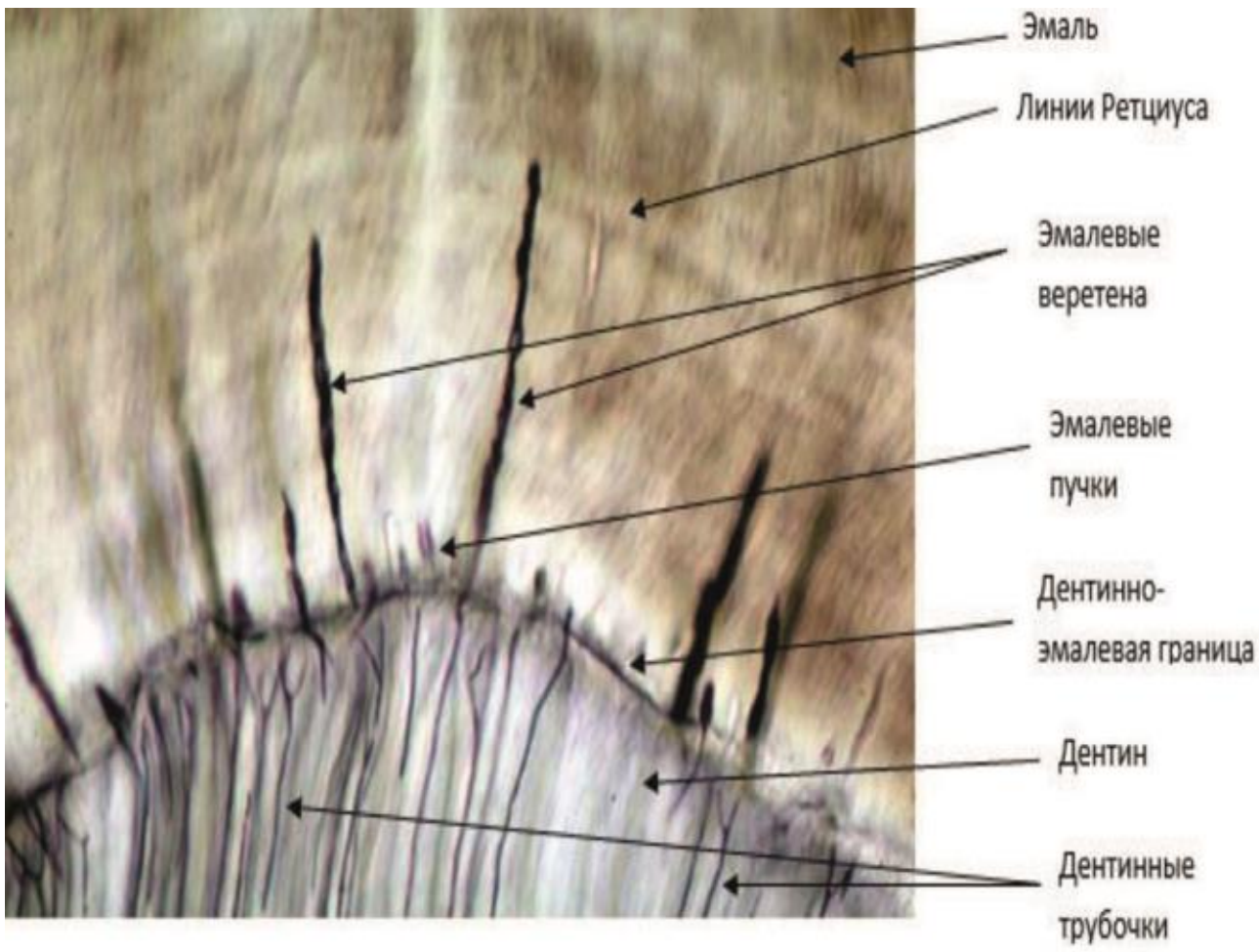

Рис. 258. Шлиф зуба в области коронки: эмаль. Ув. 600

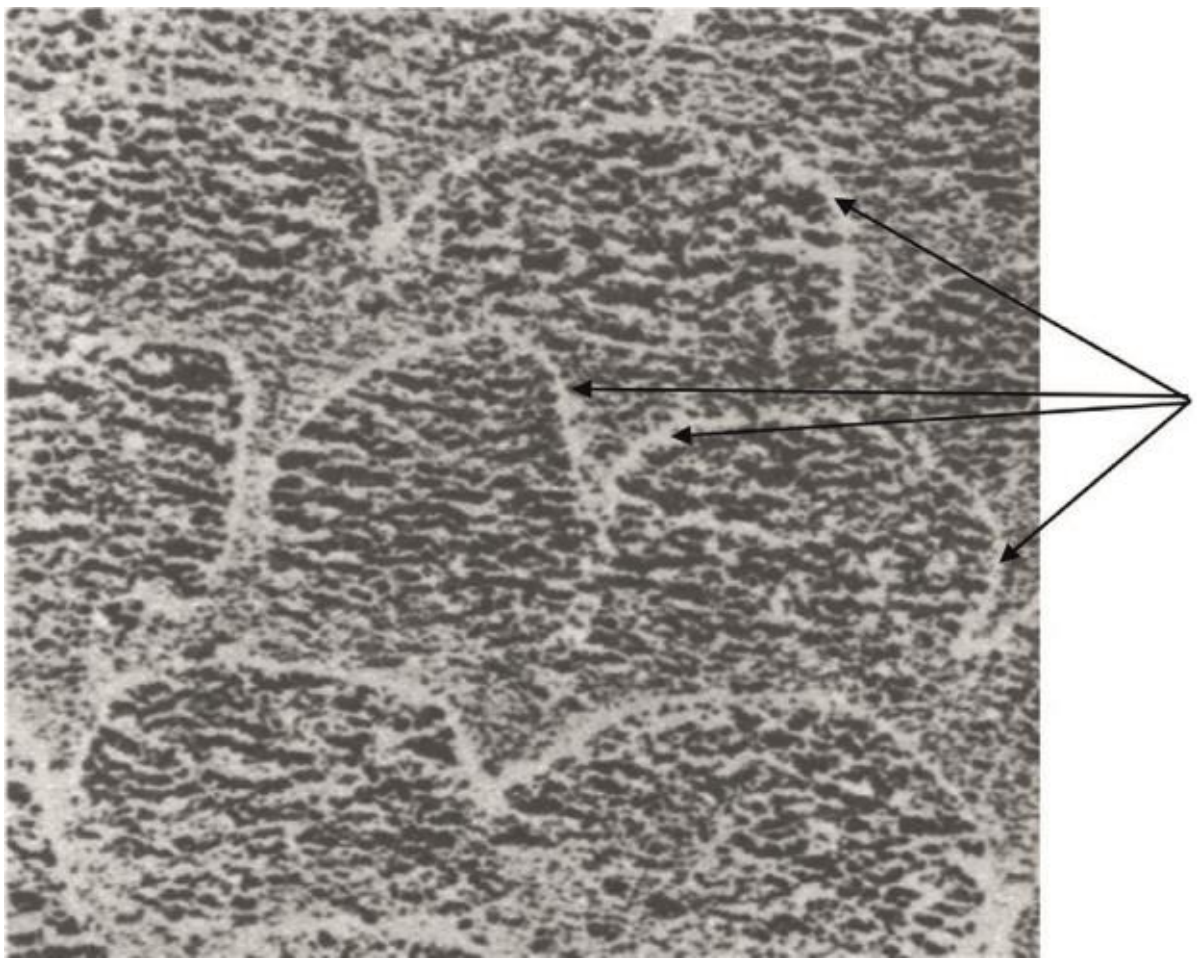

Рис. 259*. Эмалевые призмы на поперечных срезах. Более светлое межпризменное вещество обозначено стрелками. Электронная микроскопия. Ув. 5000

  - с радиальной ориентацией;
  - имеют S-образный ход;

- на поперечном сечении полигональной формы, диаметром 3–5 мкм.
- склеены между собой межпризменным веществом - такое же, как в призмах, но отличается более низким уровнем минерализации и иной ориентацией кристаллов.

Медицинское значение: по окончании формирования эмаль не содержит клеток, а значит, ткань не регенерирует. Межпризменное вещество – отличается слабой минерализацией, это слабое место, где впервые возникает кариозный процесс.

5.2. ЖЕЛЕЗЫ ПИЩЕВАРИТЕЛЬНОЙ СИСТЕМЫ

Классификация желез:

I. **Переднего отдела** – имеют собственное название – слюнные железы:

1. крупные:
   - 1.1. околоушная железа;
   - 1.2. подчелюстная железа;
   - 1.3. подъязычная железа.
2. мелкие, собственные железы органов (языка, щеки, губы, пищевода и т.д.).

II. **Среднего отдела**:

2.1. крупные:
- 2.1.1. поджелудочная железа;
- 2.1.2. печень.

2.2. мелкие, собственные железы органов (двенадцатиперстной кишки, желудка и т.д.).

Общий план строения крупных желез:

1. Это паренхиматозные органы: состоят из стромы и паренхимы;
2. Строма органа:
   - 2.1. соединительно-тканная капсула – из плотной неоформленной соединительной ткани;
   - 2.2. от капсулы в глубь органа отходят соединительно-тканные прослойки – трабекулы из плотной неоформленной соединительной ткани, делящие орган на дольки;
   - 2.3. внутри дольки строма представлена в виде прослоек рыхлой соединительной ткани.

Источник развития всех компонентов стромы – мезенхима.

3. Паренхима органа – представлена эпителием выводных протоков и концевых отделов железы.

Характеристика выводных протоков и концевых отделов железы должна осуществляться в соответствии с морфологической классификацией экзокринных желез.

Морфологическая классификация экзокринных желез:

1. Характеристика эпителия желез, может быть (рис. 260):

1.1. однослойный эпителий:
- в среднем отделе;
- источник развития - энтодерма.

1.2. многослойный эпителий:
- характерно для желез переднего отдела;
- многослойность определяется наличием миоэпителиальных клеток:
- звездчатой формы;
- расположены между базальной мембраной и эпителиальными клетками;
- содержат актиновые микрофиламенты;
- сокращение клеток способствует выделению секрета.
- источник развития – эктодерма

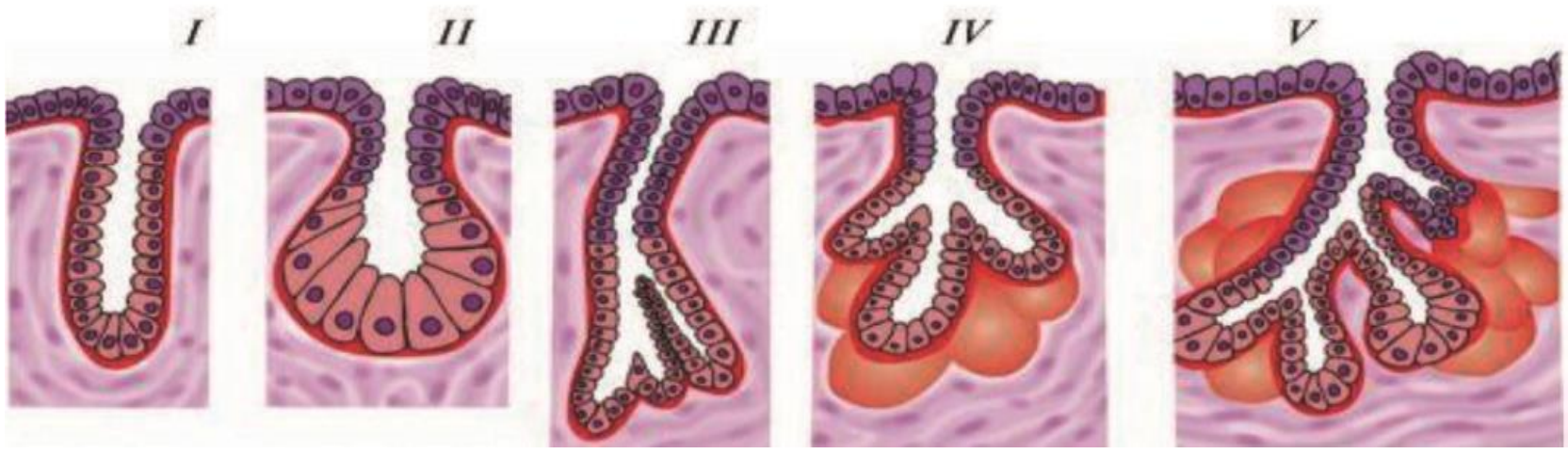

Рис. 260*. Характеристика экзокринных желез. Варианты желез: I – простая, неразветвленная, трубчатая; II – простая неразветвленная альвеолярная; III – простая разветвленная трубчатая; IY – простая разветвленная альвеолярная; Y – сложная, разветвленная альвеолярная железа

2. Характеристика строения выводного протока, по выводному протоку железа бывает:

2.1. простая – неветвящийся выводной проток – трубочка;

2.2. сложная – ветвящийся выводной проток – трубка с ветвлением.

Все крупные железы – по строению протока – сложные.

3. Характеристика строения концевого отдела, по концевому отделу железа бывает:

3.1. разветвленная – в выводной проток впадает несколько концевых отделов;

3.2. неразветвленная – в один выводной проток впадает один концевой отдел.

Все крупные железы по концевому отделу – разветвленные.

4. Строение концевых отделов, по форме (рис. 261):

4.1. альвеолярные – круглые на срезах, базофильно окрашенные;

4.2. трубчатые – вытянутые, светлые; 4.3. альвеолярно- трубчатые – смешанные.

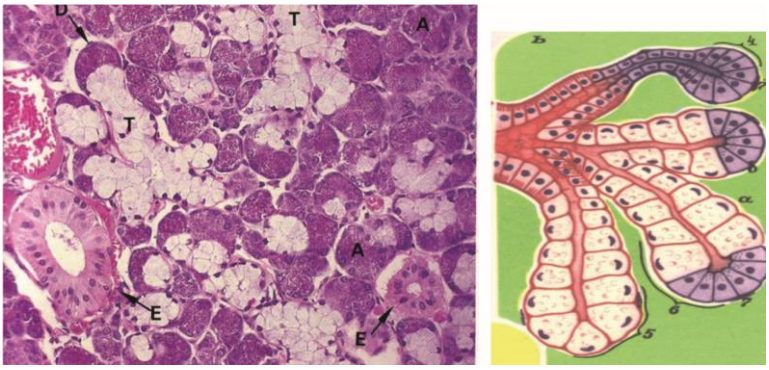

Рис. 261. Характеристика концевого отдела по форме: А – альвеолярный; Т – трубчатый; D – смешанный отдел. На схеме: 4 – альвеолярный; 5 – трубчатый; 6 – смешанный концевой отдел

5. По характеру секрета:

5.1. белковый (серозный) – всегда альвеолярные концевые отделы;

5.2. слизистый – трубчатые концевые отделы;

5.3. смешанные – трубчато-альвеолярные концевые отделы – наличие «белковых полулуний».

6. По типу секреции секреторных клеток – как клетки выделяют секрет (рис. 262):

6.1. без разрушения – мерокриновый тип (большинство желез);

6.2. с разрушением верхушки – апокриновый тип (молочная железа, предстательная железа);

6.3. с разрушением клетки – голокриновый тип (сальная железа).

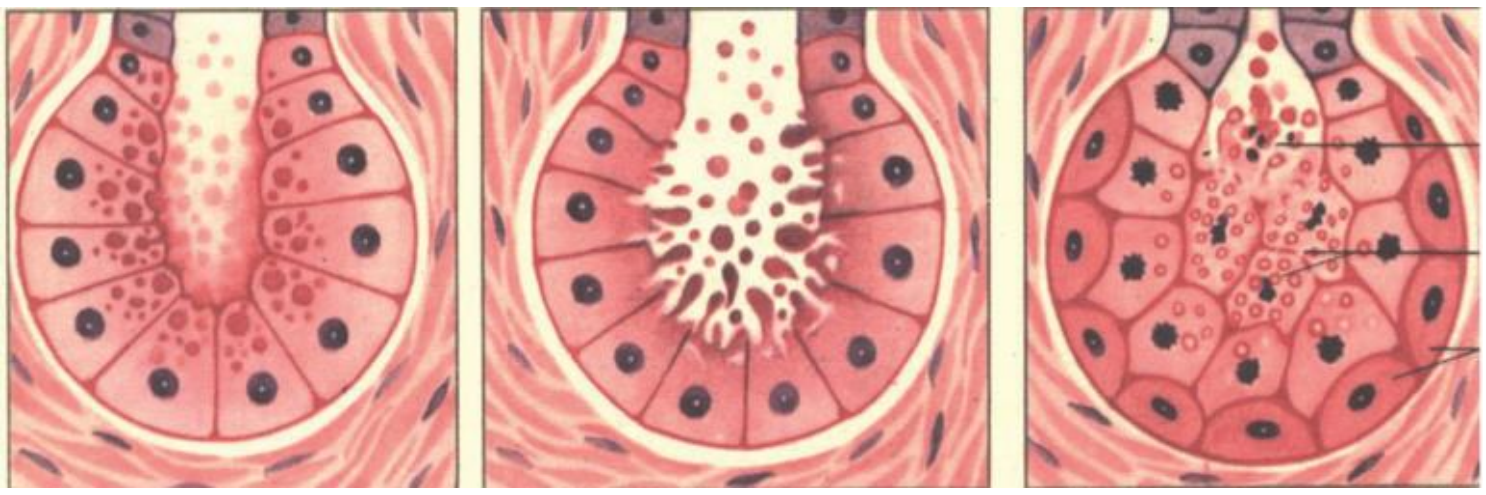

Рис. 262*. Тип секреции: мерокриновый, апокриновый, голокриновый

СЛЮННЫЕ ЖЕЛЕЗЫ

Функции:

1. **участвуют в пищеварении** – слюна:

- 0,5–2 л слюны в сутки:
• 70% объема дают подчелюстные железы;
• 25% – околоушные;
• 5% – подъязычные.
- 92,5% – вода, остальное:
• амилаза – расщепление углеводов;
• лизоцим – антимикробное вещество;
• мальтаза – расщепление дисахаридов до глюкозы;
• слизь (муцин).

2. **обеспечивает вкусовое восприятие** пищи;
3. **обволакивает** пищевой комок – обеспечивая акт проглатывания пищевого комка.

Общий план строения крупных слюнных желез (рис. 263):

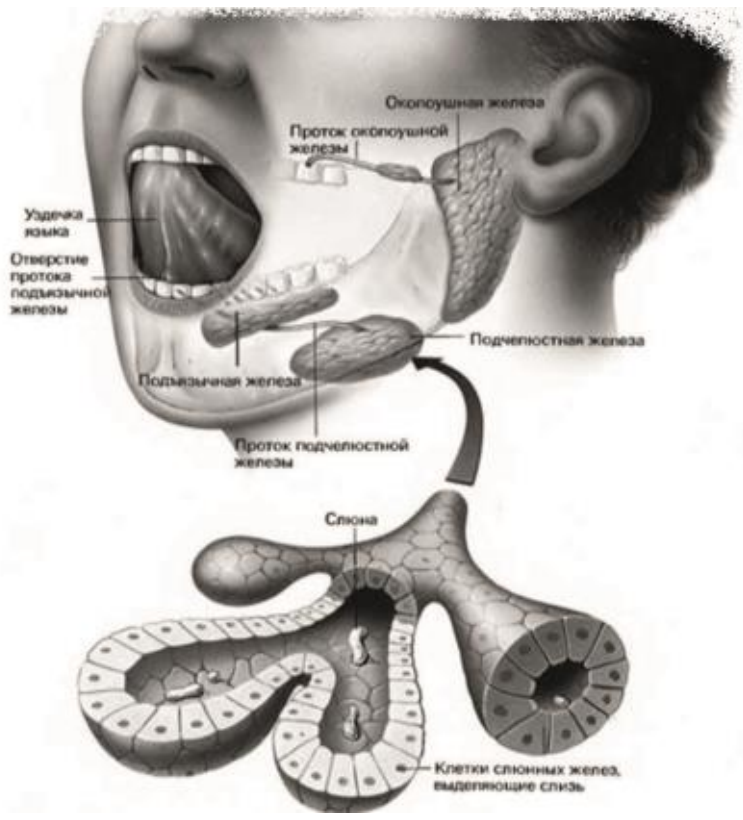

Рис. 263*. Общий план строения слюнных желез

Это **паренхиматозные органы** – т.е. состоят из стромы и паренхимы (рис. 264).

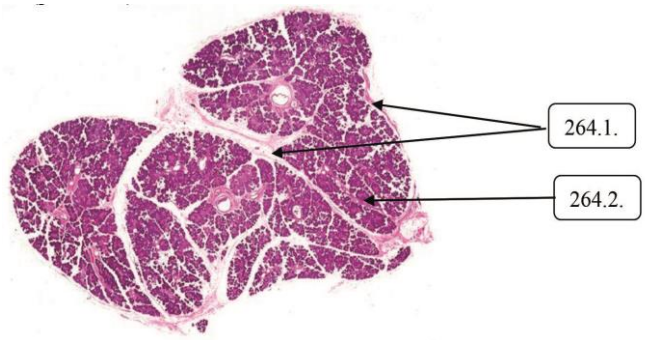

Рис. 264. Слюнная железа: 264.1. – строма, 264.2. – паренхима. Окраска: гематоксилином и эозином. Ув. 10

Строма представлена:

1. соединительно-тканная **капсула** из плотной неоформленной соединительной ткани;
2. соединительно-тканные **прослойки** из плотной неоформленной соединительной ткани, последние делят железу на дольки;
3. внутри долек – строма представлена **прослойками рыхлой соединительной тканью**.

Источник развития всех элементов стромы – мезенхима.

Паренхима представлена эпителием выводных протоков и концевых отделов.

Морфологическая характеристика желез (расшифровка терминов - см. рис. 260):

1. эпителий концевых отделов и выводных протоков – **многослойный**, за счет миоэпителиальных клеток;
2. по выводному протоку железа – **сложная**;
3. по концевому отделу – **разветвленная**;
4. имеются различия по форме концевого отдела;
5. имеются различия по характеру секрета;
6. тип секреции – **мерокриновый**.

Выводные протоки (рис. 265, рис. 266):

1. внутридольковые:

Два вида:

1.1. вставочные;

1.2. исчерченные.

2. междольковые;
3. общий выводной проток.

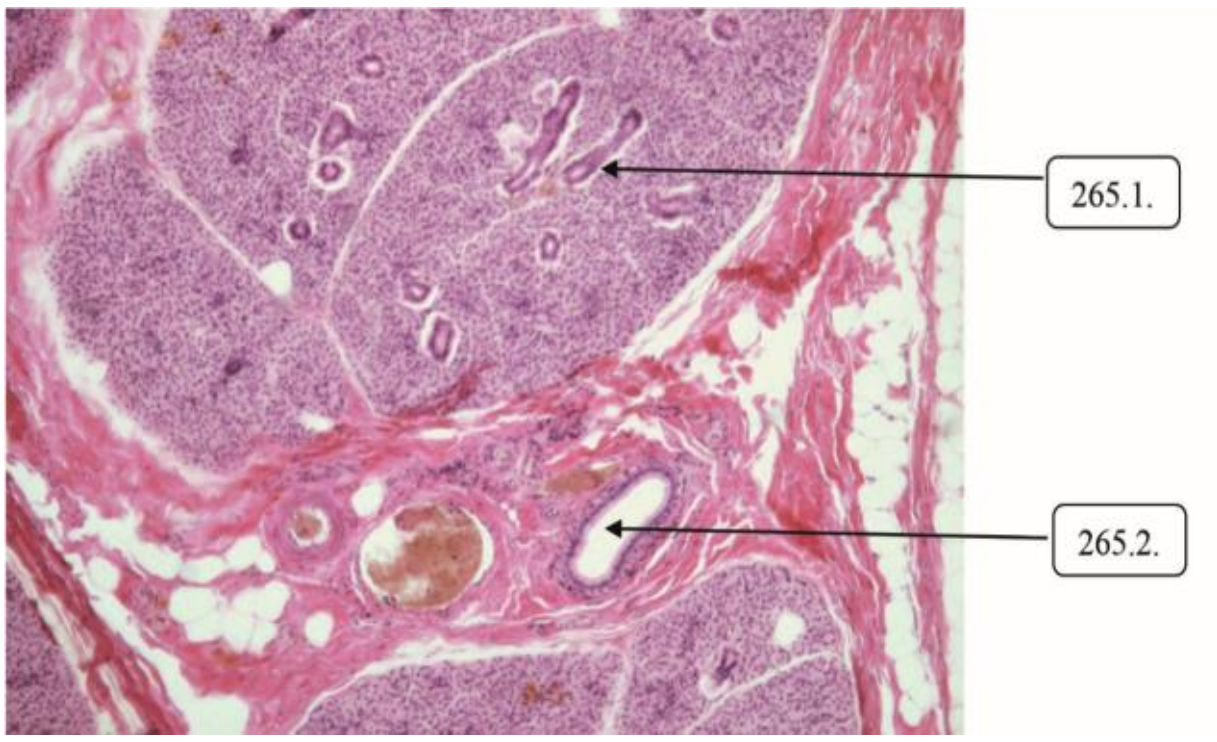

Рис. 265. Гистологическое строение слюнной железы: выводные протоки. 265.1. – внутридольковые; 265.2. – междольковый выводной проток. Окраска: гематоксилином и эозином. Ув. 100

Вставочные протоки (рис. 266):

- отходят от концевых отделов;
- выстланы однослойным кубическим эпителием;
- цитоплазма клеток эпителия протока – базофильная;
- имеются миоэпителиальные клетки.

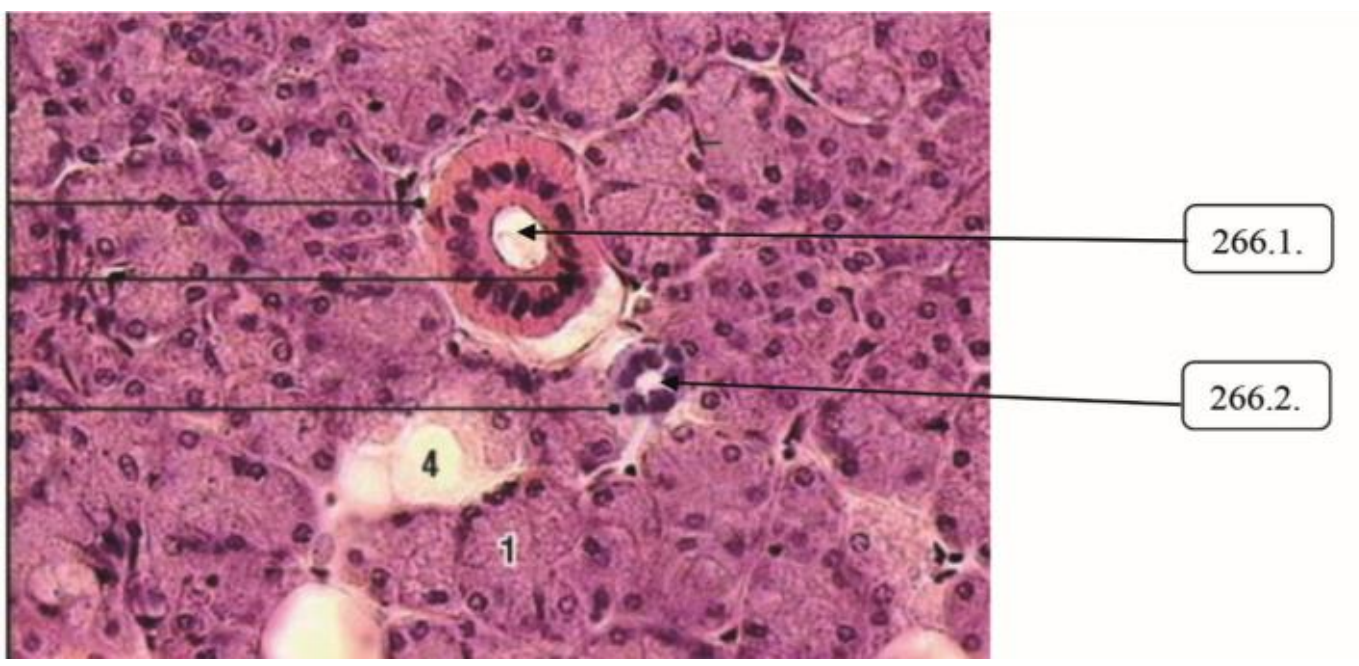

Рис. 266. Гистологическое строение слюнной железы: внутридольковые выводные протоки. 266.1. – исчерченный; 266.2. – вставочный выводной проток. Окраска: гематоксилином и эозином. Ув. 200

Исчерченные протоки (собственное название - слюнные трубки):

- стенка из однослойного призматического эпителия;

- цитоплазма клеток эпителия – оксифильная;
- ядро округлое в центральной части клетки;
- базальная исчерченность – складки плазмолеммы и митохондрии между ними;
- имеются миоэпителиальные клетки (рис. 267).

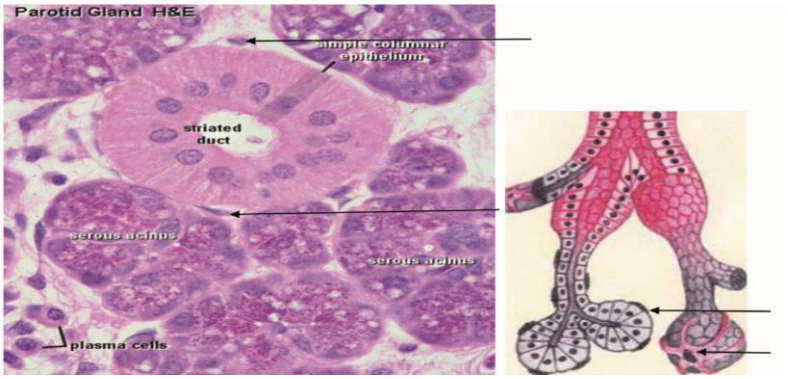

Рис. 267. Гистологическое строение слюнной железы: миоэпителиальные клетки (отмечены стрелкой). Окраска: гематоксилином и эозином. Ув. 900. На схеме миоэпителиальная клетка отмечена стрелкой

Междольковые протоки (рис. 263):

- расположены за пределами дольки в соединительной ткани трабекул;
- однослойный однорядный призматический эпителий переходит в однослойный многорядный призматический эпителий, затем в двухслойный кубический.
- сохраняются миоэпителиальные клетки.

Общий выводной проток:

- выстлан многослойным кубическим, затем многослойным призматическим эпителием, у устья многослойным плоским неороговевающим эпителием (как в слизистой полости рта).

Источник развития эпителиев всех протоков слюнных желез – эктодерма.

Особенности строения отдельных слюнных желез

ОКОЛОУШНАЯ ЖЕЛЕЗА (рис. 268, рис. 269):

- соответствует общему плану строения;

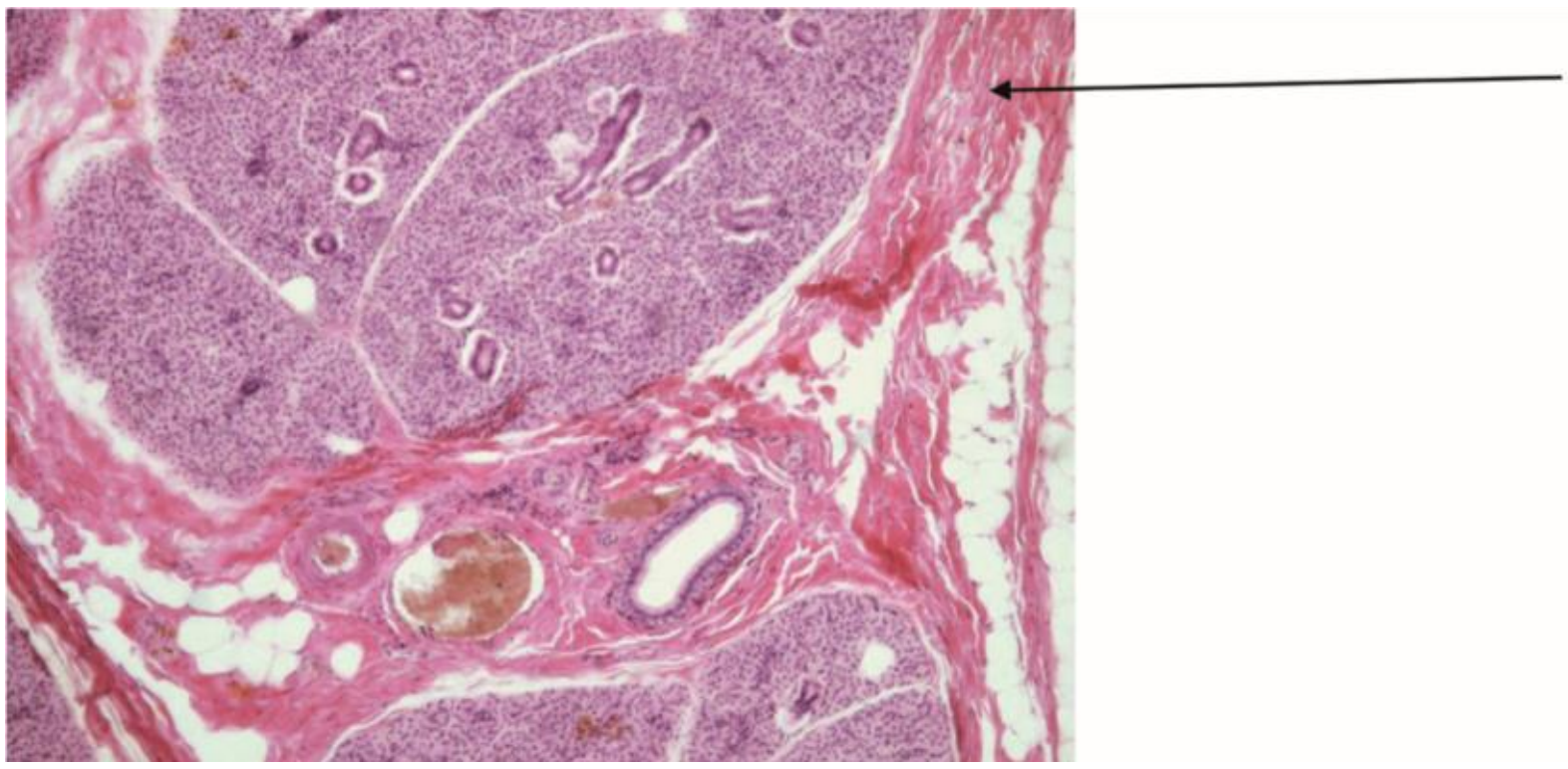

Рис. 268. Гистологическое строение околоушной слюнной железы. Общий план строения. Капсула отмечена стрелкой. Окраска: гематоксилином и эозином. Ув. 100

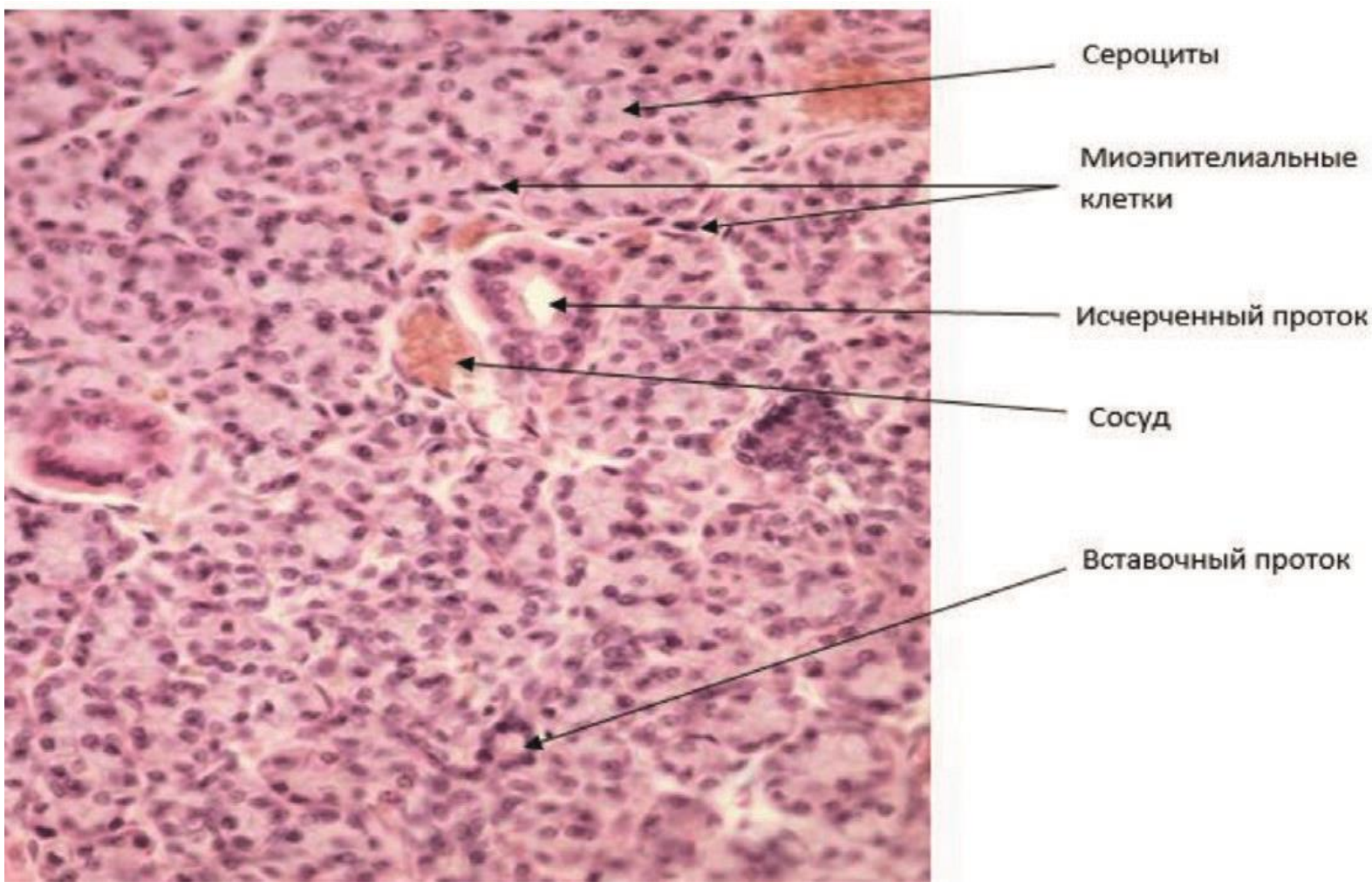

Рис. 269. Гистологическое строение дольки околоушной слюнной железы. Окраска: гематоксилином и эозином. Ув. 600

Особенности строения:

1. форма концевого отдела – альвеолярная;
2. характер секрета – белковый;

Клетки концевого отдела:

а. **сероциты**:
- призматические на срезе;
- базофильные (секретируют белковый секрет, много рибосом).

б. **миоэпителиальные клетки**.

ПОДЧЕЛЮСТНАЯ ЖЕЛЕЗА (рис. 270, рис. 271):

- соответствует общему плану строения;

Особенности строения:

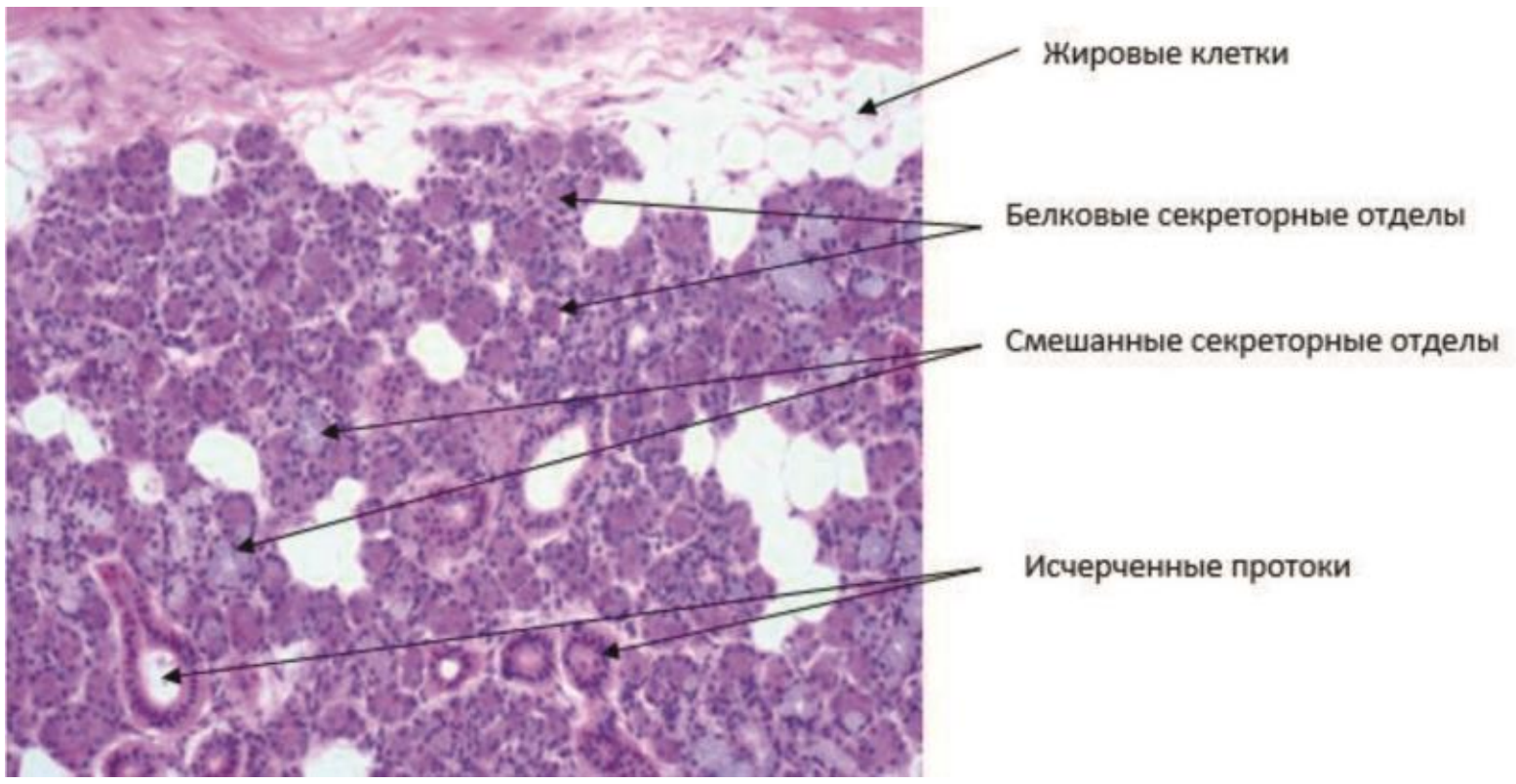

Рис. 270. Гистологическое строение подчелюстной слюнной железы. Окраска: гематоксилином и эозином. Ув. 100

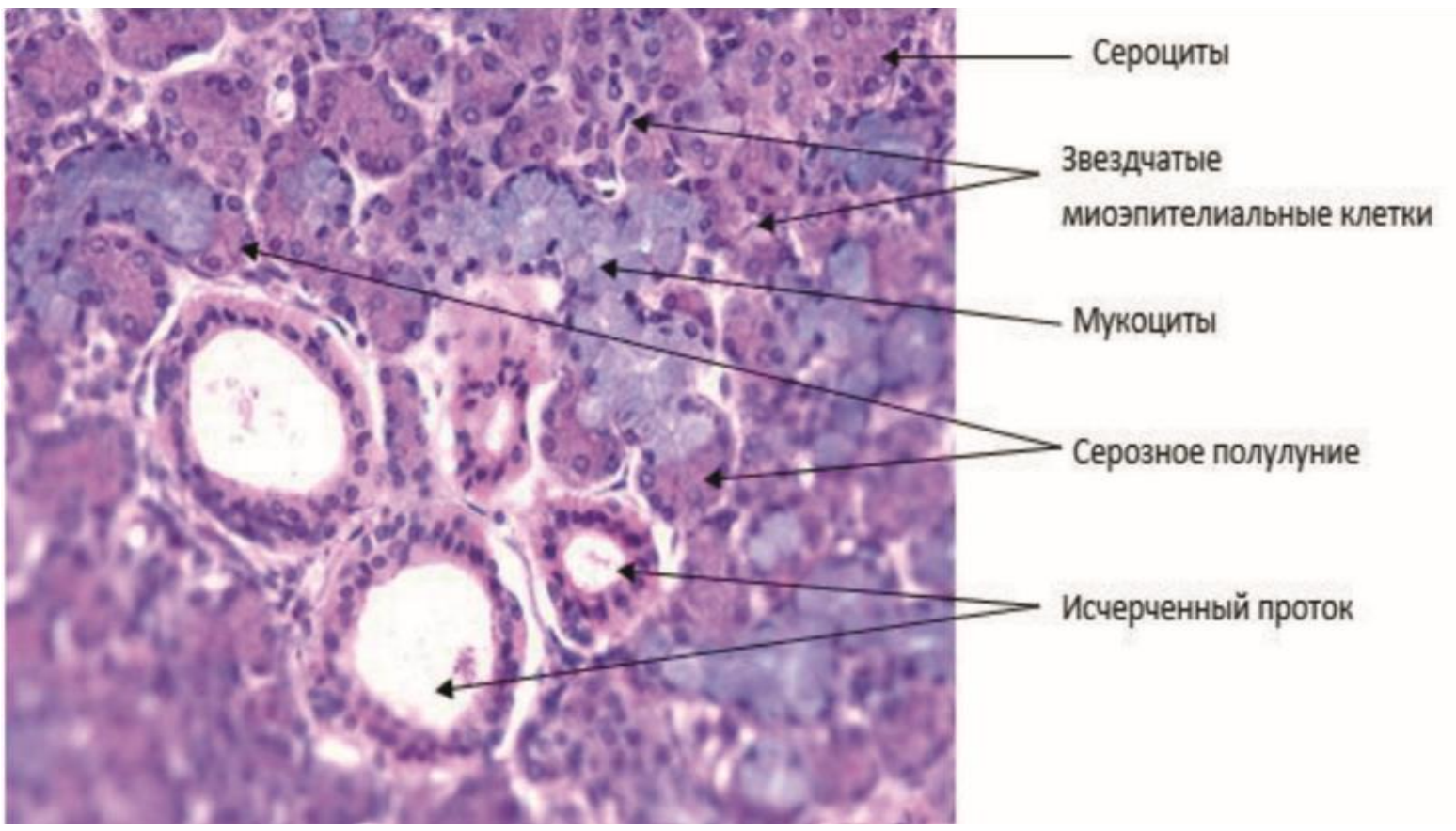

Рис. 271. Гистологическое строение дольки подчелюстной слюнной железы. Окраска: гематоксилином и эозином. Ув. 600

1. форма концевого отдела:
   1.1. альвеолярные;
   1.2. альвеолярно-трубчатые.
2. характер секрета – смешанный – белково-слизистый;

Клетки концевого отдела:

a. **сероциты** – продуцируют белковый секрет:

- расположены:
- в альвеолярных – полностью образующие концевой отдел;
- в смешенных – виде «серозных полулуний» - диагностический признак железы;

б. **мукоциты** – продуцируют слизистый секрет:
- призматические;
- светлая цитоплазма (слизь не воспринимает красители).

в. миоэпителиальные клетки.

ПОДЪЯЗЫЧНАЯ ЖЕЛЕЗА

- соответствует общему плану строения (рис. 272, рис. 273)

Особенности:

1. форма концевого отдела:
   1.1. трубчатые – преобладают;
   1.2. трубчато-альвеолярные – их мало.
2. характер секрета – смешанный – с преобладанием слизистой компоненты;

Клетки концевого отдела:

а. **мукоциты** – синтезируют слизь;

б. **сероциты** – синтезируют белковый секрет – в виде «серозных полулуний» в смешенных отделах;

в. **миоэпителиальные клетки**.

Рис. 272. Гистологическое строение дольки подъязычной слюнной железы. Преобладание трубчатых концевых отделов.
Окраска: гематоксилином и эозином. Ув. 100

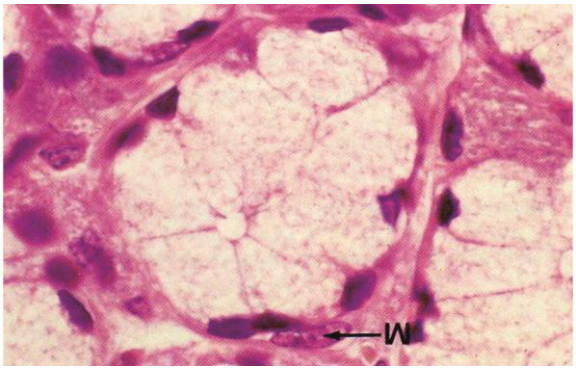

Рис. 273. Гистологическое строение подъязычной слюнной железы: трубчатый концевой отдел, мукоциты. Стрелкой обозначено ядро миоэпителиальной клетки. Окраска: гематоксилином и эозином. Ув. 900

Регуляция деятельности слюнных желез: вегетативная нервная система.

Симпатический отдел: обусловливает выработку небольшого количества вязкой слюны с высоким содержанием органических веществ (сухость во рту).

Парасимпатический отдел: связанная с запахом или вкусом пищи, вызывает расширение сосудов и выделение обильного секрета с большим содержанием ферментов (амилаза).

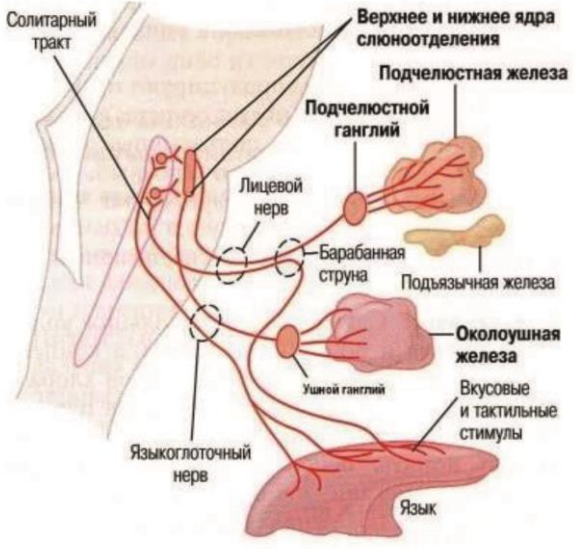

Рис. 274*. Схема иннервации слюнных желез

Изучение нервной регуляции деятельности слюнных желез – «фистульный метод» выдающегося российского физиолога – проф. И. П. Павлова (рис. 275).



Рис. 275*. Схема опыта по изучению условно-рефлекторной регуляции функций с использованием слюнных желез

ПОДЖЕЛУДОЧНАЯ ЖЕЛЕЗА

Общие сведения:

- паренхиматозный орган;
- выделяют три доли: головка, тело, хвост (рис. 276).

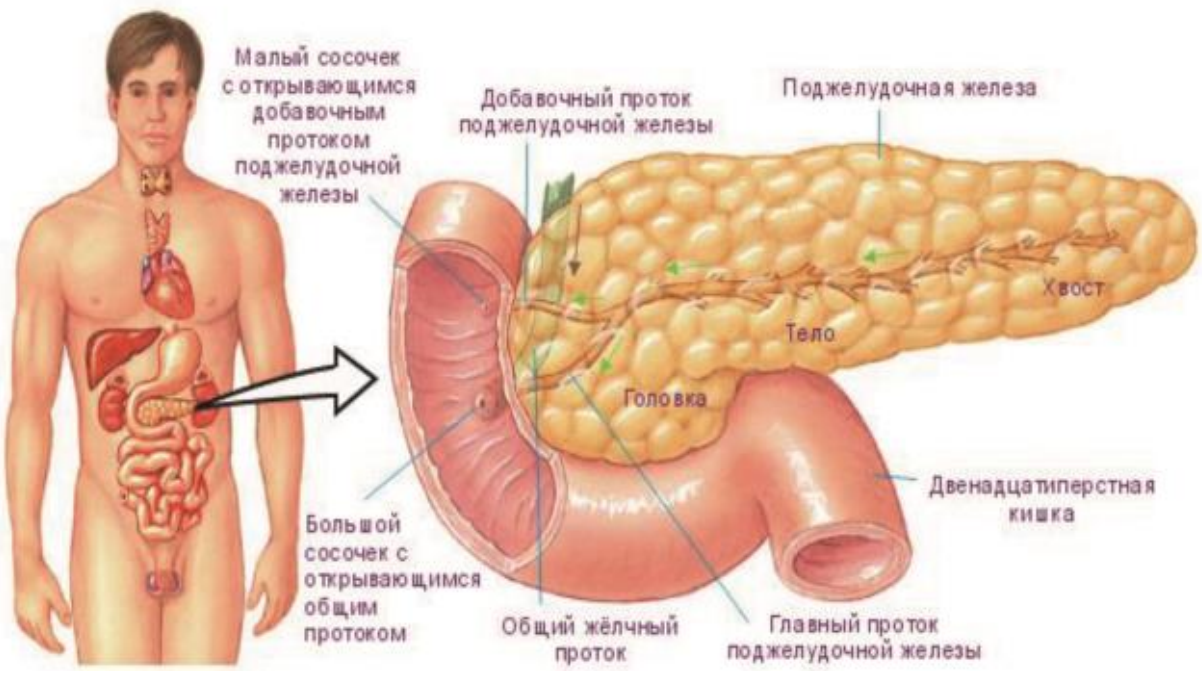

Рис. 276*. Анатомическое строение поджелудочной железы

Функционально выделяют две части (рис. 277):

1. **экзокринная** (продукция ферментов – сока поджелудочной железы) – 97% объема железы;
2. **эндокринная** – панкреатические островки (продукция гормонов).

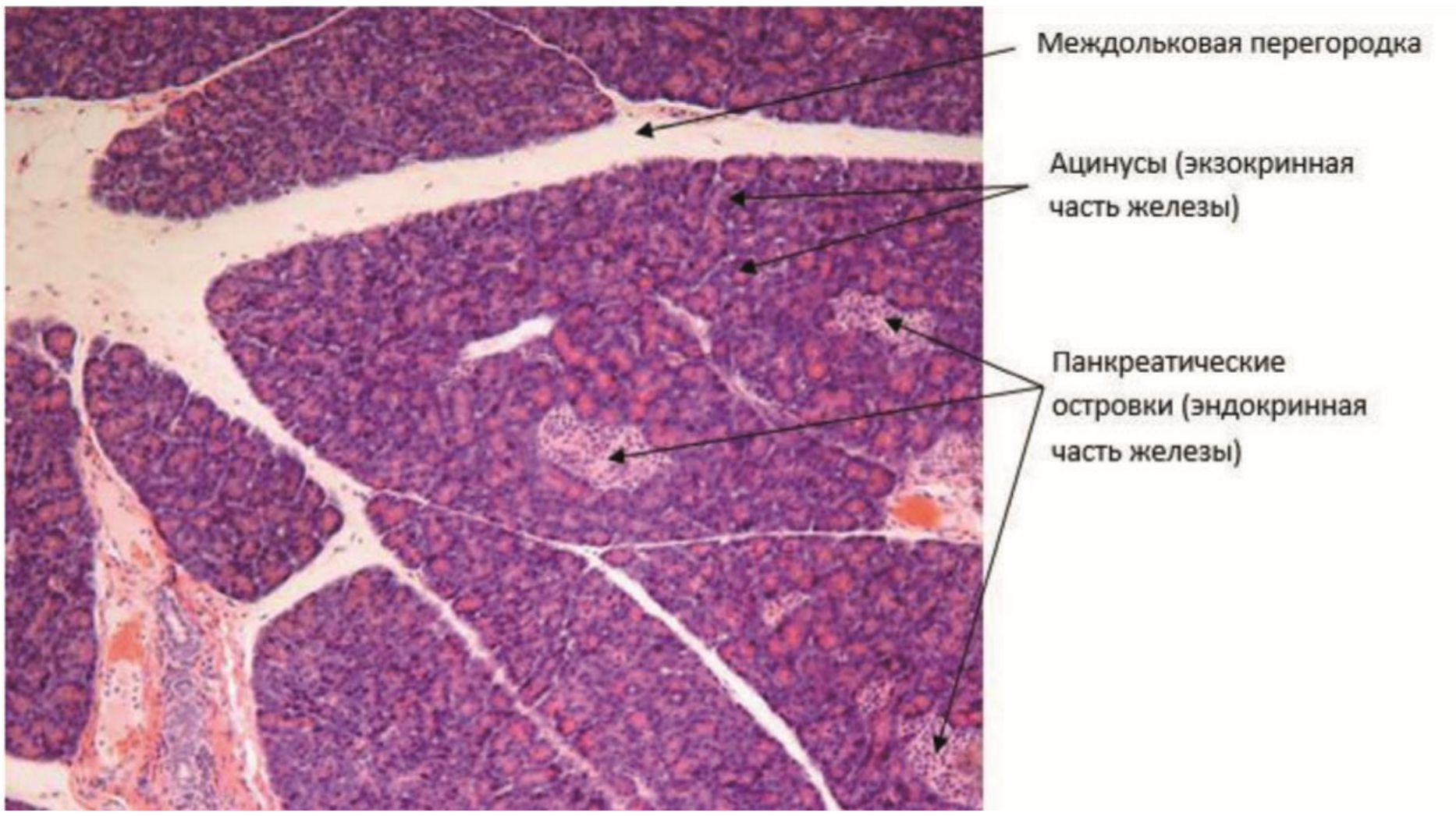

Рис. 277. Гистологическое строение поджелудочной железы. Окраска: гематоксилином и эозином. Ув. 100

Строение:

Экзокринная часть:

- паренхиматозный орган, состоит из стромы и паренхимы.

Строма, выделяют:

1. соединительно-тканная **капсула** – плотная неоформленная соединительная ткань;

2. соединительно-тканные **прослойки** из плотной неоформленной соединительной ткани, делящие железу на доли и дольки (рис. 277);

3. внутри долек – **прослойки** рыхлой соединительной ткани.

Источник развития всех компонентов стромы – мезенхима.

Паренхима – представлена выводными протоками и концевыми отделами из эпителия.

Источник развития эпителия – энтодерма.

Характеристика экзокринной части железы (расшифровка терминов см. рис. 260):

1. эпителий железы – однослойный, (т.е. нет миоэпителиальных клеток);
2. сложная (по выводному протоку);
3. разветвленная (по концевому отделу);
4. трубчато-альвеолярная (форма концевого отдела);
5. характер секрета смешанный – панкреатический сок поджелудочной железы:
   – содержит ферменты:
   - трипсин;
   - химотрипсин;
   - липазу;
   - эластазу;
   - амилазу, т.е. переваривание всех видов питательных веществ.
6. тип секреции – мерокриновый (без разрушения клеток).

Концевые отделы (рис. 278) железы состоят из однослойного призматического эпителия, который в свою очередь – из **экзокринных панкреатоцитов**:

- крупные эпителиальные призматические клетки;
- в клетках выделяют 2 части:

а). **в базальной части** клетки – скопление гранулярной эндоплазматической сети – окраска базофильная;

б**). в апикальной части** клетки – скопление крупных зимогенных (содержащих проферменты) гранул – окраска – оксифильная;

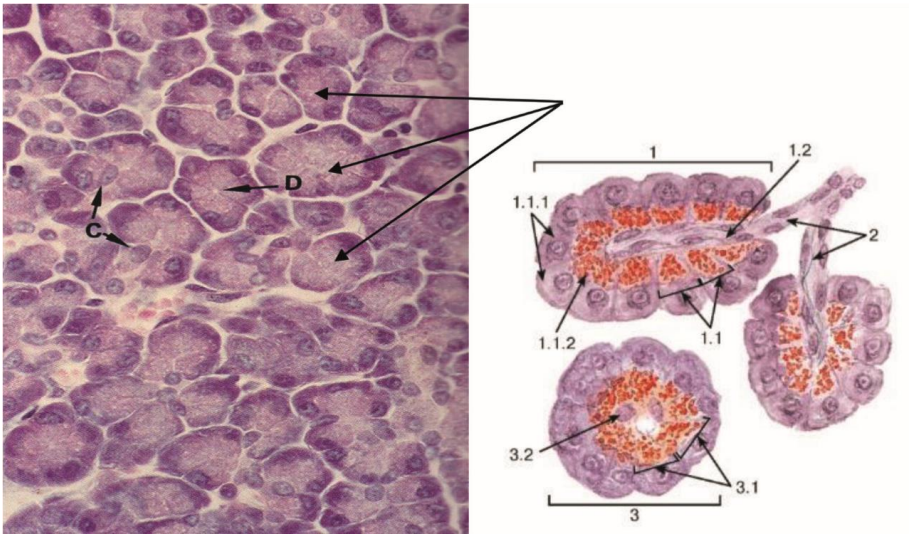

Рис. 278. Гистологическое строение поджелудочной железы: концевые отделы (отмечены стрелкой). Окраска: гематоксилином и эозином. Ув. 400.
На схеме – ацинус поджелудочной железы (3): 1.1. – экзокринные панкреатоциты; 2 – вставочные протоки

Регуляция функции: I-клетками тонкой кишки (APUD- система):
Два гормона:
1. панкреозимин – регуляция процесса секреции;
2. холецистокинин – выделения секрета.

Выводные протоки поджелудочной железы:
1. внутридольковые протоки – только один вид:
- только вставочные, т.к. нет исчерченных протоков (слюнных трубок);
- выстланы однослойным кубическим эпителием;
- кубической формы клетки;
- базофильная цитоплазма;

Функция:
1. выведение секрета;
2. секретирует бикарбонаты, нейтрализующие кислую среду желудка;

Регуляция: S-клетками тонкой кишки (APUD-система): гормон - секретин.

2. междольковые протоки:
- в междольковой соединительной ткани;
- выстланы однослойным столбчатым эпителием.

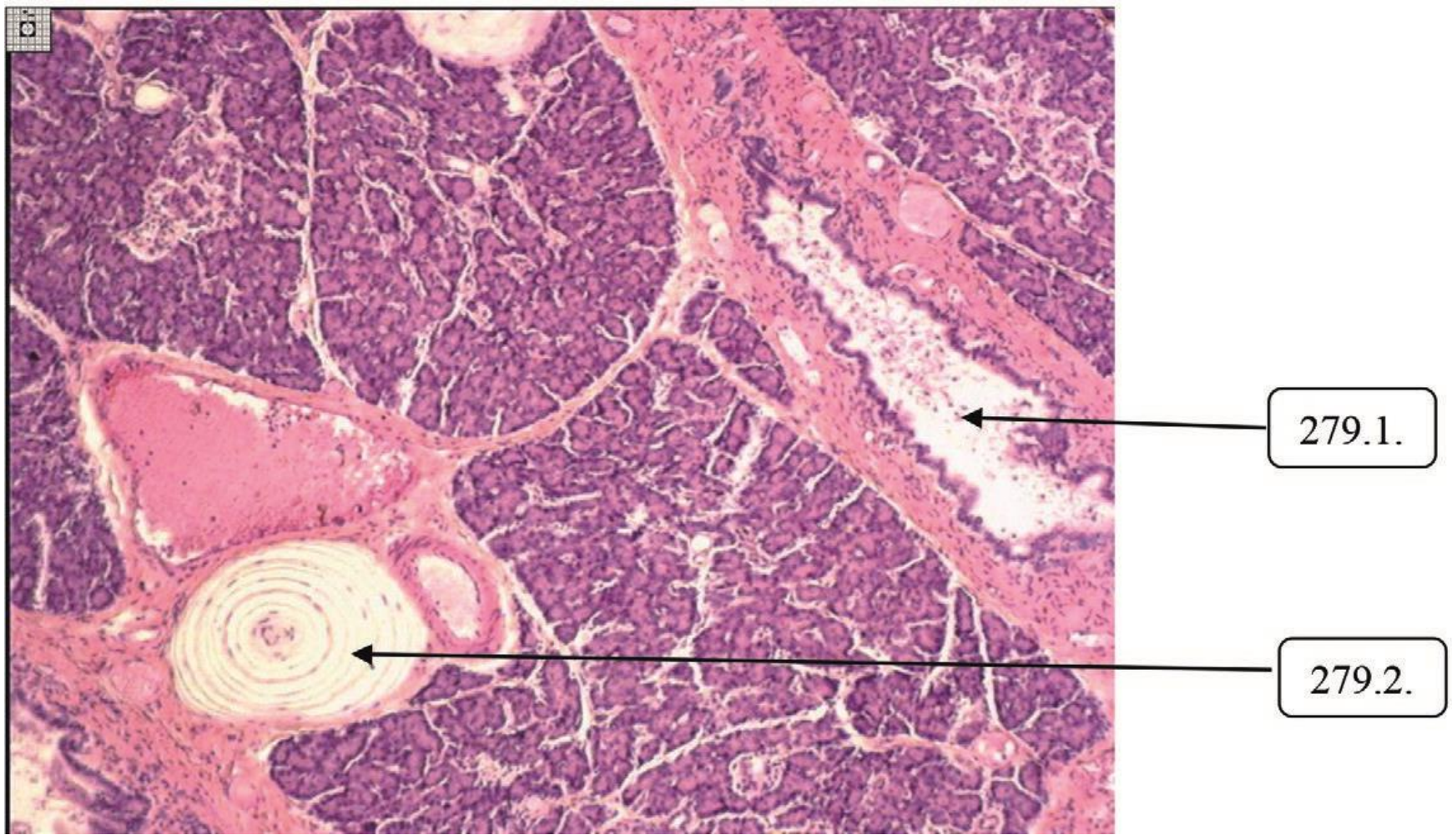

Рис. 279. Гистологическое строение поджелудочной железы: 279.1. – междольковый выводной проток; 279.2. – пластинчатое нервное тельце. Окраска: гематоксилином и эозином. Ув. 100

3. общий выводной проток:

- открывается в двенадцатиперстную кишку (в области фатерова соска);
- выстланы однослойным столбчатым эпителием,
- эпителий дополнительно содержит единичные бокаловидные и эндокринные клетки.

Морфо-функциональной единицей экзокринной части железы является **панкреатический ацинус** (рис. 278), который состоит из:

1. концевого отдела (секреторного);
2. вставочного выводного протока, вдвинутого внутрь концевого отдела.

Эндокринная часть поджелудочной железы – это панкреатические островки (рис. 277, рис. 280).

- они разбросаны по всей железе в виде скоплений эндокринных клеток между ацинусами, больше их в хвосте железы;
- 1–2 млн. островков;
- размеры – 100–300 мкм;
- относительный объем – 1–2% всей железы;
- состоят из скоплений эндокринных клеток – э**ндокриноцитов:**
- слабо воспринимают красители, п.т. островки бледные на общем фоне железы;
- полигональной формы;

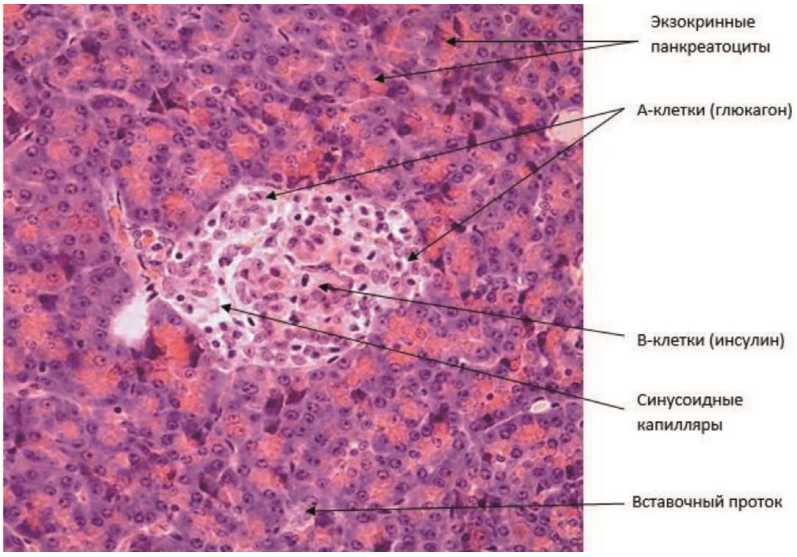

Рис. 280. Гистологическое строение поджелудочной железы: панкреатический островок. Окраска: гематоксилином и эозином. Ув. 600

- в цитоплазме развитой синтетический аппарат;
- содержит секреторные гранулы;
- рядом, между клетками – синусоидные капилляры.

Клетки островка: выделяют более 20 вариантов клеток островка. 5 основных типов эндокриноцитов, распознаваемые только гистохимически (или иммуногистохимически):

1. А-клетки;
2. В-клетки;
3. D-клетки;
4. D1 – клетки;
5. PP-клетки.

В-клетки - инсулоциты:

- располагаются в центральной части островка (рис. 281);
- 60% всех клеток в островке;
- кубической формы;
- содержат гранулы: центральный кристалл, светлая периферия, ободок;
- в гранулах – гормон инсулин.

Биологическое действие: снижает уровень глюкозы в крови, т.к. стимулирует синтез гликогена и выход глюкозы в ткани.

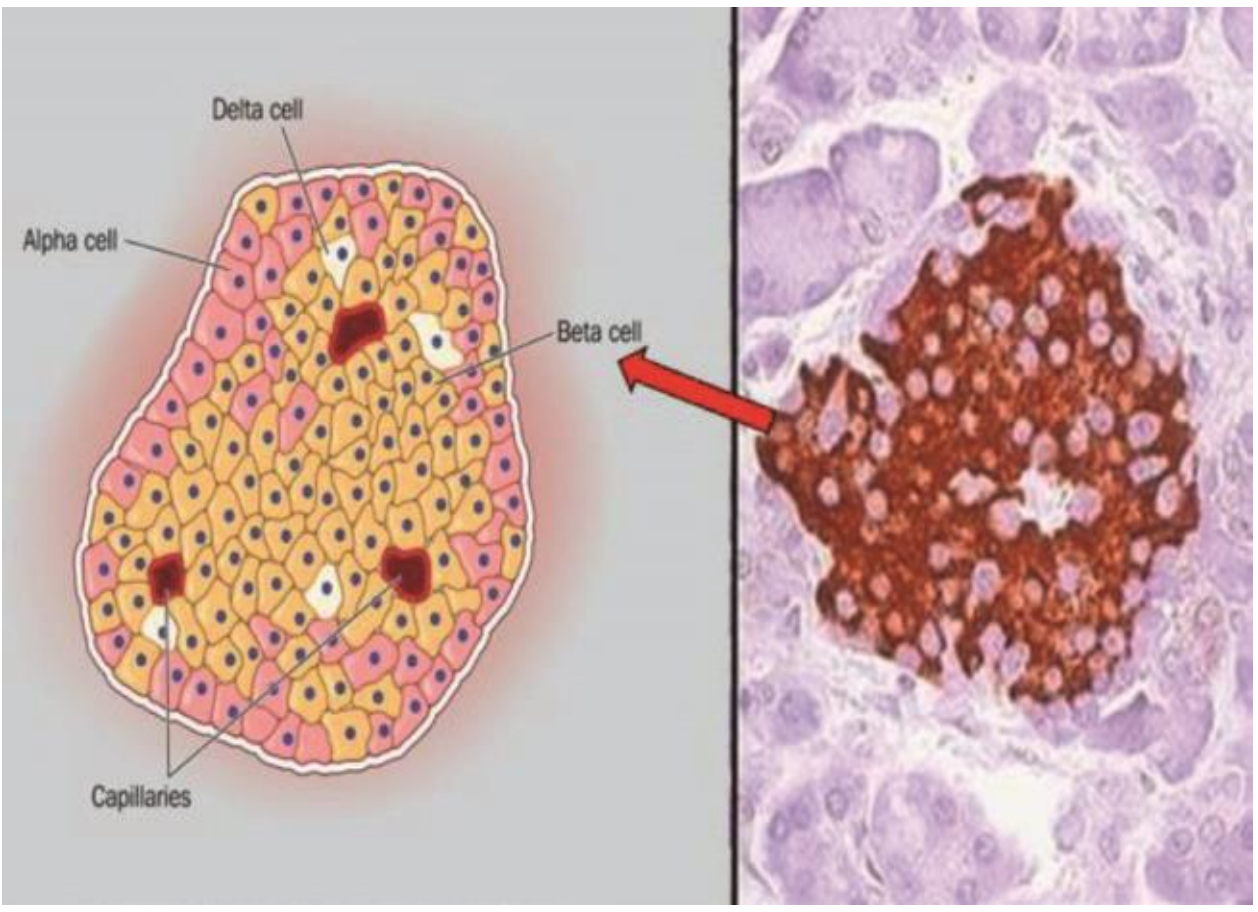

Рис. 281*. Схема строения панкреатического островка с локализацией клеток. Иммуногистохимическое исследование на выявление В-клеток (окрашиваются в коричневый цвет). Ув. 600

Медицинское значение: при недостатке продукции инсулина глюкоза не поступает в ткани, ее концентрация в крови повышается – развивается сахарный диабет.

А-клетки - глюкагоноциты:

- расположены по периферии островков (рис. 281);
- 25% клеток в островке;
- клетки округлой формы;
- в гранулах – гормон глюкогон.

Биологическое действие: увеличивает содержание глюкозы в крови, усиливая расщепление гликогена и липидов (т. е. антогонист инсулина).

D-клетки - соматостатиноциты:

- 5% клеток в островке;
- расположены по периферии островков;
- в цитоплазме гранулы разной электронной плотности;
- в гранулах – гормон соматостатин.

Биологическое действие: угнетение функции А- и В- клеток и панкреатоцитов.

D1-клетки:

- 5% клеток в островке;
- расположены по периферии островков;

- в цитоплазме гранулы – в гранулах гормон ВИП – вазоактивный интестинальный пептид.

Биологическое действие: усиление выделения панкреатического сока.

РР-клетки:

- 2% клеток в островке;
- расположены по периферии островков;
- содержат в мелких гранулах панкреатический полипептид (ПП).

Биологическое действие: антогонист ВИП – угнетает активность секреции клеток ацинусов поджелудочной железы.

ПЕЧЕНЬ

Строение:

Снаружи орган покрыт висцеральным листком брюшины– серозная оболочка – мезотелий – однослойный плоский эпителий (рис. 283).

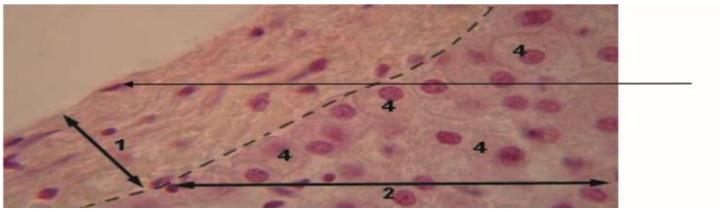

Рис. 283. Гистологическое строение печени: 1. – фиброзная капсула;
2. – паренхима; 4 – гепатоциты. Ядро мезотелиальной клетки отмечено стрелкой.
Окраска: гематоксилином и эозином. Ув. 900

Источник развития – висцеральный листок спланхнотома (рис. 283).

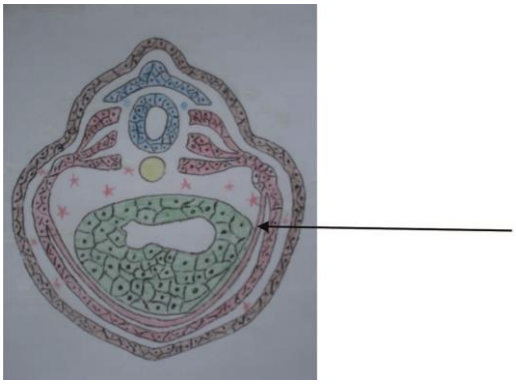

Рис. 283. Срез зародыша на стадии осевого комплекса зачатков органов.
Висцеральный листок спланхнотома отмечен стрелкой. Оригинальный рисунок

Орган паренхиматозный – состоит из стромы и паренхимы.

Строма

1. **фиброзная капсула** – плотная неоформленная соединительная ткань;
2. соединительно-тканные прослойки (**трабекулы)** – от капсулы внутрь органа, из плотной неоформленной соединительной ткани и делят орган на доли;
3. внутри долей – очень **тонкие прослойки рыхлой соединительной** ткани, делят доли на печеночные дольки (рис. 284).

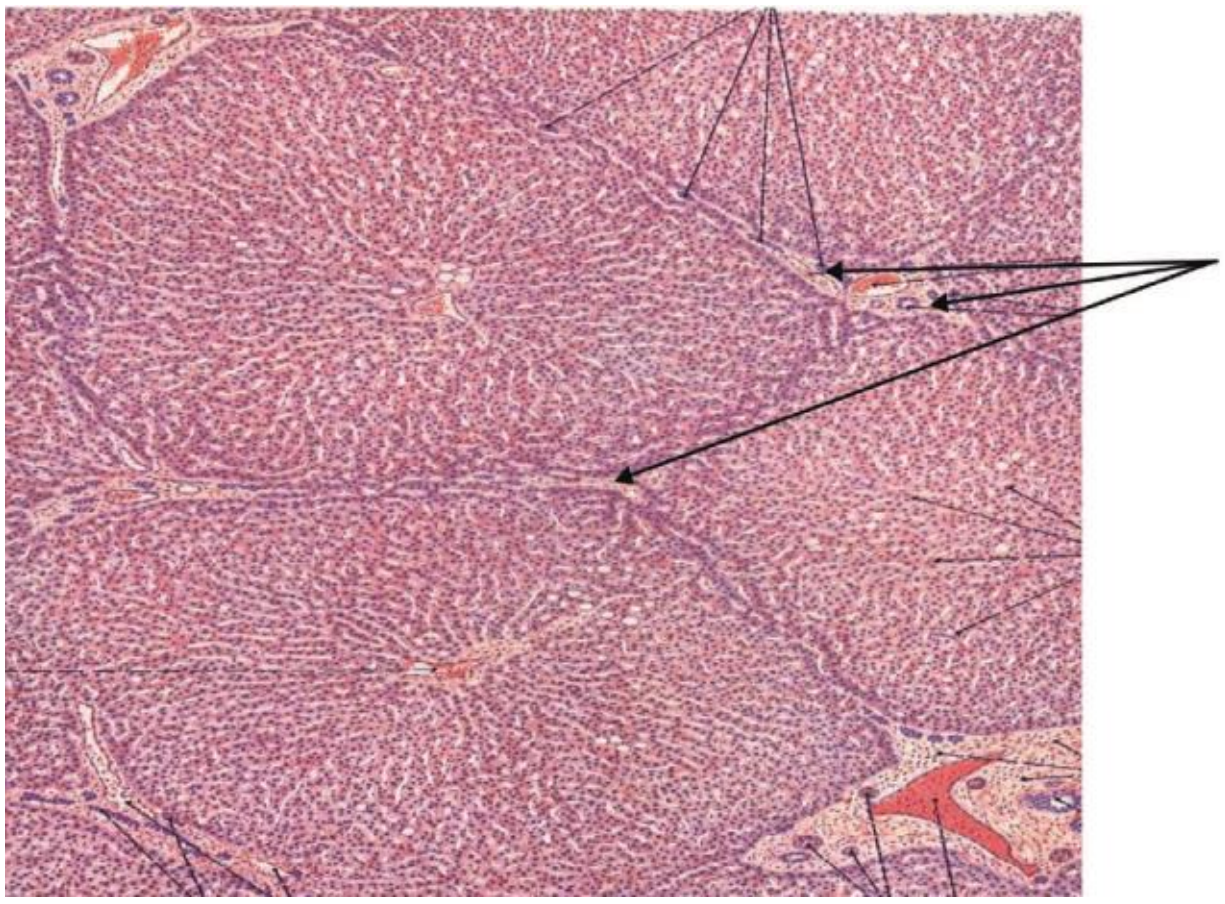

Рис. 284*. Гистологическое строение печени. Стрелками показаны прослойки РСТ, разделяющие паренхиму на дольки. Окраска: гематоксилином и эозином. Ув. 100

Источник развития всех компонентов стромы – мезенхима.

Паренхима печени представлена – **морфо-функциональными единицами** печени – **печеночными дольками** (рис. 285).

Печеночная долька:

Строение классической дольки (рис. 285, 286):

- число долек в печени – до 1 млн штук;
- форма шестигранной призмы диаметром 1-2 мм;
- границы дольки определяются неотчетливо, т.к. в норме не выражены прослойки рыхлой соединительной ткани

Медицинское значение: при развитии фиброза печени происходит усиление образования соединительной ткани между дольками, приводящая к деформации печеночных долек.

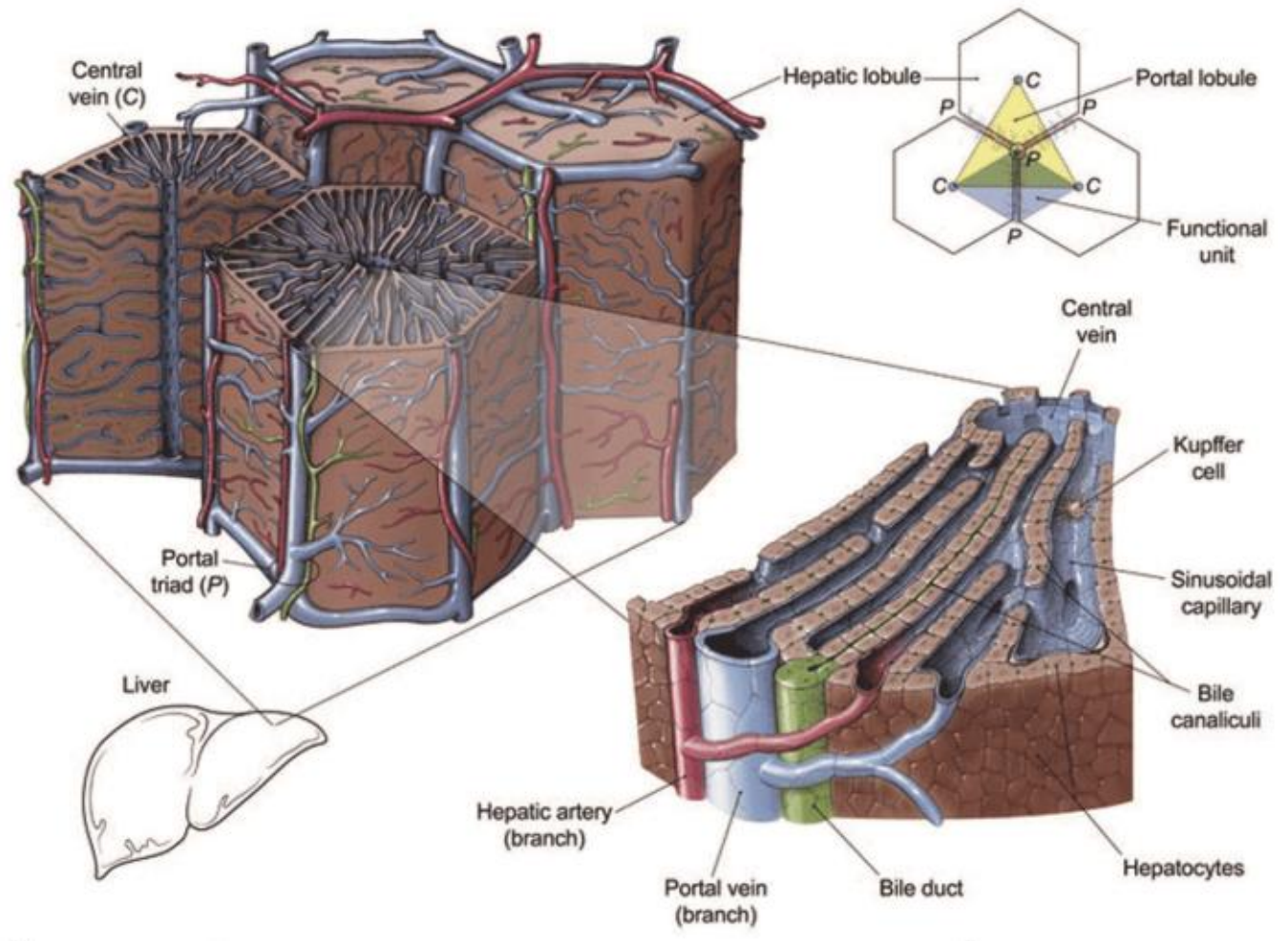

Рис. 285*. Схема строения классической печеночной дольки

В гистологическом препарате условные границы дольки в норме можно определить по **«печеночным триадам»**, расположенным по периферии долек в междольковых соединительно-тканных прослойках.

В состав такой триады входят (рис. 287):

1. междольковая артерия;
2. междольковая вена;
3. междольковый желчный проток.

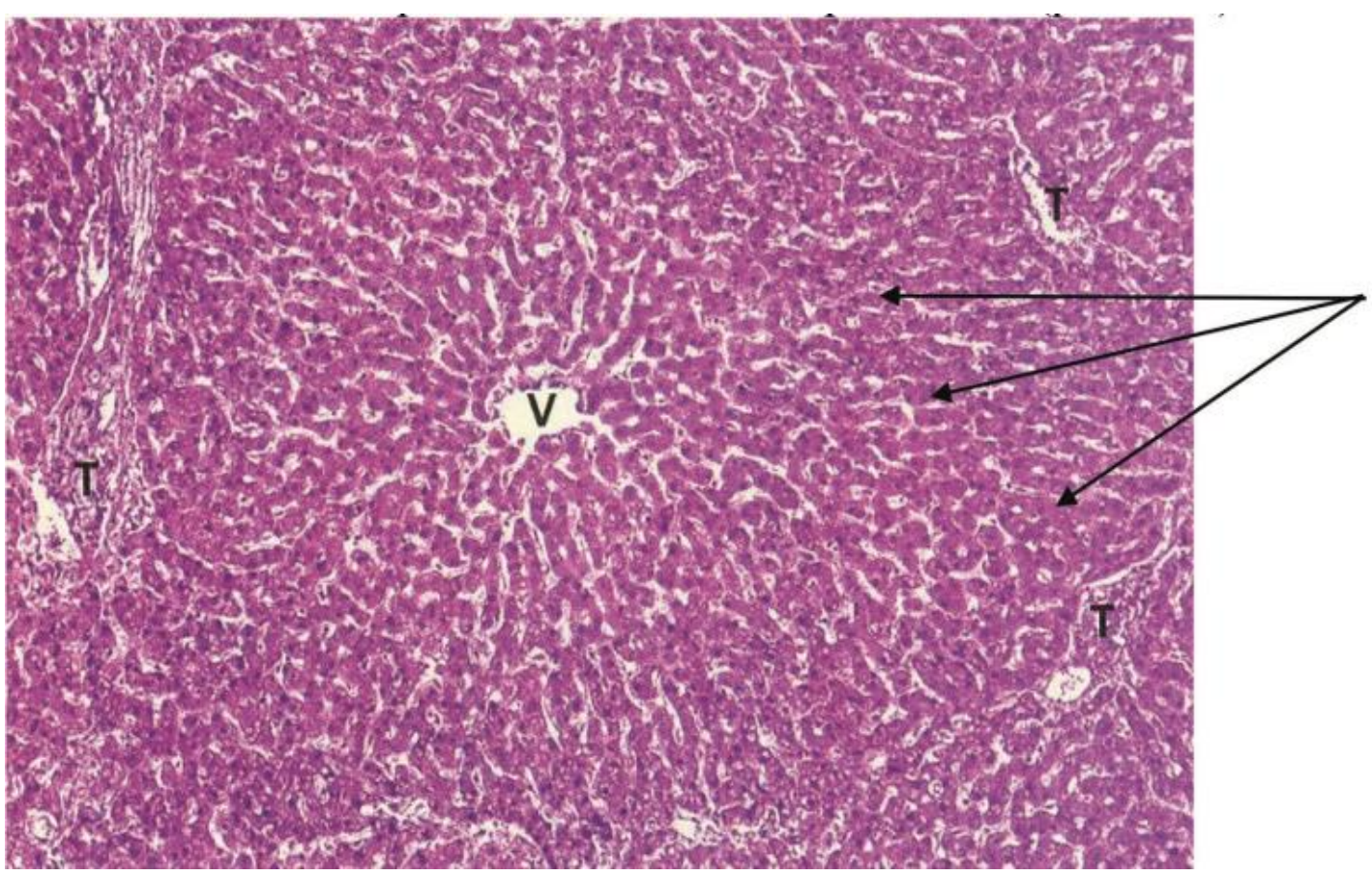

Рис. 286. Гистологическое строение печени: классическая печеночная долька: Т – триады; V – центральная вена; печеночные пластинки обозначены стрелками. Окраска: гематоксилином и эозином. Ув. 200

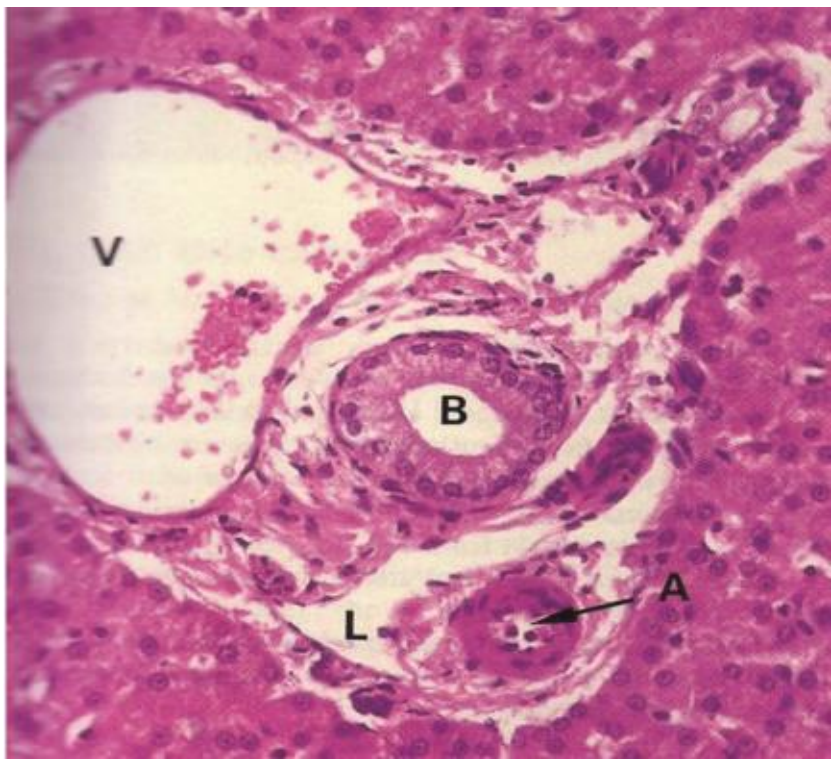

Рис. 287. Гистологическое строение печени: печеночная триада: V – междольковая вена; B – междольковый желчный проток; L – междольковая артерия. Окраска: гематоксилином и эозином. Ув. 600

Сама **долька** состоит из трех структур (рис. 285, рис. 288):

1. печеночных пластинок:

- радиально расположенные;
- однослойные эпителиальные тяжи;
- состоят из клеток печени – гепатоцитов.

Источник развития эпителия – энтодерма.

2. синусоидных капилляров:

- расположены между печеночными пластинками;
- радиально сходящиеся к центру дольки, где впадают в центральную вену.

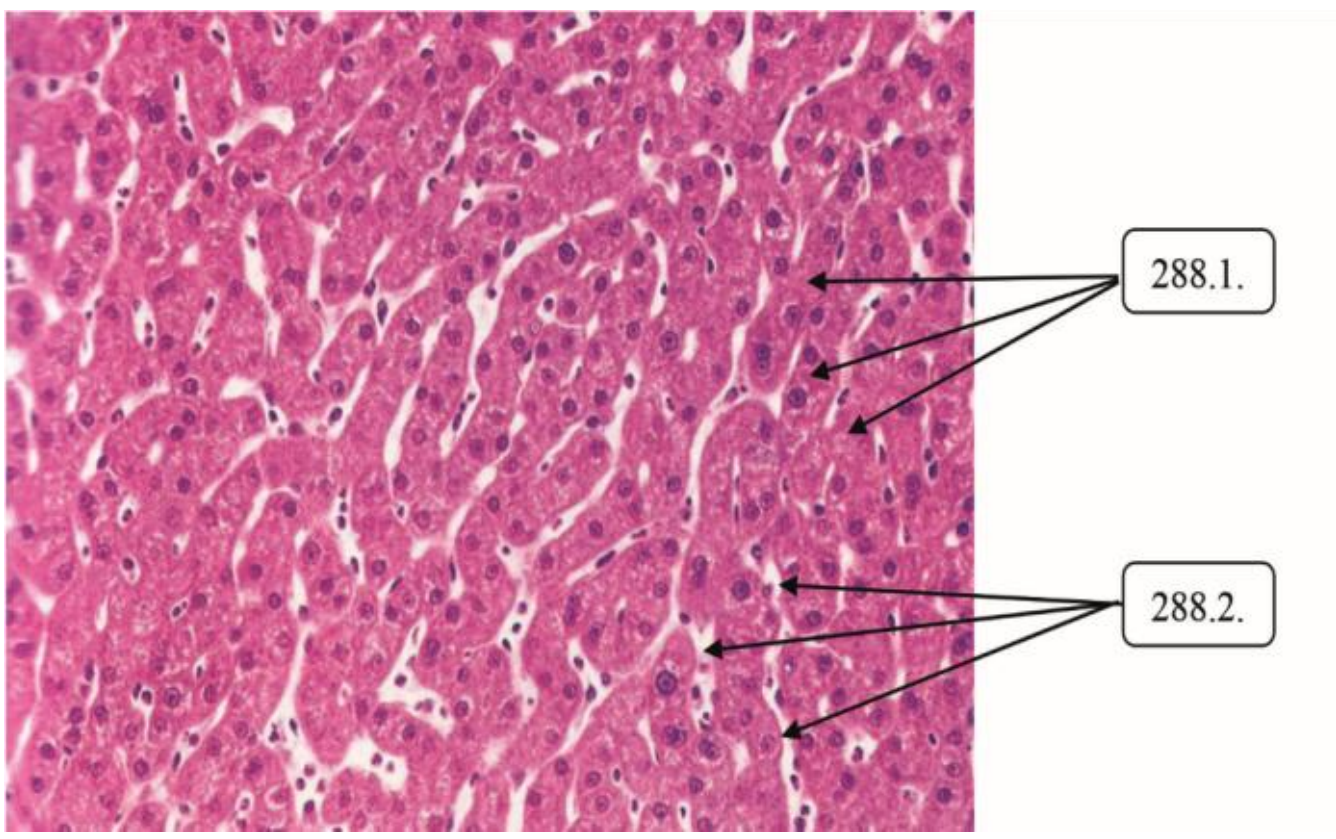

Рис. 288. Гистологическое строение печени: компоненты дольки: 288.1. печеночные пластинки; 288.2. – синусоидные капилляры. Окраска: гематоксилином и эозином. Ув. 400

3. центральной вены:

- располагается в центре дольки (рис. 286).

Гепатоциты:

- 80% клеток печени;
- полигональной формы;
- размеры от 25 до 60 мкм;
- имеют одно или около 25% – два ядра, 70% ядер – тетраплоидные, 2% – октаплоидные (механизм появления полиплоидных ядер – эндомитоз, рис. 289);

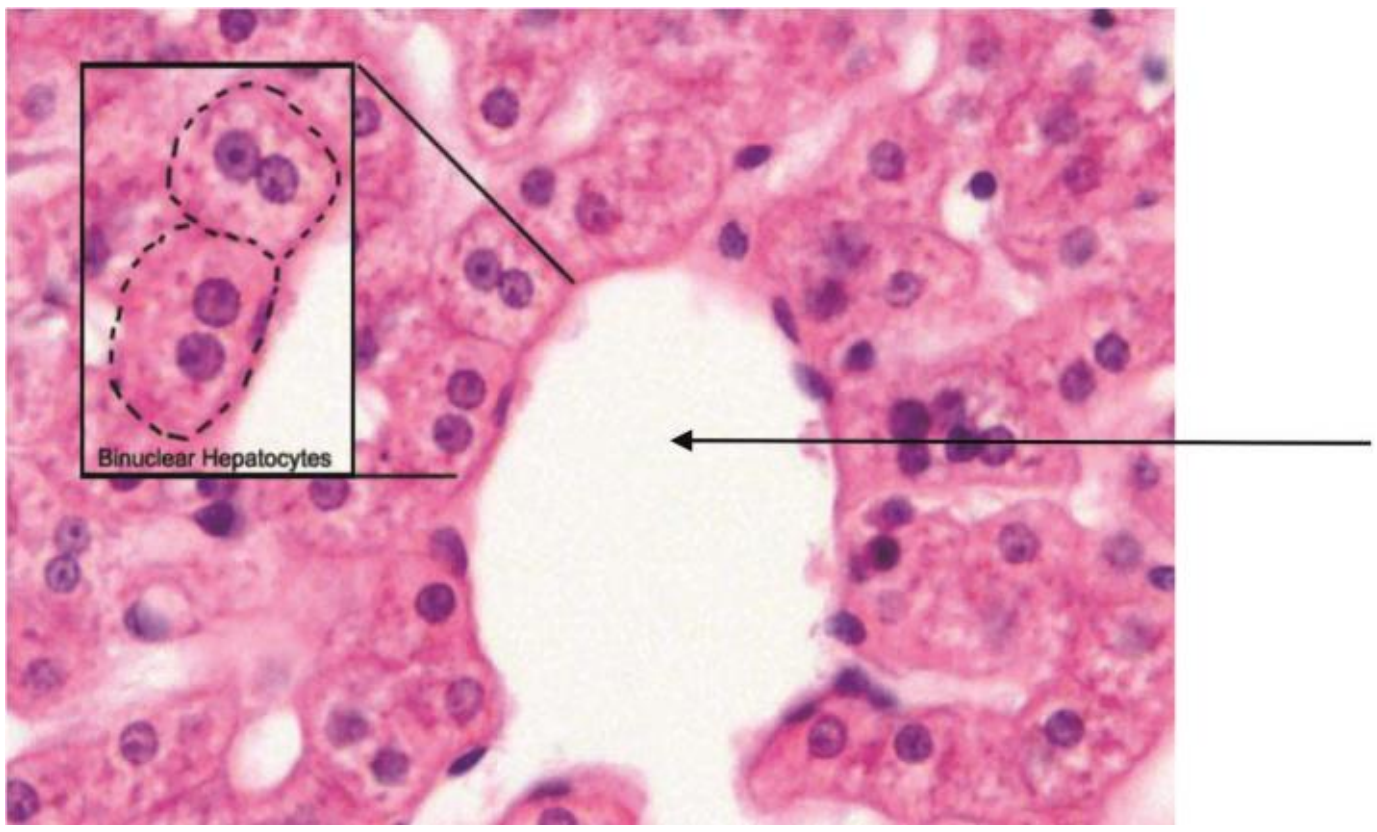

Рис. 289*. Гистологическое строение печени: полиплоидные гепатоциты у центральной вены (обозначена стрелкой). Окраска: гематоксилином и эозином. Ув. 400

- в цитоплазме гепатоцитов развиты одновременно гранулярная и агранулярная эндоплазматическая сеть, два комплекса Гольджи, много митохондрий, липидных капель, гликогена;
- выделяют **две поверхности у гепатоцита** (рис. 290):

1. **билиарная** – контактирующая соседних гепатоцитов:

- межклеточные контакты – десмосомы – обеспечивают механическую связь клеток в печеночной пластике;

на поверхности клетки имеется желобок, образующий с другим желобком – желчный капилляр (диаметр до 1 мкм) – в него выделяется желчь, которая оттекает на периферию дольки в междольковые желчные протоки.

2**. васкулярная** - поверхность гепатоцита, контактирующая с синусоидным капилляром:

- на этой поверхности – микроворсинки, обращенные в перисинусоидальное пространство (Диссе) – щель, окружающая синусоидный капилляр (рис. 290, 291).

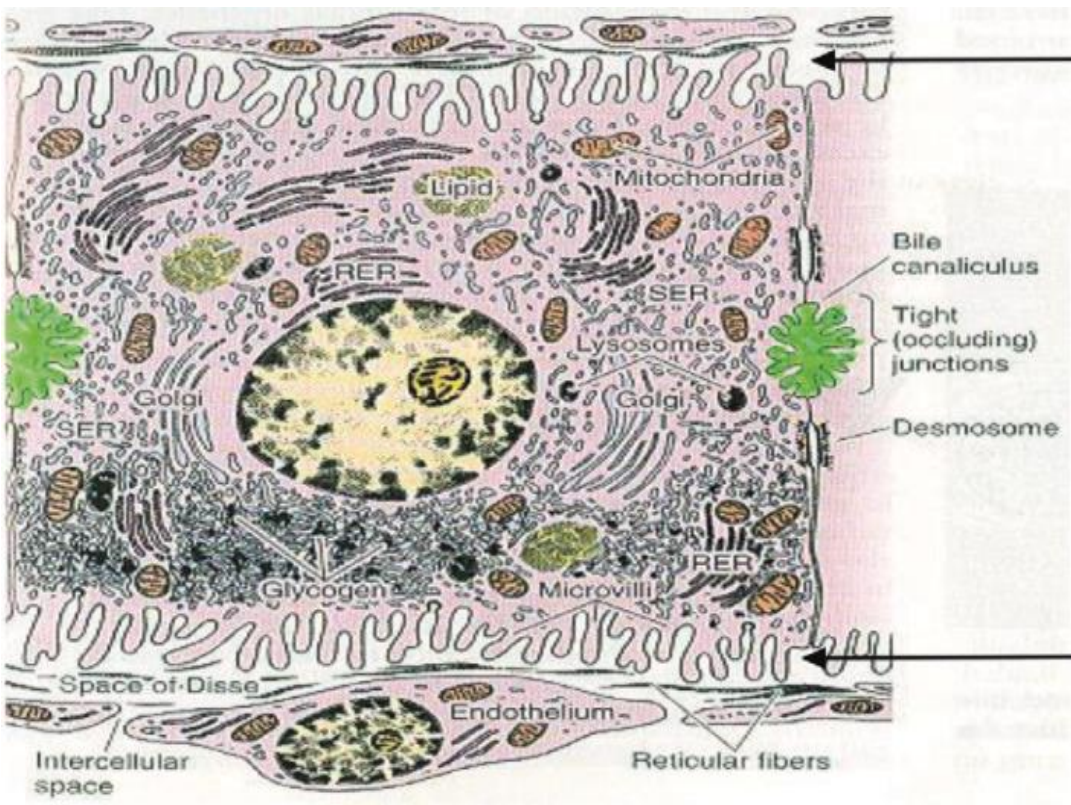

Рис. 290. Схема строения гепатоцита. Васкулярная (обозначена стрелками) и билиарная поверхности

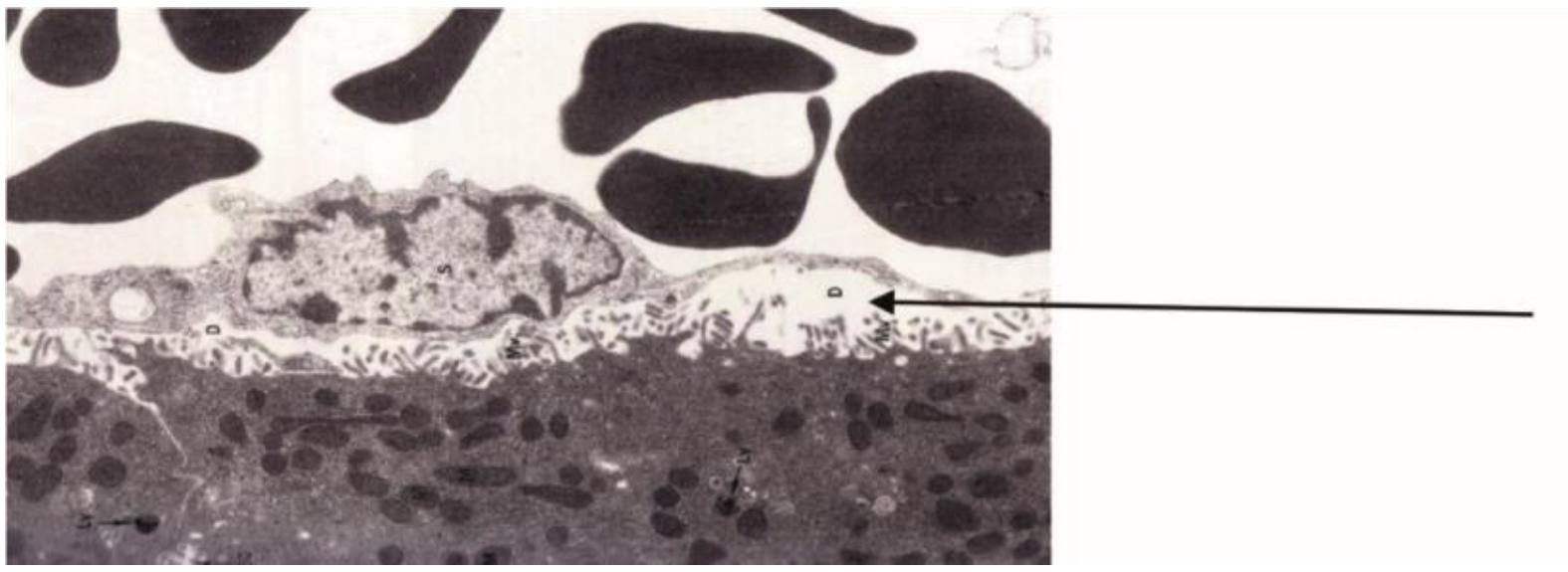

Рис. 291. Пересинусоидальное пространство обозначено стрелкой. В просвете капилляра (в стенке – эндотелиальная клетка) – эритроциты. Электронная микроскопия. Ув. 3000

Таким образом, желчь и кровь в печеночной дольке, пластинке в норме разделены, не контактируют друг с другом.

Медицинское значение: желчь может попадать в кровь только при развитии патологии печени, при повреждении целостности гепатоцитов (для примера: при развитии вирусного гепатита) с последующим развитием желтухи (рис. 292).

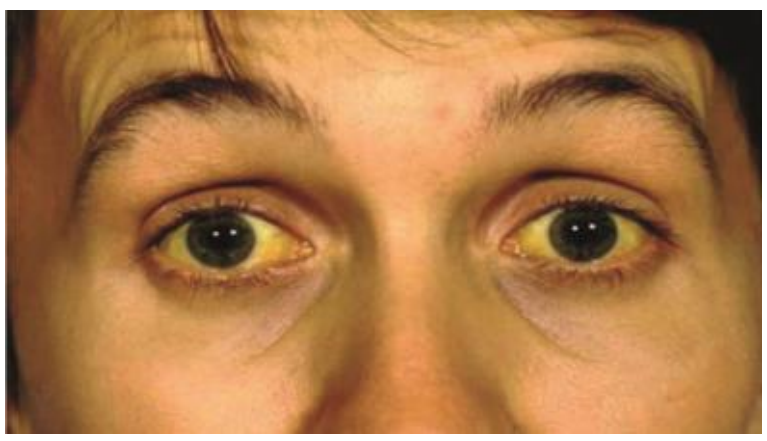

Рис. 292*. Развитие желтухи: желтизна склер и кожных покровов

Продолжительность жизни гепатоцитов: 200–400 суток;

Регенерация гепатоцитов:

1. клеточная:
   1.1. митоз;
   1.2. эндомитоз;

2. внутриклеточная.

Медицинское значение: наличие всех способов регенерации определяет хорошие компенсаторные способности органа после повреждения. Так, 2/3 массы печени после ее резекции восстанавливается через 10 суток после операции, что отражено даже в древнегреческой мифологии (рис. 293).

Рис. 293*. Эскиз картины «Прометей» – художник Григорий Карпович Михайлов (1814–1867), академик Императорской Академии художеств, Московский художественный музей Государственная Третьяковская галерея, Москва, Россия

Синусоидные капилляры (рис. 294):

- расположены между печеночными пластинками;
- несут кровь от периферии дольки в центральную вену (система v. hepatica):
- особенности кровоснабжения печеночной дольки – **кровь поступает из двух источников**:

1. 80% крови из междольковой вены (из системы воротной вены – венозная кровь с питательными веществами из ЖКТ);
2. 20% – из междольковой артерии (из системы печеночной артерии – кислород);

Вывод: кровь в синусоидных капиллярах – смешанная

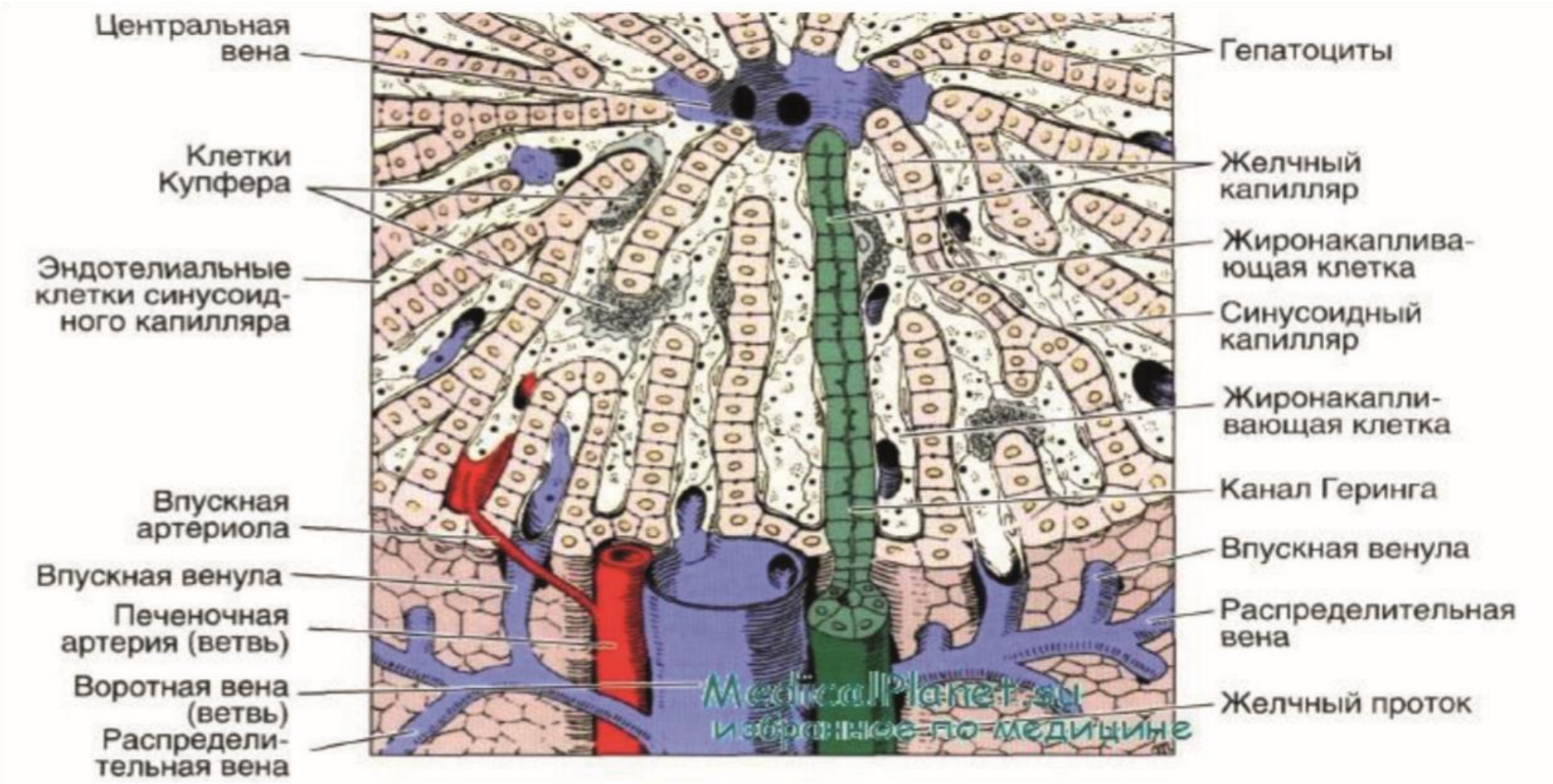

Рис. 294*. Особенности кровоснабжения в дольке печени

Клетки синусоидных капилляров:

1. эндотелиальные;
2. звездчатые макрофаги (Купферовские клетки);
3. перисинусоидальные клетки (клетки Ито);
4. pit-клетки.

Эндотелиальные клетки:

- цитоплазма имеет много пор – фенестр (фенестрированные эндотелиоциты);
- между клетками – щели;
- через щели осуществляется сообщение с перисинусоидальным пространством, которое заполнено плазмой крови.

Звездчатые макрофаги (Купферовские клетки, рис. 295):

- 20–25% клеток синусоидов;
- расположены в щелях между эндотелиальными клетками;
- имеют многочисленные отростки;
- продолжительность жизни – 100 дней

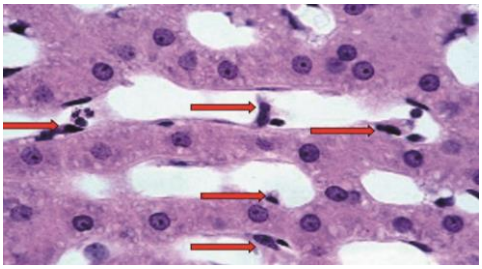

Рис. 295. Звездчатые макрофаги (обозначены стрелками) в синусоидных капиллярах печеночной дольки. Окраска: гематоксилином и эозином. Ув. 900

Функция: эта клетка из системы фагоцитирующих мононуклеаров – фагоцит – предшественник – моноцит – костномозговое происхождение – мезенхима;

Перисинусоидальные клетки (клетки Ито, рис. 296):

- 20–25% клеток синусоидов;
- расположены в перисинусоидальном пространстве между гепатоцитами и эндотелиальными клетками;
- отростки контактируют с гепатоцитами;
- в цитоплазме – липидные капли;

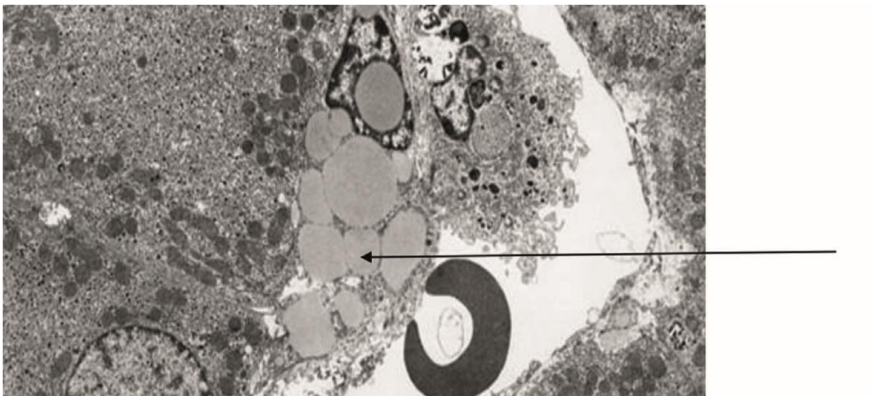

Рис. 296. Перисинусоидальная клетка (обозначена стрелкой) в синусоидных капиллярах печеночной дольки рядом со звездчатым макрофагом. Электронная микроскопия. Ув. 5000

Функция: играют ведущую роль в регуляции гомеостаза ретиноидов, в организме человека, депонируя до 80% витамина А.

Медицинское значение: в условиях патологии клетки Ито способны синтезировать коллаген, что может приводить к развитию фиброза печени.

Pit-клетки (печеночные NK клетки):

- 5% клеток синусоидов;
- расположены в просвете синусоидов, прикрепляясь отростками к эндотелиальным клеткам;
- цитоплазма содержит гранулы с плотным ядром, похожим на фруктовую косточку (pit);

Функция: это натуральные киллеры (Т-лимфоциты).

Другие представления о структурной организации печени (рис. 297):

1. портальная печеночная долька:

- имеет форму треугольника;
- вершины – центральные вены трех соседних «классических» долек;
- центр – печеночная триада;
- ток крови в такой дольке идет от центра к периферии, а желчи – от периферии к центру;

Особенность: демонстрирует, подчеркивает экзокринную функцию печени – продукция и выделение желчи.

2. печеночный ацинус:

- включает ромбовидный участок двух классических долек между двумя центральными венами и двумя триадами;
- ток крови – от центра к периферии, а ток желчи из периферии в центр;
- в ацинусе **выделяют три зоны** метаболической и регенераторной активности гепатоцитов:

1 зона – наилучшего питания – между двумя триадами;
3 зона – наихудшего питания – у центральных вен;
2 зона – между ними.

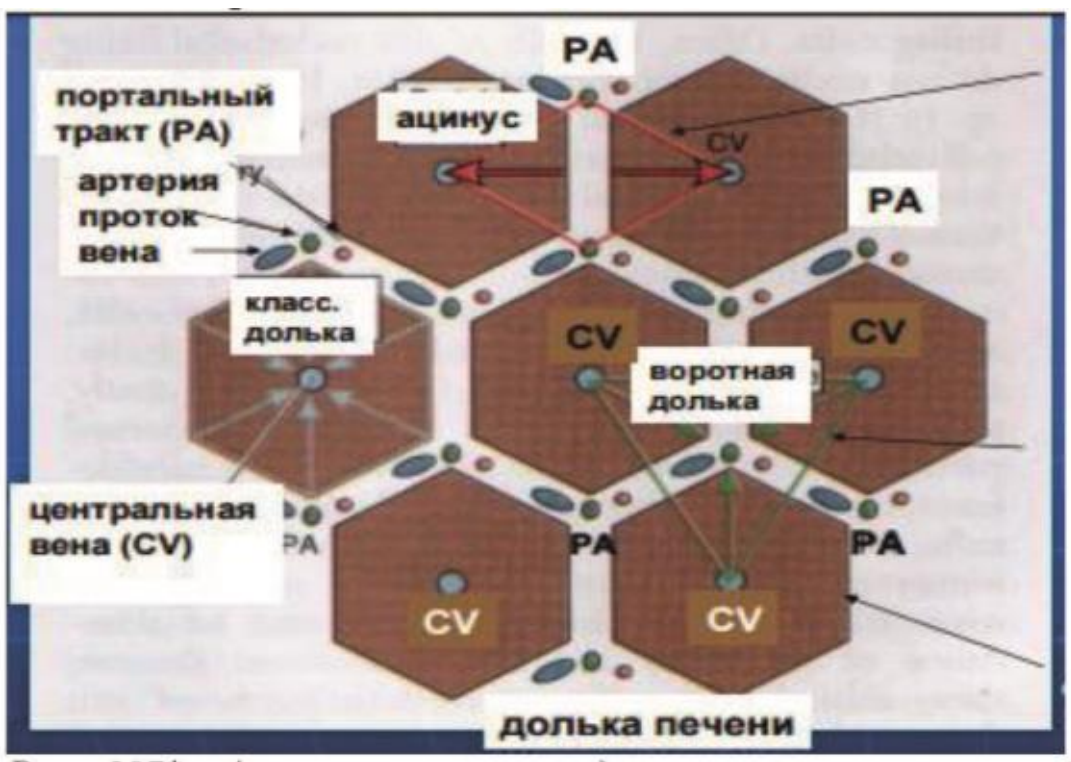

Рис. 297*. Альтернативные представления о структурной организации печени: портальная (воротная) долька и печеночный ацинус

Характеристика железы (расшифровку характеристик см. на рис. 260):

1. эпителий однослойный;
2. по протоку – сложная;
3. по концевому отделу – разветвленная;
4. по форме концевого отдела – трубчатая;
5. секрет смешанный (желчь);
6. тип секреции – мерокриновый.

Функции печени:

1. в пищеварении – желчь – обеспечивает эмульгацию жиров;
2. детоксикация – обезвреживаются вредные продукты обмена (гемоглобин, холестерин), лекарства из крови и выводятся с желчью;
3. синтетическая – гликоген, фибриноген, альбумины;
4. фагоцитоз (клетки Купфера);
5. кроветворная – на 2–8 мес. внутриутробной жизни.

ЖЕЛЧНЫЙ ПУЗЫРЬ (рис. 298)

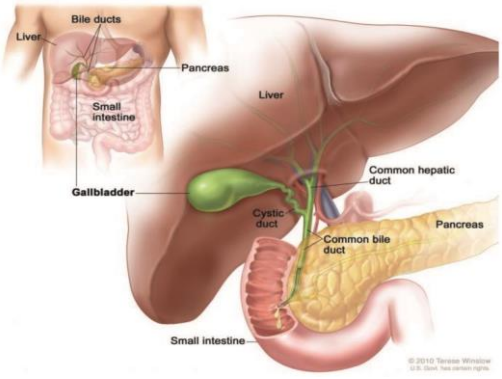

Рис. 298*. Анатомическое расположение желчного пузыря

Функция:

1. накопление желчи печени;
2. конденсация желчи – десятикратная.

Строение:

Орган полый – оболочечное строение (рис. 299).

Оболочки:

1. Слизистая – внутренняя;
2. Мышечная оболочка;
3. Адвентициальная оболочка.

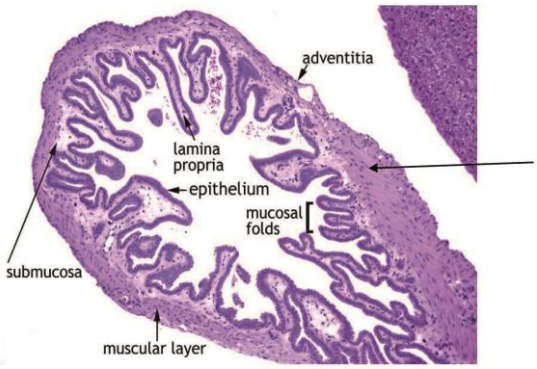

Рис. 299*. Гистологическое строение стенки желчного пузыря.
Окраска: гематоксилином и эозином. Ув. 4

Слизистая оболочка (рис. 300):

Слои:

1. эпителиальный слой – однослойный столбчатый эпителий – производное энтодермы:

- все клетки одинаковые;
- ядро в базальной части;
- небольшое количество органелл в цитоплазме;
- в апикальной части – гранулы, содержащие слизь (образует защитный слой против желчных кислот);
- на апикальной поверхности – микроворсинки (концентрация желчи при всасывании воды и солей);
- боковые поверхности клеток образуют интердигитации, плотные контакты.

Рис. 300. Гистологическое строение стенки желчного пузыря: S – слизистая; M – мышечная; A – серозная оболочки. Эпителий обозначен стрелкой.
Окраска: гематоксилином и эозином. Ув. 40

2. собственная пластинка – РСТ – производное мезенхимы:

- в области шейки пузыря – имеются **собственные железы** (расшифровку характеристик см. рис. 260):

1. эпителий желез однослойный;
2. простые;
3. разветвленные;
4. трубчатые;
5. секрет слизистый;
6. тип секреции – мерокриновый.

Слизистая имеет **рельеф** (рис. 300):

1. складки;
2. глубокие погружения эпителия в собственную пластинку – инвагинации или крипты;
   - достигают мышечной оболочки;
   - на конце имеют расширения – дивертикулы.

Мышечная оболочка (рис. 300):

- пучки из клеток висцеральной гладкомышечной ткани – производное мезенхимы;
- особенность – между мышечными пучками много коллагеновых и эластических волокон.

Серозная оболочка:

Слои:

1. мезотелий – однослойный плоский эпителий – производное висцерального листка спланхнотома;
2. собственная пластинка:
   - РСТ:
     - производное мезенхимы;
     - содержит много сосудов и нервов.

Регуляция:

1. вегетативная нервная система;
2. холецистокенин - пептидный гормон
   - вырабатывается I-клетками тонкой кишки;

Биологическое действие: сокращение стенки желчного пузыря, выделение желчи.

Медицинское значение: воспалительный процесс (холецистит) и застой желчи сопровождаются изменениями слизистой оболочки с последующим формированием камней желчного пузыря (рис. 301).

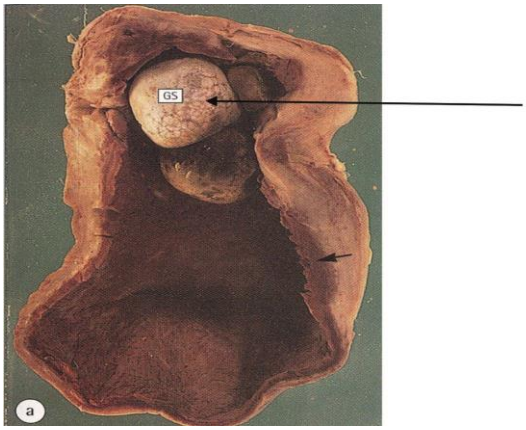

Рис. 301*. Камни в желчном пузыре (обозначены стрелкой).
Патологоанатомический препарат

5.3. ПИЩЕВАРИТЕЛЬНАЯ ТРУБКА

ПИЩЕВОД

Строение:

- относится к переднему отделу пищеварительной системы;
- строение соответствует общему плану строения органов пищеварительной трубки;
- стенка состоит из 4 оболочек: слизистой, подслизистой, мышечной, наружной (рис. 302, 303).

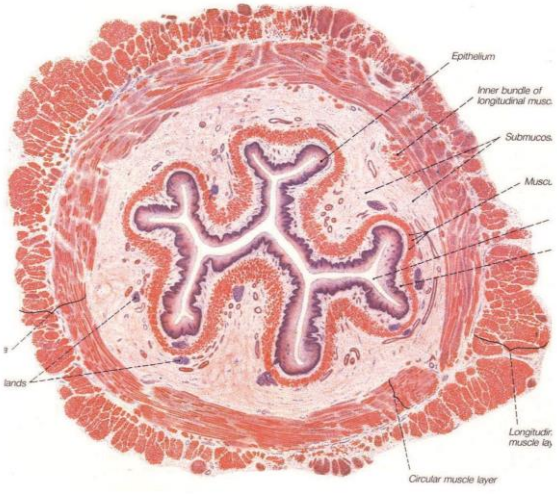

Рис. 302*. Строение стенки пищевода: слизистая, подслизистая, мышечная, наружная оболочки. Окраска: гематоксилином и эозином. Ув.40

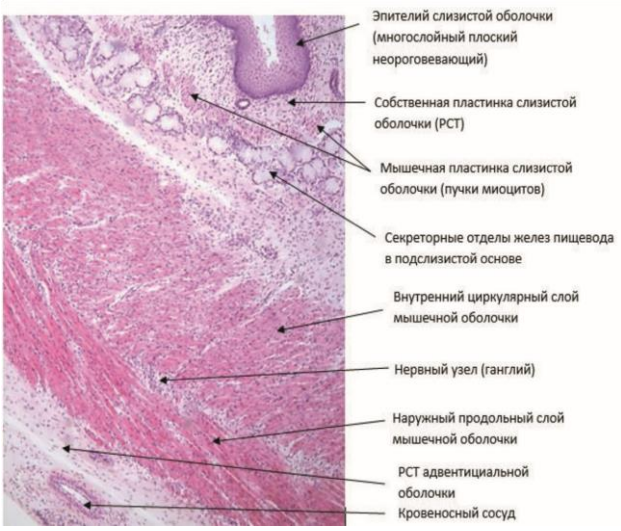

Рис. 303. Строение стенки пищевода. Окраска: гематоксилином и эозином. Ув. 200

Слизистая оболочка: состоит из 3 слоев:

1. эпителиальный:

- многослойный плоский неороговевающий эпителий;
- источник развития – эктодерма;

2. собственная пластинка слизистой оболочки:

- **основа -** рыхлая соединительная ткань, производное мезенхимы.

В соединительной ткани пластинки расположены **кардиальные железы.**

Железы расположены в собственной пластинке слизистой стенки пищевода не на всем протяжении, а только на уровне бифуркации трахеи. По строению и происхождению железы такие же, как кардиальные железы желудка (закладка в эмбриогенезе этих желез идет одномоментно).

Их характеристика (расшифровку характеристик см. на рис. 260):

1. однослойные;
2. простые;
3. разветвленные;
4. форма концевого отдела – трубчатые;
5. характер секрета – слизистые;
6. мерокриновый тип секреции.

Функция: выработка слизи

3. мышечная пластинка слизистой:

- один слой мышечных клеток висцеральной гладкомышечной ткани;
- источник развития – мезенхима.

Рельеф слизистой – образуется за счет мышечной пластинки слизистой и представлен в виде продольных складок пищевода.

Подслизистая основа (оболочка):

- представлена рыхлой соединительной тканью;
- источник развития – мезенхима;

В соединительной ткани располагаются **собственные железы пищевода** (рис. 303, 304). Их характеристика (расшифровка см. рис. 260):

1. многослойные – есть миоэпителиальные клетки;
2. по выводному протоку – сложные;
3. по концевому отделу – разветвленные;
4. по форме концевых отделов – альвеолярно- трубчатые;
5. по характеру секрета – смешанные, преобладают слизистые;
6. тип секреции – мерокриновый.

Функция: выработка слизи, которая обволакивает пищевой комок, обеспечивая его прохождение в желудок.

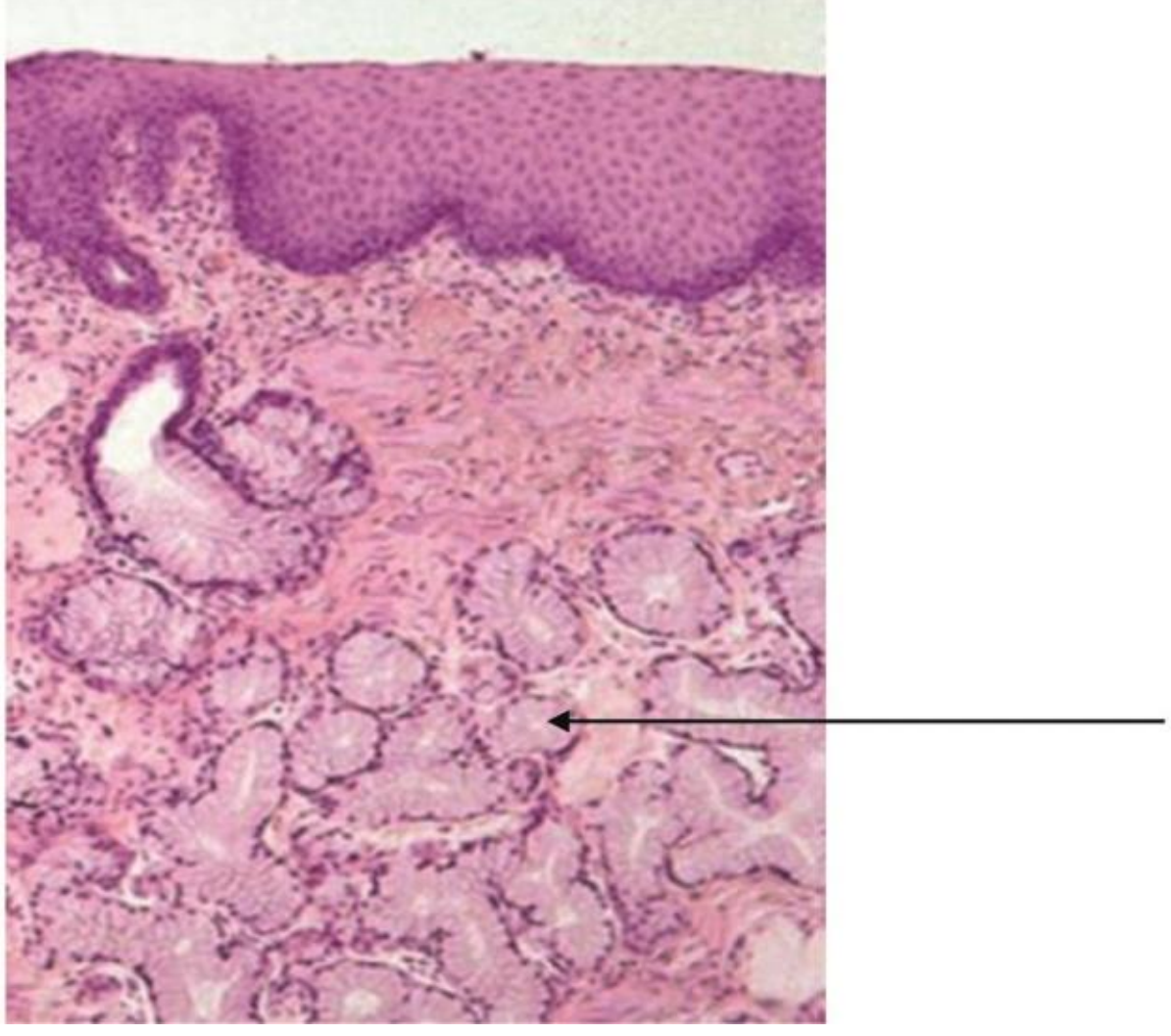

Рис. 304. Строение стенки пищевода: слизистая оболочка с собственными железами (обозначены стрелкой). Окраска: гематоксилином и эозином. Ув.200

Мышечная оболочка:

- образована 2 слоями: циркулярным и продольным в зависимости от отдела пищевода (рис. 303):

а. **в верхней трети** пищевода:

- поперечно-полосатая мышечная ткань скелетного типа – произвольная;
- источник развития – миотом;

б. **в нижней трети**:

- уже висцеральная гладкомышечная ткань внутренних органов – непроизвольная;
- источник развития – мезенхима;

в. **в средней трети** – встречаются мышечные ткани обоих видов.

- между мышечными слоями расположены межмышечное нервное сплетение или ганглий;
- источник развития нейроэктодерма, ганглиозная пластинка.

Наружная оболочка:

В зависимости от отдела пищевода:

а. **в верхней и средней трети** пищевода:

- адвентициальная оболочка – рыхлая соединительная ткань, производное мезенхимы (рис. 305).

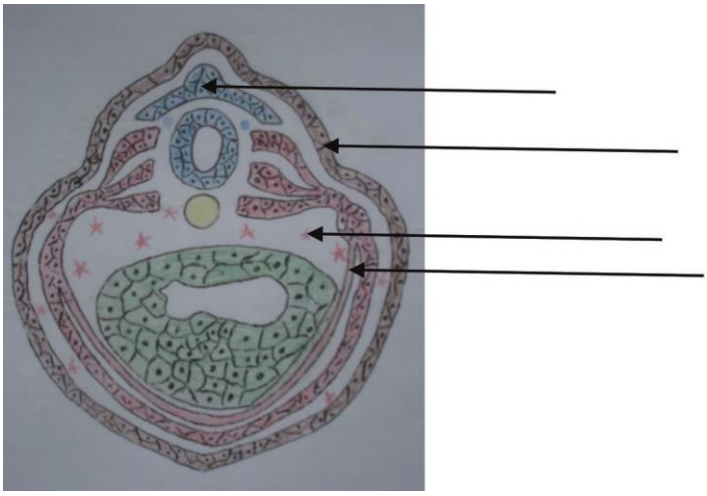

Рис. 305. Срез зародыша на стадии осевого комплекса зачатков органов. Висцеральный листок спланхнотома, мезенхима, эктодерма, ганглиозная пластинка отмечены стрелками. Оригинальный рисунок

б. **в нижней трети** (ниже диафрагмы):

- серозная оболочка (висцеральный листок брюшины):

1. собственная пластинка:
   - рыхлая соединительная ткань
   - производное мезенхимы.
2. мезотелий:
   - однослойный плоский эпителий;
   - источник развития – висцеральный листок спланхнотома (рис. 305).

СРЕДНИЙ ОТДЕЛ ПИЩЕВАРИТЕЛЬНОЙ ТРУБКИ (ЖЕЛУДОЧНО-КИШЕЧНЫЙ ТРАКТ – ЖКТ)

Общий план строения стенки органов ЖКТ:

1. полые органы, имеют стенку, стенка имеет оболочечное строение;
2. в стенке представлены все четыре оболочки;
3. в слизистой оболочке представлены все три слоя;
4. эпителий – однослойный однорядный столбчатый:

- в желудке – железистый;
- в кишке – каемчатый;
  - источник происхождения – энтодерма.

5. мышечная оболочка:

- представлена висцеральной гладкой мышечной тканью;
  - источник развития – мезенхима;

6. наружная оболочка представлена (т.к. внутрибрюшинные органы) серозной оболочкой:

6.1. собственная пластинка:
- рыхлая соединительная ткань,
  - производное мезенхимы.

6.2. мезотелий:
- однослойный плоский эпителий;
  - источник развития – висцеральный листок спланхнотома.

ЖЕЛУДОК

Выделяют следующие отделы желудка (рис. 306):

1. кардиальную часть;
2. тело;
3. дно;
4. пилорическая часть.

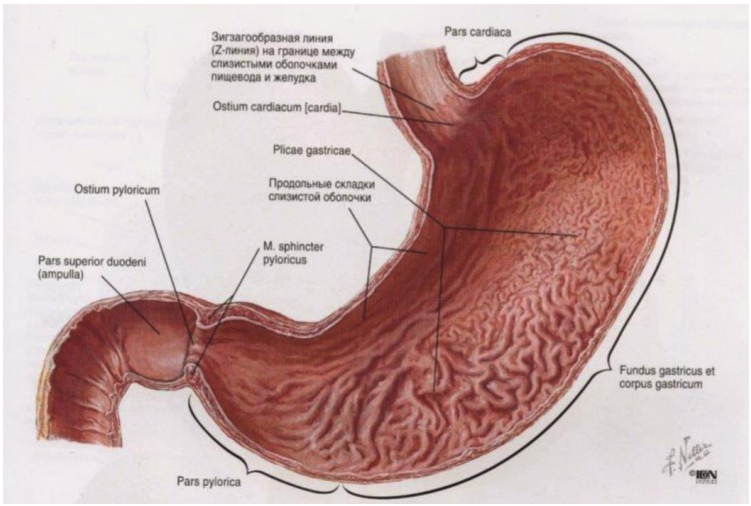

Рис. 306*. Строение желудка, отделы

Строение стенки желудка имеет особенности в разных его отделах, в основном связанные с железами.

Строение желудка:

- орган полый, имеет стенку (рис. 306, рис. 307);
- стенка имеет оболочечное строение.

Выделяют:

1. слизистую оболочку;
2. подслизистую основу;
3. мышечную оболочку;
4. серозную оболочку.

Слизистая оболочка (рис. 307, 308):

1. эпителиальный слой:

- однослойный однорядный столбчатый железистый эпителий;
- источник развития – энтодерма;
- состоит из одинаковых клеток – **поверхностных эпителиоцитов:**
- форма клеток призматическая;
- в базальной части клетки – ядро, над ним – комплекс Гольджи;
- в апикальной части клетки – пузырьки со слизистым секретом.

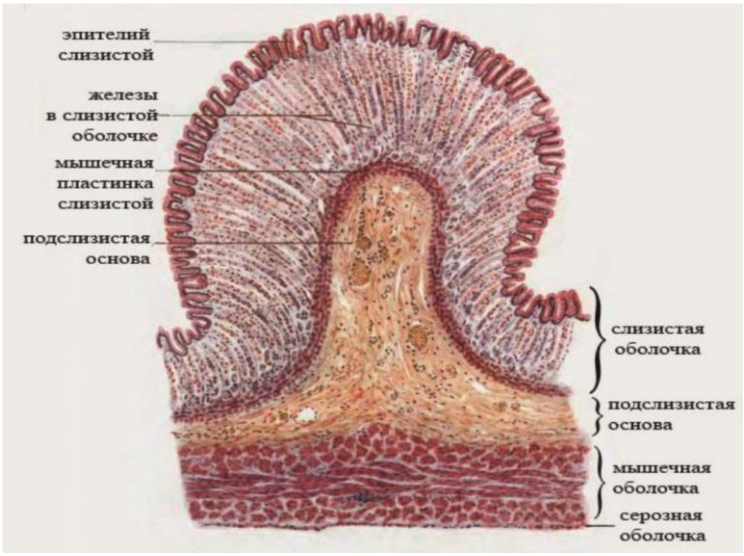

Рис. 307*. Гистологическое строение стенки желудка.
Окраска гематоксилином и конго-красным. Ув. 100

Функция: пузырьки постепенно встраиваются в апикальную плазмолемму, содержимое выбрасывается на поверхность клетки, на поверхности плазмолеммы образуется тонкая пленка слизи, препятствующая разъеданию ее желудочным соком.

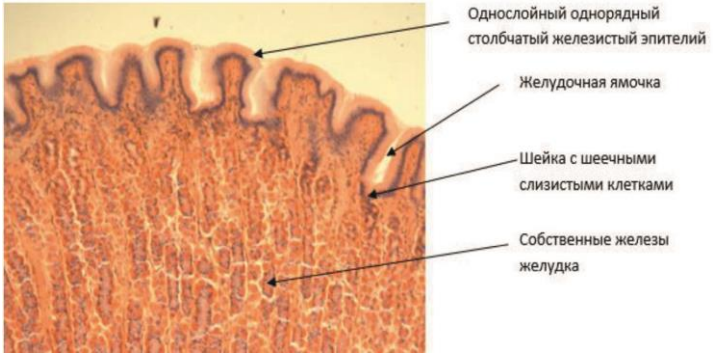

Рис. 308. Гистологическое строение слизистой стенки тела желудка. Окраска гематоксилином и конго-красным. Ув. 200

Медицинское значение: заражение человека Helicobacter pillory приводит к подавлению секреции поверхностными эпителиоцитами желудка слизи, что сопровождается развитием гастритов и, в последующем, образованием язв желудка (рис. 309)

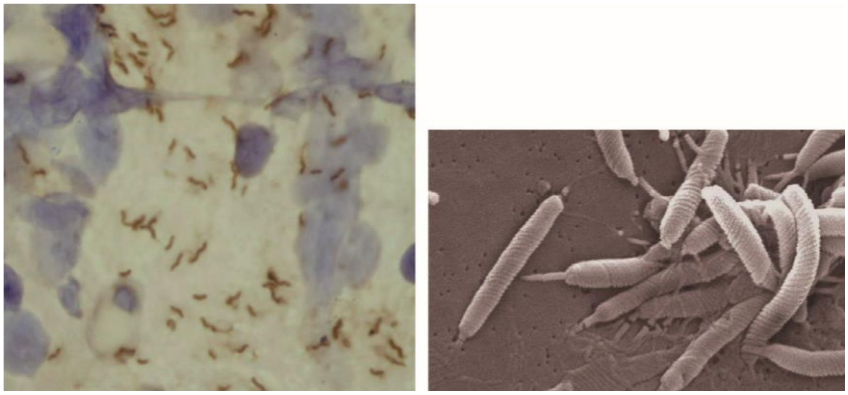

Рис. 309. Helicobacter pillory в слизистой оболочке желудка, иммуногистохимическое исследование. Ув. 1200. Helicobacter pillory при электронно-микроскопическом исследовании. Ув. 15000

2. собственная пластинка слизистой:

- представлена рыхлой соединительной тканью;
- источник развития – мезенхима.

В соединительной ткани расположены **железы желудка** (рис. 310):

1. кардиальные – в кардиальном отделе;
2. собственные – в теле и дне;
3. пилорические – в привратнике.

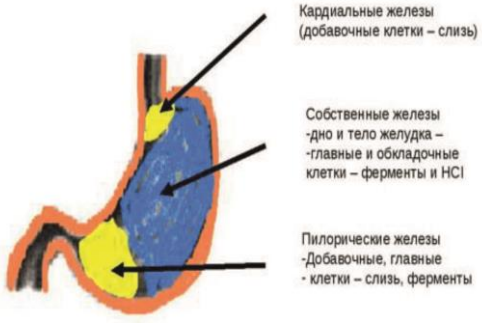

Рис. 310*. Секреторные поля слизистой желудка

Строение желез:

В железах выделяют (рис. 310а):

1. шейку (выводной проток);
2. тело;
3. дно (концевой отдел).

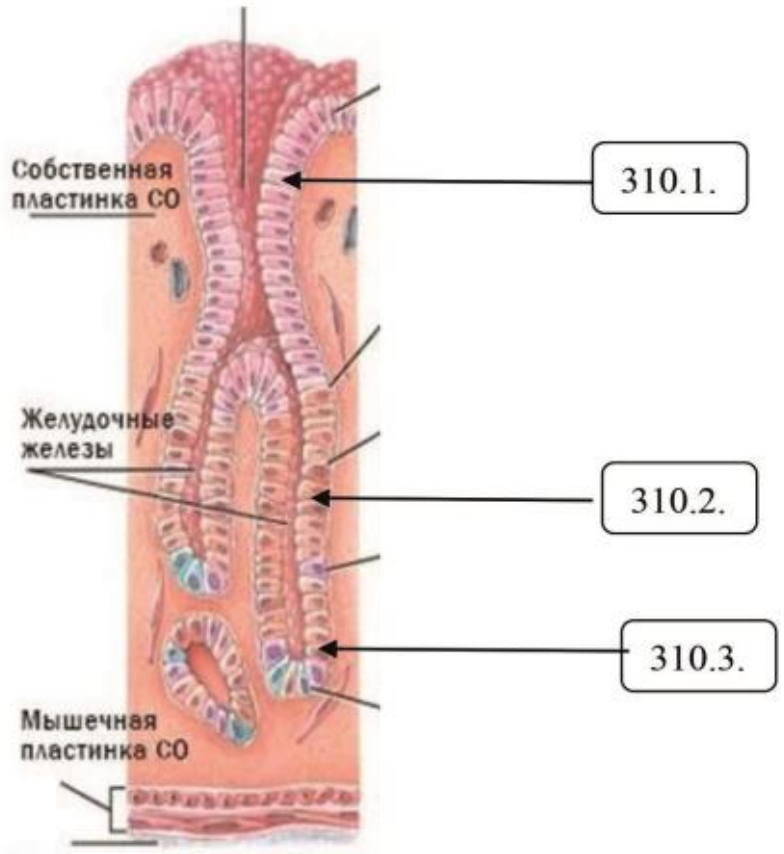

Рис. 310а*. Строение железы желудка: 310.1. – шейка; 310.2. – тело; 310.3. – дно

Характеристика желез (расшифровка характеристик см. на рис. 260):

1. однослойные;
2. простые;
3. разветвленные;
4. трубчатые;
5. секрет – желудочный сок;
6. тип секреции – мерокриновый.

Особенности строения желез разных отделов желудка:

Собственные железы желудка:

- расположенные в теле и дне стенки желудка;
- в железах выделяют клетки (рис. 311, рис. 312):

1. главные экзокриноциты;
2. париетальные экзокриноциты;
3. шеечные мукоциты;
4. недифференцированные эпителиоциты;
5. желудочные эндокриноциты.

Главный экзокриноцит (рис. 311, 312)**:**

- расположены в области дна и тела железы;
- их около 80%;
- цитоплазма окрашена базофильно;
- в цитоплазме все органеллы общего значения, наиболее выражена гранулярная эндоплазматическая сеть и комплекс Гольджи.

Функция: секретирует профермент – **пепсиноген**.

Рис. 311*. Клетки собственных желез желудка и их основные функции

Биологическое значение: профермент, под действием соляной кислоты переходит в пепсин, расщепляющий белки.

Париетальный экзокриноцит (рис. 311, 312):

- расположены в области тела, шейки желез;
- цитоплазма оксифильная;
- клетка крупная, грушевидной формы;
- в цитоплазме много внутриклеточных канальцев с микроворсинками и митохондрий.

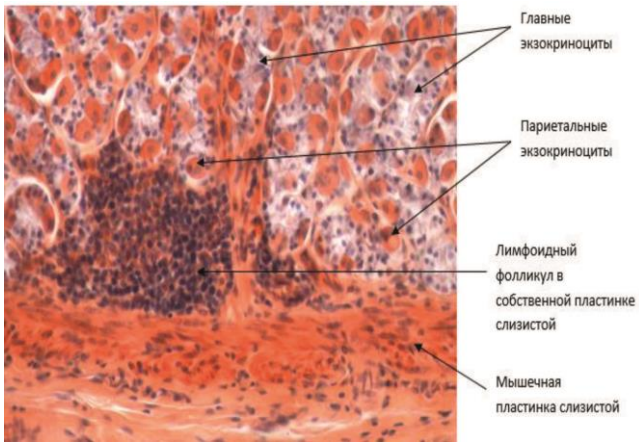

Рис. 312. Гистологическое строение слизистой стенки тела желудка: собственные железы. Окраска гематоксилином и конго-красным. Ув. 600

Функция:

1. секретируют хлориды (кислотность желудочного сока);
2. секретируют внутренний фактор Касла, связывающий витамин В12 (противоанемический витамин). Комплекс всасывается в тонкой кишке.

Медицинское значение: после резекции желудка нарушается усвоение витамина В12, у пациентов развивается В12 дефицитная анемия.

Шеечный мукоцит:

- располагается в шейке железы (рис. 311, 313);
- мелкие,
- базофильно окрашенная цитоплазма.

Функция: клетки продуцирует слизь.

Недифференцированный эпителиоцит:

- расположены в перешейке желез (рис. 313);
- мелкие;
- базофильно окрашенные.

Функция: камбиальные клетки.

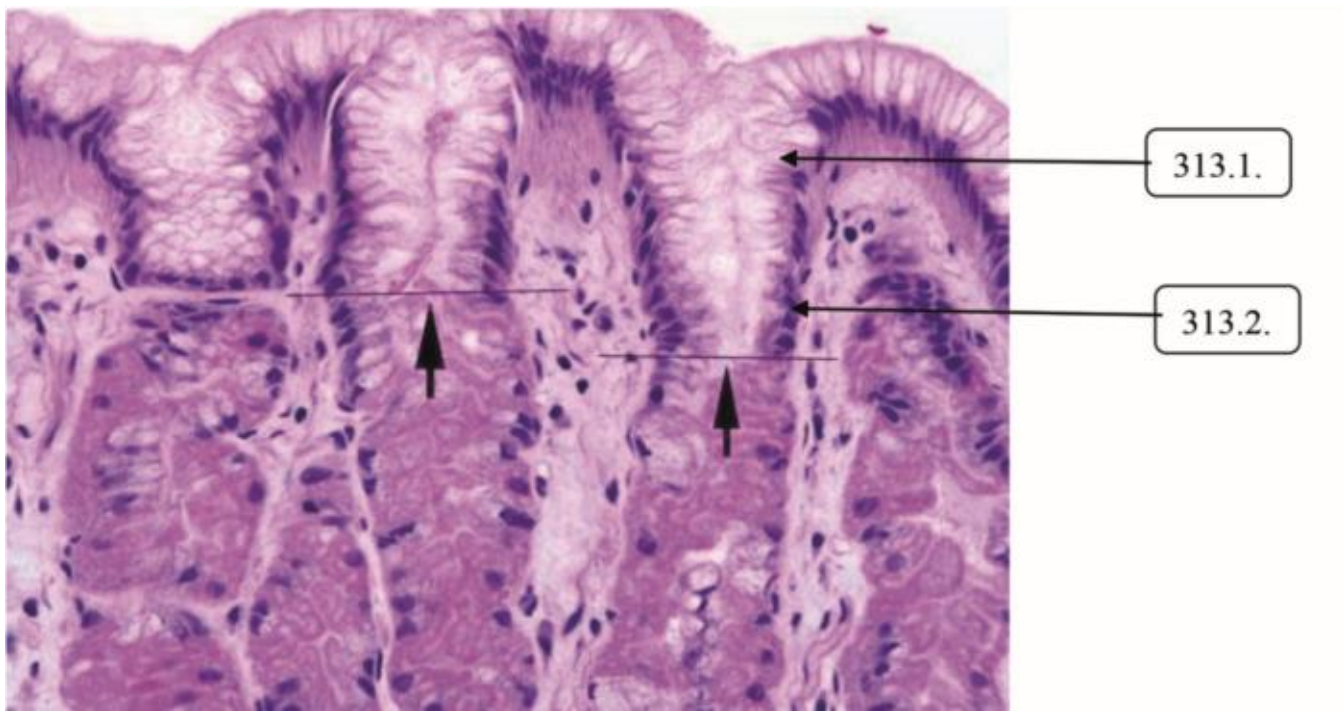

Рис. 313. Гистологическое строение слизистой стенки тела желудка: шейка железы (обозначена стрелками), в ней: 313.1. – мукоциты; 313.2. – недифференцированные эпителиоциты. Окраска: гематоксилином и эозином. Ув. 400

Желудочный эндокриноцит:

- из клеток APUD-системы;
- нейроэктодермального происхождения;
- разновидности: EC, ECL, G, D1 – клетки (подробнее смотри раздел «Эндокринная система. Одиночные гормонопродуцирующие клетки»).

Особенности строения желез в других отделах желудка:
Кардиальные железы (рис. 314)**:**

- расположены в кардиальном отделе желудка;
- в строении стенки железы преобладают мукоциты.

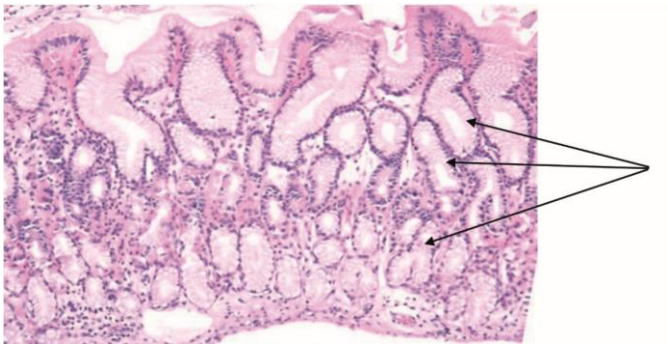

Рис. 314. Гистологическое строение слизистой стенки кардиального отдела желудка: в железах преобладают мукоциты (обозначены стрелками). Окраска: гематоксилином и эозином. Ув. 400

Пилорические железы:

- расположены в пилорическом отделе желудка;
- в стенке железы преобладают мукоциты и эндокриноциты.
-

3. мышечная пластинка слизистой оболочки (рис. 312): состоит из трех слоев гладкомышечных клеток:
- внутренний и наружный – циркулярный;
- средний – продольный;
- висцеральная гладкомышечная ткань;
- источник развития – мезенхима.

Рельеф слизистой оболочки представлен складками, полями и ямочками.

Подслизистая основа (или оболочка, рис. 307):

- рыхлая соединительная ткань, кровеносные сосуды, производное мезенхимы;
- подслизистое нервное сплетение, источник развития – нейроэктодерма, ганглиозная пластинка.

Мышечная оболочка (рис. 307, 315):

- три слоя – наружный – продольный, средний – циркулярный, внутренний – косой;

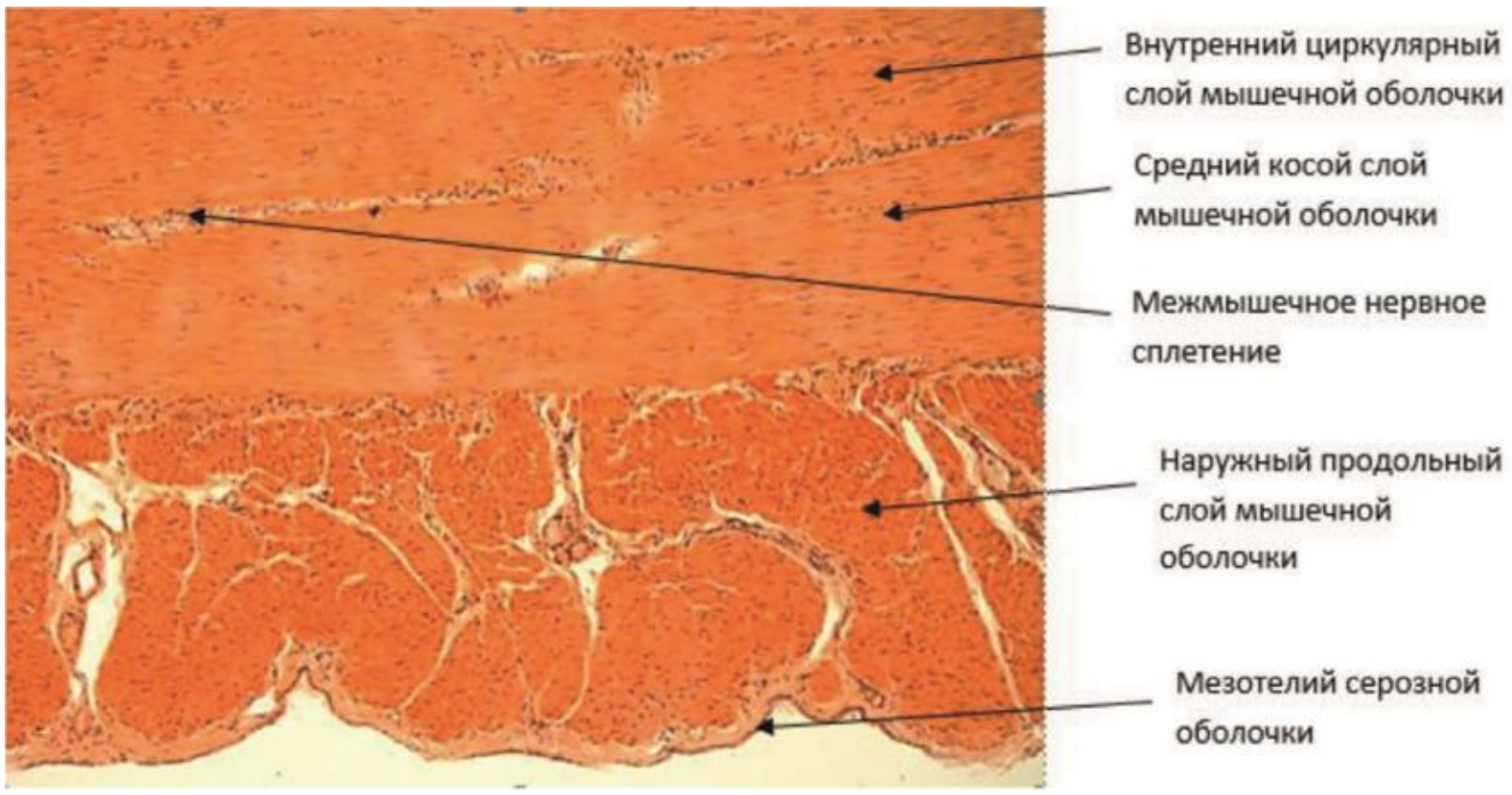

Рис. 315. Гистологическое строение слизистой стенки тела желудка: мышечная и серозная оболочки. Окраска гематоксилином и конго- красным. Ув. 200

- висцеральная гладкая мышечная ткань;
- источник развития – мезенхима;
- межмышечное нервное сплетение (ганглий):
- источник развития – нейроэктодерма, ганглиозная пластинка.

Наружная оболочка – серозная (рис. 307, рис. 315):

Состоит из слоев:

1. собственная пластинка – РСТ – мезенхима;
2. мезотелий – однослойный плоский эпителий – висцеральный листок спланхнотома.

Регуляции деятельности:

1. **Иннервация** вегетативной нервной системой:

1.1. парасимпатический отдел – усиливает секрецию, моторику;

1.2. симпатический отдел – ослабляет секрецию, моторику.

2. **эндокринная** – клетками APUD-системы.

Медицинское значение: увеличение тонуса парасимпатического отдела вегетативной нервной системы приводит к повышению кислотности желудочного сока и становится провоцирующим фактором образования язвы желудка. Именно поэтому у части пациентов выполняется резекция n. vagus, что сопровождается заживлением таких язв (рис. 316).

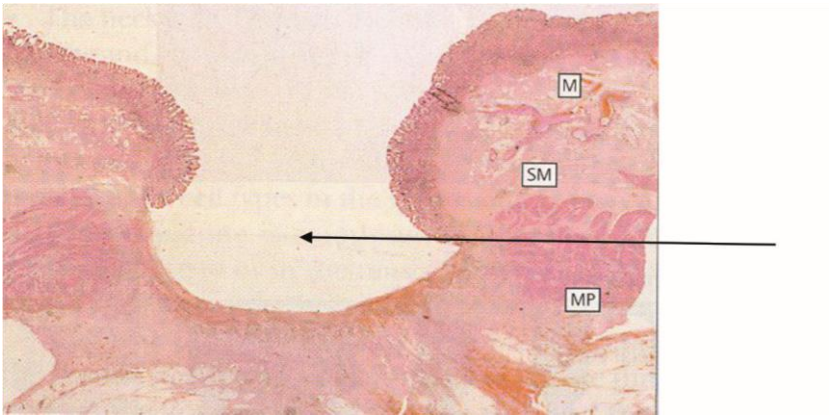

Рис. 316. Образование язвы в стенке желудка (обозначена стрелкой). Дно язвы достигает мышечной оболочки (разрушены слизистая, подслизистая оболочки) Окраска: гематоксилином и эозином. Ув. 100

Источники развития тканей стенки желудка (рис. 317):

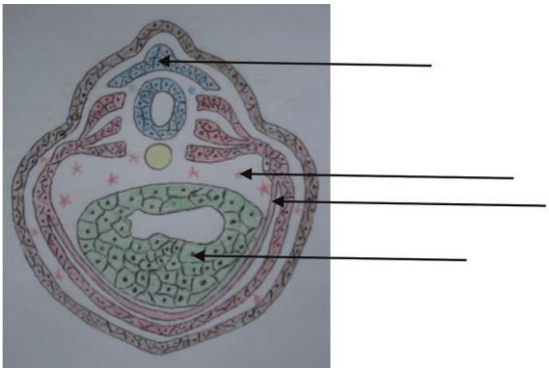

Рис. 317. Срез зародыша на стадии осевого комплекса зачатков органов. Висцеральный листок спланхнотома, мезенхима, энтодерма, ганглиозная пластинка отмечены стрелками. Оригинальный рисунок

ТОНКАЯ КИШКА

Отделы анатомические (рис. 318):

1. 12-перстная кишка;
2. подвздошная кишка;
3. тощая кишка.

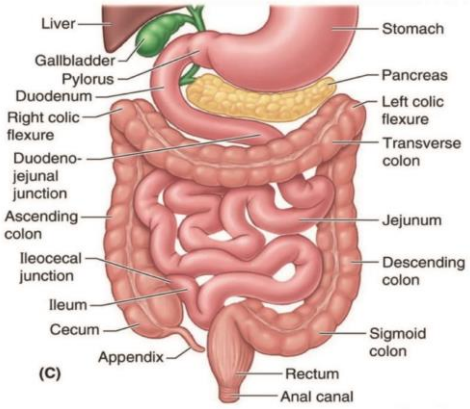

Рис. 318*. Схема анатомических отделов кишечника

Строение стенки тонкой кишки:

- стенка кишки имеет оболочечное строение (слизистая, подслизистая, мышечная, серозная оболочки)
-

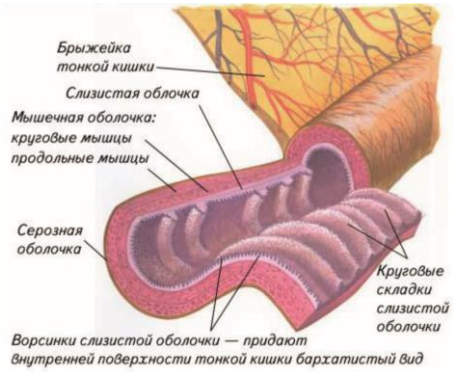

Рис. 319*. Схема оболочечного строения стенки кишечника

Слизистая оболочка:

- слизистая имеет рельеф.

Рельеф слизистой:

1. анатомический – представлен складками (рис. 319, 320);
2. гистологический – представлен кишечными ворсинками и железами (криптами, рис. 321).

Ворсинка – выпячивание собственной пластинки слизистой, покрытой эпителием.

Крипта – погружение эпителия в собственную пластинку слизистой.

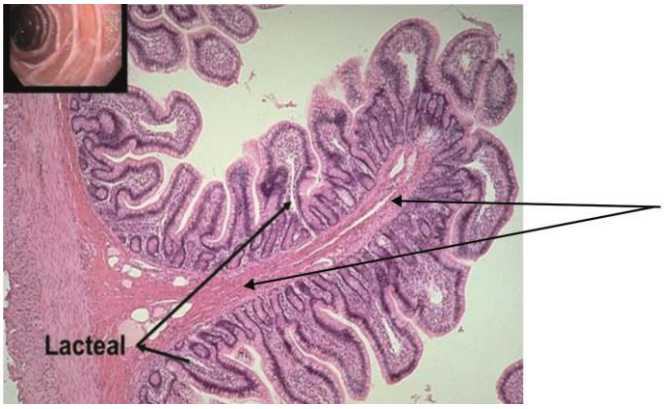

Рис. 320*. Складка в стенке тонкой кишки (обозначена стрелкой).
Окраска: гематоксилином и эозином. Ув. 40

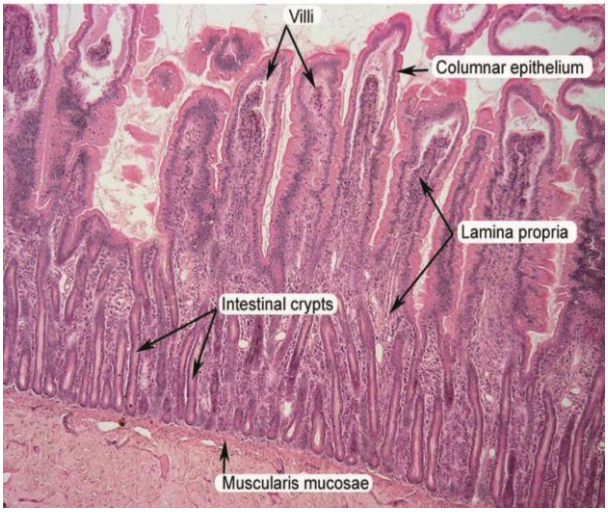

Рис. 321. Гистологический рельеф слизистой тонкой кишки: ворсинки и крипты (обозначены стрелками). Окраска: гематоксилином и эозином. Ув. 100

Дно крипты расположено непосредственно у мышечной пластинки слизистой. На одну крипту приходится несколько ворсинок. Устье крипт открывается в просвете между ворсинками.

Слизистая оболочка состоит из слоев:

1. эпителиальный слой:

- однослойный однорядный призматический каемчатый эпителий;
- источник происхождения – энтодерма;

В эпителии ворсинки выделяют 3 вида клеток:

1. призматический эпителиоцит (рис. 322):

- основная масса клеток, покрывающих ворсинки;
- клетки образуют щеточную каемку на апикальной поверхности – микроворсинки:
- до 3000 на клетку;
- увеличивает площадь поверхности клеток в 20–30 раз;
- развит комплекс Гольджи и много митохондрий.

Функция: обеспечивает пристеночное пищеварение и всасывание.

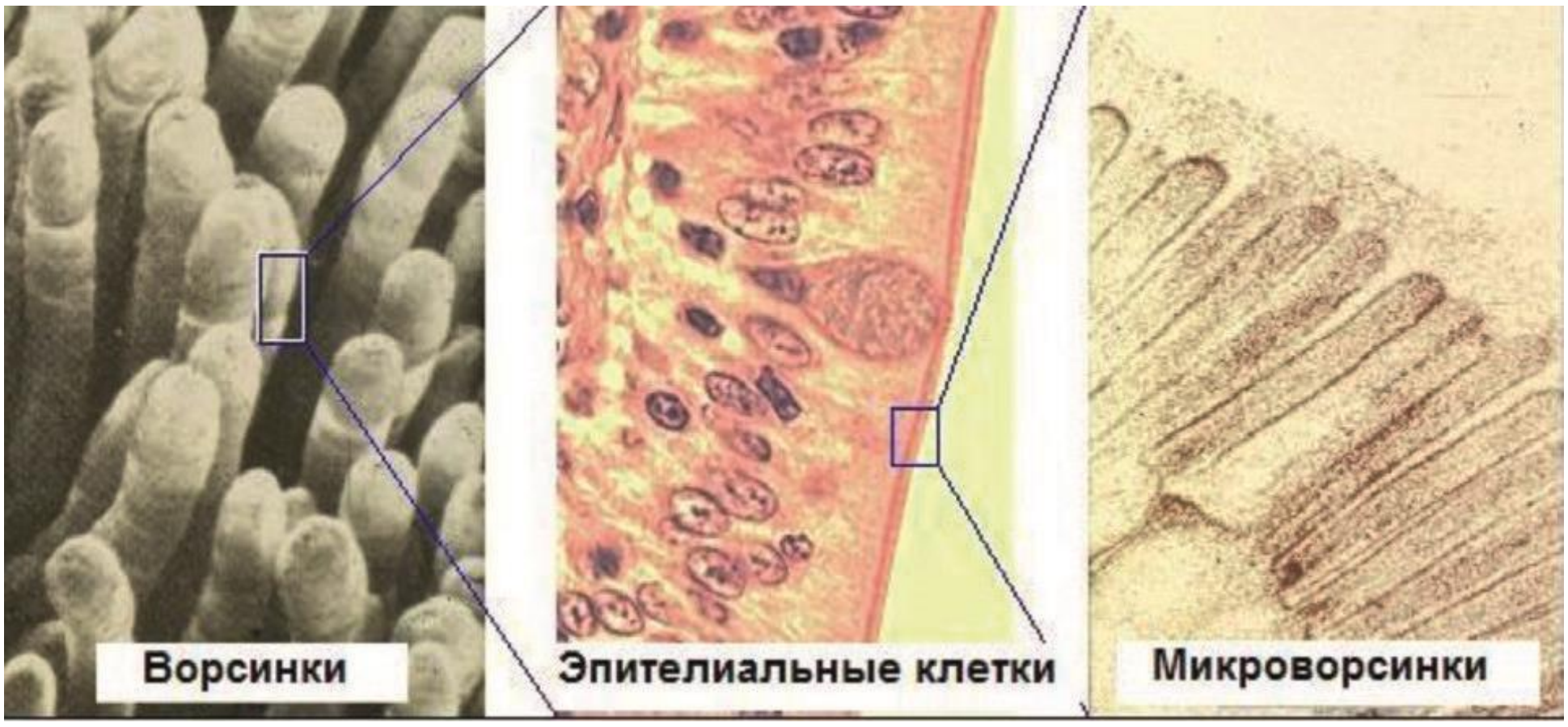

Рис. 322*. Ворсинки тонкой кишки покрыты столбчатым эпителием, на апикальной поверхности клеток которого – микроворсинки (выпячивания апикальной плазмолеммы). При световой микроскопии микроворсинки видны в виде «щеточной каемки», Ув. 600

2. бокаловидный экзокриноцит (рис. 323):

- слизь скапливается в цитоплазме клетки в виде капель;
- капли слизи оттесняют ядро в базальную часть клетки;
- слизь не воспринимает красители – светлый пузырек.

Функция: продукция клеткой слизи.

3. кишечный эндокриноцит:

- клетки APUD-системы;
- выявляются только при импрегнации серебром или при иммуногистохимическом исследовании (рис. 236);
- более подробно см. в разделе: «Одиночные гормонопродуцирующие клетки».

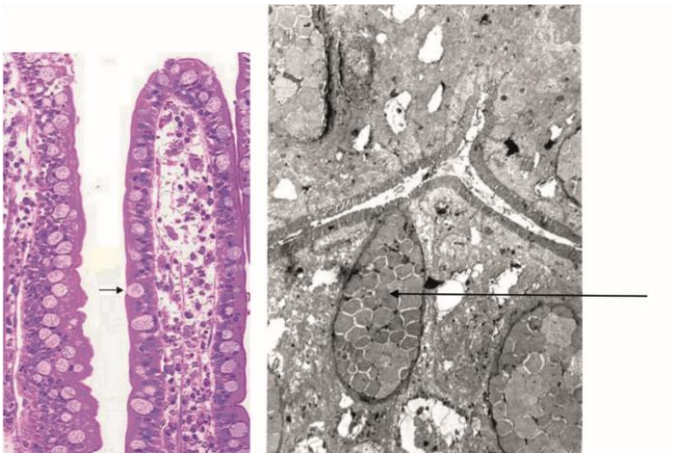

Рис. 323. Столбчатый эпителий выстилает ворсинку тонкой кишки. В эпителии отчетливо видны бокаловидные клетки (обозначены стрелками). Окраска: гематоксилином и эозином. Ув. 400. Бокаловидный экзокриноцит при электронно-микроскопическом исследовании (обозначен стрелкой). Ув. 3000

Функции:

I-клетки: вырабатывают гормон панкреазимин.

Биологическое действие: регуляция активности секреции поджелудочной железы.

S-клетки: вырабатывают гормон секретин.

Биологическое действие: регулирует выработку бикарбонатов ацинусом поджелудочной железы.

В эпителии кишечной железы (крипты) выделяют 5 разновидностей клеток.

Первые три – как на ворсинках:

1. призматический эпителиоцит;
2. бокаловидный экзокриноцит;
3. кишечный эндокриноцит.

- дополнительно еще две клетки:

4. недифференцированный эпителиоцит:

- призматической формы;
- клетки без микроворсинок на апикальной Поверхности.

Функция: камбиальные клетки эпителия.

5. экзокриноцит с ацидофильными гранулами:

- расположены на дне крипт (рис. 324);

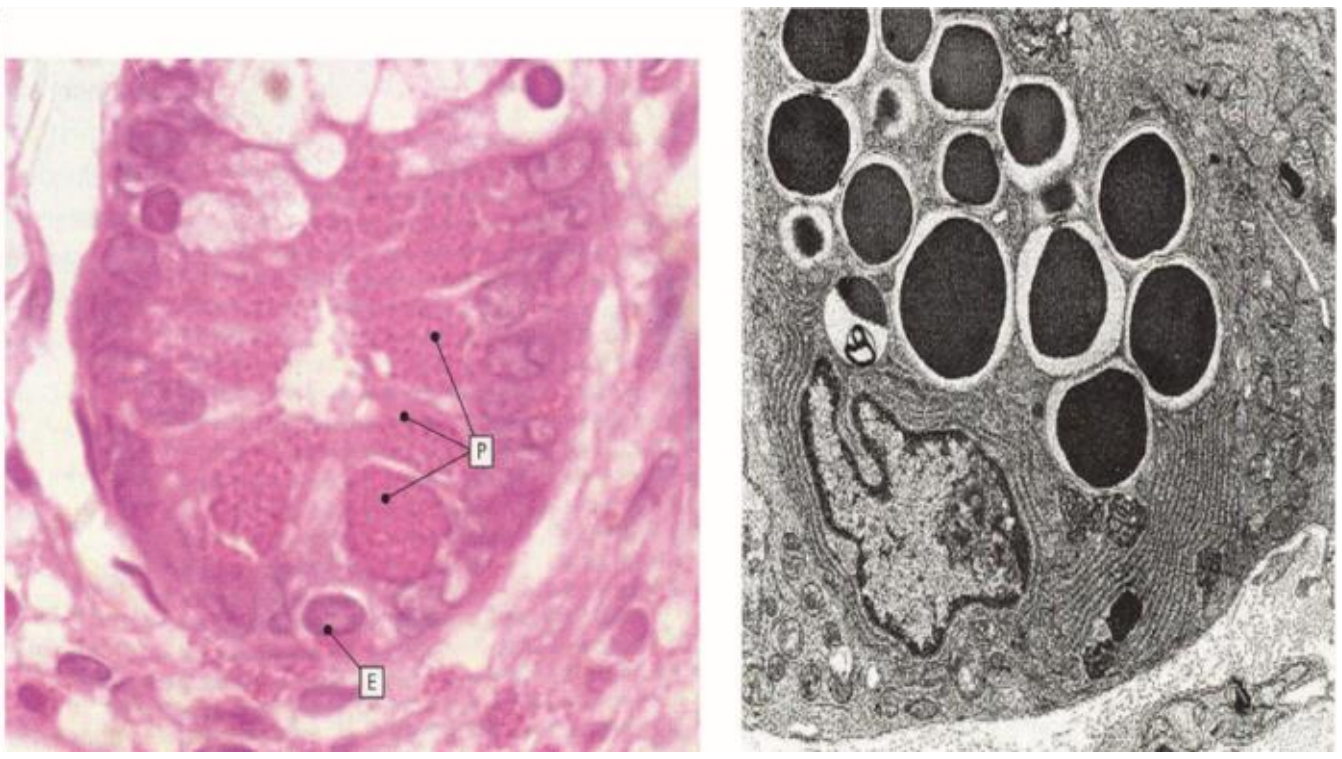

Рис. 324. Эндокриноциты с ацидофильными гранулами в кишечной крипте, окраска эозином. Ув. 1200. Гранулы клетки при электронной микроскопии, Ув. 3000

- в апикальной части клетки – оксифильно окрашенные гранулы;
- хорошо развита гранулярная эндоплазматическая сеть, комплекс Гольджи.

Функция: содержат дипептидазы.

Биологическое значение: дипептидазы расщепляют пептиды до аминокислот.

Из-за этих клеток крипты еще называют кишечными железами.

2. собственная пластинка слизистой оболочки:

- рыхлая соединительная ткань, много ретикулярных волокон;
- производное мезенхимы;
- встречаются **лимфоидные узелки**, которых особенно много в подвздошной кишке – сгруппированные лимфатические узелки – Пейеровы бляшки (рис. 325):
- в одну бляшку входит 200–400 фолликулов;

Структура бляшки. Входят:

1. лимфоидные фолликулы:
   - B-зависимая зона (CD20+ лимфоциты);
2. межузелковые скопления лимфоидной ткани - Т-зависимая зона (CD3+ лимфоциты).

3. мышечная пластинка слизистой оболочки:

- два слоя:
  1. внутренний – циркулярный;
  2. наружный – продольный.
- висцеральная гладкомышечная ткань;
- производное мезенхимы.
- содержит подслизистое нервное сплетение.

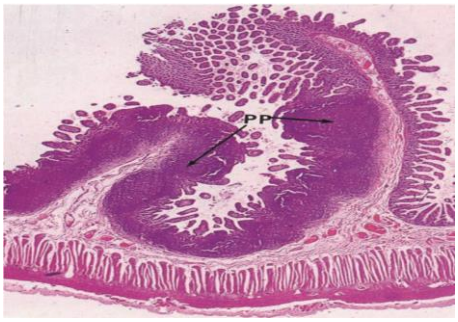

Рис. 325. Стенка подвздошной кишки: Пейеровы бляшки в собственной пластинке слизистой оболочки (обозначены стрелкой). Окраска: гематоксилином и эозином. Ув. 40

Подслизистая оболочка

- основа – РСТ, производное мезенхимы

В двенадцатиперстной кишке – дополнительно имеются железы (рис. 326, 327):

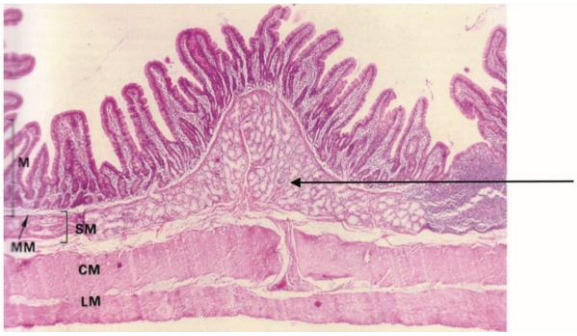

Рис. 326. Стенка двенадцатиперстной кишки: собственные железы в подслизистой оболочке (обозначены стрелкой). Окраска: гематоксилином и эозином. Ув. 40

Характеристика собственных желез:

1. однослойные;
2. сложные;
3. разветвленные;
4. трубчатые;
5. слизистые;
6. мерокриновый.

Расшифровку характеристик желез смотри в разделе: «Пищеварительные железы», рис. 260.

Функция: секрет собственных желез в подслизистой двенадцатиперстной кишки защищает слизистую от переваривания пищеварительными соками поджелудочной железы.

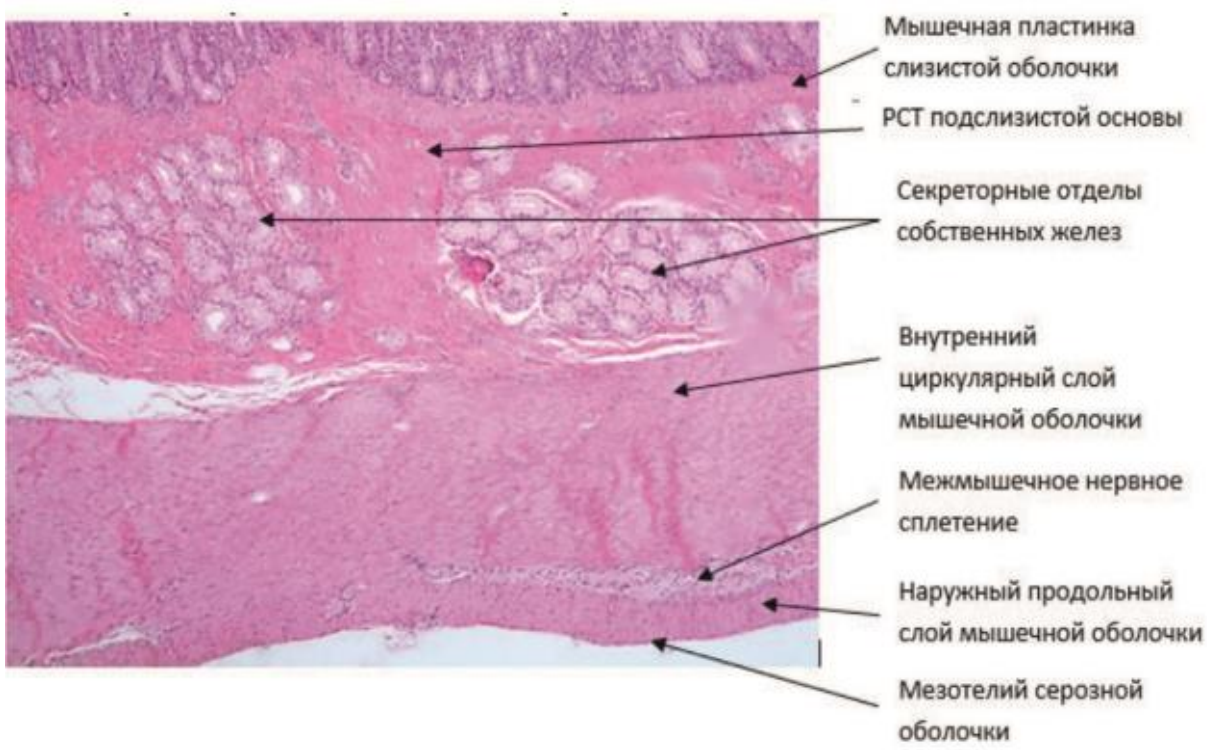

Рис. 327. Стенка двенадцатиперстной кишки: собственные железы в подслизистой оболочке. Окраска: гематоксилином и эозином. Ув. 200

Мышечная оболочка (рис. 327):

- висцеральная гладкомышечная ткань:
- производное мезенхимы.
- состоит из 2 слоев:
  1. внутреннего – циркулярного;
  2. наружного – продольного.
- межмышечное нервное сплетение (или ганглий).
- производное нейроэктодермы, ганглиозной пластинки.

Наружная оболочка – серозная (рис. 327):

Состоит:

1. собственная пластинка:
   - рыхлая соединительная ткань,
   - производное мезенхимы.
2. мезотелий:
- однослойный плоский эпителий;
- источник развития – висцеральный листок спланхнотома.

В двенадцатиперстной кишке – серозная оболочка покрывает кишку только спереди. С других сторон представлена как адвентициальная оболочка – рыхлая соединительная ткань.

Гистофизиология системы крипта-ворсинка. Включает в себя следующие процессы:

1. расщепление питательных веществ;
2. всасывание расщепленных питательных веществ;
3. регенерация эпителия.

1. расщепление: принимают участие:

1.1. крипта – экзокриноциты с ацидофильными гранулами – принимают участие в расщеплении белков;

1.2. щеточная каемка ворсинок кишки – на них осуществляется процесс «пристеночного пищеварения»:

- капли эмульгированного (желчью) жира под действием липаз – до глицерина и свободных жирных кислот;
- белки – под действием пептидазы, пепсина – до аминокислот;
- углеводы – кислая фосфатаза – до глюкозы.

1.3. эндокриноциты – регуляция секреторной и моторной активности.

2. всасывание:

- процесс всасывания призматическими эпителиоцитами глюкозы, аминокислот, жирных кислот и глицерина, воды
- транспорт их через клеточную цитоплазму от апикальной части клеток в базальную;
- транспорт аминокислот и глюкозы в кровеносные сосуды, а жирных кислот и глицерина – в лимфатические;
- при всасывании осуществляются ритмические сокращения ворсинки:
  - 4–6 сокращений в минуту;
  - за счет сокращения гладких мышечных клеток собственной пластинки слизистой ворсинки.

3. участие в регенерации слизистой кишки:

- генеративная (камбиальная зона) находится в криптах – недифференцированный эпителиоцит (рис. 328);

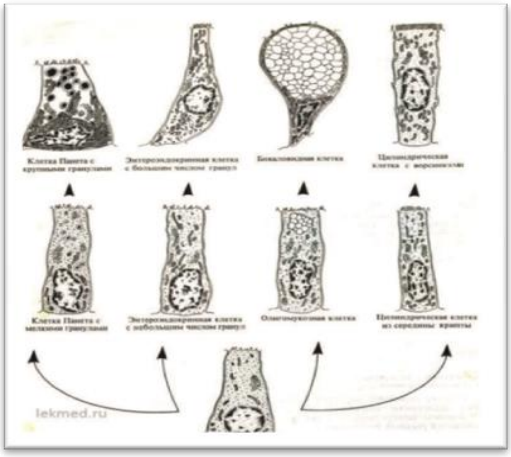

Рис. 328*. Схема дифференцировки недифференцированного эпителиоцита крипты

- при делении одна дочерняя клетка перемещается из крипты на ворсинку, дифференцируется, превращается в клетки эпителия, одна остается в крипте не дифференцируется (асинхронный митоз).

Перемещение клеток по ворсинке осуществляется со скоростью до 10 мкм/ч от основания ворсинки к ее верхушке, где в зоне выталкивания они слущиваются в просвет кишки. Продолжительность жизни клеток эпителия кишки – всего 1,5–3 дней.

Источники развития тканей стенки тонкой кишки (рис. 329):

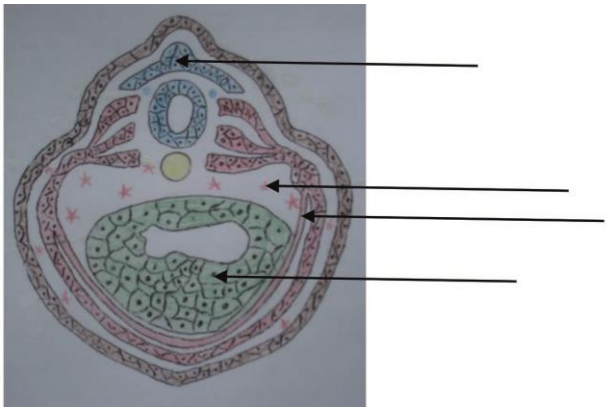

Рис. 329. Срез зародыша на стадии осевого комплекса зачатков органов. Висцеральный листок спланхнотома, мезенхима, энтодерма, ганглиозная пластинка отмечены стрелками. Оригинальный рисунок

ТОЛСТАЯ КИШКА

Отделы анатомические (рис. 318):

1. слепая;
2. ободочная;
3. прямая.

Строение стенки:

- орган полый, имеет стенку, стенка имеет оболочечное строение

В стенке выделяют (рис. 330):

1. слизистую оболочку;
2. подслизистую основу;
3. мышечную оболочку;
4. серозную оболочку.

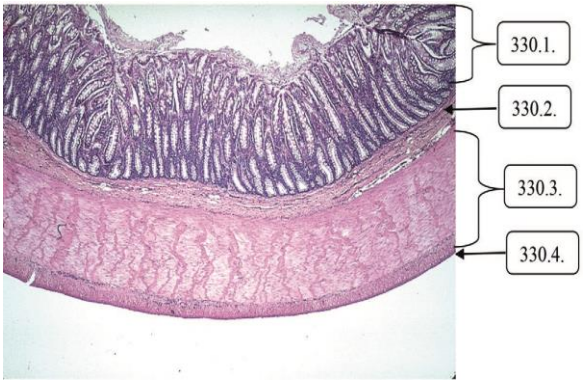

Рис. 330. Стенка толстой кишки: 330.1. – слизистая, 330.2. – подслизистая, 330.3. – мышечная, 330.4. – серозная оболочки. Окраска: гематоксилином и эозином. Ув. 40

Слизистая оболочка:

- имеет рельеф (рис. 331, рис. 332):

1. Анатомический рельеф – представлен складками.
2. Гистологический рельеф – в складках представлен только кишечными криптами, ворсинки отсутствуют.

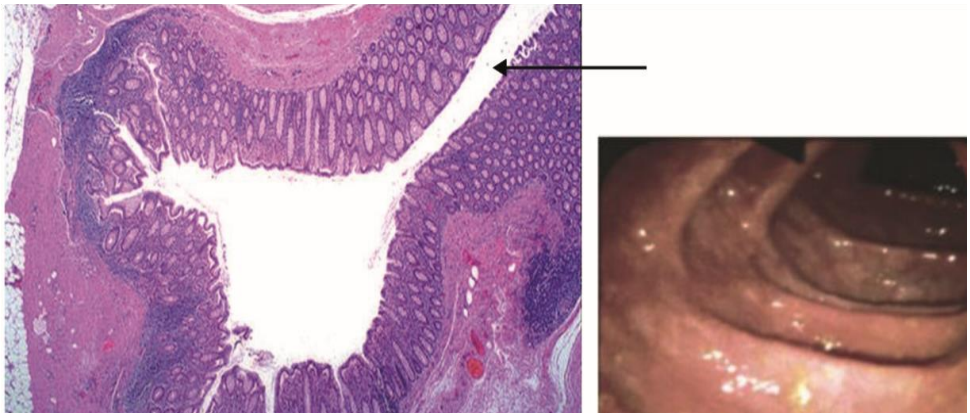

Рис. 331*. Стенка толстой кишки: анатомический рельеф представлен складками. Окраска: гематоксилином и эозином. Ув. 40. Рельеф слизистой толстой кишки при эндоскопии

Строение слизистой оболочки:

1. эпителиальный слой:

- однослойный однорядный столбчатый каемчатый эпителий;
- особенность – большое количество бокаловидных клеток;
- источник развития – энтодерма.

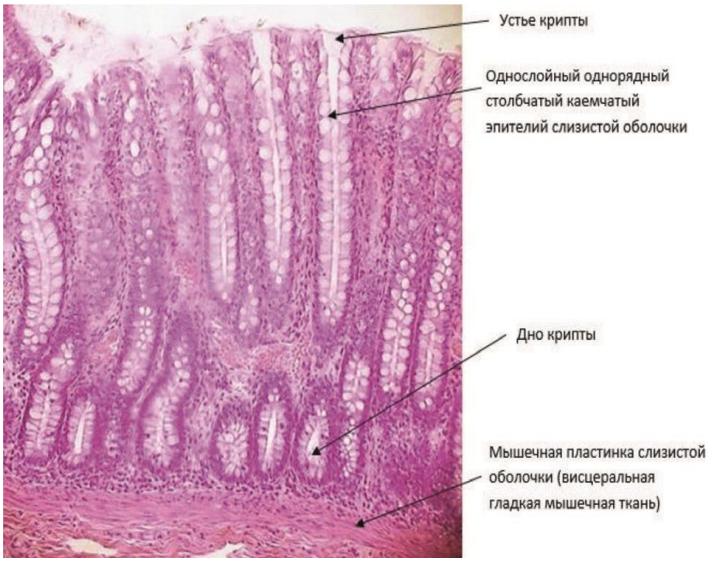

Рис. 332. Стенка толстой кишки: гистологический рельеф представлен криптами. Окраска: гематоксилином и эозином. Ув. 100

Клетки эпителия:
1. бокаловидный экзокриноцит;
2. призматический эпителиоцит;
3. недифференцированный эпителиоцит;
4. кишечный эндокриноцит.

Бокаловидный экзокриноцит (рис. 333):
- основная масса клеток;
- слизь скапливается в цитоплазме клетки в виде капли;
- капля слизи оттесняет ядро в базальную часть клетки;
- слизь не воспринимает красители – светлый пузырек;

Функция: продукция клеткой слизи. Слизь обволакивает формирующиеся каловые массы, обеспечивает легкий процесс дефекации.

Призматический эпителиоцит – колоноцит (рис. 333):
- клетки образуют щеточную каемку на апикальной поверхности – микроворсинки:
- до 3000 на клетку;
- увеличивают площадь поверхности клеток в 20–30 раз;
  развит комплекс Гольджи и много митохондрий.

Функция: обеспечивает всасывание воды.

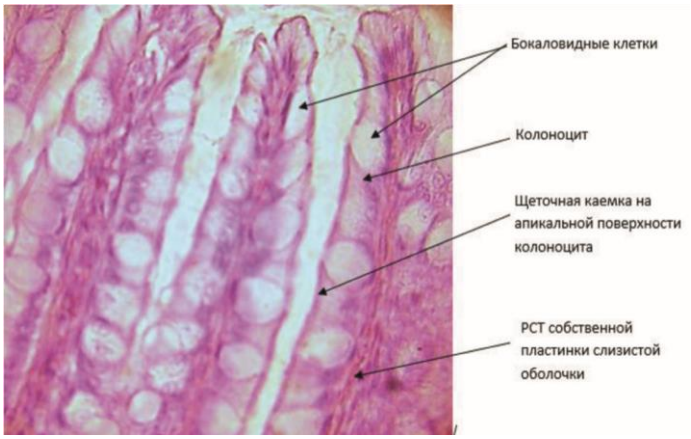

Рис. 333. Стенка толстой кишки: клетки эпителия крипты.
Окраска: гематоксилином и эозином. Ув. 900

Недифференцированный эпителиоцит (рис. 328):

- призматической формы;
- клетки без микроворсинок на апикальной поверхности.

Функция: это камбиальные клетки эпителия.

Кишечный эндокриноцит (рис. 236):

- клетки APUD-системы;
- выявляются только при импрегнации серебром или при иммуногистохимическом исследовании.

2. собственная пластинка слизистой (рис. 333): - рыхлая соединительная ткань, производное мезенхимы.

3. мышечная пластинка слизистой (рис. 332):

- два слоя мышечных клеток:
  1. внутренний – циркулярный;
  2. наружный – продольный. - висцеральная гладкомышечная ткань, источник развития – мезенхима.

Подслизистая основа (оболочка):

- основа - рыхлая соединительная ткань (рис. 334):
- источник развития – мезенхима.
- нервное подслизистое сплетение:
- источник развития – нейроэктодерма, ганглиозная пластинка.
- лимфоидные узелки (CD20+ лимфоциты).

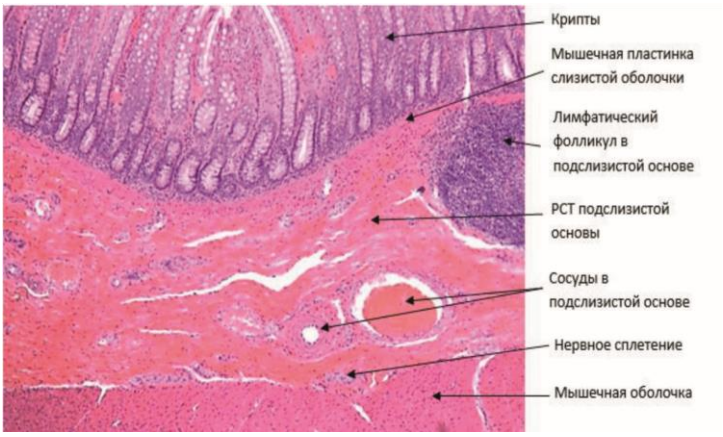

Рис. 334. Стенка толстой кишки: подслизистая основа.
Окраска: гематоксилином и эозином. Ув. 100

Мышечная оболочка (рис. 334, рис. 335):

- висцеральная гладкомышечная ткань:
- производное мезенхимы.
- два слоя:

1. внутренний – циркулярный;
2. наружный – продольный;

- в виде трех лент, между которыми мышечный слой почти не выражен.

Наружная оболочка – серозная (рис. 335):

- два слоя:

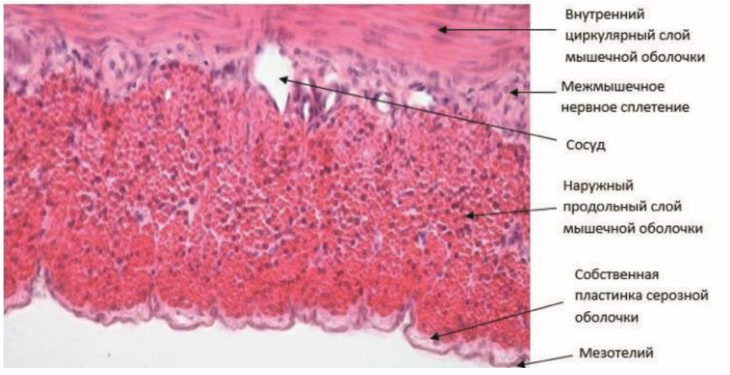

Рис. 335. Стенка толстой кишки: мышечная и серозная оболочки.
Окраска: гематоксилином и эозином. Ув. 600

1. собственная пластинка:
   - рыхлая соединительная ткань,
   производное мезенхимы.
2. мезотелий:
- однослойный плоский эпителий;
- производное висцерального листка спланхнотома.

ЧЕРВЕОБРАЗНЫЙ ОТРОСТОК

Общие сведения:

- пальцевидный вырост слепой кишки (рис. 336);

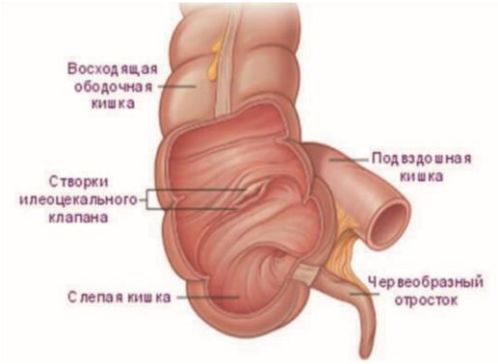

Рис. 336*. Анатомическое строение червеобразного отростка

Строение стенки соответствует оболочечному строению стенки толстой кишки, но с особенностями (рис. 337).

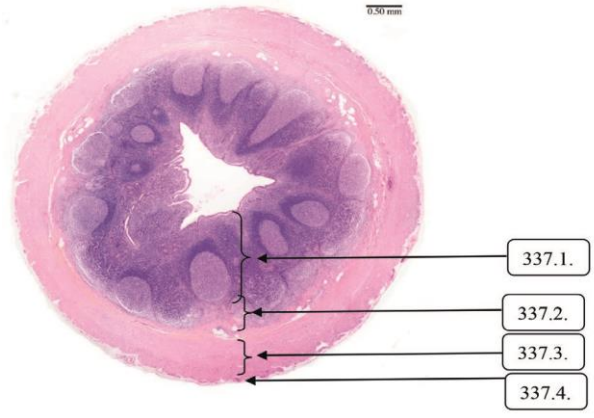

Рис. 337. Поперечный гистологический срез червеобразного отростка.
337.1. – слизистая, 337.2. – подслизистая, 337.3. – мышечная,
337.4. – серозная оболочки. Окраска: гематоксилином и эозином. Ув. 10

Основные особенности строения:

1. в эпителии крипт мало бокаловидных клеток и увеличивается доля клеток APUD-системы;
2. в собственной пластинке слизистой оболочки – лимфоидные фолликулы (рис. 337.1):

а. лимфатические узелки – В-зависимая зона (CD20+ лимфоциты);

б. межфолликулярное скопление лимфоидной ткани – Т-зависимая зона (CD3+ лимфоциты).

3. мышечная пластинка слизистой выражена слабо, местами прерывается;
4. наружный (продольный) слой мышечной оболочки – сплошной.

Функция – орган иммунной системы организма человека.

Медицинское значение: воспаление червеобразного отростка - аппендицит. При переходе воспаления за пределы серозной оболочки органа развивается перитонит.

ПРЯМАЯ КИШКА

- строение стенки соответствует оболочечному строению стенки толстой кишки, с особенностями.

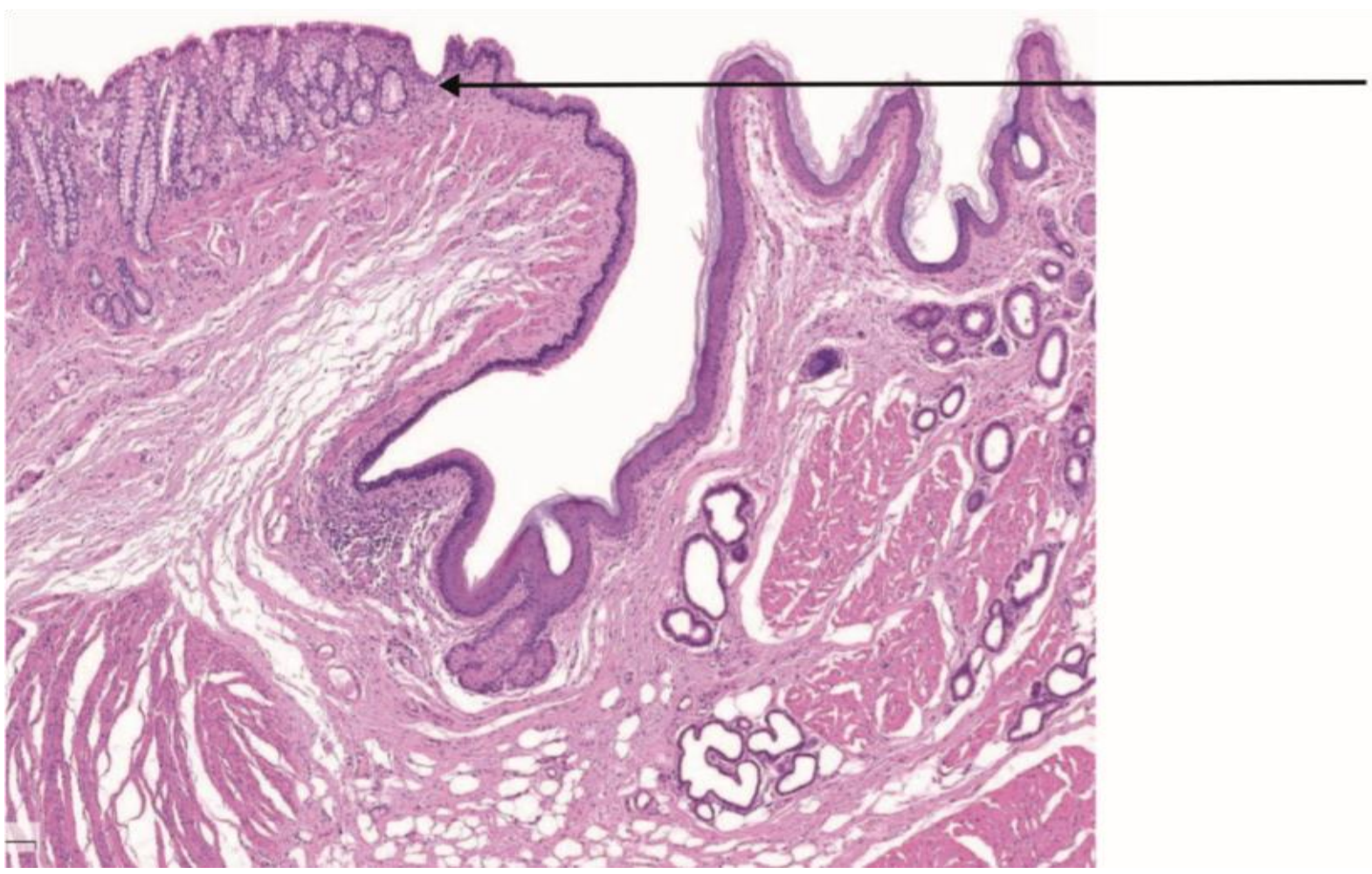

Рис. 338. Слизистая оболочка анальной части прямой кишки: изменяется рельеф и эпителий (место смены отмечено стрелкой). Окраска: гематоксилином и эозином. Ув. 100

Основные особенности строения анальной части кишки:

1. меняется гистологический **рельеф слизистой** – крипты в дистальном направлении укорачиваются и исчезают. Складки слизистой оболочки сохраняются (рис. 338);
2. однослойный столбчатый **эпителий замещается** на многослойным плоским неороговевающим, а затем в кожной части – многослойным плоским ороговевающим (рис. 338);
3. **в собственной пластинке** слизистой (РСТ):
   3.1. встречаются **лимфоидные фолликулы** – т.н. «анальная миндалина»;
   3.2. большое количество тонкостенных вен, кровь от которых оттекает в **геморроидальные вены**.

Медицинское значение: в медицине практикуется форма введения лекарственных препаратов – ректальные свечи. В этом случае лекарственный препарат, растворяясь в секрете слизистой оболочки анального отдела прямой кишки, всасывается непосредственно в кровь геморроидальных вен (рис. 339).

4. **в подслизистой основе** (оболочке):
   4.1. основа (РСТ) хорошо выражена;

Медицинское значение: в пожилом возрасте может происходить выпадение слизистой прямой кишки из анального отверстия.

   4.2. расположено мощное венозное **геморроидальное сплетение**;

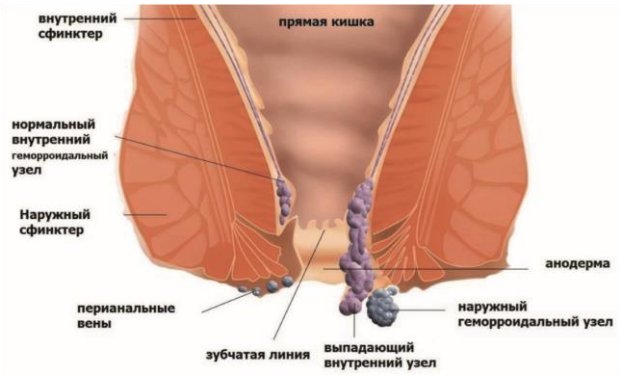

Рис. 339*. Анальная часть прямой кишки. Геморроидальные сплетения

Медицинское значение: при нарушении оттока венозной крови вследствие длительного вынужденного сидения на мягком стуле, давления на вены увеличивающейся матки при беременности и других состояний, сопровождающихся застоем венозной крови, развивается выбухание стенки вен с образованием узлов – развивается геморрой.

4.3. **инкапсулированное пластинчатое нервное тельце** (обеспечивает восприятие чувства давления от скопления в ампуле прямой кишки каловых масс);

4.4. имеются **анальные железы** – аналог сальных желез кожи.

5. имеются утолщения циркулярного слоя мышечной оболочки (рис. 339, рис. 340):

5.1. **внутренний сфинктер**:
- висцеральная гладкомышечная ткань;
- непроизвольный;
- производное мезенхимы.

5.2. **наружный сфинктер**:
- поперечно полосатая скелетная мышечная ткань;
- произвольный;
- источник развития – мезодерма, миотом.

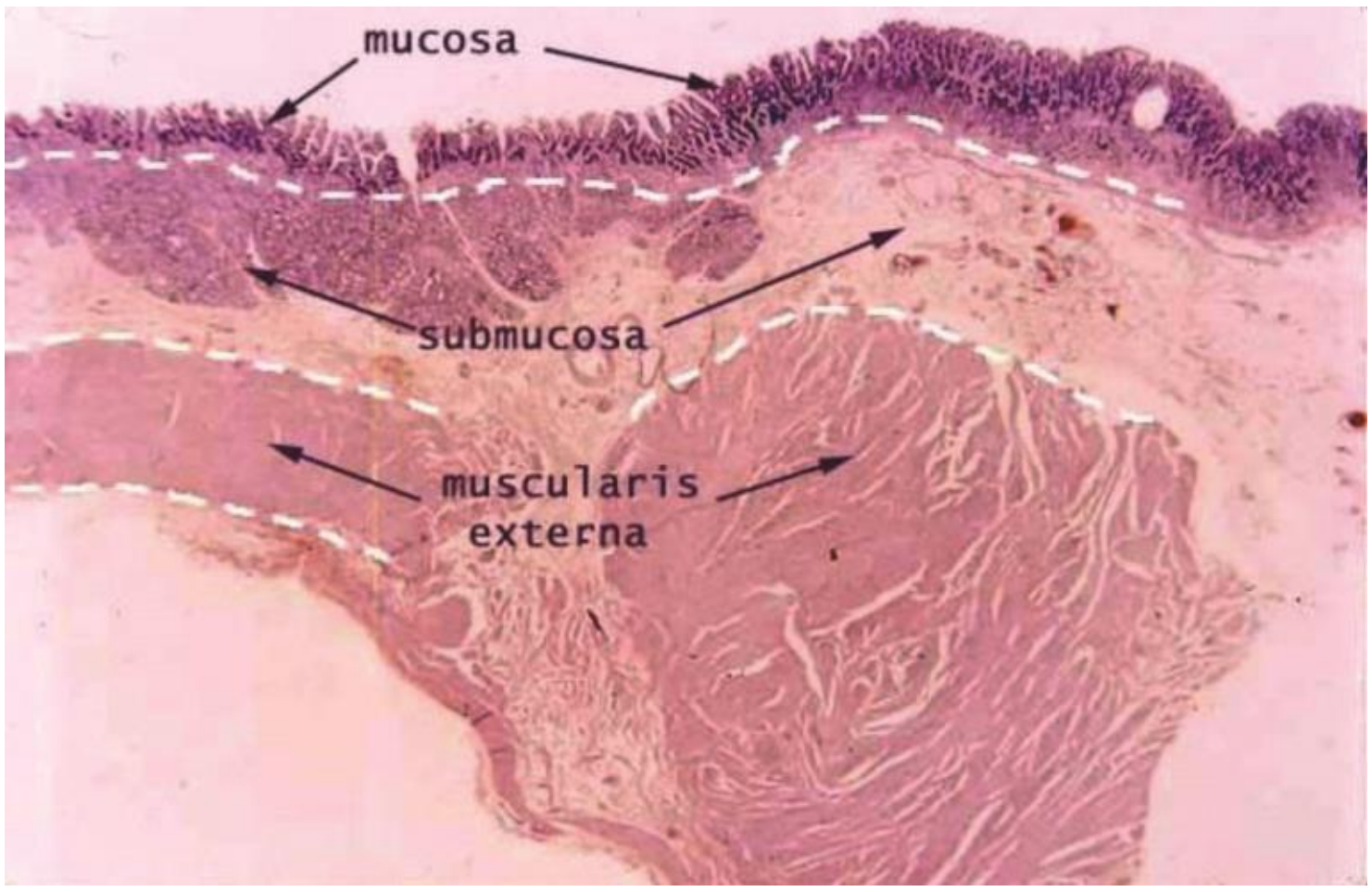

Рис. 340*. Наружный мышечный сфинктер прямой кишки.
Окраска: гематоксилином и эозином. Ув. 200

Иннервация:

1. внутренний сфинктер – вегетативная нервная система;
2. наружный сфинктер - соматическая нервная система.

Источники развития (рис. 341):

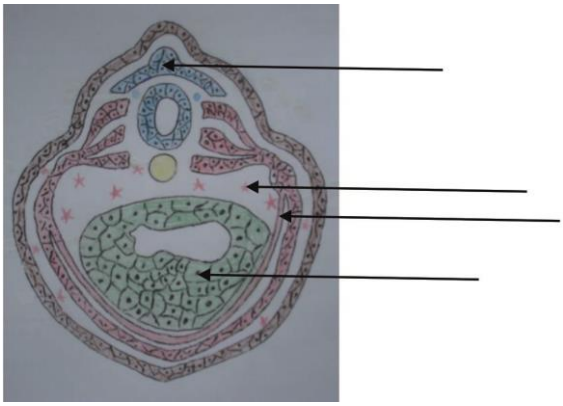

Рис. 341. Срез зародыша на стадии осевого комплекса зачатков органов. Висцеральный листок спланхнотома, мезенхима, энтодерма, ганглиозная пластинка отмечены стрелками. Оригинальный рисунок

Флора кишечника (микробиом):

- общий вес достигает у взрослого человека до 1.5 кг.

Микробиота кишечника разнообразна и состоит из множества различных видов бактерий.

Согласно данным проекта «Микробиом человека» (The Human Microbiome Project), в кишечнике содержится до 10 тысяч различных видов, насчитывающих триллионы клеток: полезные комменсальные бактерии, такие как Bifidobacterium и Lactobacillus, нейтральные штаммы, а также некоторые потенциально вредные бактерии, такие как Clostridia.

Функции микробиома:

1. стимуляция иммунной системы организма человека;
2. переваривание клетчатки;
3. продукция витаминов;
4. подавляют рост патогенов

Рекомендуемые электронно-образовательные ресурсы по теме:

1. [illegible]

– 26 [illegible]
https://www.youtube.com/watch?v=fkXFg3Jkc1Y&t=27s

– 27 [illegible]
https://www.youtube.com/watch?v=_J5un4Y6kzM&t=123s

– 28 [illegible]
https://www.youtube.com/watch?v=YslRq2_Qzx4&t=27s

– 29 [illegible]
https://www.youtube.com/watch?v=nbPHxUlm2os&t=86s

– 30 [illegible]
https://www.youtube.com/watch?v=uDdznhKyIdc

– 31 [illegible]
https://www.youtube.com/watch?v=u-lDtre7ZBE&t=56s

– 32 [illegible]
https://www.youtube.com/watch?v=2AsmjDSqwcU&t=85s

– 33 [illegible]
https://www.youtube.com/watch?v=nmj6SCG29qc&t=93s

– 34 [illegible]
https://www.youtube.com/watch?v=J3x0SQFJy0Q&t=21s

– 35 [illegible]
https://www.youtube.com/watch?v=5NrUJYHjDV8&t=34s

– 36 [illegible]
https://www.youtube.com/watch?v=IZWvD8FsnUE&t=2s

2. [illegible]:

2.1. [illegible]
https://www.youtube.com/watch?v=PAsNv3swaJg

2.2. [illegible]
https://www.youtube.com/watch?v=Nif36gpTkig

3. [illegible]:

– 18 [illegible]
https://www.youtube.com/watch?v=EtOHdKfvFMc

6. ОБЩИЙ ПОКРОВ

Относятся:

I. Кожа;

II. Производные кожи:

1. Волосы;
2. Ногти;
3. Потовые железы;
4. Сальные железы;
5. Молочная железа.

6.1. КОЖА

Общие сведения: около 16% массы тела – самый большой орган в организме человека, площадь поверхности – около 2 кв.м.

Гистологическое строение:

Слои (рис. 342):

1. эпидермис;
2. дерма;
3. подкожная основа – гиподерма.

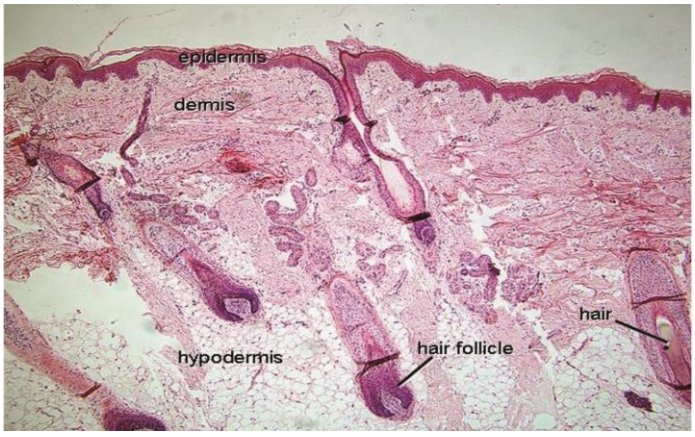

Рис. 342*. Гистологическое строение тонкой кожи. Окраска: гематоксилином и эозином. Ув. 40

Эпидермис:

эпителий – многослойный плоский ороговевающий;

- источник развития – эктодерма (кожная эктодерма).

Слои эпидермиса:

- начиная от базальной мембраны (рис. 343):
    1. базальный;
    2. шиповатый;
    3. зернистый;
    4. блестящий;
    5. роговой;
    6. слущивающийся.

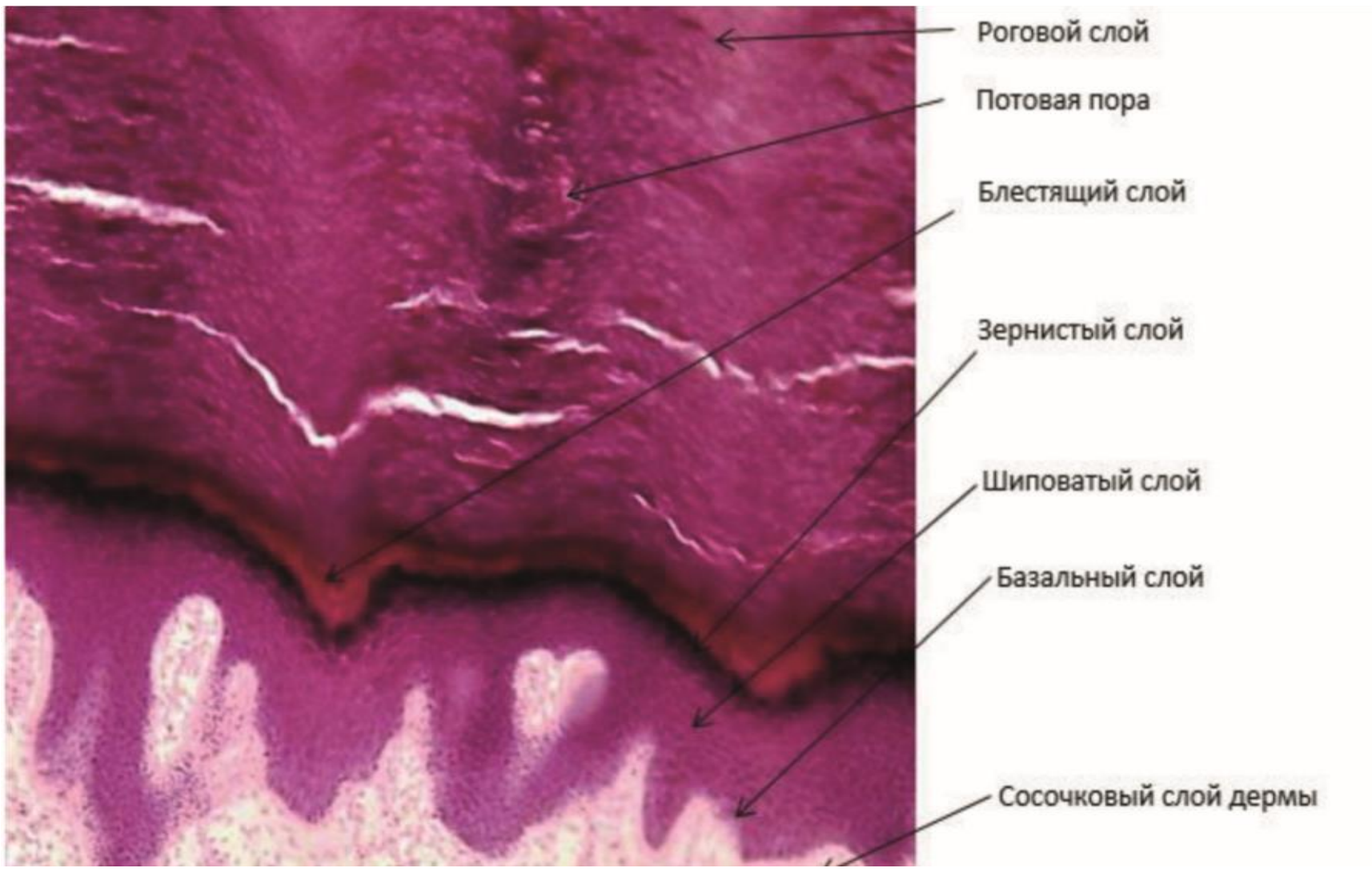

Рис. 343. Гистологическое строение толстой кожи: эпидермис.
Окраска: гематоксилином и эозином. Ув. 100

Базальный слой:

Клетки (рис. 344):
1. базальные клетки;
2. тактильные клетки (клетки Меркеля);
3. меланоциты.

Базальные клетки (рис. 345):
- эпителиоциты;
- расположены в один ряд на базальной мембране;
- призматическая форма клеток;
- цитоплазма окрашена базофильно;
- в цитоплазме все органеллы общего значения, дополнительно характерно наличие тонофиламентов;

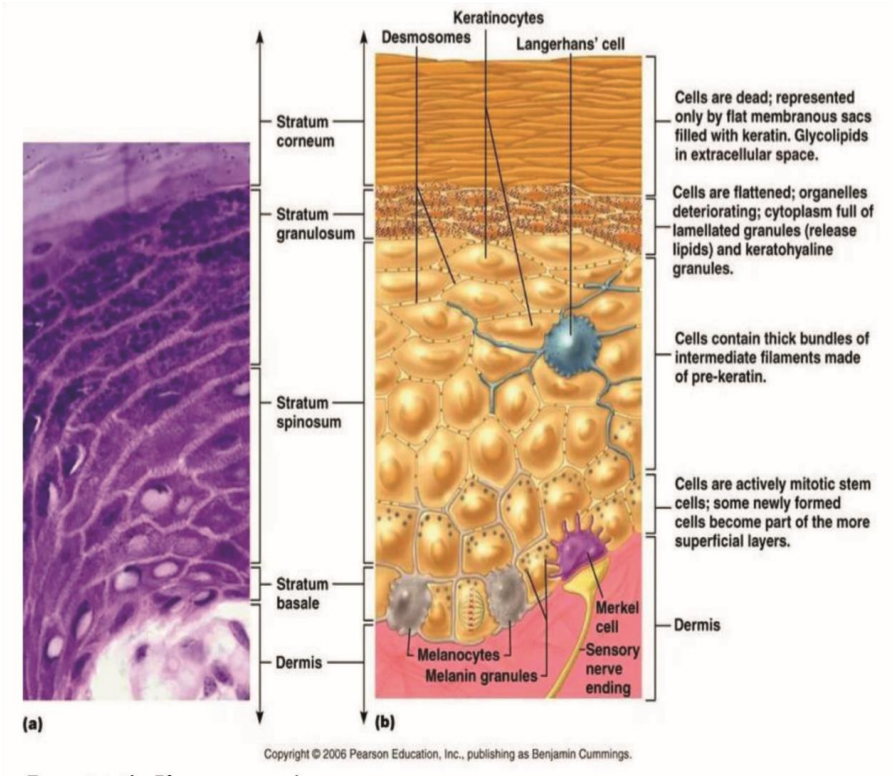

Рис. 344*. Клетки эпидермиса кожи

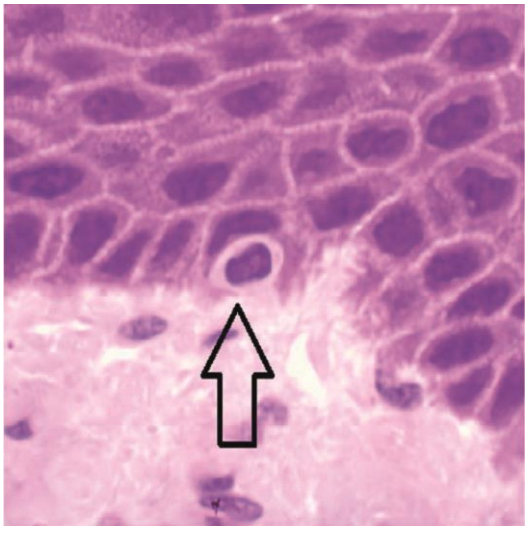

Рис. 345. Гистологическое строение толстой кожи: базальный слой эпидермиса, базальные клетки, митоз (обозначен стрелкой) Окраска: гематоксилином и эозином. Ув. 900

- связаны с базальной мембраной полудесмосомами, с соседними клетками – десмосомами;

Функция: это эпидермальные стволовые клетки, камбиальные клетки, активно делятся митозом.

Медицинское значение: восстановление эпидермиса возможно, только если не поврежден слой базальных клеток.

Тактильные клетки (клетки Меркеля, рис. 344, рис. 346, рис. 347):

- крупные, отростчатые клетки;
- в цитоплазме – гранулы до 200 мкм;
- в гранулах – нейропептиды;
- от каждой клетки отходит афферентное нервное миелиновое волокно;
- много в коже сенсорных областей (кончики пальцев);
- источник развития – нейроэктодерма.

Функция:

1. осязательная;
2. клетка APUD-системы, через нейропептиды регулирует функцию иммунной системы.

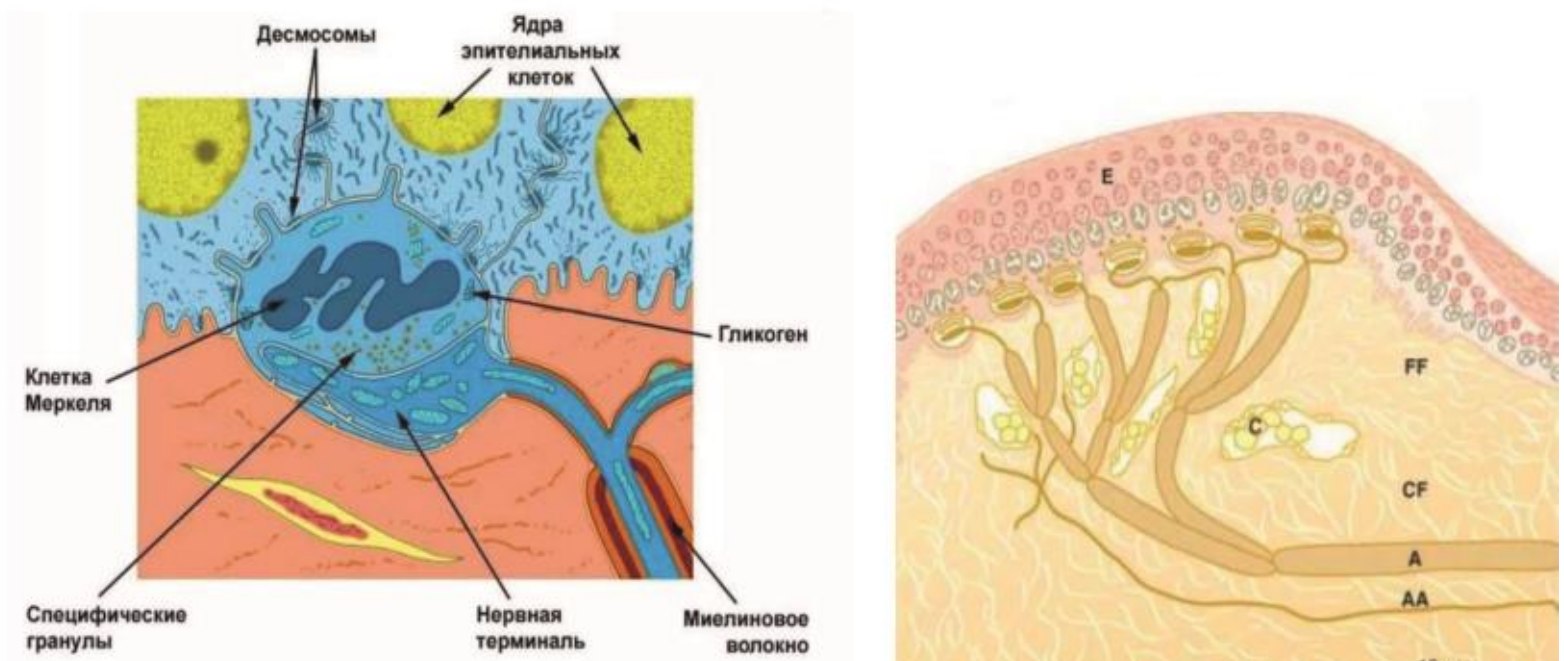

Рис. 346*. Схема строения тактильной клетки в эпидермисе кожи

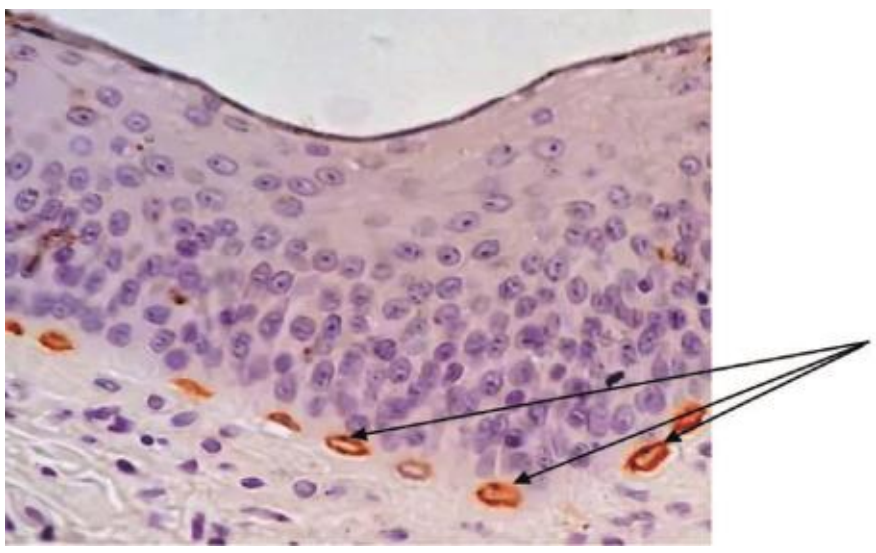

Рис. 347. Клетки Меркеля (обозначены стрелками) в коже при иммуногистохимическом исследовании. Докраска ядер гематоксилином. Ув. 200

Меланоциты (рис. 344, рис. 348):

- около 10% от всех базальных клеток;
- отростчатые;
- в цитоплазме: пигмент меланин, коричневого цвета;
- пигмент из тела клетки, где он синтезируется, поступает в виде гранул в отростки, где выделяется в межклеточное вещество и поглощается эпителиоцитами (защита ядерного материала от ультрафиолета, рис. 349));
- источник развития – нейроэктодерма, ганглиозная пластинка;

Функция: выработка пигмента под контролем:

1. меланотропина (вырабатывается в средней доле гипофиза – усиливает продукцию меланина);
2. мелатонина (вырабатывается в эпифизе, ослабляет продукцию меланина).

Рис. 348. Меланоциты (обозначены стрелками) в эпидермисе. Окраска: гематоксилином и эозином Ув. 200

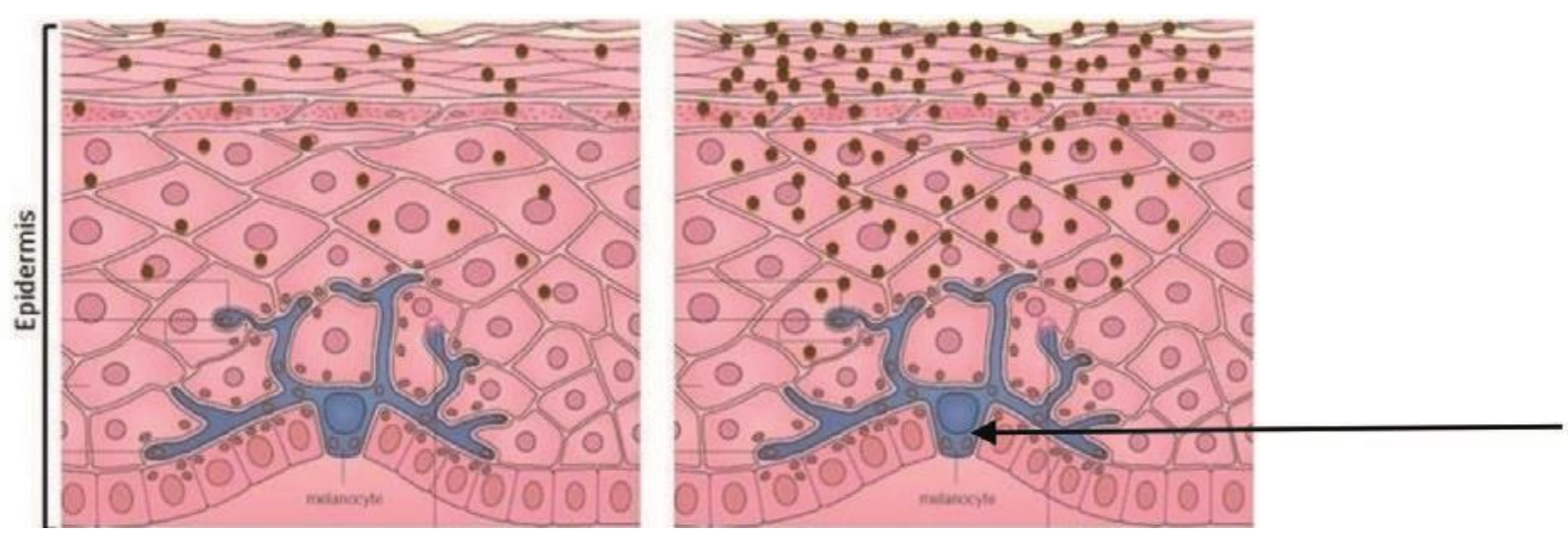

Рис. 349*. Усиление выработки меланина пигментными клетками (обозначена стрелкой) при действии ультрафиолета на кожу. Механизм изменения цвета кожи

Медицинское значение: встречаются нарушения пигментного обмена в организме. Как пример – альбинизм, рецессивное генетически определяемое заболевание, когда нарушен синтез меланина.

Шиповатый слой:

Клетки:

1. шиповатые кератиноциты;
2. дендритные клетки (клетки Лангерганса).

Шиповатые кератиноциты (рис. 343, рис. 350):

- эпителиоциты;
- расположены в несколько рядов;
- крупные клетки;
- постепенно меняется форма с призматической до неправильной;
- клетки при этом удерживаются между собой десмосомами – появляются выпячивания плазмолеммы в этих участках, напоминающие внешне шипики, в которые сходятся тонофибриллы цитоплазмы;
- ядра круглые;
- над ядрами – гранулы пигмента меланина, защищающие ядерный материал от действия ультрафиолета;
- цитоплазма окрашена слабобазофильно;
- делятся митозом, относятся к ростковому слою эпидермис (вместе с базальным слоем).

Рис. 350. Гистологическое строение кожи: эпидермоциты шиповатого слоя эпидермиса (обозначены стрелкой). Между клетками видны многочисленные выпячивания плазмолеммы - шипики. Окраска: гематоксилином и эозином. Ув. 900

Дендритные клетки (клетки Лангерганса, рис. 344, 351):

- клетки неправильной непостоянной формы.
- в цитоплазме все органеллы общего значения, много лизосом. Так же присутствуют видоизмененные т.н. мембранные гранулы Бирбека в форме теннисной ракетки (рис. 352);
- имеются актиносодержащие филаменты – образование псевдоподий;
- источник развития – мезенхима.

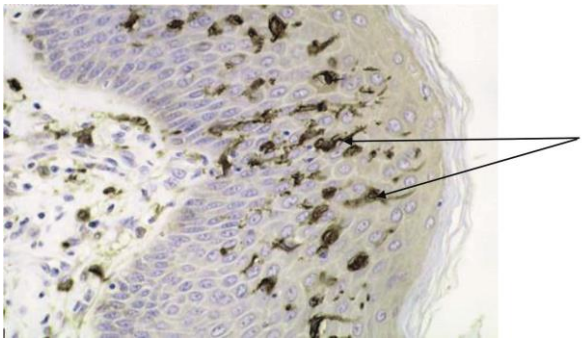

Рис. 351. Дендритные клетки (обозначены стрелками) в коже при иммуногистохимическом исследовании. Докраска ядер гематоксилином. Ув. 200

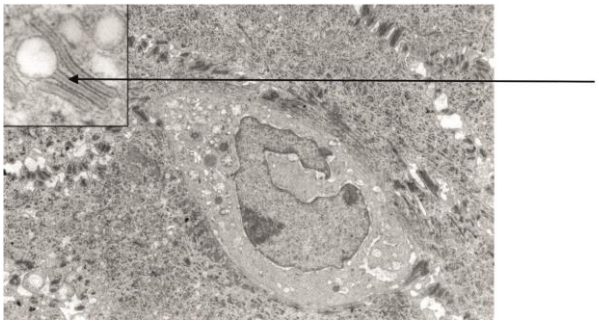

Рис. 352*. Дендритные клетки в эпидермисе при электронно- микроскопическом исследовании, Ув. 3000. Гранулы Бирбека обозначены стрелкой, Ув. 20000

Функции:

1. внутриэпидермальные макрофаги, относятся к системе фагоцитирующих мононуклеаров;
2. антиген презентирующая клетка.

Медицинское значение: выявление гранул Бирбика является диагностическим признаком, который учитывается при диагностике гистиоцитоза из клеток Лангерганса.

Зернистый слой:

- в основе – клетки – плоские кератиноциты (рис. 343, 344):
- это эпителиоциты;
- их несколько рядов (2-3 ряда) уплощенных, веретенообразной формы на разрезе клеток;
- ядро вытянутое, сморщенное;
- в цитоплазме: тонофиламенты и гранулы.

Выделяют гранулы:

1. **кератогиалиновые**

- крупные, базофильные;
- признак начинающегося ороговения (1 фаза);

2. **пластинчатые** – мелкие, содержат липиды.

- за счет кератогиалиновых гранул слой окрашивается интенсивно базофильно.

Блестящий слой:

- клетки – чешуйчатые кератиноциты (рис. 343, 344):
- слой имеется только в толстой коже;
- клетки интенсивно ороговевают;
- 1–2 ряда уплощенных оксифильных клеток;
- границы клеток не определяются;
- разрушение ядер и органелл;
- гранулы кератогиалина сливаются в однородную массу;
- в цитоплазме накапливается белок элеидин – 2 фаза ороговения;
- элеидин не окрашивается красителями, но хорошо преломляет свет – слой просвечивает в виде светлой яркой полоски.

Роговой слой:

- клетки разрушены, на их месте – роговые чешуйки (рис. 343, 344):
- много рядов чешуек;
- чешуйка представляет из себя: оболочки разрушенных клеток и внутри сохранившиеся кератиновые фибриллы.

Слущивающийся слой:

- наружные отделы – разрушение десмосом, скрепляющих чешуйки между собой;
- слущивание, утрата чешуек с поверхности эпителия.

Эпителиальные клетки эпидермиса образуются в базальном слое, смещаются в вышележащие слои, постепенно ороговевают и слущиваются. Этот процесс занимает в среднем 30–90 сут.

Дерма

- расположена непосредственно под базальной мембраной эпидермиса (рис. 342, рис. 350);
- соединительно-тканная основа кожи;
- основа – рыхлая соединительная ткань;

- источник развития – мезенхима, выселившаяся из дерматомов (наружный сомит);
- толщина дермы колеблется от 0,5 (лицо) до 5 мм (спина, бедра, плечи).

Слои дермы:

1. сосочковый;
2. сетчатый.

Сосочковый слой:

- образует конические выпячивания (сосочки) в эпидермис (рис. 353);
- в основе – рыхлая соединительная ткань;
- источник развития – мезенхима;
- много пигментных клеток (околососковые кружки, анус);
- расположены сальные железы, связанные с волосом;
- здесь же проходят выводные протоки потовых желез.

Функция слоя: питание эпидермиса.

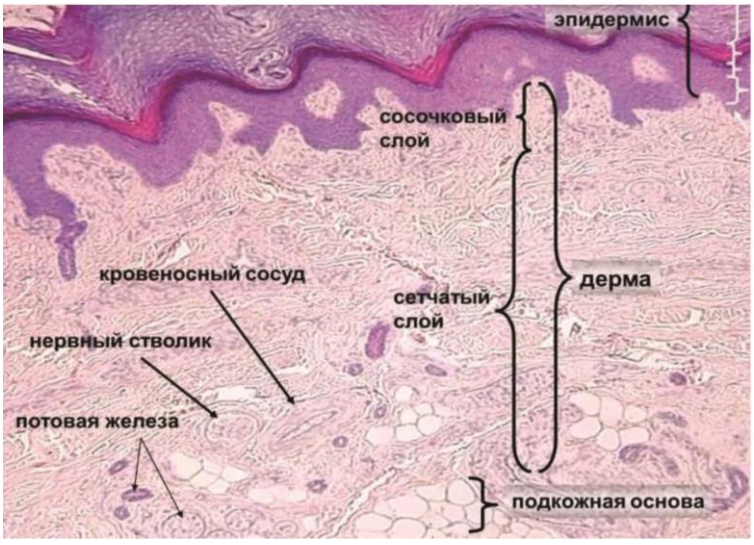

Рис. 352*. Гистологическое строение толстой кожи: дерма.
Окраска: гематоксилином и эозином. Ув. 40

Медицинское значение: сосочковый слой определяет уникальный рисунок кожи пальца – отпечатки пальцев (дактилоскопия – верификация личности человека).

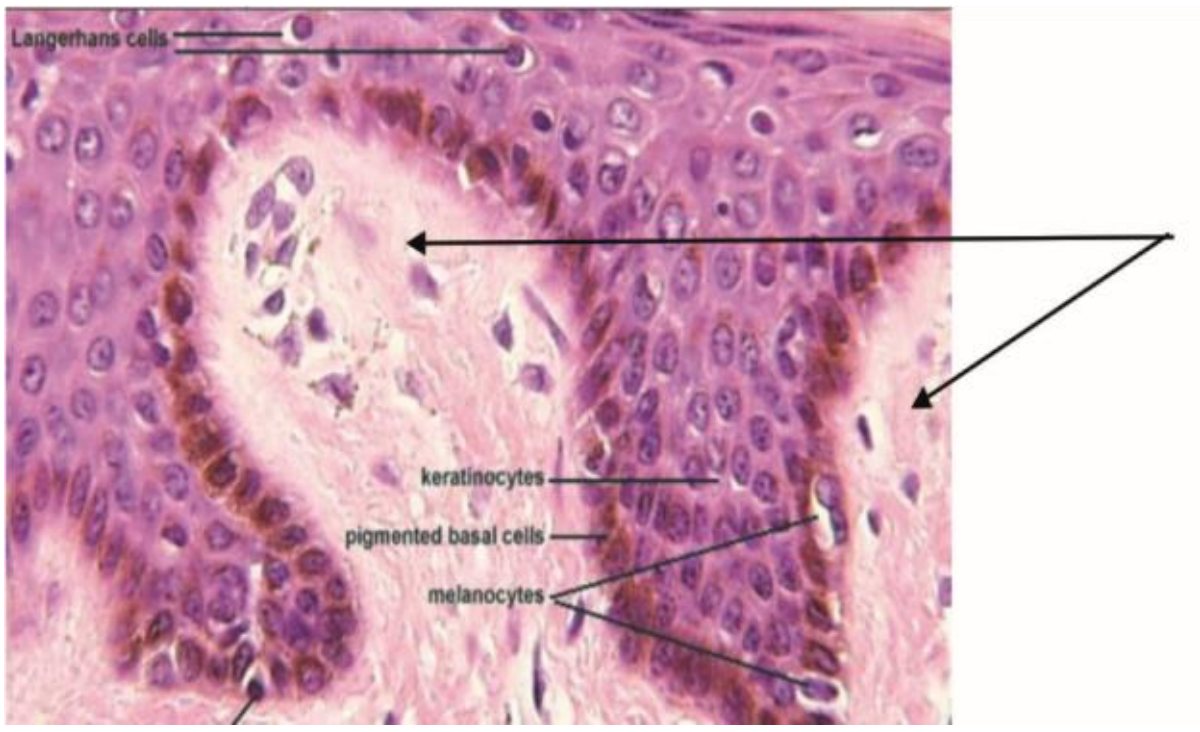

Рис. 353. Гистологическое строение толстой кожи: сосочковый слой дермы (обозначен стрелкой). Окраска: гематоксилином и эозином. Ув. 400

Сетчатый слой (рис. 352, 354):

- более глубокий;
- основа - плотная неоформленная соединительная ткань;
- производное мезенхимы;
- в сетчатом слое расположены выводные протоки и концевые отделы потовых желез;
- расположены корни волос;
- расположены мышцы, поднимающие волос:
- висцеральная гладкая мышечная ткань;
- источник развития – мезенхима.
- м.б. инкапсулированное пластинчатое нервное тельце – воспринимает чувство давления.

Функция: коллагеновые и эластические волокна слоя обеспечивают прочность и эластичность кожи соответственно.

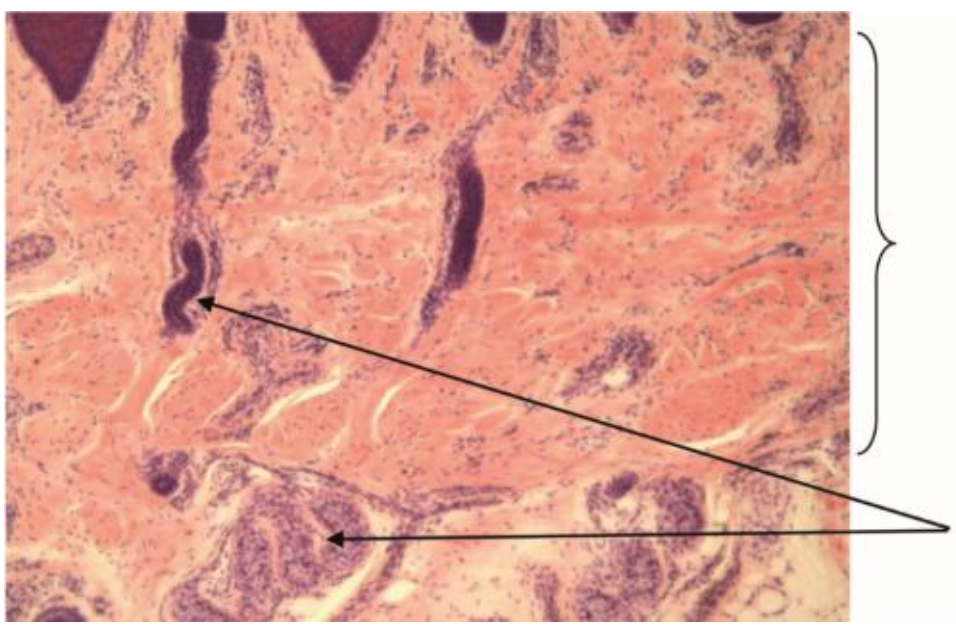

Рис. 354. Гистологическое строение толстой кожи: сетчатый слой дермы (обозначен скобкой). Потовые железы (обозначены стрелкой).
Окраска: гематоксилином и эозином. Ув. 100

Подкожная основа (гиподерма, рис. 352, рис. 355):
- это РСТ с преобладанием жировых клеток;
- производное мезенхимы.

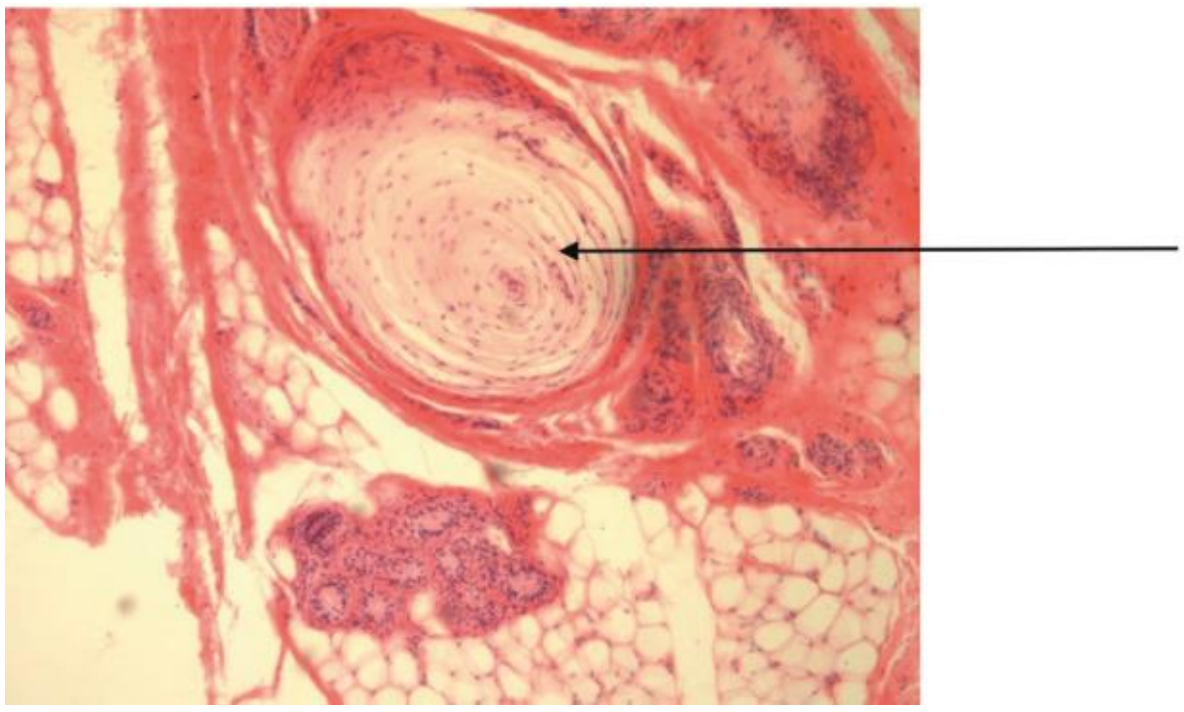

Рис. 355. Гистологическое строение толстой кожи: гиподерма. Пластинчатое тельце (обозначено стрелкой). Окраска: гематоксилином и эозином. Ув. 400

Встречается:
- инкапсулированное пластинчатое нервное тельце (рис. 355):
    - воспринимает чувство давления;
    - производное ганглиозной пластинки.

Особенности строения кожи разных участков тела человека:

Выделяют 2 вида кожи:
1. толстую,
2. тонкую кожу.

Толстая кожа (рис. 343):
- на ладонях и подошвах;

характеристика:
- эпидермис толстый – 400–600 мкм;
- имеются все слои эпидермиса;
- мощный роговой слой эпидермиса;
- относительно тонкая дерма;
- нет волос и сальных желез.

Тонкая кожа (рис. 356):
- на остальных частях тела;

характеристика:
- эпидермис тонкий – 100–150 мкм;
- слабо развит роговой слой;

- блестящий слой отсутствует;
- относительно толстая дерма.
- имеются волосы и связанные с ними сальные железы и мышцы, подымающие волос.

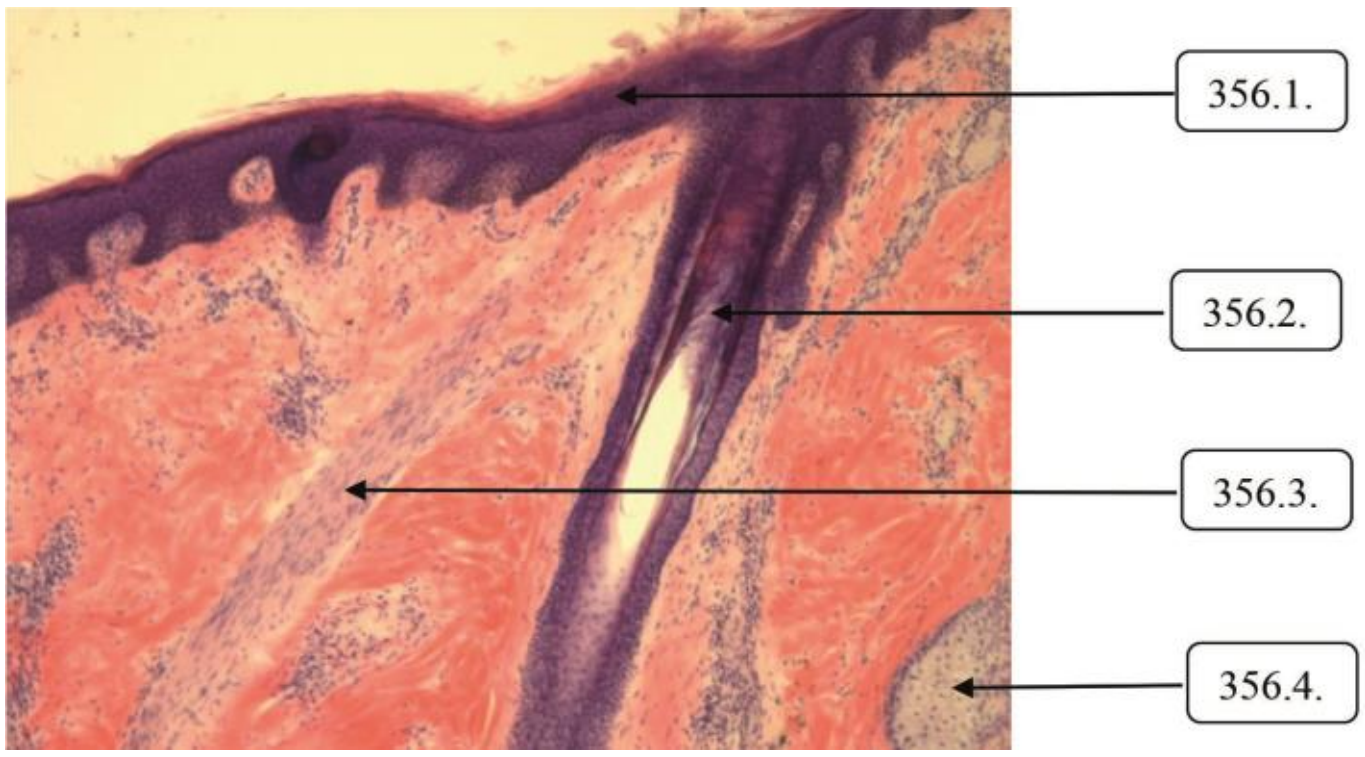

Рис. 356. Гистологическое строение тонкой кожи. 356, 1. – тонкий эпидермис; 356.2. – волос; и связанные с ним структуры: 356.3. – сальная железа; 356.4. – мышца, поднимающая волос. Окраска: гематоксилином и эозином. Ув. 200

Нервные окончания кожи:

На кончиках пальцев в коже на 1 мм^2 расположено около 300 нервных окончаний (рецепторов).

Виды рецепторов в коже (рис. 357):

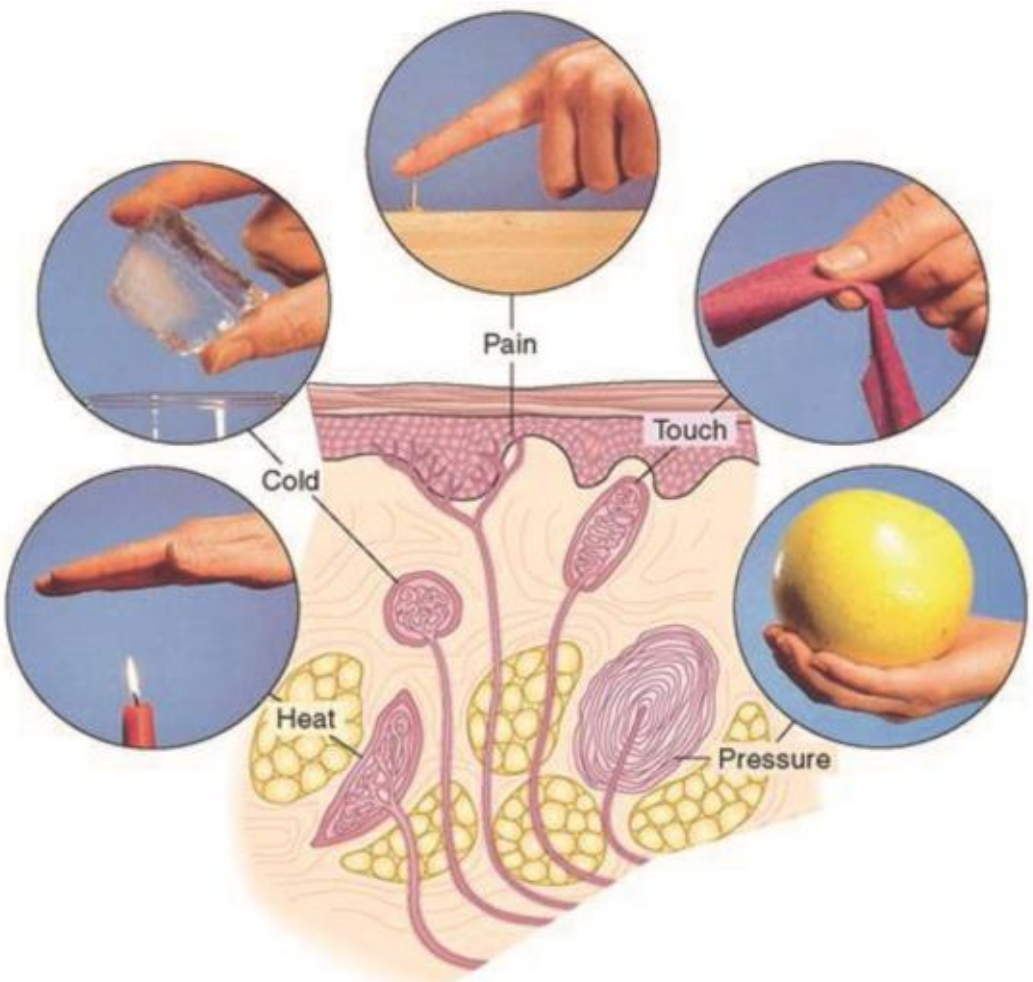

Рис. 357*. Рецепторы кожи

1. свободные нервные окончания (рис. 98):

- болевые рецепторы;
- терморецепторы;
- расположены в сосочковом слое дермы;
- терминали (конечные ветвления дендритов) заходят до шиповатого слоя эпидермиса.

2. осязательные тельца (рис. 99):

- несвободное неинкапсулированное нервное окончание;
- воспринимают чувство прикосновения (осязание);
- располагаются в сосочковом слое дермы.

3. слоистое тельце (рис. 100, 355):

- несвободное инкапсулированное нервное окончание;
- пластинчатое нервное тельце;
- воспринимает чувство давления;
- расположено в подкожной основе кожи.

6.2. ПРОИЗВОДНЫЕ КОЖИ

ВОЛОСЫ

Общие сведения:

- на теле человека 2 млн волос, из них только около 100 тыс. – на голове;
- покрывают все тело, за исключением ладоней, подошв;
- т. е. встречаются только в тонкой коже (рис. 356, 358).

Выделяют три вида волос:

1. **длинные** – толстые, длинные, пигментированные:
   - волосистая часть головы, а после полового созревания
   - лобок, подмышечные впадины, усы, борода;
2. **щетинистые** – толстые, короткие пигментированные:
   - брови, ресницы, в наружном слуховом проходе и преддверье носовой полости.
3. **пушковые** – тонкие, короткие, бесцветные:
   - покрывают все остальные части тела;
   - численно преобладают.

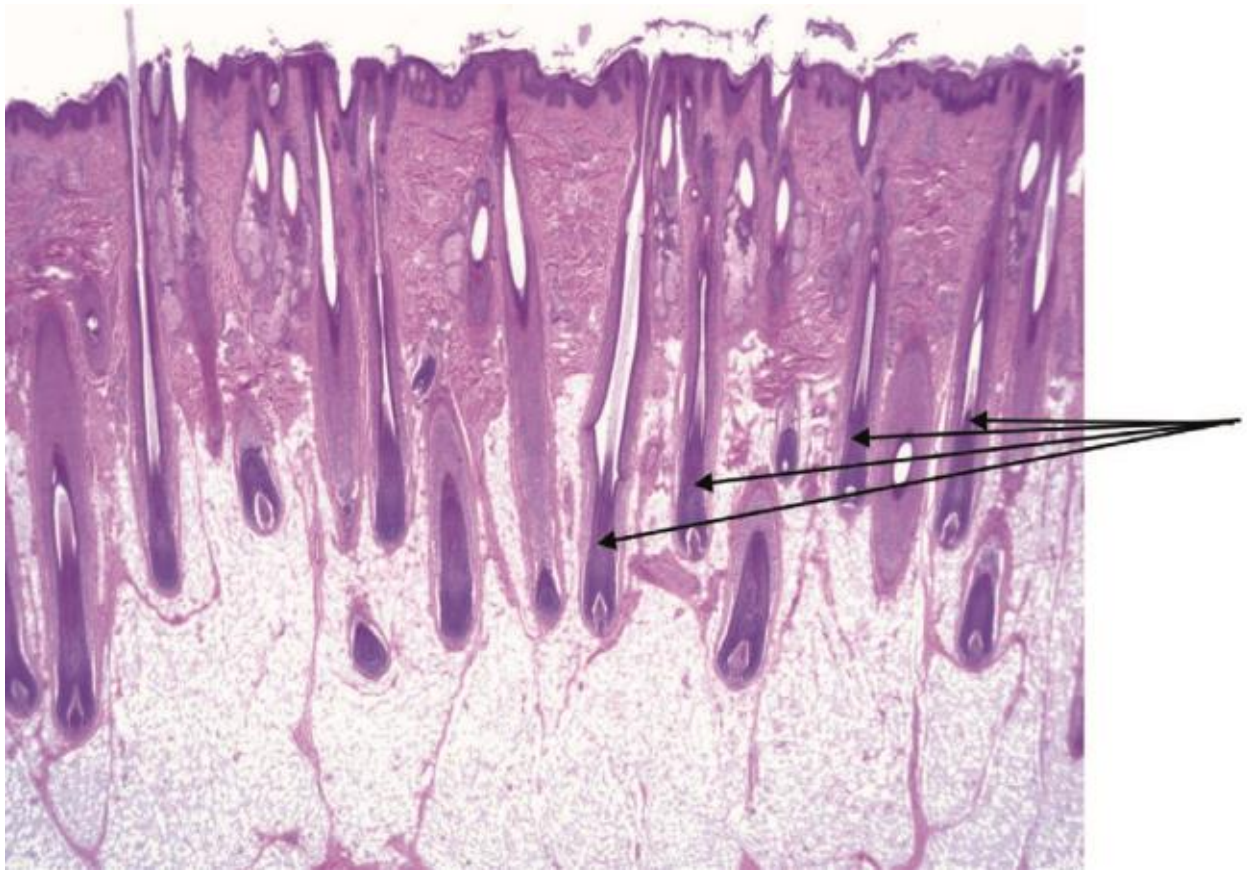

Рис. 358. Гистологическое строение тонкой кожи с волосами (отмечены стрелками). Окраска: гематоксилином и эозином. Ув. 40

Части волоса:

1. корень – погруженный в кожу, заканчивается волосяной луковицей, в которой осуществляются процессы пролиферации клеток (рис. 358);
2. стержень – расположен над поверхностью кожи (рис. 359).

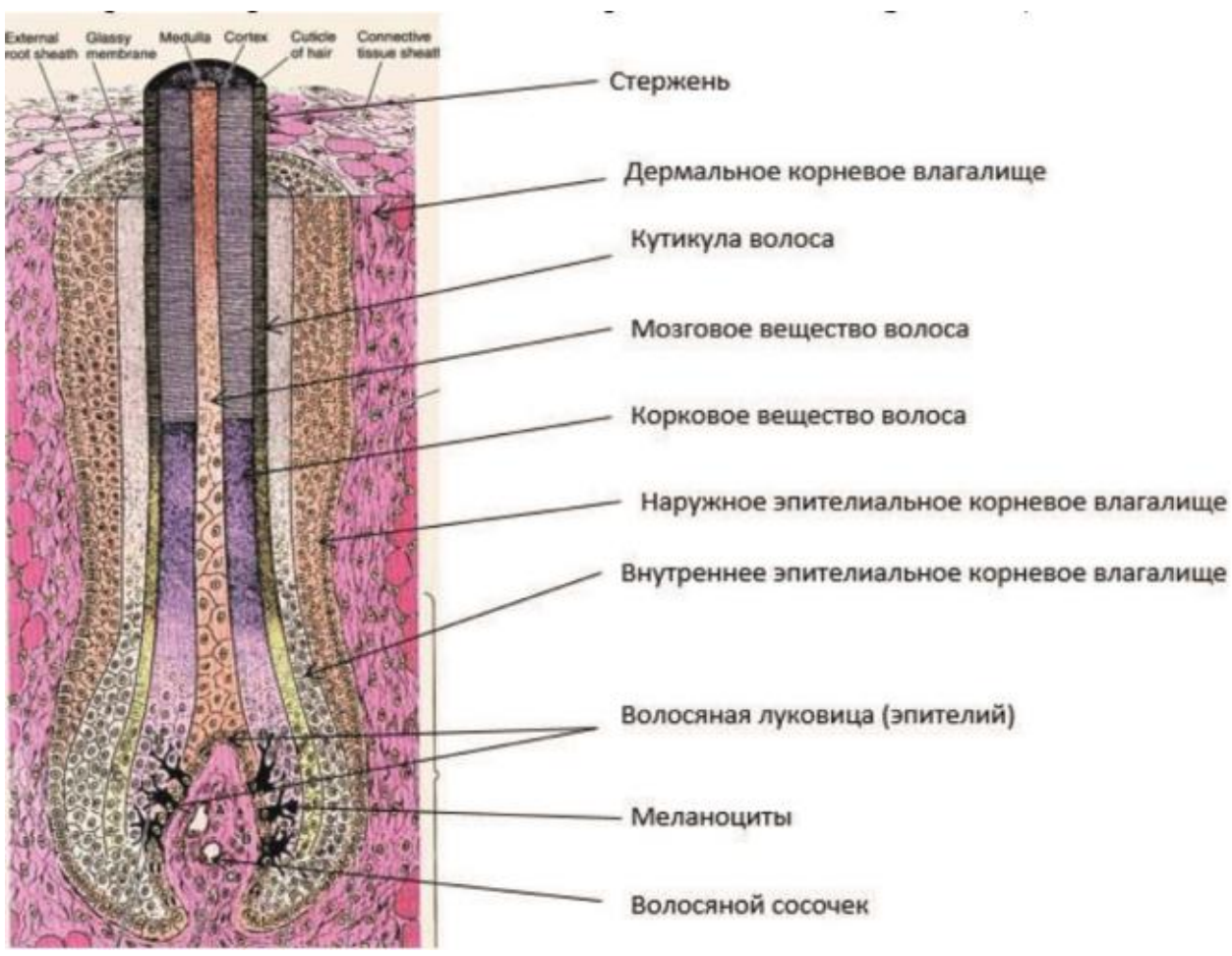

Рис. 359*. Строение волоса

Гистологическое строение волоса:

1. мозговое вещество;
2. корковое вещество;
3. кутикула.

Мозговое вещество (рис. 359):

- есть только в корне;
- нет в пушковых волосах;
- образуется клетками центральной части волосяной луковицы;
- клетки постепенно ороговевают, накапливают в цитоплазме гранулы кератина – оксифильная окраска.

Корковое вещество (рис. 359, 360):

- располагается вокруг мозгового вещества;
- образуется клетками средней части волосяной луковицы;
- состоит из уплощенных веретеновидных клеток, которые ороговевают, заполняясь кератином;
- содержат гранулы меланина - определяют цвет волос.

Кутикула (рис. 359, рис. 360):

- наружный слой волоса;
- у волосяной луковицы – один слой призматических клеток;
- к поверхности кожи – клетки ороговевают, превращаются в роговые чешуйки, заполненные кератином, черепицеобразно накладываются друг на друга, причем свободные концы чешуек направлены наружу.

Функция: предохраняют волос от высыхания.

Медицинское значение: при повреждении кутикулы волоса (механическом, химическом), волос высыхает, становится хрупким, кончики отламываются (волосы «секутся», рис. 361).

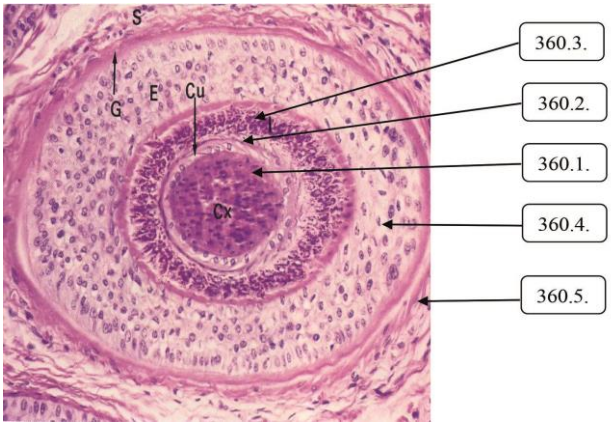

Рис. 360*. Гистологическое строение корня волоса на поперечном срезе:
360.1. – корковое вещество волоса; 360.2. – кутикула; 360.3. – внутреннее корневое влагалище; 360.4. – наружное корневое влагалище; 360.5. – дермальное влагалище. Окраска: гематоксилином и эозином. Ув. 600



Рис. 361*. Повреждения волоса после его химической обработки.
Сканирующая микроскопия. Ув. 1000

Корень волоса располагается в **волосяном фолликуле,** стенка которого состоит из (рис. 359, 360):

1. внутреннее эпителиальное корневое влагалище;
2. наружное эпителиальное корневое влагалище;
3. корневое дермальное влагалище (волосяная сумка).

Внутреннее корневое влагалище:

- является производным волосяной луковицы;
- в нижних отделах корня волоса переходит в вещество волосяной луковицы и исчезает на уровне протоков сальных желез;
- прилежит непосредственно к кутикуле волоса;
- в нижнем отделе корня волоса выделяют два слоя (рис. 362):

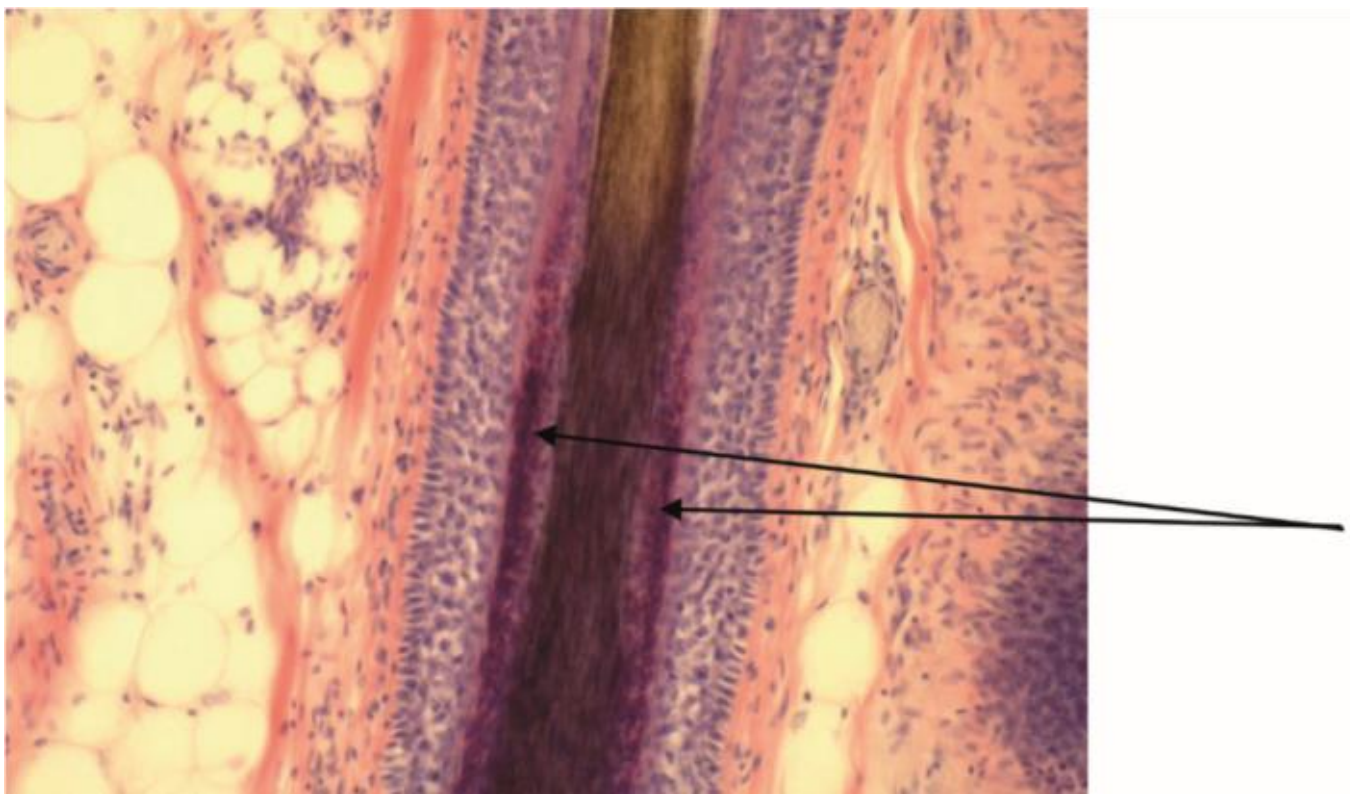

Рис. 362. Гистологическое строение нижнего отдела корня волоса
на продольном срезе. Внутреннее корневое влагалище обозначено стрелкой.
Окраска: гематоксилином и эозином. Ув. 400х.

1. внутренний гранулосодержащий эпителиальный слой:
   - прилежит непосредственно к кутикуле;
   - клетки в цитоплазме содержат оксифильные гранулы.
2. наружный бледный эпителиальный слой:
   . - слой клеток, не содержащих гранулы.

- в среднем и верхнем отделах корня волоса все слои сливаются и внутреннее корневое влагалище здесь представлено слоем ороговевших клеток, содержащих кератин.

Наружное эпителиальное корневое влагалище
(рис. 359):

- погружение ростковых слоев эпидермиса (базального и шиповатого);
- постепенно истончается, сопровождает корень волоса до его перехода в волосяную луковицу.

Корневое дермальное влагалище:

- уплотнение плотной неоформленной соединительной ткани дермы кожи вокруг волосяной луковицы (рис. 363);

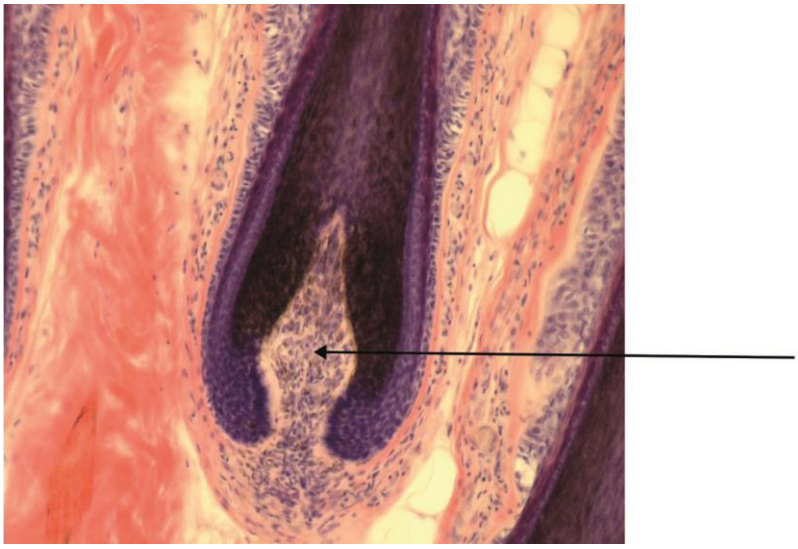

Рис. 363. Гистологическое строение волосяной луковицы. Волосяной сосочек обозначен стрелкой. Окраска: гематоксилином и эозином.
Ув. 400

- в волосяную луковицу врастает волосяной сосочек:
  - это РСТ;
    - производное мезенхимы.

ПОТОВЫЕ ЖЕЛЕЗЫ

Общие сведения:

- в коже содержится до 300 потовых желез на 1 см² кожи (кисти рук, лица, лба);
- все 2 млн. потовых желез вырабатывают до 600 мл пота в сутки.

Строение:

Имеет вид трубочки, со свернутым в клубок концевым отделом, располагающимся в сетчатом слое дермы. Выводной проток проходит через эпидермис, образуя в препаратах штопорообразную щель (рис. 354, 364).

Рис. 364*. Схема строения потовых желез

Характеристика желез (расшифровку см. рис. 260):

1. эпителий железы многослойный (есть миоэпителиальные клетки);
2. по выводному протоку – простая;
3. по концевому отделу – неразветвленная;
4. форма концевого отдела – трубчатая;
5. характер секрета и
6. тип секреции зависит от того, где расположены потовые железы:

А. мерокриновые (эккриновые) – расположенные на ладонях, подошвах, в коже лба:

- форма концевых отделов – трубчатые (рис. 365);
- секретируют по мерокриновому типу;
- секрет – прозрачный гипотонический пот с низким содержанием органических веществ (вода и слои);

Клетки концевых отделов двух типов:

1. экзокриноциты;
2. миоэпителиальные.

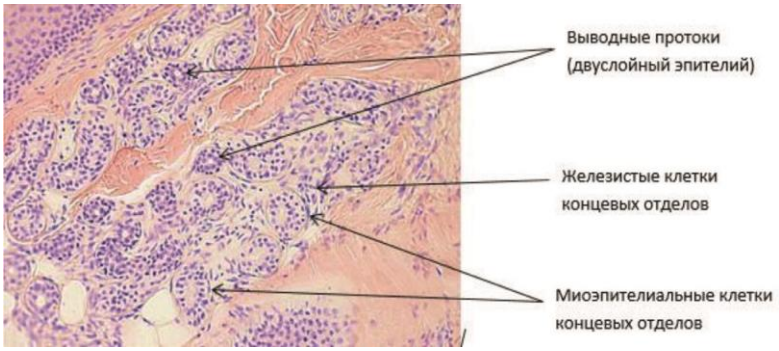

Рис. 365. Гистологическое строение мерокриновой потовой железы.
Окраска: гематоксилином и эозином. Ув. 200

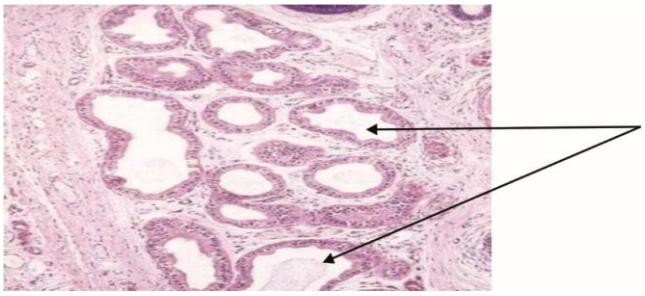

Рис. 366. Гистологическое строение апокриновой потовой железы.
Трубчато-альвеолярные концевые отделы обозначены стрелкой.
Окраска: гематоксилином и эозином. Ув. 200

Б. апокриновые – развиваются в период полового созревания, расположены в коже подмышечных впадин, промежности:

- форма концевых отделов – трубчато-альвеолярные (рис. 366);
- секретируют по апокриновому типу;
- секрет – пот с высоким содержанием органических веществ, которые определяют его специфический запах;

Клетки концевых отделов трех типов:

1. светлые экзокриноциты – вода и соли;
2. темные экзокриноциты – белковая компонента пота;
3. миоэпителиальные.

Выводные протоки потовых желез выстланы двуслойным кубическим эпителием (рис. 365).

Регуляция функции: вегетативная нервная система. Симпатический отдел при стимуляции (волнение) усиливает деятельность потовых желез (усиливается потоотделение), это непроизвольный процесс.

САЛЬНЫЕ ЖЕЛЕЗЫ

Общие сведения:

- вырабатывают до 20 гр. секрета в сутки;
- железы всегда связаны с волосом, потому что встречаются только на участках кожи, где имеются волосы (рис. 367). Их нет на ладонях, подошвах, коже сосков.
- развиваются под влиянием андрогенов, т.е. в период полового созревания.

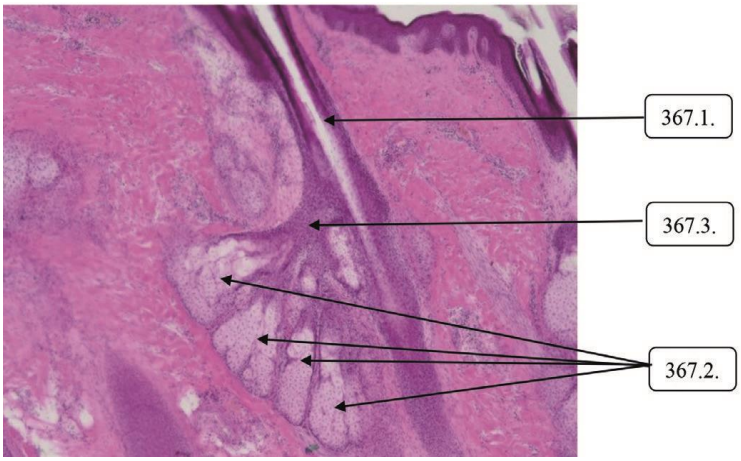

Рис. 367. Гистологическое строение сальной железы: 367.1. – волос; 367.2. – концевой отдел сальной железы; 367.3. – выводной проток. Окраска: гематоксилином и эозином. Ув. 100

Характеристика железы (расшифровку см. рис. 260):

1. эпителий многослойный – сам эпителий многослойный, миоэпителиальных клеток нет;
2. простая;
3. разветвленная;
4. альвеолярная;
5. секрет – кожное сало;
6. тип секреции – голокриновый.

Концевые отделы.

Клетки (рис. 367, 368):

1. базальные:

- расположены на базальной мембране;
- активно митотически делятся.

Функция: являются камбиальными.

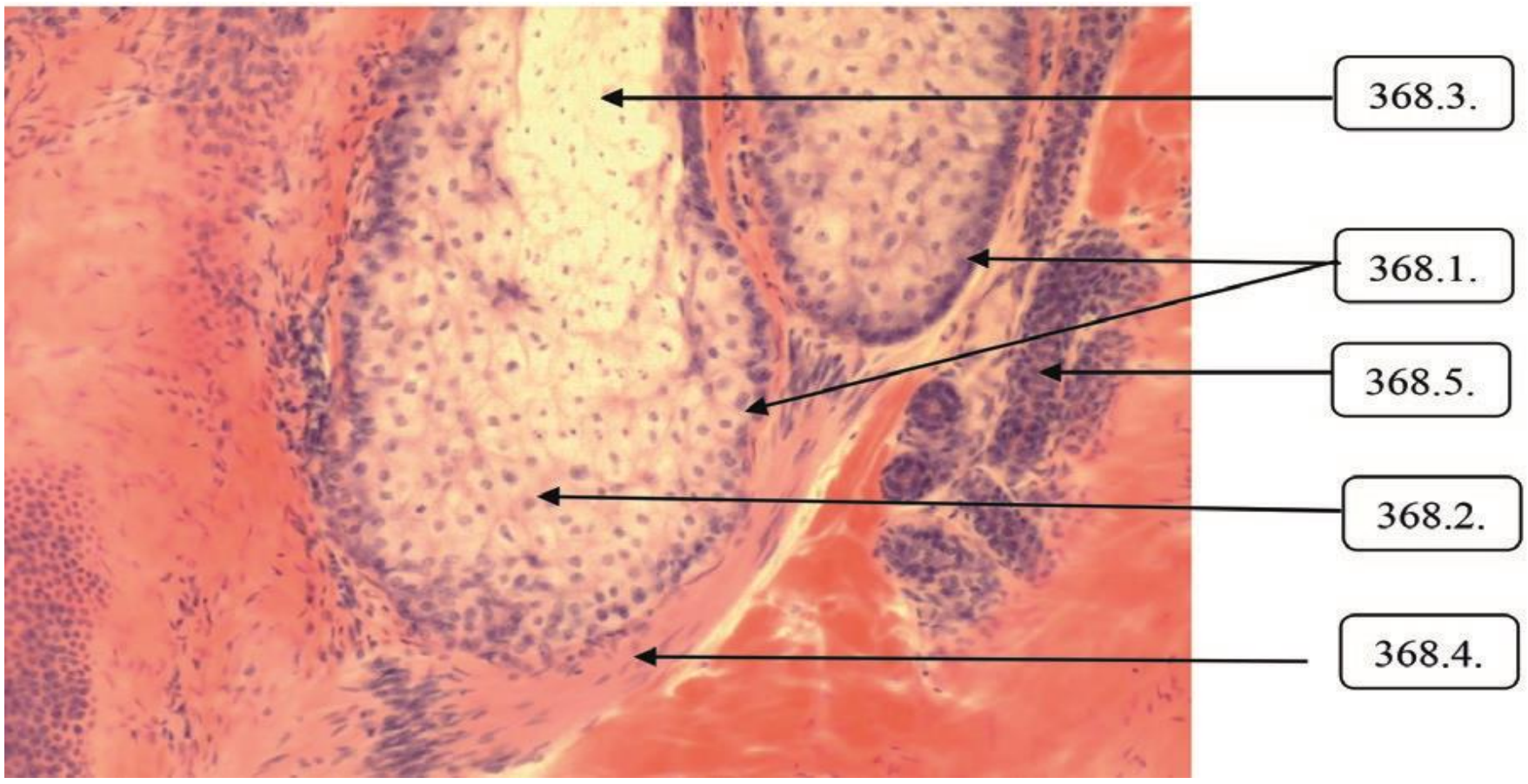

Рис. 368. Гистологическое строение сальной железы: 368.1. – базальные клетки; 368.2. – себоциты; 368.3. – погибшие клетки; 368.4. – мышца, поднимающая волос; 368.5. – потовая железа. Окраска: гематоксилином и эозином. Ув. 400

2. сальные экзокриноциты (себоциты):
- дегенерирующие клетки;
- располагаются над базальными клетками в несколько слоев;
- в цитоплазме продуцируются и накапливаются липиды;
- клетка погибает, лопается плазмолемма, т.е. секрет – это, по сути, сама погибшая клетка.

Выводной проток (рис. 367):
- выстилает многослойный плоский неороговевающий эпителий;
- открывается в волосяной фолликул волоса.

Регуляция функции:

Выделение секрета происходит при сокращении мышцы, поднимающей волос, которая оказывает давление на концевые отделы (рис. 368). Секрет покрывает поверхность стержня волоса.

Медицинское значение:

1. при гиперфункции сальной железы происходит гиперсекреция кожного сала, появляется перхоть (заболевание – себорея, от названия клеток);
2. при повышении уровня половых гормонов в крови также происходит гиперсекреция сальных желез, присоединяется закупорка протока, нарушается отток сала, в котором развивается микрофлора, присоединяется воспаление сальной железы – юношеские угри (акне).

Рис. 369*. Юношеские угри в период полового созревания

НОГОТЬ

– это ногтевая пластинка, расположенная на пальцах на ногтевом ложе и прикрытая ногтевыми валиками (рис. 370).

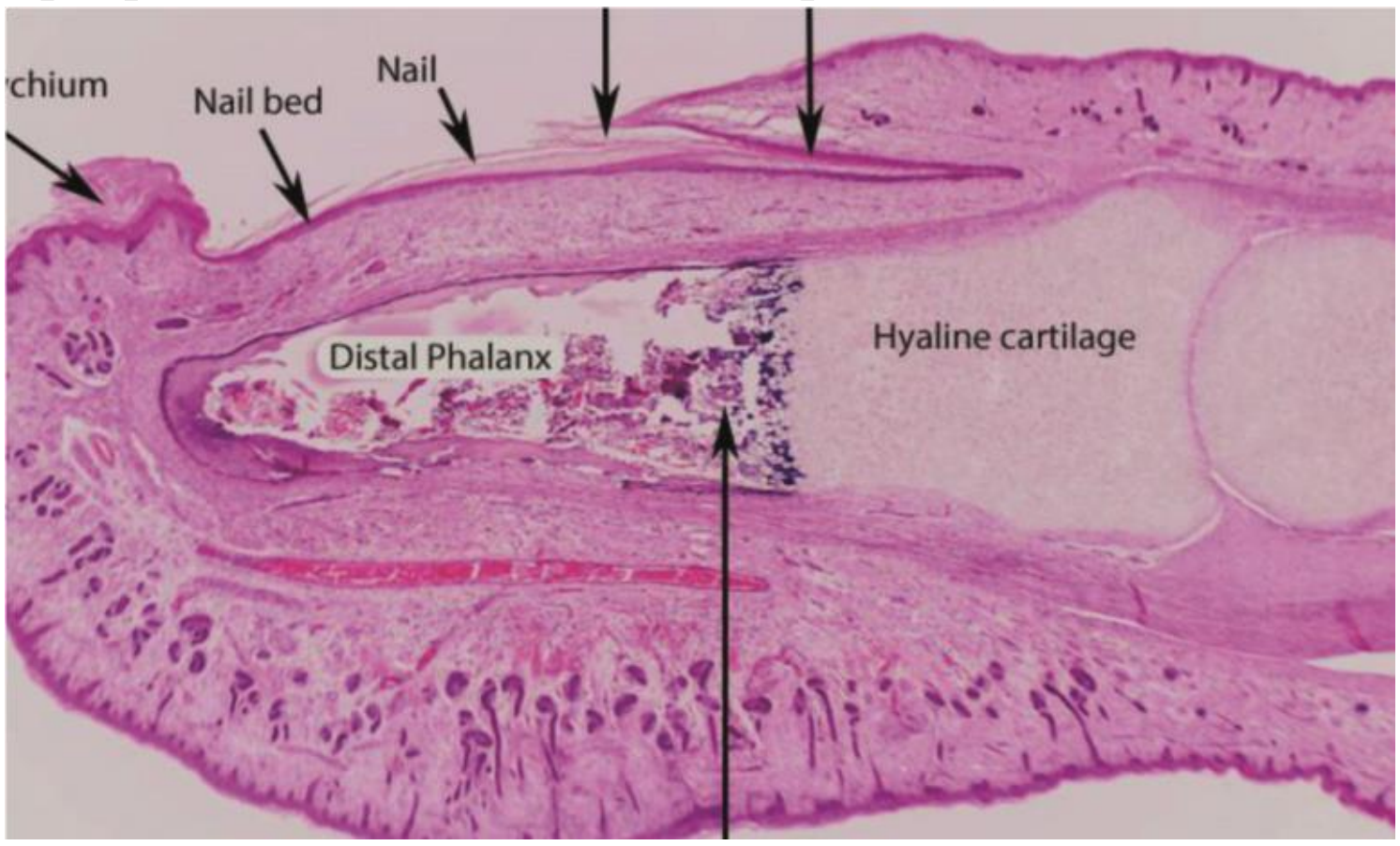

Рис. 370*. Сагитальный срез дистальной фаланги пальца. Гистологическое строение ногтя (Nail) пальца руки. Окраска: гематоксилином и эозином. Ув. 10

Ногтевое ложе: имеет две части:

1. дермальное ногтевое ложе:

- это глубокая часть;
- по сути – это дерма кожи;
- основа – РСТ;
  - производное мезенхимы.

Медицинское значение: дермальное ногтевое ложе видно через ноготь:

- розового цвета;
- цвет меняется от насыщаемости крови кислородом;

- можно рассмотреть кровеносные сосуды в контактный микроскоп при капилляроскопии. Так осуществляется диагностика вибрационной и холодовой болезни (рис. 371).

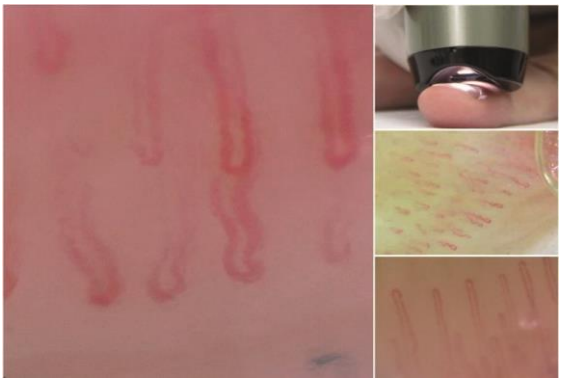

Рис. 371*. Проведение капилляроскопии. Запустевание капилляров при холодовой болезни

2. подногтевая пластинка – гипонихий (huponychium):

- верхняя часть;
- ростковые слои эпидермиса: базальный и шиповатый;

- источник развития – эктодерма.

Ногтевая пластинка: это роговая пластинка, состоящая из роговых чешуек (кератин).

Выделяют три ее части:

1. **корень** – это часть, прикрытая кожной складкой (ногтевым валиком – nail root);
2. **тело** – пластинка, расположенная на ногтевом ложе (nail);
3. **край** – выступающая за ложе часть ногтя (nail bad).

Ногтевые валики: сзади и с боков ноготь прикрыт складками кожи – ногтевыми валиками;

–в месте валиков эпидермис расщепляется на 2 слоя:

Нижний слой – ростковый (рис. 370);

- базальный и шиповатый слои эпидермиса;
- переходит в подногтевую пластинку;

Верхний слой – роговой – наползает сверху на ноготь, образуя кожицу ногтя – **эпинохий** (eponychium).

- в месте расщепления эпидермиса находится корень ногтя – **ногтевая матрица** (рис. 370):
    - место роста ногтя;
    - здесь идет деление клеток, их ороговение;
    - ороговение идет, минуя зернистый и блестящий слои.

Функции кожи:

1. защитная:
    - от действия механических, физических, биологических факторов;
    - осуществляет эпидермис;
2. участие в процессе терморегуляции:
    - иррадиация тепла через сосуды кожи;
    - потовые железы через потоотделение.
3. участие в водно-солевом обмене:
    - потовые железы – через потоотделение;
4. экскреторная:
    - через потовые железы выделяются продукты обмена, соли, лекарства;
5. депо крови:
    - депонирование до 1 л крови в сосудах кожи
6. рецепторная:
    - нервные окончания.
7. образование в коже антирахитического витамина Д при действии ультрафиолета.

Источники развития тканей общего покрова (рис. 372):

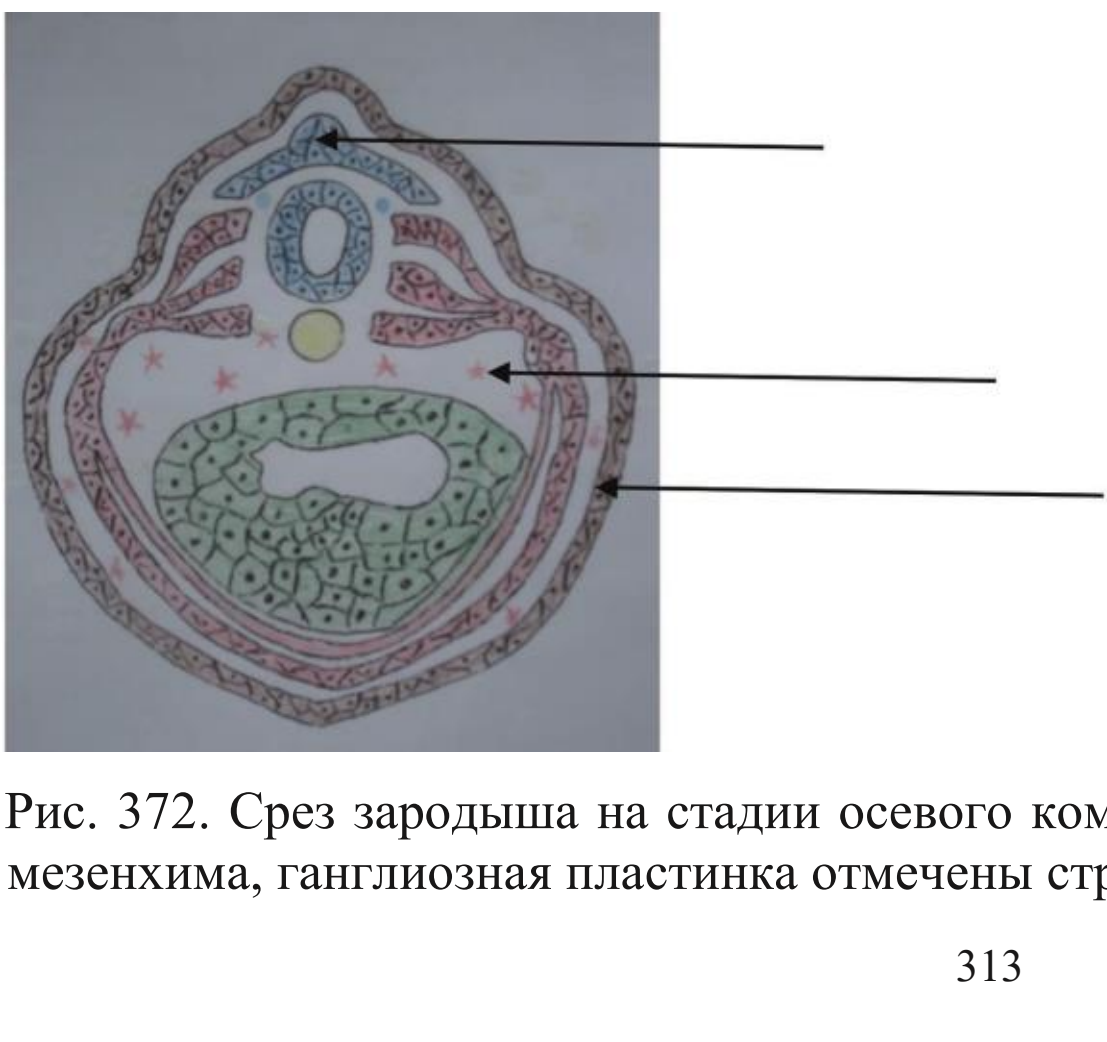

Рис. 372. Срез зародыша на стадии осевого комплекса зачатков органов. Эктодерма, мезенхима, ганглиозная пластинка отмечены стрелками. Оригинальный рисунок

Рекомендуемые электронно-образовательные ресурсы по теме:

1. [illegible]

– 39 [illegible]
https://www.youtube.com/watch?v=OpnkuVoHhIw&t=75s

– 40 [illegible]
https://www.youtube.com/watch?v=nTefIiJ9d9I&t=171s

2. [illegible]

2.1. [illegible]
https://www.youtube.com/watch?v=iipsOJeTZbg&t=130s

1. [illegible]:

– 21 [illegible]
https://www.youtube.com/watch?v=DUin1HOOptY&t=36s

7. ДЫХАТЕЛЬНАЯ СИСТЕМА

Состоит (рис. 373):

I. Воздухоносные пути:

1. верхние: носовая полость;
   1.1. носоглотка;
   1.2. гортань;
2. нижние:
   2.1. трахея;
   2.2. бронхи;
   2.3. терминальные бронхиолы.

II. Респираторный отдел – ацинус легкого.

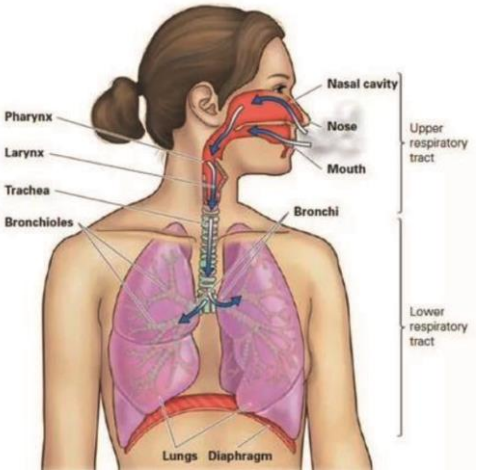

Рис. 373*. Органы дыхательной системы

7.1. ВОЗДУХОНОСНЫЕ ПУТИ

Особенности строения (рис. 374):

1. выстланы **респираторным эпителием** (кроме преддверья носа и голосовых складок);
2. в стенке имеется **плотный каркас** – хрящ, кость для предотвращения спадения воздухоносных путей;
3. в соединительной ткани **много эластических волокон**;
4. имеют общий план строения – построены по одному принципу – **это полые органы**: которые имеют стенку, которая состоит из оболочек, которые в свою очередь состоят из слоев, слои из тканей.

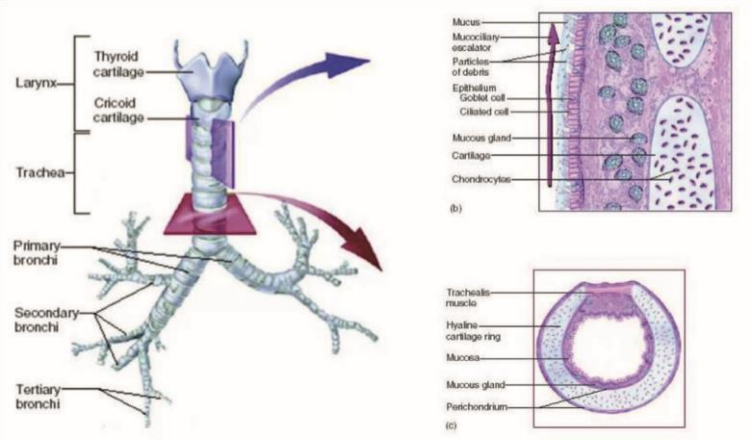

Рис. 374*. Общие закономерности строения стенки органов дыхательной системы

Оболочки стенки воздухоносных путей:

I. **Слизистая оболочка:**

- самая внутренняя оболочка в стенке;

Выделяют слои:

1. эпителиальный слой – респираторный – эктодерма, прехордальная пластинка;

2. **собственная пластинка** – РСТ – мезенхима;

3. **мышечная пластинка** – висцеральная гладкая мышечная ткань – производное мезенхимы.

II. **Подслизистая основа** (оболочка):

- ее основа – РСТ;
- производное мезенхимы;

III. Волокнисто-хрящевая оболочка:

- гиалиновый или эластический хрящ;
- производное склеротома (внутренний сомит в мезодерме).

IV. Наружная оболочка - адвентициальная,

- основа РСТ; развивается из мезенхимы.

Респираторный эпителий воздухоносных путей (рис. 375):

- однослойный, многорядный, столбчатый, реснитчатый;
- источник развития основных клеток эпителия – прехордальная пластинка эктодермы. Однако часть клеток выселяется из других эмбриональных зачатков;

Рис. 375*. Слизистая оболочка трахеи. Окраска: гематоксилином и эозином. Ув. 100

В эпителии можно выделить следующие клетки:

1. реснитчатые эпителиоциты;
2. бокаловидные экзокриноциты;
3. микроворсинчатые эпителиоциты;
4. базальные:
   а. высокие;
   б. низкие.
5. бронхиолярные экзокриноциты;
6. эндокринные;
7. дендритные.

Реснитчатые эпителиоциты (рис. 376, 377):

- наиболее многочисленные, основные;
- на апикальном полюсе – реснички до 250 штук на клетке;
- биение ресничек – до 25 в сек., направлено в одну сторону;

Функция: удаление слизи с прилипшими к ней частичками (пыль, микробы) из воздушных путей наружу – мукоцилиарный транспорт.

Бокаловидные экзокриноциты (рис. 376, рис. 377):

- призматической формы;
- цитоплазма наполнена слизью;
- ядро каплей слизи смещено в базальную часть клетки, часто деформируется, становится неправильной треугольной формы;
- хорошо развит комплекс Гольджи;
- число снижается в дистальном направлении, в терминальных бронхиолах – отсутствуют.

Функция: продукция слизи.

Рис. 376*. Респираторный эпителий слизистой оболочки трахеи: 376.1. – реснитчатые эпителиоциты; 376.2. – бокаловидные экзокриноциты; 376.3. – базальные клетки
Окраска: гематоксилином и эозином.
Ув. 400

Рис. 377*. Респираторный эпителий слизистой оболочки трахеи.
Реснитчатые (cilliated cell) и бокаловидные (goblet cell) клетки.
Электронная микроскопия. Ув. 3.000

Микроворсинчатые эпителиоциты (рис. 378):

- на апикальной плазмолемме имеются многочисленные выпячивания – микроворсинки;
- их до 3 тыс. шт. на клетку;

Рис. 378*. Поверхность респираторного эпителия. Микроворсинчатые эпителиоциты (обозначены стрелкой) среди реснитчатых клеток. Сканирующая электронная микроскопия. Ув. 5000

- за счет микроворсинок увеличивается площадь поверхности клетки;

Функция: всасывание жидкости из секретов в просвете дыхательных путей.

Базальные клетки (рис. 376, рис. 377):

- треугольной формы;
- клетки вставочные – вставлены между призматическими клетками эпителия, при этом они не достигают апикальной частью поверхности эпителия, обеспечивая его многорядность;

Функция: это камбиальные клетки.

Бронхиолярные экзокриноциты (клетки Клара, рис. 379):

- расположены в терминальных и респираторных бронхиолах;
- апикальная часть – куполообразная, выпячивается в просвет бронхов;
- в цитоплазме – гранулы;
- развита агранулярная эндоплазматическая сеть.

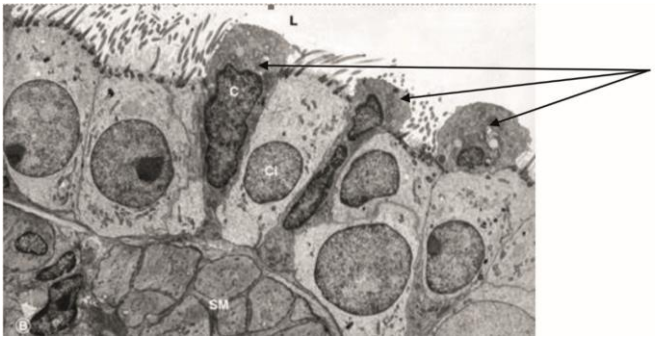

Рис. 379*. Респираторный эпителий терминальной бронхиолы. Бронхиолярные экзокриноциты (обозначены стрелкой) среди реснитчатых клеток. Электронная микроскопия. Ув. 5000

Функция:

1. вырабатывают компонент жидкой фазы сурфактанта (гликопротеиды).
2. содержат ферменты детоксикации – осуществляют обезвреживание токсичных химических веществ.

Эндокринные (рис. 236):

- пирамидальной формы – на срезах выглядят как призматические клетки;
- содержат электронноплотные гранулы аргирофильные гранулы до 300 нм;
- относятся к APUD-системе;
- источник развития – нейроэктодерма;
- выявляются при импрегнации серебром или при иммуногистохимическом исследовании;
- количество нарастает в дистальном направлении.

Функции:

- выделяют биогенные амины и пептидные гормоны;
- обеспечивают местную регуляцию тонуса, просвета бронхов).

Примеры клеток:

EC-клетки – продуцируют серотонин,

ECL- клетки – продукция гистамина,

P-клетки – бомбезина,

D-клетки – вазоинтестинального полипептида.

Дендритные клетки (рис. 351):

- около 1% клеток в эпителии;
- длинные ветвящиеся отростки клеток проникают между
- эпителиальными клетками, образуя сеть;
- источник развития – мезенхима;
- выявляются при иммуногистохимическом исследовании.

Функция: это клетка из системы фагоцитирующих мононуклеаров. По функции – антиген-презентирующая клетка.

НОСОВАЯ ПОЛОСТЬ

Состоит:

1. преддверье;
2. дыхательная область;

3. обонятельная область.

Преддверье:

- передняя расширенная часть носовой полости;
- выстилает кожа с щетинистыми волосами и сальными железами;
- т.е. эпителий – многослойный плоский ороговевающий;
- дистально эпителий заменяется на многослойный плоский неороговевающий, волосы и железы исчезают.

Дыхательная область:

- имеет оболочечное строение.

Стенка состоит из одной оболочки – слизистой (рис. 380).

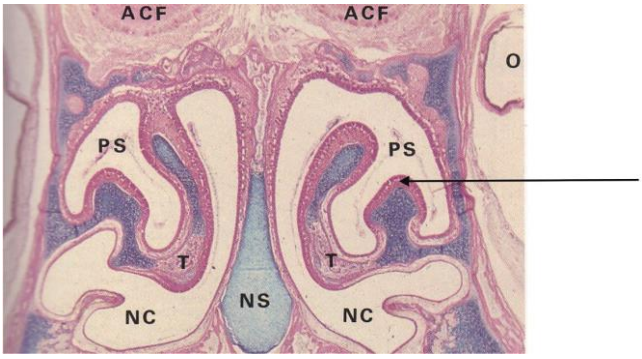

Рис. 380*. Срез носовой полости. Дыхательная область: слизистая оболочка обозначена стрелкой. Окраска: гематоксилином и эозином. Ув. 40

Слизистая оболочка:

1. эпителиальный слой:

- однослойный многорядный призматический реснитчатый эпителий;
- источник развития – прехордальная пластинка эктодермы;

2. собственная пластинка:

- основа – РСТ;
- в соединительной ткани расположены собственные носовые железы (рис. 381).

Их характеристика (расшифровку терминов смотри на рис. 260):

1. многослойные;
2. по протоку – сложные;
3. по концевому отделу – разветвленные;
4. форма концевых отделов – трубчатые;
5. секрет – слизистый;
6. тип секреции – мерокриновый.

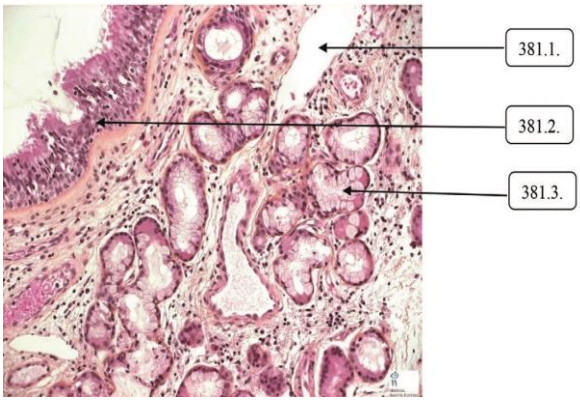

Рис. 381. Слизистая носовой полости. Дыхательная область: 381.1. – тонкостенные вены собственной пластинки слизистой; 381.2. – респираторный эпителий; 381.3. – концевые отделы носовых желез. Окраска: гематоксилином и эозином. Ув.100

- так же имеется большое количество тонкостенных вен.

3. мышечная пластинка – отсутствует.

Слизистая прикрепляется непосредственно к надхрящнице или надкостнице.

Медицинское значение:

1. при прохождении воздуха через носовую полость происходит его согревание (сосуды) и увлажнение (железы).
2. при повышении системного артериального давления стенка вен легко повреждается и начинается кровотечение.

Обонятельная область:

- располагается в верхней носовой раковине;
- здесь расположен орган обоняния (рис. 382):

Стенка представлена только слизистой оболочкой:

Слизистая оболочка:

1. **эпителиальный слой:** эпителий – однослойный, многорядный, столбчатый, обонятельный (рис. 383).

Клетки эпителия:

1. рецепторные;
2. поддерживающие эпителиоциты;
3. базальные эпителиоциты.

Рецепторные клетки (рис. 383, рис. 384):

- у человека – 6 млн, у собаки – 225 млн;
- по природе – нейросенсорные;

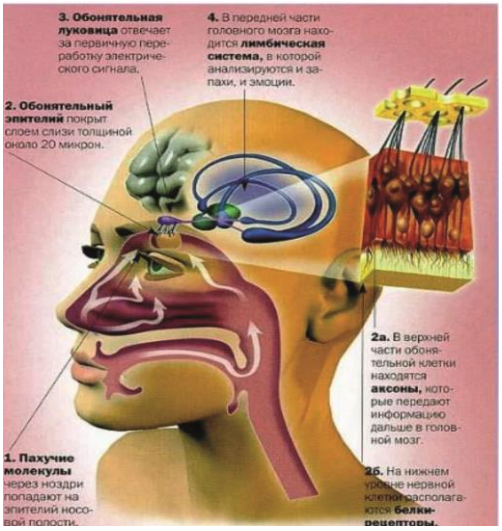

Рис. 382*. Орган обоняния (принципиальная схема)

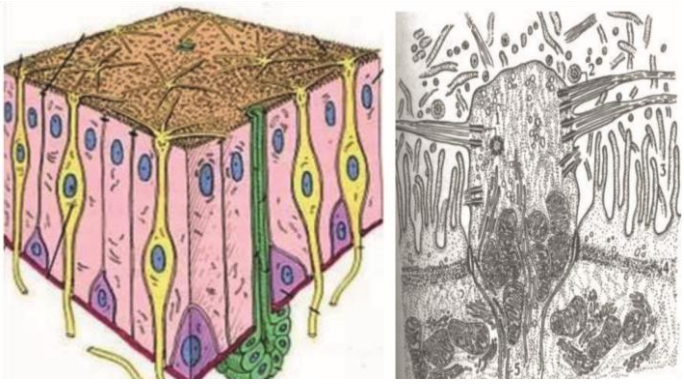

Рис. 383*. Схема: обонятельный эпителий: рецепторные (желтого цвета), поддерживающие (розовые), базальные (малиновые) клетки. Обонятельная железа (зеленого цвета). Электронная микроскопия: обонятельная булава с ресничками. Ув.25000.

- по строению – биполярные;
- ядро в базальной части;
- аксоны образуют обонятельные тракты – которые формируют безмиелиновые нервные волокна;

- дендриты имеют на конце расширение – обонятельную булаву;
- от булавы параллельно поверхности эпителия отходят неподвижные обонятельные реснички с рецепторами к пахучим веществам (у человека – 10, у собаки – 100–150).

Функция: формирование обонятельных ощущений.

Поддерживающие эпителиоциты (рис. 383, рис. 384):

- разделяют обонятельные клетки;
- эпителиальной природы;
- призматические;
- на апикальной поверхности – микроворсинки;
- содержат коричневый пигмент;

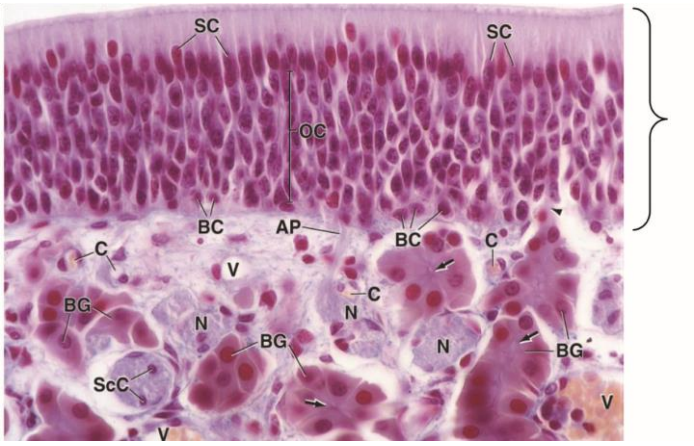

Рис. 384*. Обонятельный эпителий (обозначен скобкой): SC – обонятельные клетки; OC – поддерживающие клетки; BC – базальные клетки; BG – концевые отделы желез. Окраска: гематоксилином и эозином. Ув. 200

- органеллы, гранулы и вакуоли скапливаются в апикальной части.

Функции:

1. выделяют слизь, необходимую для растворения в ней пахучих веществ;
2. экранируют рецепторные клетки.

Базальные эпителиоциты (рис. 383, 384)

- не достигают поверхности эпителия;

Функция: это камбиальные – для поддерживающих клеток.

2. собственная пластинка:

- основа – РСТ;
- в соединительной ткани расположены обонятельные железы (рис. 384). Их характеристика (расшифровку терминов смотри на рис. 260):

1. эпителий – многослойный;
2. сложные;
3. разветвленные;
4. трубчато-альвеолярные;
5. смешанный, преимущественно – слизистый;
6. тип секреции – мерокриновый.

Функция: в их секрете и растворяются пахучие вещества.

3. мышечной пластинки слизистой – нет.

Слизистая прикрепляется непосредственно к надхрящнице или надкостнице костей и хрящей черепа.

Вомероназальный орган (рис. 385, 386):

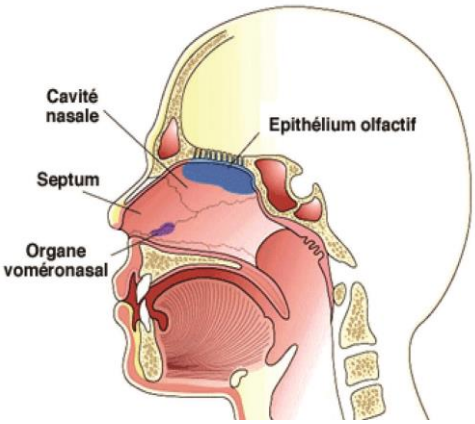

Рис. 385*. Расположение вомероназального органа в носовой полости

- участок обонятельной области, рецепторный эпителий которого построен по принципу обонятельного, но рецепторы на ресничках рецепторных клеток реагируют на особые химические вещества, выделяемые особью противоположного пола – феромоны.

Функция: возникающие под действием феромонов хемосигналы управляют поведенческими реакциями особи противоположного пола.

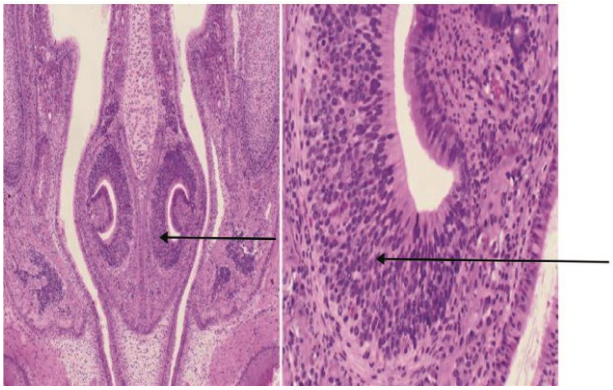

Рис. 386. Строение слизистой в области вомероназального органа (обозначен стрелкой). Окраска: гематоксилином и эозином

ГОРТАНЬ

- орган выполняет функции проведения воздуха и дополнительно – звукообразования (рис. 387).

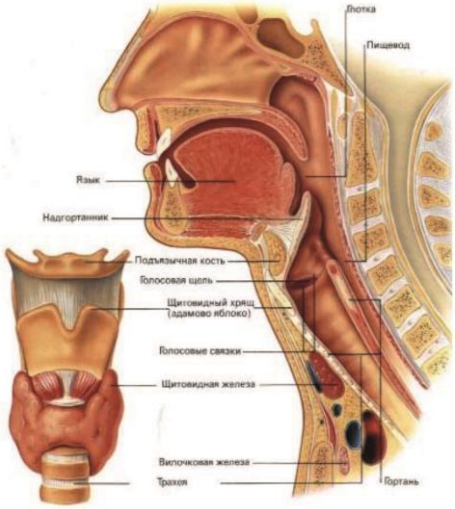

Рис. 387*. Анатомическое строение гортани

Строение стенки оболочечное (рис. 388):

1. Слизистая оболочка;
2. Волокнисто-хрящевая;
3. Адвентициальная.

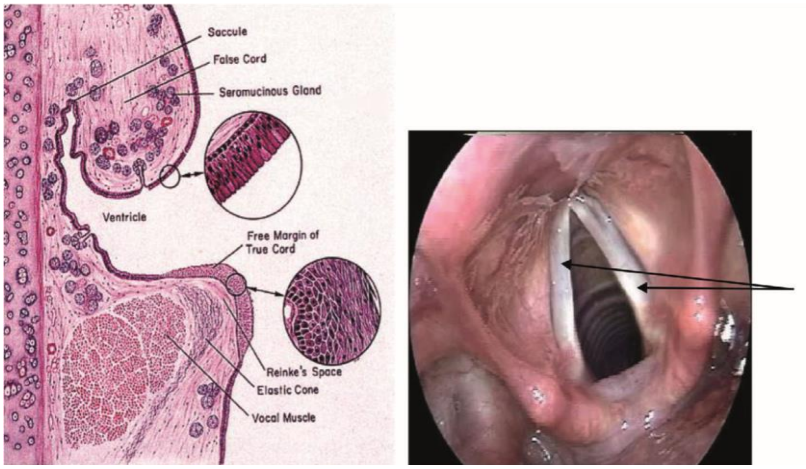

Рис. 388*. Строение стенки гортани. Продольный срез в области голосовых складок. Белково-слизистые железы (Seromuchous Gland). Окраска: гематоксилином и эозином. Ув. 40. Вид голосовых складок (отмечены стрелками) в лярингоскоп

Слизистая оболочка:

- внутренняя оболочка;

Выделяют следующие слои:

1. эпителиальный слой:

особенность – два эпителия:

а. **респираторный:**

- однослойный многорядный столбчатый реснитчатый;
- источник развития – прехордальная пластинка эктодермы;

б. **многослойный плоский неороговевающий**:

- в области голосовых складок (рис. 388);

источник развития – эктодерма.

2. собственная пластинка слизистой:

- основа – РСТ – мезенхима;
- хорошо выражена, особенно у детей стенозы гортани – **собственные железы** (рис. 388):

Их характеристика (расшифровку терминов смотри на рис. 260):

1. многослойные;
2. сложные;
3. разветвленные;
4. трубчато-альвеолярные;
5. белково-слизистые;
6. тип секреции – мерокриновый.

Медицинское значение: при воспалительных заболеваниях верхних дыхательных путей у детей, особенно младшего возраста, соединительная ткань собственной пластинки слизистой легко отекает.

В средней части гортани слизистая имеет рельеф – здесь расположены **голосовые складки** (рис. 388).

3. мышечная пластинка слизистой:

- имеется только в истинных голосовых складках (они расположены ниже ложных);
- пучки поперечно-полосатой мышечной ткани скелетного типа;
- источник развития – миотом.

Волокнисто-хрящевая оболочка:

- хрящи гортани (рис. 389):

1. гиалиновая хрящевая ткань. Из нее состоят:
   1.1. Щитовидный хрящ;
   1.2. Перстневидный хрящ;
   1.3. Черпаловидный хрящ;
2. эластическая хрящевая ткань. Хрящи:
   2.1. Надгортанный;
   2.2. Клиновидный.

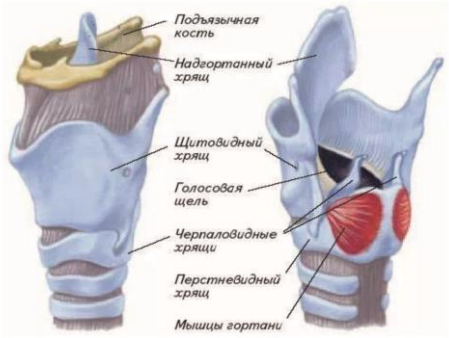

Рис. 389*. Хрящи гортани

- связки между хрящами – плотная оформленная соединительная ткань;
- источник развития – мезенхима, выселившаяся из склеротома.

Адвентициальная оболочка:

- наружная оболочка;
- из РСТ;

- источник развития – мезенхима.

ТРАХЕЯ

- орган полый, имеет стенку, стенка имеет оболочечное строение (рис. 390):

1. Слизистая оболочка;
2. Подслизистая основа (оболочка);
3. Волокнисто-хрящевая оболочка;
4. Адвентициальная оболочка.

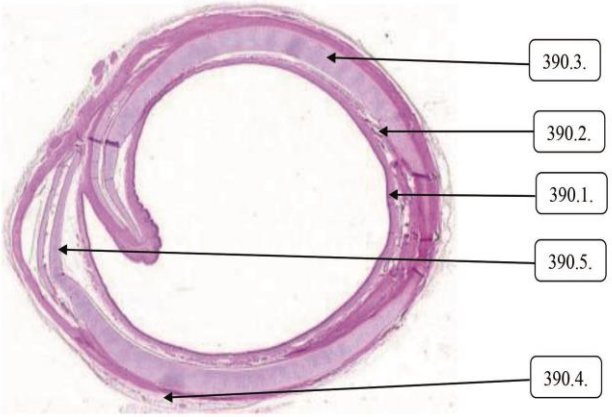

Рис. 390. Строение кольца трахеи: 390.1. – слизистая; 390.2. – подслизистая; 390.3. – хрящевое полукольцо; 390.4. – адвентициальная оболочка; 390.5. – перепончатая мембрана. Окраска: гематоксилином и эозином. Ув. 4 (лупа)

Слизистая оболочка:

- состоит из слоев (рис. 391):

1. **эпителиальный слой**:

- респираторный эпителий – однослойный многорядный призматический реснитчатый;
- источник развития – эктодерма.

2. **собственная пластинка**:

- основа - РСТ;
- производное мезенхимы.

3. мышечной пластинки – нет.

Подслизистая основа (оболочка):

- основа – РСТ, прослойка очень тонкая – не дает рельефа;
- в соединительной ткани – **собственные железы трахеи** (рис. 392).

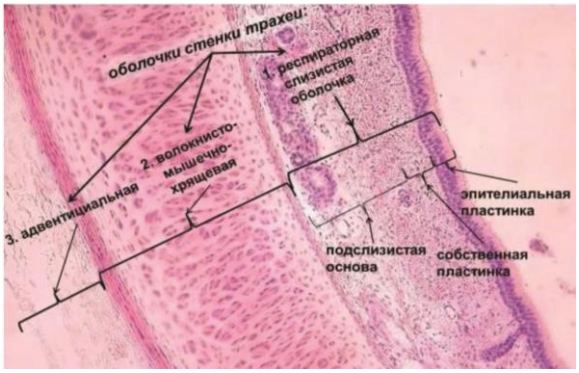

Рис. 391*. Гистологическое строение трахеи. Окраска: гематоксилином и эозином. Ув. 40

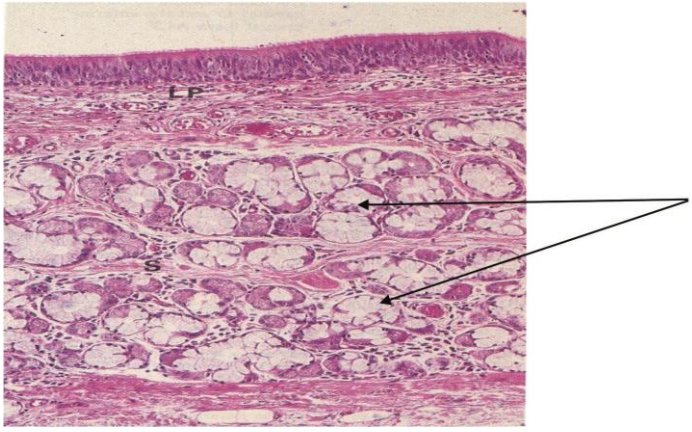

Рис. 392. Гистологическое строение трахеи: собственные железы в подслизистой основе (обозначены стрелками). Окраска: гематоксилином и эозином. Ув. 200

Характеристика желез (расшифровку терминов смотри на рис. 260):

1. многослойные;
2. сложные;
3. разветвленные;
5. трубчато-альвеолярные;
5. смешанный, с преобладанием слизистого;
6. тип секреции – мерокриновый.

Функция: выработка слизи.

Волокнисто-хрящевая оболочка:

1. **полукольца трахеи** (рис. 390):

- гиалиновый хрящ и надхрящница;

- источник развития – склеротом;

2. **мембрана** – перепончатая стенка:
- плотная оформленная соединительная ткань;

- отдельные гладкомышечные клетки,
- источник развития – мезенхима.

Адвентициальная оболочка:
- наружная оболочка;
- основа РСТ;
- производное мезенхимы.

7.2. ЛЕГКИЕ

Строение:

Снаружи легкое покрыто висцеральным листком плевры – это серозная оболочка, строение (рис. 393):

1. мезотелий:
- однослойный плоский эпителий;
- источник развития – висцеральный листок спланхнотома;
2. собственная пластинка
- основа – РСТ;
- производное мезенхимы.

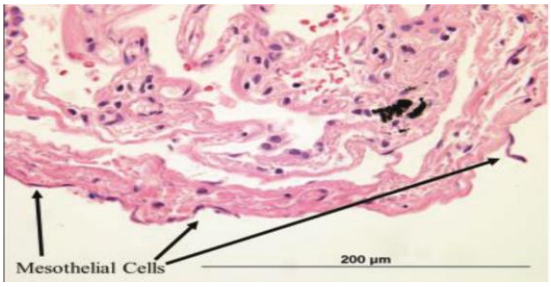

Рис. 393*. Гистологическое строение висцеральной плевры. Стрелками отмечены клетки мезотелия. Окраска: гематоксилином и эозином. Ув. 400

Орган паренхиматозный орган, состоит из стромы и паренхимы.

Строма (рис. 394):

1. **соединительно-тканная капсула**:

- снаружи органа;
- плотная неоформленная соединительная ткань.

2. от капсулы внутрь органа проходят соединительно-тканные прослойки – **трабекулы**:
- делят орган на доли и сегменты;
- из плотной неоформленной соединительной ткани.

3. внутри сегментов – **прослойки рыхлой соединительной ткани**

Источник развития всех компонентов стромы один – мезенхима.

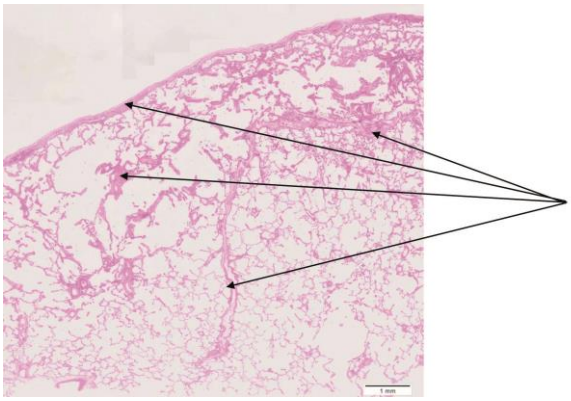

Рис. 394. Гистологическое строение легкого: строма. Стрелками показаны капсула и трабекулы органа. Окраска: гематоксилином и эозином. Ув. 40

Паренхима легких: представлена бронхами и структурными компонентами ацинусов (рис. 395, 396).

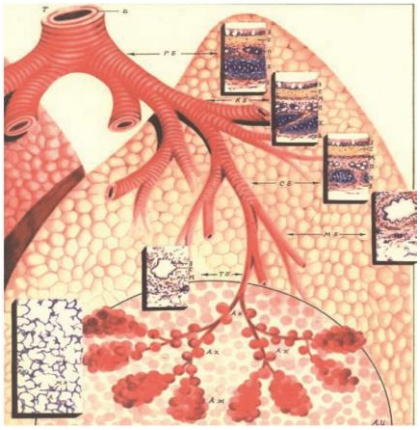

Рис. 395*. Структуры паренхимы легкого. Бронхиальное дерево и ацинусы

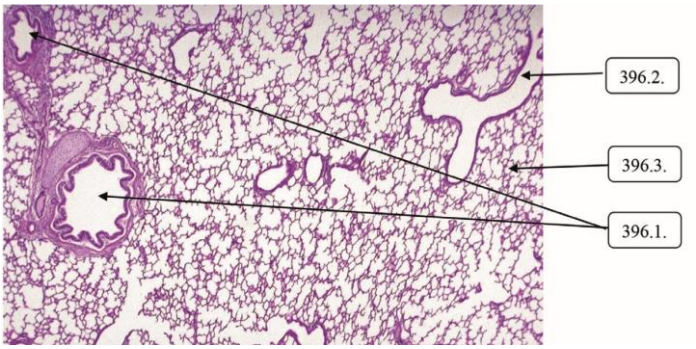

Рис. 396. Гистологическое строение легкого: паренхима: 396.1. – бронхи; 396.2. – структурные компоненты ацинуса; 396.3. – альвеолы. Окраска: гематоксилином и эозином. Ув. 40

БРОНХИ (бронхиальное дерево)

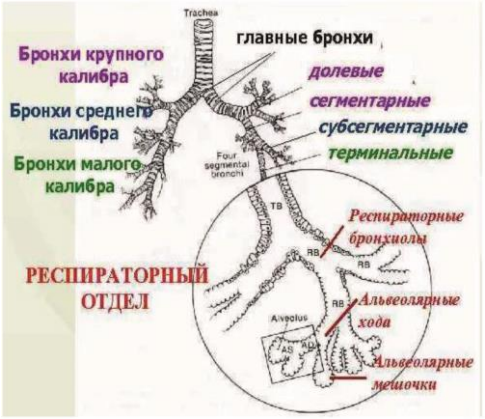

Рис. 397*. Бронхиальное дерево и респираторный отдел легкого

Классификация бронхов по размерам (рис. 397):
Выделяют:
1. **крупные бронхи**:
- внелегочные и долевые.
2. **средние бронхи**:
- диаметр 2–5 мм;
- сегментарные, субсегментарные.
3. **мелкие бронхи**:
- диаметр 1–2 мм;
- внутридольковые.

Крупные бронхи:

- стенка состоит из 4 оболочек;
- соответствует по строению стенке трахеи (рис. 391).

Средние бронхи (рис. 398):

- стенка состоит из 4 оболочек:

1. слизистая оболочка;
2. подслизистая оболочка;
3. волокнисто-хрящевая оболочка;
4. адвентициальная оболочка.

Рис. 398. Гистологическое строение среднего бронха.
Окраска: гематоксилином и эозином. Ув. 100

Слизистая оболочка:

- состоит из слоев:

1. **эпителиальный слой**:

- респираторный эпителий;
- это однослойный многорядный столбчатый реснитчатый эпителий;
- представлены все 7 видов клеток (см. рис. 376);
- источник развития: эктодерма, прехордальная пластинка.

2. **собственная пластинка слизистой**:

- это РСТ;
- производное мезенхимы.

3. **мышечная пластинка слизистой**:

- гладкомышечные клетки;

- висцеральная гладкомышечная ткань;
- источник развития – мезенхима.

Подслизистая основа (оболочка):

- основа – РСТ,
- производное мезенхимы;
- в соединительной ткани – **собственные железы** (рис. 398).

Характеристика желез (расшифровку терминов смотри на рис. 260):

1. многослойные;
2. сложные;
3. разветвленные;
4. трубчато-альвеолярные;
5. смешанный, с преобладанием слизистого;
6. тип секреции – мерокриновый.

Функция: продукция слизи.

Волокнисто-хрящевая оболочка (рис. 398):

- хрящевые пластинки (островки);
- из эластической хрящевой ткани;
- источник развития – склеротом (внутренний сомит мезодермы).

Наружная оболочка (рис. 398):

- адвентициальная оболочка;
- в основе – РСТ;
- источник развития – мезенхима.

Мелкие бронхи

В стенке мелких бронхов только две оболочки (рис. 399):

1. слизистая оболочка;
2. адвентициальная оболочка.

Слизистая оболочка:

1. **эпителиальный слой**:
   - респираторный эпителий;
   - это однослойный однорядный столбчатый реснитчатый эпителий;
   - источник развития – прехордальная пластинка эктодермы;
   - особенность – в эпителии нет вставочных и мало бокаловидных клеток.

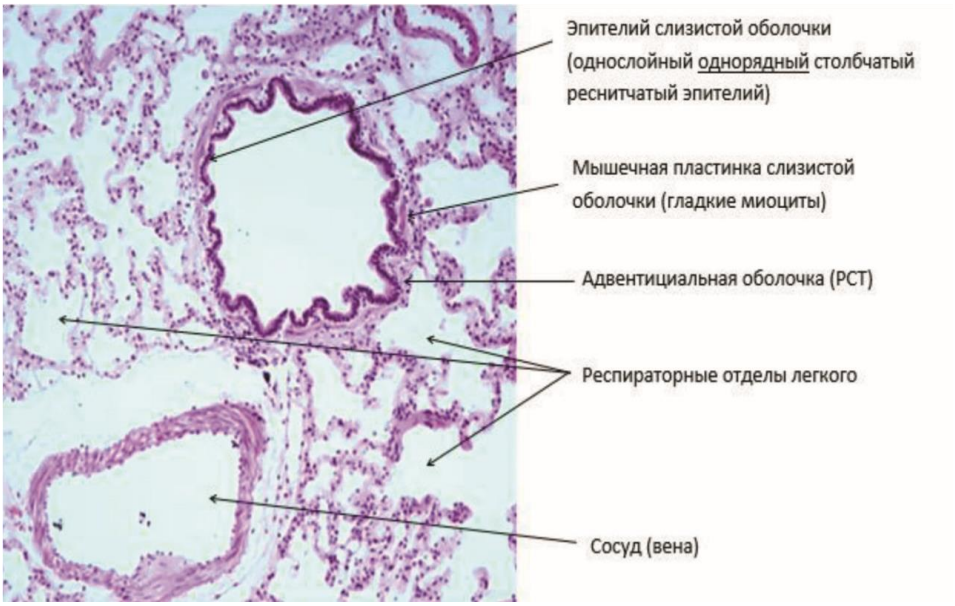

Рис. 399. Гистологическое строение мелкого бронха.
Окраска: гематоксилином и эозином. Ув. 100

2. **собственная пластинка слизистой**:
   - основа – РСТ;
   - производное мезенхимы.
3. **мышечная пластинка слизистой**:
   - относительно наиболее развита;
   - висцеральная гладкомышечная ткань;
   - источник развития – мезенхима.

Медицинское значение: при бронхиальной астме именно спазм этих мышечных клеток участвует в уменьшении просветов мелких бронхов (относительно наиболее выраженный слой в слизистой именно здесь), что ведет к обструкции дыхательных путей, развитию у больного приступа характерной одышки (рис. 185).

Подслизистая основа (оболочка):
- ее нет;
- а значит при микроскопии в стенке не видно собственных желез.

Волокнисто-хрящевая оболочка:
- ее так же нет;
- а значит при микроскопии в стенке не видно хрящевых пластинок.

Наружная оболочка:
- адвентициальная оболочка;
- в основе – РСТ;
- источник развития – мезенхима.

Функции воздухоносных путей:

1. продвижение воздуха;
2. согревание (слизистая с сосудами);
3. увлажнение (собственные железы, бокаловидные клетки);
4. очищение от пыли и микробов (волоски, собственные железы, макрофаги).

РЕСПИРАТОРНЫЙ ОТДЕЛ – АЦИНУС

Общие сведения:
- ацинус является морфо-функциональной единицей легкого.
- в одной дольке легкого – 18 ацинусов (рис. 400).

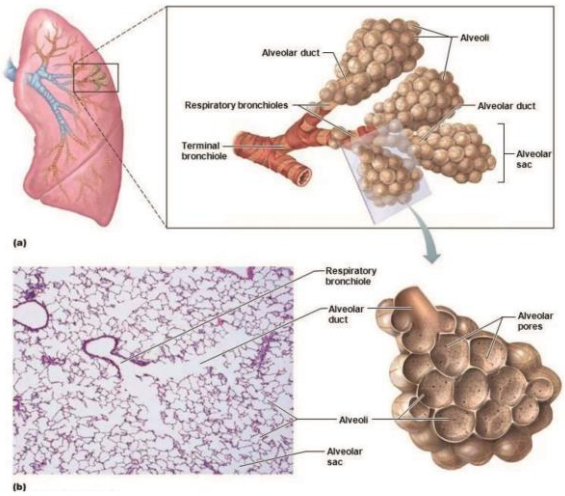

Рис. 400*. Расположение ацинусов в дольке легкого

Ацинус висит на **терминальной бронхиоле:**
- диаметр бронхиолы до 0,5 мм;

Терминальная бронхиола:

Выделяют две оболочки (рис. 401):

I. Слизистая оболочка:

1. **эпителиальный слой:**

- однослойный однорядный кубический реснитчатый эпителий;
- отсутствуют бокаловидные клетки;
- отсутствуют вставочные клетки;
- источник развития: прехордальная пластинка эктодермы.

2. **собственная пластинка слизистой**:
- ее основа – РСТ;
- источник развития – мезенхима.

3. **мышечная пластинка слизистой**:
- отдельные гладкомышечные клетки;
- висцеральная гладко-мышечная ткань;
- источник развития – мезенхима.

II. Адвентициальная оболочка:
- наружная оболочка;
- ее основа – РСТ;
- источник развития – мезенхима.

В ацинус входит (рис. 400, 401):
1. респираторная бронхиола;
2. альвеолярные ходы;
3. альвеолярные мешочки;
4. альвеолы.

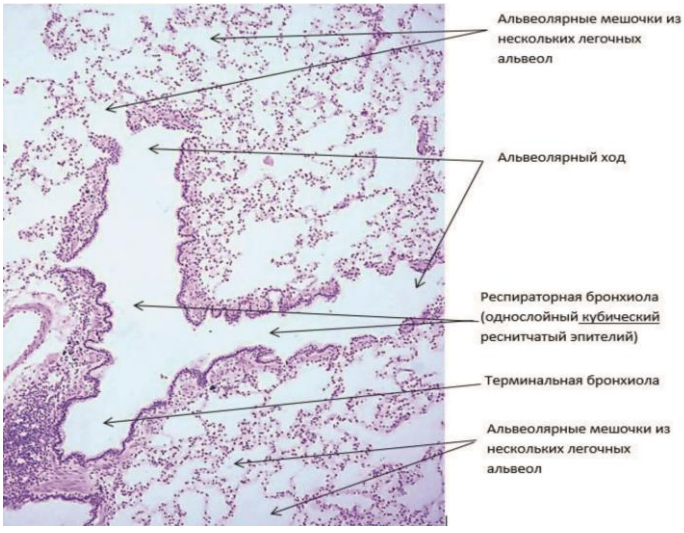

Рис. 401. Гистологическое строение элементов ацинуса легкого.
Окраска: гематоксилином и эозином. Ув. 100

Респираторная бронхиола (рис. 401):
Строение стенки:
I. Слизистая оболочка:
1. **эпителиальный слой**:
- однослойный однорядный кубический реснитчатый эпителий:
- его особенность – наличие множества бронхиолярных экзокриноцитов (клеток Клара);
- источник развития: прехордальная пластинка эктодермы.
2. **собственная пластинка слизистой**:
- ее основа – РСТ;
- источник развития – мезенхима.
3. **мышечная пластинка слизистой**:
- отдельные гладкомышечные клетки;
- источник развития – мезенхима.

II. Адвентициальная оболочка:
- наружная оболочка;
- ее основа – РСТ;
- источник развития – мезенхима.

В стенке респираторной бронхиолы встречаются отдельные альвеолы.

Альвеолярный ход (рис. 401):

Строение стенки:
- стенка преимущественно состоит из альвеол;
- и только в области устьев альвеол сохраняется однослойный однорядный кубический эпителий;
- в собственной пластинке много эластических волокон и сохраняются гладкомышечные клетки. В этом месте слизистая выступает в просвет хода булавовидным выпячиванием.

Альвеолярный мешочек:
- слепое расширение в конце ацинуса, состоящее из нескольких альвеол.

Альвеола (рис. 402):
- общее их количество в легком – до 500 млн шт.;
- площадь – около 150 кв.м.;
- имеют вид пузырька диаметром до 300 мкм;

Внутреннюю поверхность альвеолы выстилают:

1. **пневмоциты I типа**:

- это респираторные эпителиоциты;

2. **пневмоциты II типа**:

- это большие (гранулярные) эпителиоциты;

3. альвеолярные макрофаги.

Пневмоциты I типа:

- плоская эпителиальная клетка (рис. 402, рис. 403);
- их 95% всех клеток альвеолы;
- в цитоплазме – бедны органеллами;
- на поверхности плазмолеммы многочисленные цитоплазматические выросты – микроворсинки для увеличения площади.

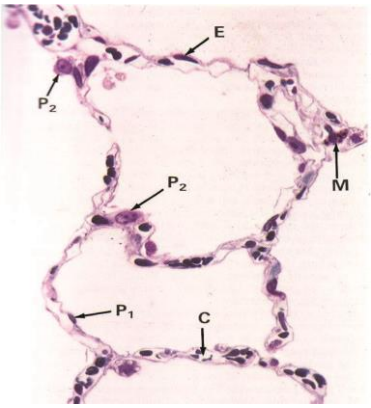

Рис. 402*. Гистологическое строение альвеолы легкого: Р1 – пневмоцит I типа; Р2 – пневмоцит II типа; М – альвеолярный макрофаг. Окраска: гематоксилином и эозином. Ув. 900

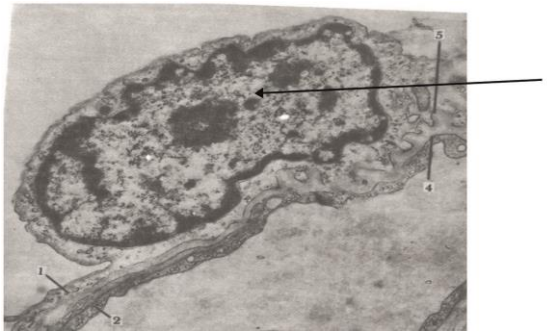

Рис. 403. Электронно-микроскопическое строение пневмоцита I типа.
Ядро клетки обозначено стрелкой. Ув. 5000

Функция:

1. основной компонент аэрогематического барьера;
2. обеспечивают транспорт газов.

Пневмоциты II типа:

- клетки кубической формы (рис. 402, 404);
- в цитоплазме много гранул диаметром 1-2 мкм, содержащих пластинчатые тельца из фосфолипидов;
- имеются органеллы общего значения, хорошо развита агранулярная эндоплазматическая сеть;

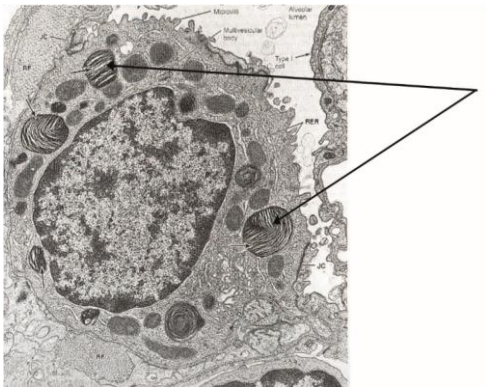

Рис. 404. Электронно- микроскопическое строение пневмоцита II типа.
Гранулы с фосфолипидами обозначены стрелками. Ув. 5000

Функция: при выделении гранул на поверхности эпителиоцитов образуется мембранная фаза сурфактанта.

Альвеолярные макрофаги (рис. 405):

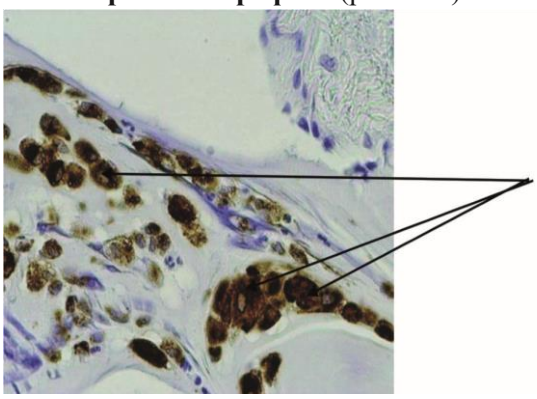

Рис. 405. Макрофаги в стенке альвеолы (обозначены стрелками).
Иммуногистохимическое исследование. Ув. 400

- клетки из системы фагоцитирующих мононуклеаров;
- источник развития – мезенхима.

Сурфактант (рис. 406):

- вещество липопротеидной природы;
- располагается на поверхности эпителиоцитов альвеол; Состоит из двух фаз:

1. **жидкой:**

- у поверхности альвеолы;
- содержит гликопротеиды;
- секретируют бронхиолярные экзокриноциты (клетки Клара).

2. **мембранной** фазы:

- это пленки фосфолипидов;
- секретируют пневмоциты II типа.

Функция сурфактанта: поддерживает форму альвеол, препятствует их спадению.

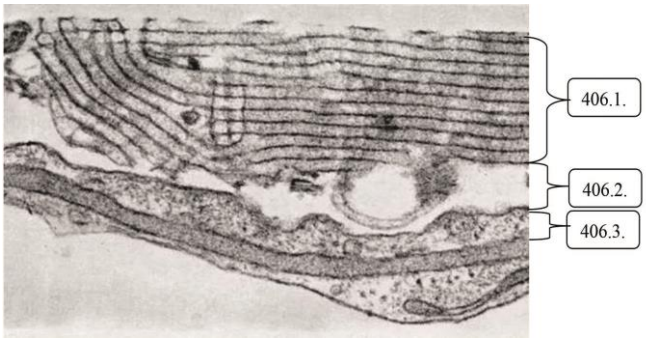

Рис. 406*. Строение сурфактанта: 406.1. – мембранная фаза; 406.2. – жидкая фаза; 406.3. – цитоплазма пневмоцита I типа. Электронно- микроскопическое исследование. Ув. 15000

Понятие об аэрогематическом барьере:

Включает в себя, начиная с просвета альвеолы (рис. 406):

1. сурфактант;
2. цитоплазму пневмоцита I типа;
3. единую базальную мембрану;
4. цитоплазму эндотелиоцита кровеносного капилляра.

Понятие о BALT:

- это бронхоассоциированная лимфоидная ткань (рис. 407);

- лимфоидная ткань, сосредоточенная в стенке бронхов.
- состоит из:

1. **лимфоидных узелков** – В-зависимая зона (CD20+ лимфоциты);
2. **парафолликулярных участков** – Т-зависимая зона (CD3+ лимфоциты);

Над лимфоидными узелками – уплощенный нереснитчатый эпителий:

- с высокой пиноцитозной активностью;

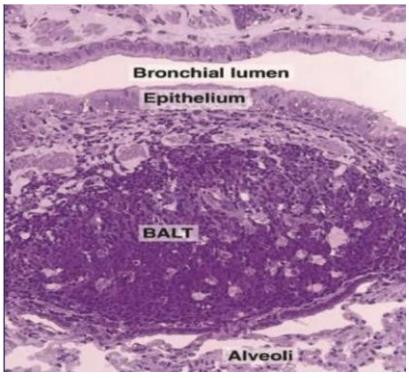

Рис. 407*. Гистологическое строение бронх-ассоциированной лимфоидной ткани – BALT. Лимфоидный узелок под респираторным эпителием обозначен стрелкой. Окраска: гематоксилином и эозином. Ув. 400

- содержит много дендритных клеток – это в основном антиген-презентирующие клетки.

Источники развития тканей органов дыхания (рис. 408):

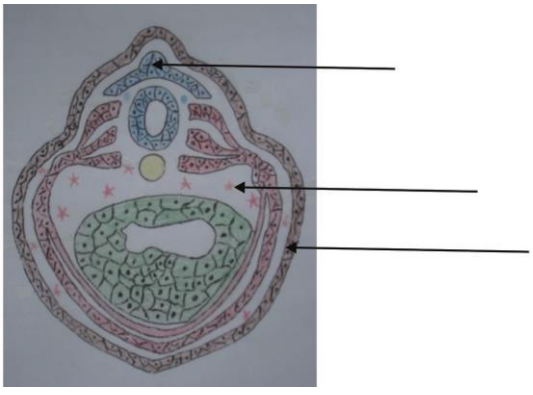

Рис. 408. Срез зародыша на стадии осевого комплекса зачатков органов. Эктодерма, мезенхима, ганглиозная пластинка отмечены стрелками. Оригинальный рисунок

Рекомендуемые электронно- образовательные ресурсы по теме:

1. **электронно-образовательный ресурс** по гистологическим препаратам:

№ 37 – «Трахея»; ссылка:

https://www.youtube.com/watch?v=nEXqZkL63ug&t=48s

№ 38 – «Легкое»; ссылка:

https://www.youtube.com/watch?v=hHg1sbY8I3I&t=439s

2. **учебные фильмы**:

2.1. «Иммунная система верхних дыхательных путей», ссылка:

https://www.youtube.com/watch?v=oxLlqgITzZk&t=275s

2.2. «Иммунная система легких», ссылка:

https://www.youtube.com/watch?v=Db93WNe5-wg&t=240s

2.3. «Как работают голосовые связки», ссылка:

https://www.youtube.com/watch?v=tLW1nHYfwlg&t=16s

1. **интерактивные аудио- видеолекции** (ДОТ):

№ 22 – «Органы дыхательной системы. Гистологическое строение», ссылка: https://www.youtube.com/watch?v=AXDRv3T-PRI&t=26s

8. МОЧЕВАЯ СИСТЕМА

- органы образования и выведения мочи (рис. 409).

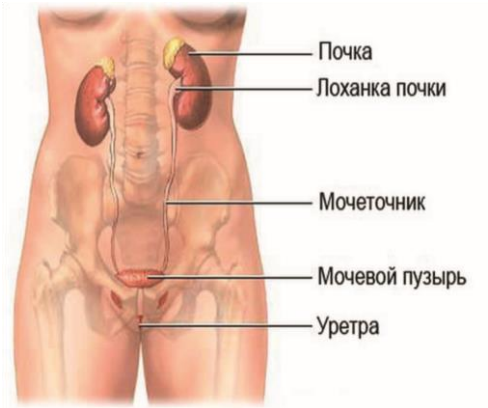

Рис. 409*. Схема строения мочевых органов

Классификация:

1. орган мочеобразования:
   1.1. почка;

2. мочевыводящие органы:
   2.1. чашечки;
   2.2. лоханки;
   2.3. мочеточники;
   2.4. мочевой пузырь;
   2.5. мочеиспускательный канал (уретра).

Источники развития мочевых органов

1. **нефрогонотом** (ножки сомитов) – часть мезодермы – среднего листка (рис. 410):

а. сегментированная часть – краниальный и туловищный отдел зародыша – дает мезонефральный проток (**предпочка**) – развивается эпителий:

- почечной лоханки;
- чашечек;
- собирательных трубок.

б. несегментированная часть – каудальный отдел зародыша – дает нефрогенную ткань (**окончательная почка**) – развивается эпителий:

- мочевые канальцы;
- эпителий капсулы почечного тельца.

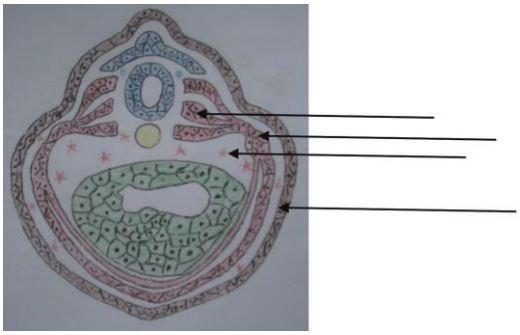

Рис. 410. Срез зародыша на стадии осевого комплекса зачатков органов. Эктодерма, мезенхима, нефрогонотом (ножки сомитов), миотом отмечены стрелками. Оригинальный рисунок

Медицинское значение: вследствие особенностей развития, так как в процессе развития должны состыковаться почечные канальцы и собирательные трубки, т.к. они из разных частей нефрогонотома (рис. 411), могут возникать пороки развития (не состыковка канальцев и собирательных трубок), приводящие к нарушению оттока образующейся мочи в канальцах и образованию в паренхиме почек полостей (гидронефроз, рис. 412).

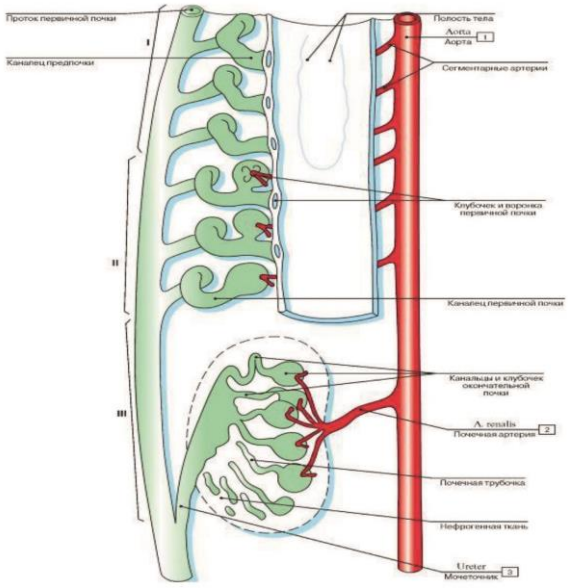

Рис. 411*. Формирование канальцевой системы оттока мочи из сегментированной (II) и несегментированной (III) части нефрогонотома

Рис. 412*. Последствия нарушения формирования оттока мочи из мочевых канальцев – гидронефроз почки. Патологоанатомический препарат

2. **мезенхима:**
- соединительная ткань;
- гладкомышечная ткань;
- интерстициальные клетки почки.

3. **эктодерма** – переходный эпителий (уротелий).

8.1. ПОЧКА

Общие сведения:

На фронтальном разрезе почки выделяют (рис. 413):

1. наружное – корковое вещество почки;

- расположено под капсулой.

2. внутреннее – мозговое вещество почки:

- разделено на 15–20 почечных пирамид, между которыми проникают отроги коркового вещества;
- основание пирамид обращено к наружной поверхности почки, а вершина – направлена к почечным воротам, заканчивается почечным сосочком.

Граница между корковым и мозговым веществом прослеживается по линии, соединяющей основания пирамид. Гистологически здесь имеется тонкая прослойка соединительной ткани, в которой проходят сосуды и нервы.

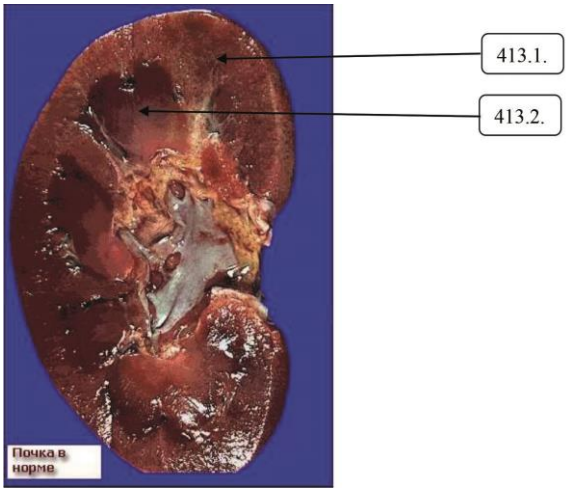

Рис. 413*. Анатомический препарат почки. Фрональный разрез.
413.1. – корковое; 413.2. – мозговое вещество

Гистологическое строение (рис. 414):

Спереди почка покрыта брюшиной – это **серозная оболочка**:

В ней выделяют два слоя:

1. **мезотелий:**

- однослойный плоский эпителий;
- источник развития – висцеральный листок спланхнотома;

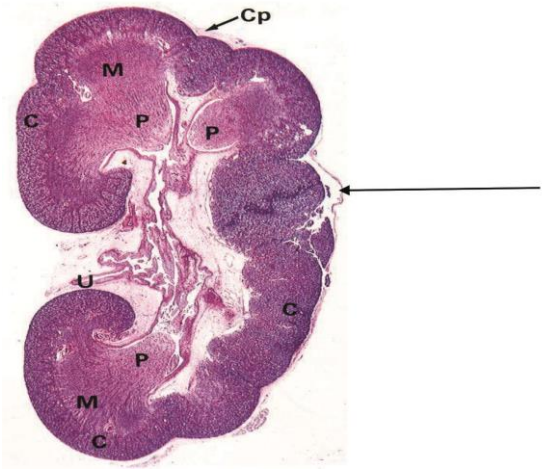

Рис. 414*. Гистологический препарат почки. Фрональный разрез. С – корковое;
М – мозговое вещество; Р – пирамиды. Серозная оболочка обозначена стрелкой.
Окраска: гематоксилином и эозином. Ув. 2

2. **собственная пластика**:

- основа – рыхлая соединительная ткань;

- источник развития – мезенхима.

Строение органа:

Орган паренхиматозный – состоит из стромы и паренхимы.

Строма:

Компоненты:

1. **фиброзная капсула** (рис. 415):

- из плотной неоформленной соединительной ткани;

- толщиной 1–2 мм.

1. не дольчатый орган, поскольку от капсулы внутрь органа отходят **соединительно-тканные прослойки** из рыхлой соединительной ткани.

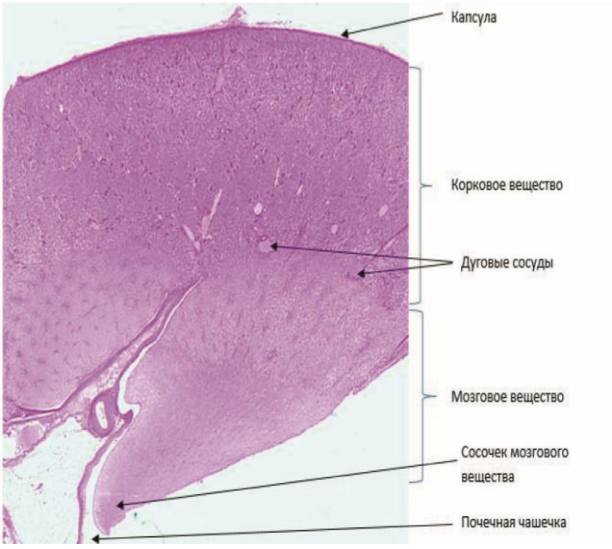

Рис. 415. Гистологический препарат почки, фрональный разрез.
Окраска: гематоксилином и эозином. Ув. 100

В соединительной ткани мозгового вещества встречаются **интерстициальные клетки:**

- отростчатой (звездчатой) формы (рис. 416);

- своей длинной осью отростки ориентированы перпендикулярно к почечным канальцам и собирательным трубкам;

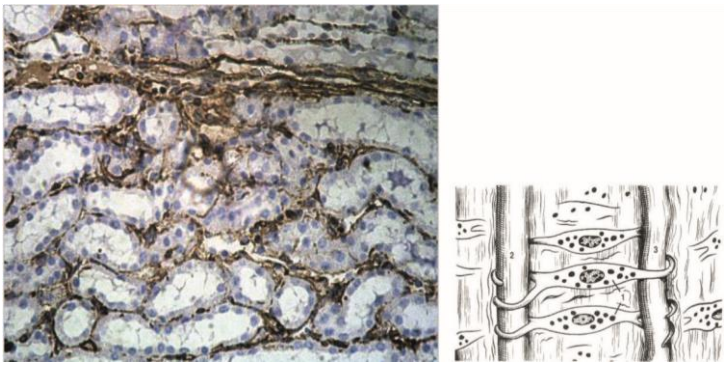

Рис. 416. Итерстициальные клетки в прослойках рыхлой соединительной ткани почки. Иммуногистохимическое исследование, Ув. 200.
Схема строения и расположения интерстициальных клеток

Функция: выработка почечных простогландинов. Физиологическое действие простогландинов:

1. снижение системного АД;
2. уменьшение обратного всасывания (реабсорбции) натрия в канальцах почек.

Источник развития всех компонентов стромы - мезенхима.

Медицинское значение: при воспалении в соединительной ткани почек (пиелонефрит) процесс постепенно захватывает и чашечно-лоханочную систему, поэтому в моче появляются лейкоциты, моча становится мутной.

Паренхима:

- представлена эпителиальными **нефронами.**

Нефрон - является морфо-функциональной единицей почки (рис. 417):

- в почке находится около 1 млн нефронов;
- общая протяженность нефронов около 100 км;
- общая площадь стенок – 15 кв.м. (для сравнения - площадь всего человеческого тела около 2 кв. м.).

Нефрон состоит из следующих частей:

I. Почечное тельце.

II. Мочевой каналец:

1. Проксимальный каналец:
   1.1. извитой;
   1.2. прямой.

2. Тонкий каналец (петля нефрона):
   2.1. нисходящая часть;
   2.2. восходящая часть.
3. Дистальный каналец:
   3.1. прямой.
   3.2. извитой.

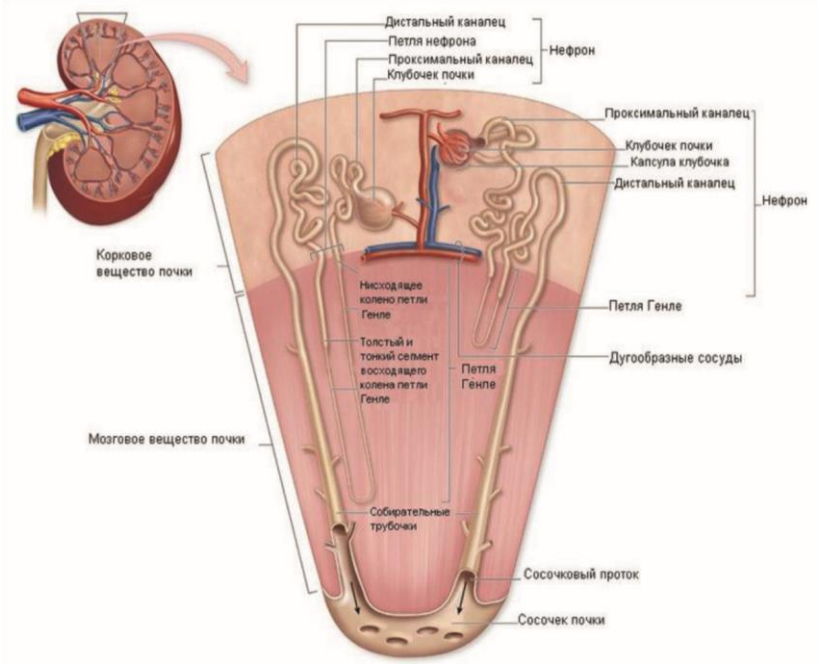

Рис. 417*. Схема расположения отделов нефрона в почке

Собирательные трубки относятся уже к мочеотводящим путям и не входят в нефрон.

Почечное тельце (рис. 418):

- только в корковом веществе (рис. 417);
- овальной формы;
- диаметром до 300 мкм;

Состоит из двух компонентов:

1. эпителиальная капсула – снаружи;
2. сосудистый клубочек – внутри.

Эпителиальная капсула:

- образует две стенки – т.н. «двустенная чаша»:

а. **внутренняя стенка**:

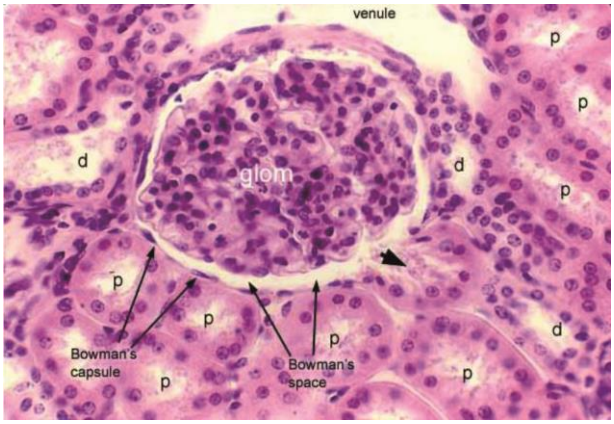

Рис. 418. Гистологический препарат почки: почечное тельце. Вокруг почечного тельца поперечные срезы проксимальных (p) и дистальных (d) канальцев. Окраска: гематоксилином и эозином. Ув 400

- из однослойного плоского эпителия;
- плотно срастается с сосудистым клубочком.

б. **наружная стенка**:

- однослойный плоский эпителий, который постепенно у перехода в каналец становится кубическим;
- переходит в эпителий проксимального канальца нефрона.

в. **полость**

- между стенками.

Сосудистый клубочек (гломерула – клубочек, рис. 417, рис. 418):

- представлен кровеносными (висцерального типа) капиллярами, образующими клубочковую капиллярную сеть;
- сеть образуется в результате деления приносящей артериолы, затем собирается в выносящую артериолу;

Медицинское значение: диаметр выносящей артериолы значительно меньше приносящей, что создает повышенное артериальное давление в капиллярах клубочка – 60–70 мм рт.ст. – это т.н. «фильтрационное давление», обеспечивающее процесс фильтрации в почечном тельце.

Структурные элементы почечного тельца (со стороны крови):

1. эндотелиальные клетки;
2. базальная мембрана;
3. эпителиальные клетки капсулы – подоциты;
4. гломерулярная фильтрационная мембрана;
5. мезангиоциты.

Первые 4 элемента участвуют в формировании почечного фильтра (рис. 419).

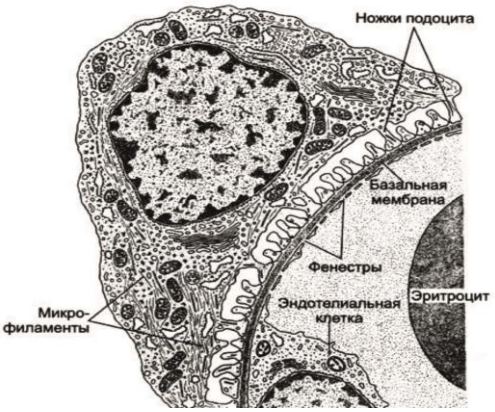

Рис. 419*. Схема строения почечного фильтра

Эндотелиальные клетки:

Свойства:

- плоская форма клеток;
- наличие фенестр, пор диаметром до 0,1 мкм в теле клеток – «фенестрированный эндотелиоцит».

Базальная мембрана (рис. 419)

Свойства:

1. непрерывность;
2. трехслойность – при электронной микроскопии видны два светлых слоя и темный;
3. единство:

- общая для эндотелия и подоцитов;
- более толстая, чем обычно.

Подоциты (подос – нога):

- крупные плоские клетки эпителиальной природы (рис. 419, 420);
- от базальной поверхности тела клетки отходит несколько – 2–3 широких отростка – цитотрабекулы, от которых в свою очередь к базальной мембране отходят многочисленные мелкие отростки – цитоподии;

Функции:

1. компонент почечного фильтра;
2. синтез гломерулярной фильтрационной мембраны.

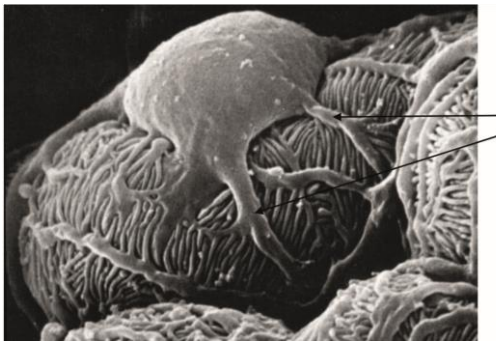

Рис. 420. Строение подоцита. Цитотрабекула обозначена стрелкой.
Сканирующая электронная микроскопия. Ув. 15.000

Между подоцитом и базальной мембраной образуется система щелей, затянутых **гломерулярной фильтрационной мембраной** (рис. 421):

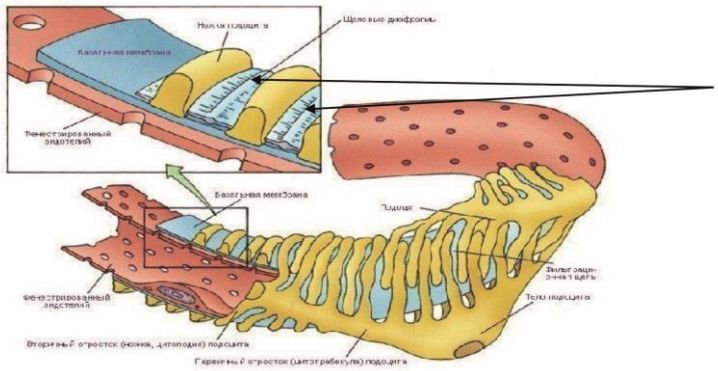

Рис. 421*. Строение почечного фильтра: гломерулярная фильтрационная мембрана обозначена стрелками

- производное подоцитов;
- микрофибриллы мембраны переплетаются и образуют сеть, с диаметром ячеек которой до 7 нм (для примера - молекула сывороточного альбумина – около 3,6 нм).

Три барьера почечного фильтра:

1. **структурный**:
   - описан выше.

2. **функциональный**:

- связан с гемодинамическим фактором (определяется системным артериальным давлением);

Медицинское значение: при снижении системного АД ниже 40 мм рт.ст., останавливается процесс фильтрации, образование мочи, развивается состояние анурии.

3. **электростатический**:

- связан с отрицательным зарядом гломерулярной стенки;
- создается гликокаликсом эндотелия;
- ограничивает прохождение однополюсно заряженных макромолекул плазмы.

Медицинское значение: создает условия для прилипания к ней противоположно заряженных молекул (вирусы, бактерии).

Мезангиоциты:

- располагаются между петлями капилляров (рис. 422);
- отросчатая форма;
- крупное ядро;
- бедная органеллами;
- цитоплазма содержит много мелких гранул;

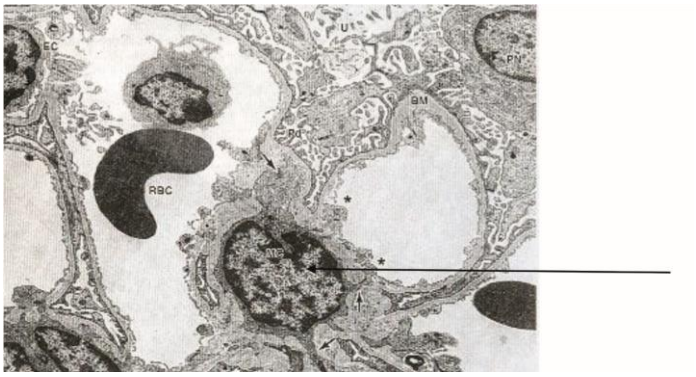

Рис. 422. Мезангиоцит (отмечен стрелкой) между петлями капилляров в сосудистом клубочке. Электронная микроскопия. Ув. 3000

Функции:

1. образуют поддерживающий остов сосудистого клубочка;
2. вырабатывают эритропоэтин, отвечающий за регуляцию выработки эритроцитов (эритропоэз) в костном мозге;
3. проявляют способность к волокнообразованию в условиях воспаления.

Медицинское значение:

при развитии гломерулонефрита:

1. из-за повреждения почечного фильтра в моче появляются форменные элементы и крупномолекулярные белки – моча становится цвета «мясных помоев»;
2. из-за отложения волокон в полости почечного тельца развивается его склероз (рис. 423), постепенно снижается фильтрационная функция клубочков с развитием клинических признаков почечной недостаточности;
3. при развитии почечной недостаточности страдает функция мезангиальных клеток, уменьшается выработка эритропоэтина, снижается количество эритроцитов в крови (анемия). У таких пациентов развивается анемия, которая проявляется бледностью кожных покровов и слизистых оболочек.

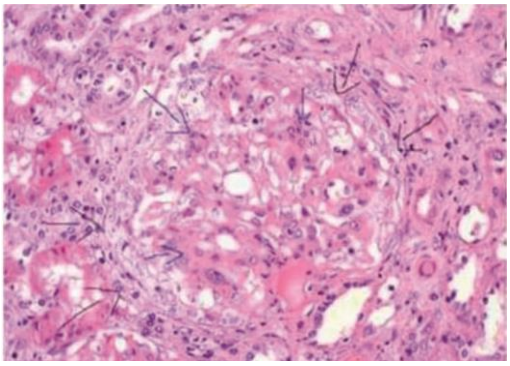

Рис. 423. Склероз почечного тельца. Полость тельца заполнена вновь образованными волокнами (обозначены стрелками). Окраска: гематоксилином и эозином. Ув. 200

Функции почечного тельца:

I фаза мочеобразования – фильтрация:

- образование первичной мочи (это плазма крови минус крупномолекулярные белки);
- в сутки образуется до 170 л первичной мочи;
- фильтрат поступает в полость капсулы и стекает в мочевой каналец.

Мочевой каналец

Проксимальный каналец (рис. 417-419, рис. 424):

- расположен в корковом веществе;

- сначала образует извитой каналец, петли которого располагаются у почечного тельца, из которого они исходят, а затем – прямой, направляющийся к мозговому веществу;

- на срезе самые многочисленные (так как самый длинный) в виде косых и поперечных сечений;

- длина до 15 мм, диаметр до 60 мкм;

- внутренний просвет узкий, неправильной формы;

- эпителий канальца однослойный, однорядный, столбчатый, каемчатый;

- ядра клеток круглые, лежат ближе к базальной части;

- цитоплазма оксифильная, выглядит мутной из-за большого количества включений (проявление процесса реабсорбции);

- на апикальной поверхности клеток расположены микроворсинки (7,5 тыс. на клетку) – увеличение площади поверхности клетки (проявление активного транспорта веществ);

- в базальной части – выраженная базальная исчерченность за счет складок плазмолеммы (базальные инвагинации и расположенных между ними митохондрий - морфологическое проявление активности транспорта веществ клеткой);

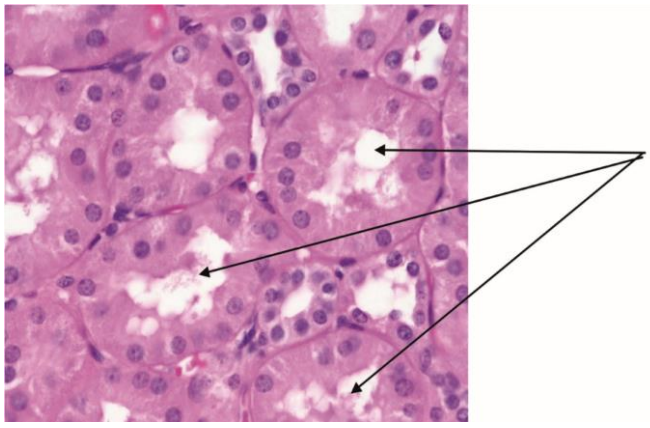

Рис. 424. Проксимальные извитые канальцы на поперечных срезах обозначены стрелками. Окраска: гематоксилином и эозином. Ув. 900

Функция канальца:

- **вторая фаза мочеобразования** – **реабсорбция** (обратное всасывание) веществ:

1. облигатная (обязательная – есть ферментативные системы переноса веществ)

- реабсорбция глюкозы, аминокислот, витаминов;

2. всасывается 70% воды, калий, натрий;

- начало формирования вторичной мочи.

Тонкий каналец:

- в мозговом веществе почки (рис. 417, рис. 425);
- радиально расположены на срезах, петля – поперечные срезы;
- выделяют две части:

1. нисходящая;
2. восходящая.

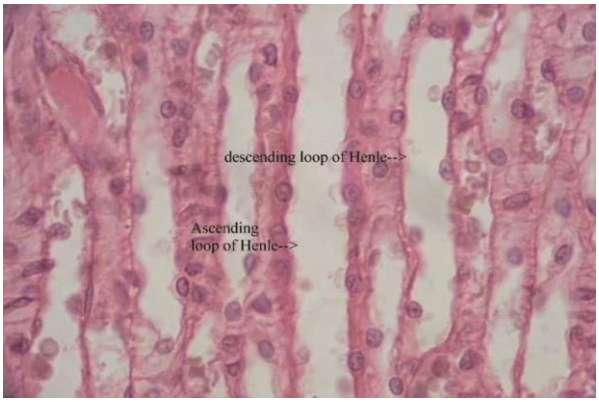

Рис. 425. Мозговое вещество почки: нисходящий и восходящий отделы тонкого канальца на продольных срезах. Окраска: гематоксилином и эозином. Ув. 600

Нисходящая часть:

- расположена исключительно в мозговом веществе (рис. 425);
- прямой каналец, диаметром до 15 мкм;
- стенка: эпителий однослойный, плоский,
- ядро эпителиоцитов выпячивает плазмолемму в просвет канальца;
- цитоплазма слабоокрашенная, светлая;
- бедная органеллами;
- образует петлю Генле, затем возвращается обратно в корковое вещество;

Функция: пассивное всасывание воды (факультативное – нет специальных транспортных систем, осуществляется за счет высокой осмолярности окружающей соединительной ткани (обеспечивают электролиты).

Петля Генле (рис. 417, 426);

- расположена исключительно в мозговом веществе;

- место изгиба тонкого канальца;
- попадает в гистологическом препарате исключительно в виде поперечных срезов.

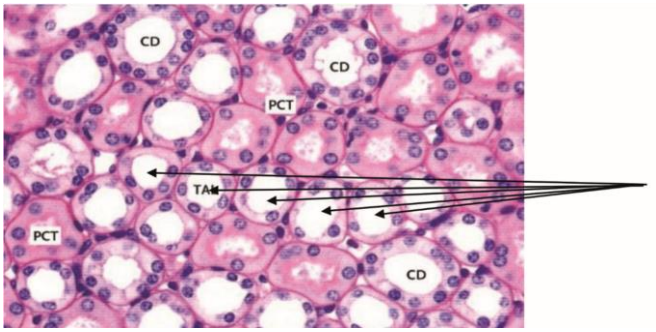

Рис. 426. Мозговое вещество почки: петля Генле тонкого канальца на поперечных срезах обозначена стрелками. Окраска: гематоксилином и эозином. Ув. 600

Восходящая часть (рис. 425):

- расположена исключительно в мозговом веществе;
- прямой каналец;
- диаметр до 30 мкм;
- стенка: эпителий однослойный, однорядный, кубический;
- по строению напоминает дистальный каналец;

Функции:

1. реабсорбция натрия под контролем альдостерона (вырабатывается в клубочковой зоне коры надпочечников).
2. создание высокой осмолярности соединительной ткани вокруг нисходящей части тонкого канальца (рис. 427).

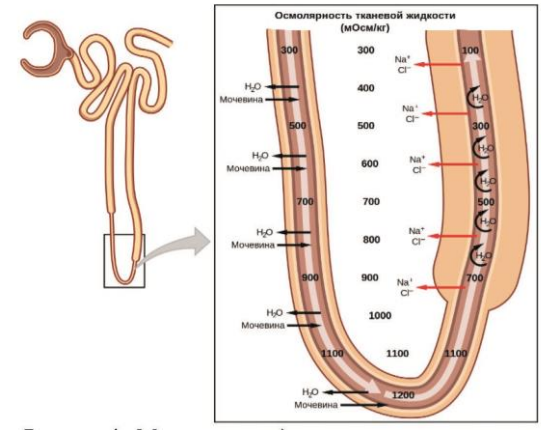

Рис. 427*. Механизм создания высокой осмолярности соединительной ткани

Дистальный каналец (рис. 428):

- расположен в корковом веществе;
- сначала прямой, затем извитой эпителиальный каналец,
- непостоянного диаметра от 30 до 50 мкм;
- длиной до 4–5 мм;
- эпителий однослойный, однорядный, кубический;
- светлая цитоплазма клеток;
- в клетках выраженная базальная исчерченность;

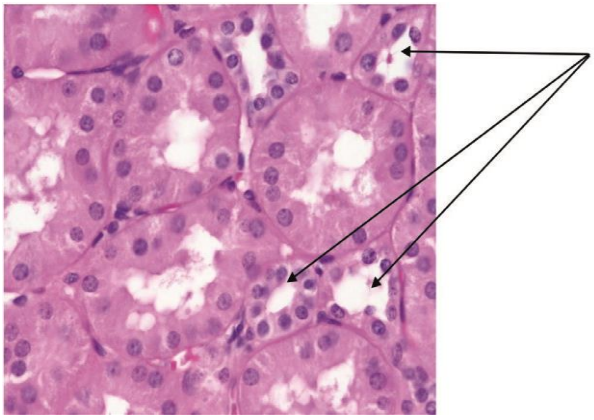

Рис. 428. Дистальные извитые канальцы на поперечных срезах, расположенные между проксимальных – обозначены стрелками. Окраска: гематоксилином и эозином. Ув. 900

Функции:

1. факультативная реабсорбция воды;
2. облигатная реабсорбция натрия под контролем альдостерона (вырабатывается в клубочковой зоне коры надпочечников).

Собирательная трубка (рис. 417, рис. 429):

- уже не относится к нефрону;
- в нее впадает дистальный каналец;
- встречается и в корковом и мозговом веществе;
- это крупные трубки до 80 мкм диаметром, с широкими просветами;
- в препарате расположены радиально, срезы попадают продольные;
- стенка: выстлана однослойным, однорядным, столбчатым эпителием:

Клетки в стенке двух видов (рис. 429):

1. **светлые клетки**:

- основные;

- сначала кубические, затем – призматические;
- бледно окрашенные клетки (за счет реабсорбции воды).
- сохраняются микроворсинки на апикальной плазмолемме;
- умеренно выраженная базальная исчерченность;
- четкие границы между клетками.

2. **темные клетки**:

- по структуре напоминают париетальные клетки желез желудка (также осуществляют синтез хлоридов);

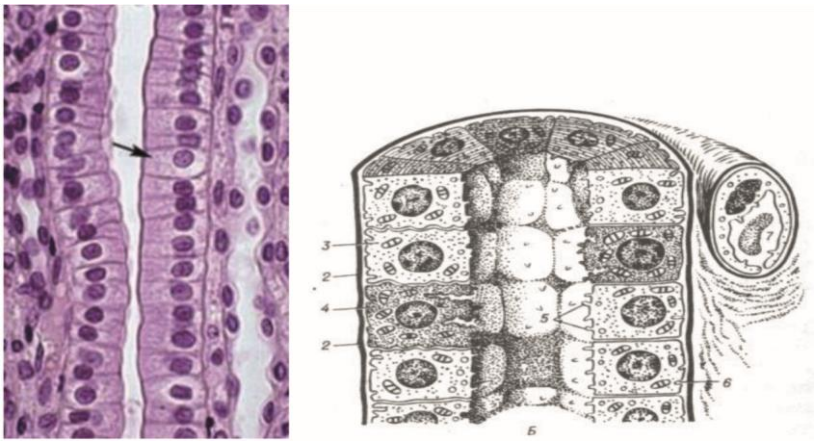

Рис. 429. Собирательная трубка на продольном срезе. Окраска: гематоксилином и эозином. Ув. 900. Схема строения собирательной трубки, светлые и темные клетки в стенке.

Функция собирательных трубок:

1. III фаза мочеобразования:
- секреторная;
- обеспечивают темные клетки;
- подкисление мочи (тормозит развитие микроорганизмов в моче);

2. облигатное всасывание воды:
- обеспечивают светлые клетки;

Регулируется вазопрессином (антидиуретический гормон, вырабатывается в переднем гипоталамусе – накапливается в задней доле гипофиза.

В результате 3 фаз мочеобразования в нефроне и собирательных трубках формируется окончательная моча. Ее вырабатывается почками около 1,5 литров в сутки.

Собирательные трубки в мозговом веществе сливаются и образуют **сосочковый проток** (рис. 430),

- проток открывается на вершине пирамид отверстиями почечного сосочка (10–25 шт.) в **малые почечные чашечки** (8–10);

- чашечки объединяются по 2–3 и образуют б**ольшие чашечки**;

- чашечки в числе трех (верхняя, средняя, нижняя) открываются в **почечную лоханку**, переходящую в **мочеточник**.

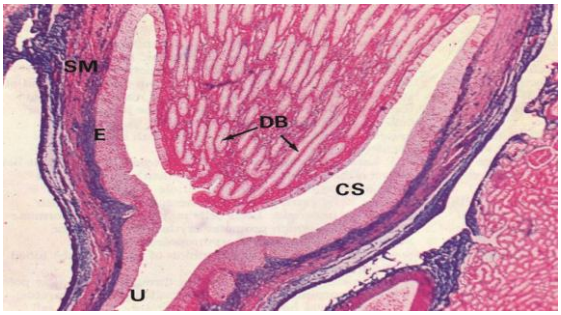

Рис. 430*. Чашечно-лоханочная система почки. Сосочковый проток (DB) на вершине пирамид открывается отверстиями почечного сосочка в малые почечные чашечки (CS). Окраска: гематоксилином и эозином. Ув. 40

Медицинское значение: наиболее часто в чашечно-лоханочной системе формируются мочевые камни, чаще всего как последствие ранее перенесенных воспалительных заболеваний, с нарушением оттока мочи и развитием мочекаменной болезни.

Выделяют два вида нефронов (рис. 431):

1. корковые;
2. околомозговые (юкстамедуллярные).

Корковые нефроны:

- их около 80%; особенности

1. все отделы нефрона располагаются в корковом веществе, лишь тонкий каналец заходит в мозговое вещество;
2. приносящая артериола клубочка почечного тельца в 3 раза большего диаметра, чем выносящая;
3. выносящая артериола после выхода из почечного тельца идет вдоль канальца того же нефрона, далее вновь распадается уже на вторичную капиллярную сеть, которая оплетает мочевые канальцы и обеспечивает процесс реабсорбции.

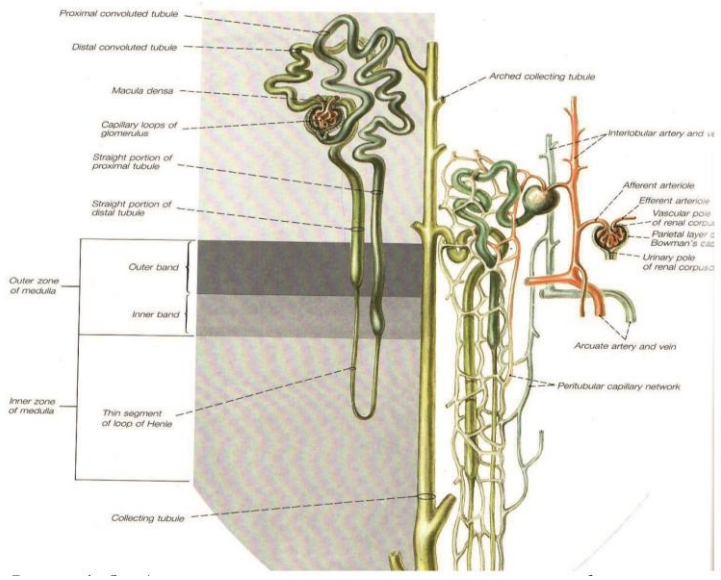

Рис. 431*. Особенности строения корковых и околомозговых нефронов

Околомозговые нефроны:

- их около 20%;

Особенности (рис. 431):

1. почечные тельца лежат в корковом веществе, на границе с мозговым;
2. почечные тельца более крупные, до 500 мкм;
3. прямые и тонкий канальцы расположены в мозговом веществе;
4. приносящая и выносящая артериолы почечного тельца одинакового диаметра – нет разности давления, а значит – нет фильтрации;
5. выносящие артериолы не дают вторичную капиллярную сеть, а сразу впадают в дуговые вены – выполняя роль шунта, обеспечивая сброс крови при необходимости снижения функционирования корковых нефронов (ночной диурез, «маршевая анурия»).

ЭНДОКРИННЫЙ АППАРАТ ПОЧКИ

Относят:

1. юкстагломерулярный аппарат;
2. простагландиновый (интерстициальные клетки);
3. эритропоэтиновый (мезангиальные клетки).

Юкстагломерулярный (околоклубочковый) комплекс – ЮГА:

- дословный перевод: юкста – около, гломерула – клубочек.

Почечное тельце имеет два полюса (рис. 432):

1. сосудистый – где входит приносящая и выносящая артериолы;
2. мочевой – где отходит извитой проксимальный каналец.

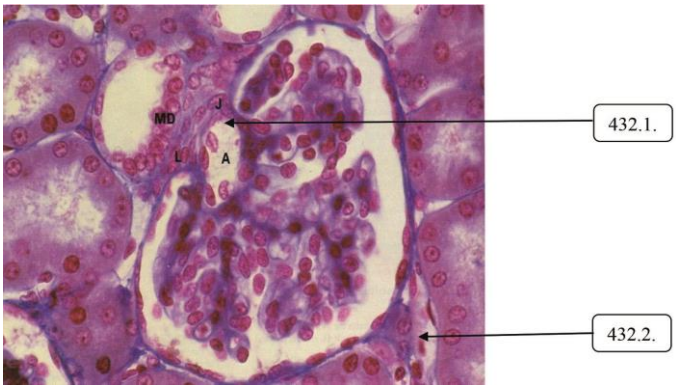

Рис. 432. Почечное тельце: 432.1. – сосудистый полюс;
432.2. – мочевой полюс. Окраска: гематоксилином и эозином. Ув. 600

ЮГА – комплекс структур в области сосудистого полюса почечного тельца, между приносящей и выносящей артериолами и стенкой дистального извитого канальца этого же нефрона.

Структурные компоненты ЮГА:

1. «плотное пятно»;
2. миоидный эндокриноцит (юкстагломерулярные клетки);
3. юкставаскулярные клетки;

«Плотное пятно» (рис. 433):

- видоизмененные эпителиальные клетки в стенке дистального извитого канальца, в районе контакта его с почечным тельцем (между приносящей и выносящей артериолами).

Особенности строения клеток плотного пятна (по сравнению с обычными клетками дистальных канальцев):

1. ядра клеток плотно прилежат друг к другу (т.к. клетки более узкие);
2. большая высота клеток – призматические;
3. базофильная цитоплазма;
4. инверсия комплекса Гольджи – в обычной клетке – комплекс расположен в апикальной части клетки, в пятне – в под ядром, в базальной;

5. отсутствует базальная исчерченность;
6. базальная мембрана под клетками очень тонкая;

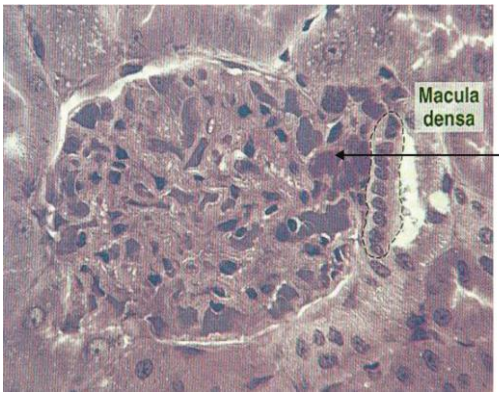

Рис. 433. Почечное тельце: плотное пятно (Macula densa). Юкставаскулярные клетки отмечены стрелкой. Окраска: гематоксилином и эозином. Ув. 600

Функции:

1. «натриевый рецептор» – улавливает концентрацию натрия в моче дистального канальца;
2. регулирует активность миоидных эндокриноцитов.

Миоидный эндокриноцит (юкстагломерулярные клетки, рис. 434):

- видоизмененные гладкомышечные клетки;
- располагаются в стенке приносящей артериолы в районе контакта их с плотным пятном;
- клетки овальной формы, расположены в 1–2 ряда;
- цитоплазма слабобазофильная;
- содержат секреторные гранулы;
- все органеллы общего значения, наиболее выражена гранулярная эндоплазматическая сеть с околоядерной локализацией.

Функция: синтез гормона ренина.

Биологическое действие ренина:

1. протеолитический фермент, под действием которого белок крови из фракции альфа-2 глобулинов трансформируется в **ангиотензин** (сосудосуживающее вещество в 50 раз активнее адреналина).

Медицинское значение: при увеличении продукции ренина возможно развитие «ренальных гипертоний». Характеризуются длительным подъемом артериального давления, высокими цифрами. Давление не снижается при применении сосудорасширяющих препаратов.

2. стимулирует продукцию альдостерона (в клубочковой зоне коры надпочечников), через него усиливает реабсорбцию натрия в мочевых канальцах;

3. стимулирующее влияние на продукцию вазопрессина (АДГ) в переднем гипоталамусе, через него усиление реабсорбции воды в собирательных трубочках.

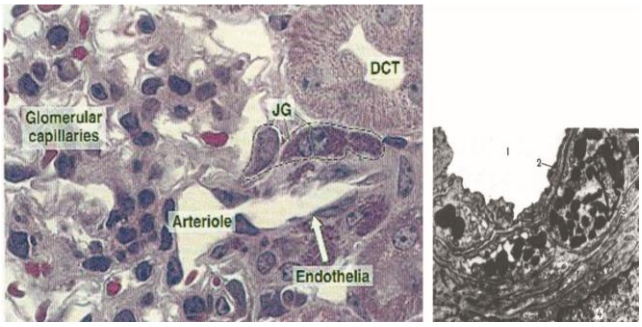

Рис. 434. Почечное тельце: миоидный эндокриноцит (JG). Окраска: гематоксилином и эозином. Ув. 900. Гранулы в цитоплазме миоидных эндокриноцитов при электронной микроскопии, Ув. 3000

Медицинское значение: при снижении продукции вазопрессина (антидиуретического гормона) у пациента развивается т.н. «несахарный диабет». При наличии, признаков характерных для сахарного диабета (полиурии – выделения большого объема мочи, сухости во рту, постоянной жажды), в крови и моче не обнаруживается повышение концентрации сахара.

Юкставаскулярные клетки:

- клетки, заполняющие конусовидное пространство между артериолами и плотным пятном (рис. 433);
- отростчатой формы;
- вытянутое ядро;
- органелл мало, распределены равномерно;
- отростки контактируют со всеми элементами эндокринного аппарата почки;

Функция: обеспечение связи элементов ЮГА между собой.

Функции почек:

1. экскреторная – образование мочи:

I фаза – фильтрации – почечное тельце – первичная моча;

II фаза – реабсорбции – канальцы – вторичная моча;

III фаза – секреторная – в собирательных трубках – подкисление мочи – окончательная моча.

2. Эндокринная: вырабатывается:

2.1. ренин:

- в ЮГА;
- регуляция водно-солевого обмена;

2.2. эритропоэтин:

- мезангиальные клетки;
- регуляция эритропоэза;

2.3. простогландины:

- интерстициальные клетки;
- регуляция системного артериального давления.

3. Иммуномодулирующая – «элиминационный иммунитет»:

- очищение крови от бактерий и вирусов через механизм фильтрации без последующей их реабсорбции.

Возрастные особенности строения:

- у новорожденных почка «морфологически незрелая» (рис. 435):

- часть нефронов не функционирует;
- мочевые канальцы короткие, без четкой дифференцировки различных отделов.

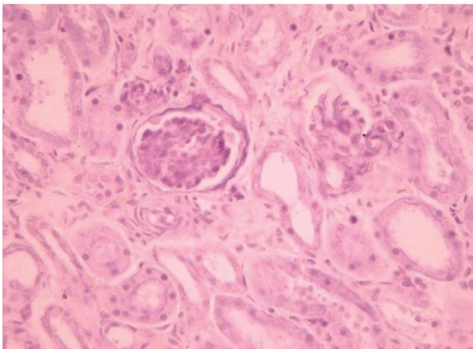

Рис. 435. Морфологически незрелая почка новорожденного. Нет дифференцировки канальцев нефрона. Окраска: гематоксилином и эозином. Ув. 400

- к 5 годам:

- корковое вещество заканчивает развитие; - морфология соответствует описанной;

- после 60 лет:

- начинается инволюция органа;
- атрофия и склероз отдельных нефронов.

Медицинское значение: у детей и пожилых людей следует учитывать при назначении лекарственных препаратов более медленное их выведение из организма вследствие снижения процесса фильтрации (для предотвращения кумулятивного эффекта, требуется коррекция дозы препарата).

Регенерация:

Осуществляется:

1. клеточная регенерация:
   - используемый способ – митоз;
2. внутриклеточная регенерация
   - за счет обновления ультраструктур клеток.

Репаративная регенерация – вызывают:

1. нефрэктомия:
   - в оставшейся почке развивается компенсаторная гипертрофия;
   - увеличение размера оставшегося органа.
2. нефротоксические факторы:
   - ртуть – сулема;
   - хлороформ;
   - фосфорорганические вещества;
   - отравление грибами.
3. токсико- аллергические действие на почки:

лекарственные препараты с нефротоксическим действием:

- сульфаниламидные препараты, антибиотики; салицилаты.

8.2. МОЧЕОТВОДЯЩИЕ ОРГАНЫ

- имеют принципиально другой план строения, по сравнению с почкой: это полые органы, они имеют стенку, стенка состоит из оболочек, оболочки состоят из слоев.

Относят:

1. чашечки;
2. лоханки;
3. мочеточники;
4. мочевой пузырь;

5. мочеиспускательный канал.

ЧАШЕЧКИ И ЛОХАНКИ

Стенка органа:

Имеет 4 оболочки (рис. 430):

1. слизистая;
2. подслизистая;
3. мышечная;
4. адвентициальная.

Слизистая:

Состоит из 2 слоев:

1. **эпителиальный слой**:
 - это переходный эпителий (уротелий);
 - источник развития – эктодерма.
2. **собственная пластинка** слизистой:
- основа – РСТ;
- источник развития – мезенхима.

Подслизистая оболочка:

- основа – РСТ;
- источник развития – мезенхима.

Мышечная оболочка:

- висцеральная гладкомышечная ткань;
- пучки миоцитов располагаются спирально;
- источник развития – мезенхима.

Адвентициальная оболочка:

- основа – РСТ;
- источник развития – мезенхима.

МОЧЕТОЧНИК

Орган полый – имеет стенку, которая состоит из оболочек и слоев.

Строение стенки:

Имеет 4 оболочки (рис. 436):

1. слизистая;
2. подслизистая;
3. мышечная;
4. адвентициальная.

Слизистая оболочка:

- внутренняя оболочка:

1. **эпителиальный слой**:
   - переходный эпителий (уротелий, рис. 437а, 437б);
   - источник развития – эктодерма.
2. **собственная пластинка**:
   - основа – РСТ;
   - источник развития – мезенхима.
3. **мышечная пластинка** – отсутствует;

Рис. 436. Гистологическое строение стенки мочеточника на поперечном срезе: 436.1. – уротелий; 436.2. – подслизистая основа; 436.3. – мышечная оболочка; 436.4. – адвентициальная оболочка. Окраска: гематоксилином и эозином. Ув. 100

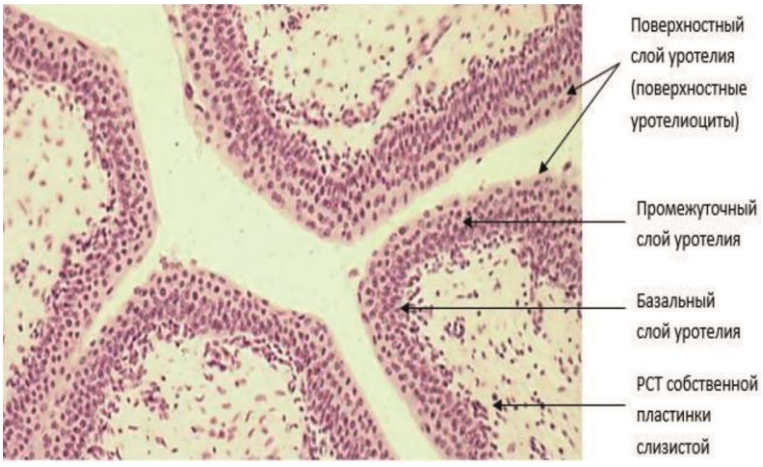

Рис. 437а. Гистологическое строение стенки мочеточника на поперечном срезе: уротелий. Окраска: гематоксилином и эозином. Ув. 200

Слизистая дает рельеф – продольные складки.

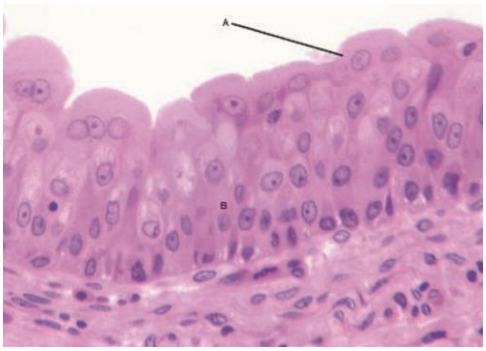

Рис. 437б. Гистологическое строение уротелия: А – зонтичные уротелиоциты;
В – грушевидные клетки промежуточного слоя.
Окраска: гематоксилином и эозином. Ув 900.

Подслизистая основа (оболочка):

- основа – РСТ;
- источник развития – мезенхима.

В нижней трети мочеточника – **собственные железы.** Их характеристика (расшифровку терминов смотри на рис. 260):

1. многослойные – за счет наличия миоэпителиальных клеток;
2. сложные – ветвящийся выводной проток;
3. разветвленные – в один выводной проток впадает несколько концевых отделов;
4. трубчатые – форма концевого отдела;
5. характер секрета – слизистый;
6. тип секреции – мерокриновый – без нарушения целостности секреторных клеток.

Функция: слизистый секрет предохраняет слизистую от раздражающего действия мочи.

Мышечная оболочка (рис. 436):

- висцеральная гладкомышечная ткань;
- в верхних двух третях мочеточника – 2 слоя: внутренний продольный, наружный – циркулярный;
- в нижней трети – 3 слоя: внутренний и наружный продольные, средний – циркулярный:
- препятствие сдавливанию мышцами мочевого пузыря – обеспечивает постоянный отток мочи - источник развития – мезенхима.

Наружная оболочка (рис. 436):

- адвентициальная;

- основа – РСТ;
- источник развития – мезенхима.

По ходу мочеточника в органе имеется обычно 3 сегмента, между которыми находятся **сфинктеры.**

Сфинктер представляет собой утолщение циркулярно расположенных:

1. пучков висцеральной гладкомышечной ткани;
2. кавернозных кровеносных сосудов.

При сокращении гладкомышечных клеток сфинктера происходит наполнение сосудов кровью, и просвет мочеточника уменьшается, сфинктер закрывается и происходит задержка мочи в вышележащем сегменте мочеточника и поступления ее в следующий сегмент.

Медицинское значение: такое чередование сегментов и сфинктеров предотвращает обратный ток мочи (рефлюкс) из мочевого пузыря в почку, предупреждая инфицирование чашечно-лоханочного аппарата и последующего развития пиелонефрита.

МОЧЕВОЙ ПУЗЫРЬ

Орган полый – стенка органа состоит из оболочек и слоев (рис. 438).

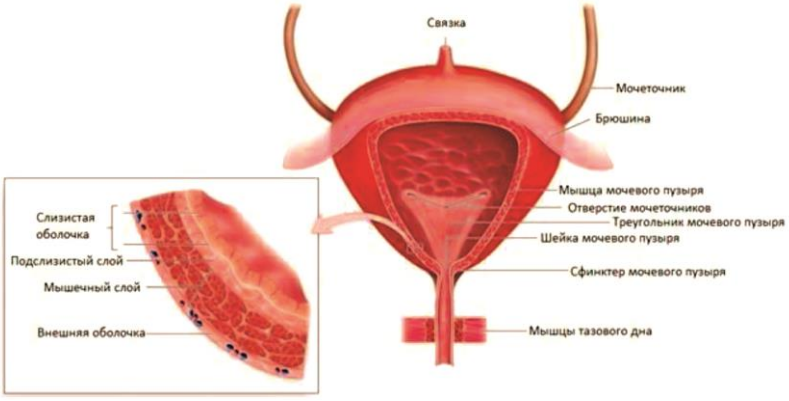

Рис. 438*. Строение стенки мочевого пузыря. Треугольник мочевого пузыря. Схема.

Выделяют оболочки:

1. слизистую;
2. подслизистую;
3. мышечную;
4. серозную.

Слизистая оболочка:

1. **эпителиальный слой** – переходный эпителий (уротелий, рис. 439):

– источник развития – эктодерма;

2. **собственная пластинка**:

–основа РСТ;

–источник развития – мезенхима;

3. **мышечная пластинка** – отсутствует.

Рельеф – складки.

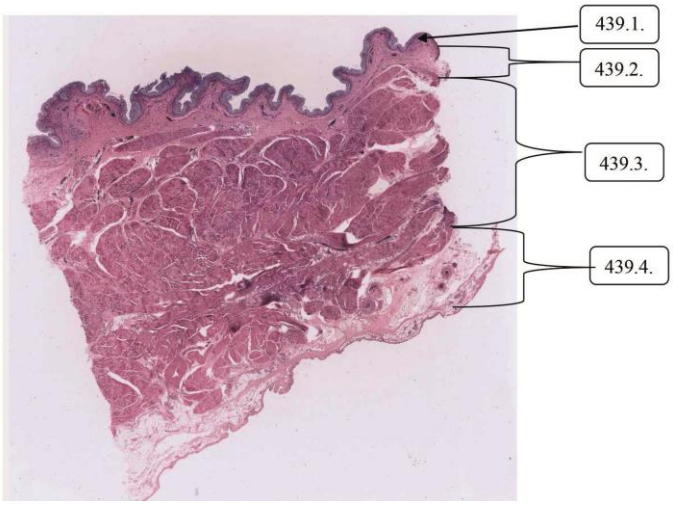

Рис. 439. Гистологическое строение стенки мочевого пузыря. 439.1. – слизистая; 439.2 – подслизистая; 439.3. – мышечная; 439.4. – наружная оболочки. Окраска: гематоксилином и эозином. Ув. 10

Подслизистая оболочка – РСТ – мезенхима:

- подслизистая оболочка отсутствует в треугольной области, между местами впадения мочеточников и выхода мочеиспускательного канала, поэтому здесь нет рельефа слизистой (рис. 438);

- в этом же треугольном участке, в собственной пластинке слизистой – имеются собственные железы, такие же, как в мочеточнике (рис. 440). Их характеристика (расшифровку терминов смотри на рис. 260):

1. эпителий многослойный - переходный;
2. сложные;
3. разветвленные;
4. трубчатые;
5. характер секрета – слизистый;
6. тип секреции – мерокриновый.

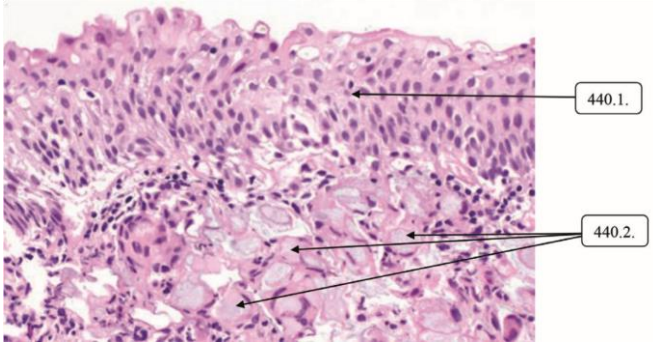

Рис. 440. Гистологическое строение стенки мочевого пузыря. 440.1 – уротелий; 440.2 – подслизистая с собственными железами.
Окраска: гематоксилином и эозином. Ув. 400

Функция: слизистый секрет желез предохраняет слизистую от раздражающего воздействия мочи.

Мышечная оболочка (рис. 439):

- висцеральная гладкомышечная ткань;
- источник развития – мезенхима;
- три мышечных слоя:
- внутренний и наружный продольные, средний – циркулярный:

Особенность, наличие:

1. **внутреннего непроизвольного сфинктера** (рис. 438):

- циркулярный (средний) слой в шейке мочевого пузыря дает утолщение;
- из висцеральной гладкомышечной ткани;
- производное мезенхимы;

2. **наружного произвольного сфинктера:**

- из поперечно-полосатой мускулатуры скелетного типа;
- источник развития: миотом (средний сомит мезодермы);
- расположен в мочеиспускательном канале в мочеполовой диафрагме.

Наружная оболочка (рис. 439):

Два варианта:

1. адвентициальная – РСТ – мезенхима;
2. серозная – с поверхности, обращенной в брюшную полость

2.1. собственная пластинка – РСТ – мезенхима;

2.1. мезотелий – однослойный плоский эпителий – висцеральный листок спланхнотома.

МОЧЕИСПУСКАТЕЛЬНЫЙ КАНАЛ (УРЕТРА)

Имеются различия в строении женской и мужской уретры.

Мужская уретра:

Особенности:

1. длинная (около 20 см);
2. относится одновременно и к выделительной и половой системе.

Анатомически выделяют три отдела (рис. 441):

1. предстательный отдел:

- внутри предстательной железы – длина около 3 см.
- впадают семявыносящие протоки и семенные пузырьки;
- на задней стенке утолщение – семенной бугорок.

2. перепончатый отдел:

- при прохождении через мочеполовую диафрагму (наружный сфинктер уретры);
- длина до 1 см.;
- самый узкий участок.

3. губчатый отдел:

- в губчатом теле полового члена;
- длина 10–20 см.;
- в головке члена имеет расширение – ладьевидную ямку.

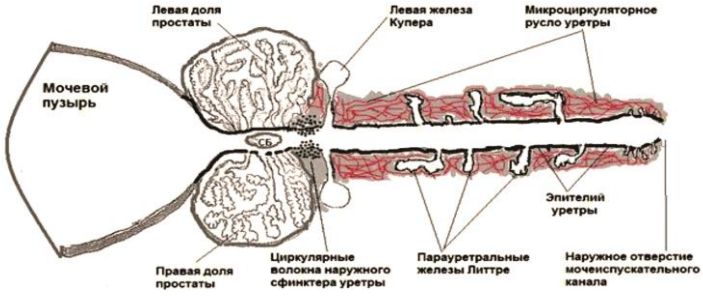

Рис. 441*. Три отдела мужской уретры

Гистологическое строение:

- полый орган – стенка – оболочечное строение (рис. 442):

Выделяют три оболочки:

I. Слизистая оболочка:

1. эпителиальный слой:

1.1. переходный эпителий, уротелий:
- в простатической части.
1.2. однослойный многорядный призматический эпителий:
- в перепончатом и губчатом отделах.
1.3. многослойный плоский неороговевающий
– в ладьевидной ямке;
1.4. многослойный плоский ороговевающий
– у наружного отверстия уретры.
Источник развития всех эпителиев – эктодерма.

2. собственная пластинка:

- основа – РСТ;
- производное мезенхимы
- расположены **уретральные железы,** наибольшее число - в губчатом отделе (рис. 443).

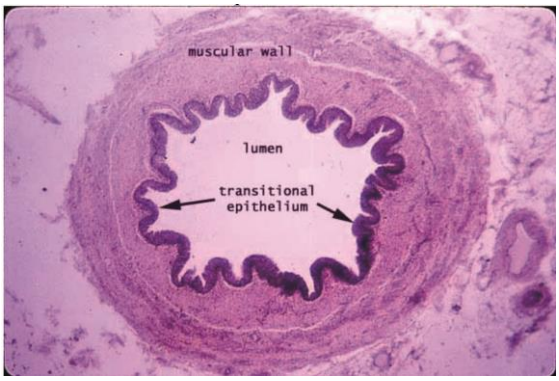

Рис. 442*. Гистологическое строение стенки уретры.
Окраска: гематоксилином и эозином. Ув. 200

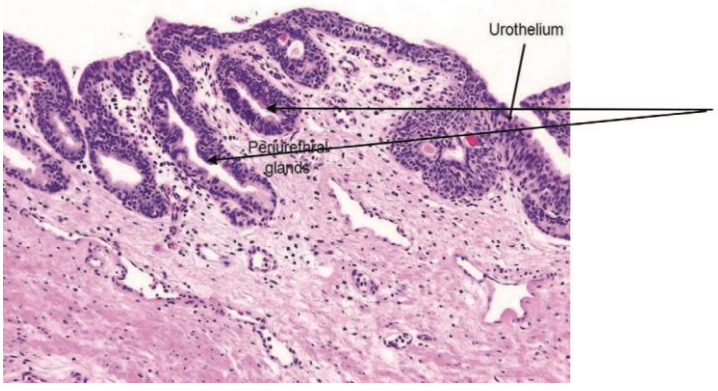

Рис. 443. Гистологическое строение стенки уретры: уретральные железы (отмечены стрелкой). Окраска: гематоксилином и эозином. Ув. 400

Их характеристика (расшифровку терминов смотри на рис. 260):

1. эпителий многослойный;
2. простые;
3. неразветвленные;
4. трубчатые;
5. слизистый секрет;
6. тип секреции – мерокриновый.

Функция: защищает слизистую от раздражающего действия мочи.

Медицинское значение: при неполноценном лечении заболеваний, передающихся половым путем (ЗППП) в этих железах могут длительно сохраняться возбудители инфекций, что приводит к их хроническому течению.

II. Мышечная оболочка:

- представлена только в простатической части, в перепончатом и губчатом отделах – отсутствует (рис. 441);
- висцеральная гладкомышечная ткань;
- производное мезенхимы.
- два слоя:

1. внутренний – продольный;
2. наружный – циркулярный.

- в перепончатом отделе – скелетная мышечная ткань:
  - источник развития – миотом;
  - формирует мочеполовую диафрагму – наружный, произвольный сфинктер мочевого пузыря.

III. Адвентициальная оболочка

– РСТ

– производное мезенхимы.

Женская уретра

Особенности:

1. короткая – длина 1–2 см.;
2. относится исключительно к выделительной системе;
3. не выделяют отделы.

Медицинское значение: небольшая длина является предпосылкой легкого попадания инфекции извне в мочевой пузырь и последующего развития циститов.

Гистологическое строение:

Уретра - полый орган – имеет стенку – оболочечное строение;
Выделяют три оболочки (рис. 444):

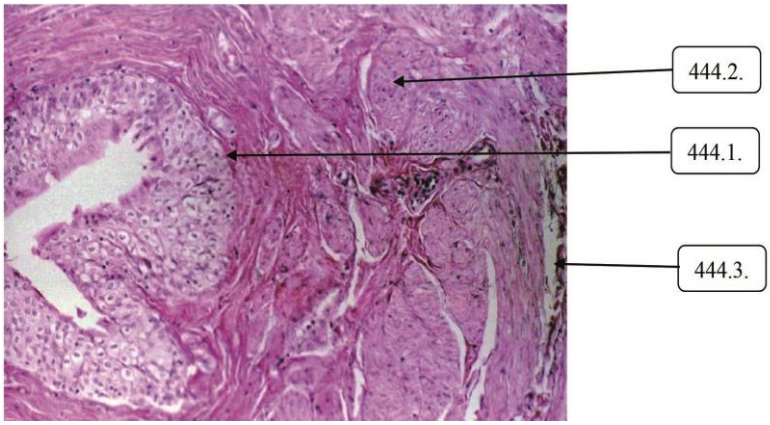

Рис. 444. Гистологическое строение стенки женской уретры: 443.1. – слизистая; 444.2. – мышечная; 444.3. – адвентициальная оболочка.
Окраска: гематоксилином и эозином. Ув. 400

I. Слизистая оболочка:

1. эпителиальный слой:

1.1. переходный – у мочевого пузыря;

1.2. однослойный многорядный призматический – на большем протяжении;

1.3. у наружного отверстия – многослойный плоский неороговевающий эпителий.

Источник развития всех эпителиев один – эктодерма.

2. собственная пластинка слизистой:

- основа – РСТ;
- производное мезенхимы;
- много тонкостенных кавернозных венозных сосудов;

Медицинское значение: нужно учитывать при катетеризации поверхностное залегание сосудов. Возможность травматизации с обильным кровотечением при грубом выполнении манипуляции.

В соединительной ткани расположены **уретральные железы** (рис. 443).

Их характеристика (расшифровку терминов смотри на рис. 260):

1. эпителий многослойный;
2. простые;
3. неразветвленные;
4. трубчатые;
5. слизистый;
6. тип секреции – мерокриновый.

Функция: секрет желез предохраняют слизистую от раздражающего действия мочи.

Медицинское значение: при неполноценном лечении заболеваний, передающихся половым путем, в этих железах могут длительно сохраняться возбудители инфекций, что приводит к хроническому течению ЗППП.

II. Мышечная оболочка:

2.1. **висцеральная гладкомышечная ткань** – участвует в формировании **внутреннего сфинктера**:

- основная;
- источник развития – мезенхима.

Состоит из 2 слоев:

1. внутренний – продольный;
2. наружный – циркулярный.

2.2. **скелетная поперечно-полосатая мышечная ткань** – участвует в формировании **наружного сфинктера**:

- источник развития – миотом;
- формирует произвольный сфинктер в среднем участке уретры.

III. Адвентициальная оболочка:

- наружная оболочка;
- основа – РСТ;
- источник развития – мезенхима.

Рекомендуемые электронно-образовательные ресурсы по теме:

1. [illegible]

– 41 [illegible]
https://www.youtube.com/watch?v=Po5J67mW1JM&t=6s

– 42 [illegible]
https://www.youtube.com/watch?v=KovCNXW2O8w&t=35s

– 43 [illegible]
https://www.youtube.com/watch?v=K7Al-MxKlAQ&t=78s

2. [illegible]:

2.1. [illegible]
https://www.youtube.com/watch?v=0GOYWRVQlgE&t=23s

2.2. [illegible]
https://www.youtube.com/watch?v=p23CGpor0c4

3. [illegible] ([illegible]):

3.1. [illegible] – 24 [illegible] ([illegible], [illegible], [illegible], [illegible]). [illegible]
https://www.youtube.com/watch?v=t3imZe909_k&t=28s

9. ПОЛОВАЯ СИСТЕМА

9.1. МУЖСКАЯ ПОЛОВАЯ СИСТЕМА

Включает в себя (рис. 445):

1. Половые железы – яички;
2. Добавочные органы:
   2.1. семявыносящие пути:
      2.1.1. придаток яичка;
      2.1.2. семявыносящий проток;

   2.2. добавочные половые железы:
      2.2.1. семенные пузырьки;
      2.2.2. предстательная железа;
      2.2.3. бульбоуретральные железы.
3. половой член.

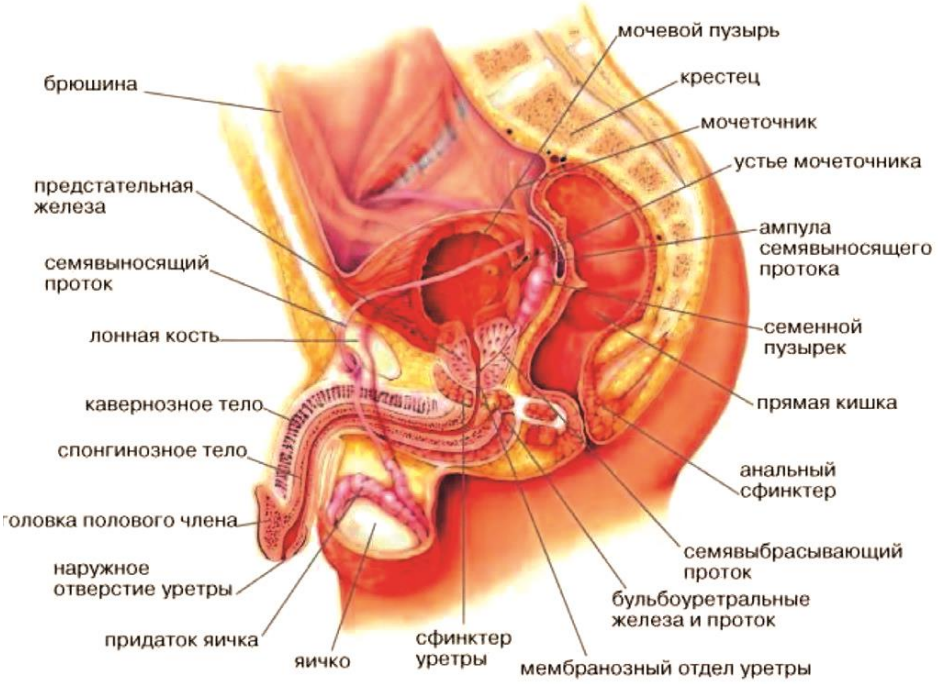

Рис. 445*. Анатомия органов мужской половой системы

Эмбриональное и постэмбриональное развитие:

Источник развития эпителия органов – мезодермальный зачаток – ножки сомитов или нефрогонотом, т.е. протекает в тесной связи с мочевыделительной системой.

В эмбриональном периоде – 2 стадии (рис. 481):

Стадии:

1. **индифферентная** – зачатки закладываемых органов не имеют половой дифференцировки:

- до 4 недели эмбриогенеза в тороко-люмбальном отделе нефрогонотома формируются утолщения – гонадные валики;
- начинают формироваться органы выведения половых клеток:
- в мужском организме – мезонефральный (Вольфов) проток;
- Мюллеров (парамезонефральный) проток – облитерируется.

2. **половой дифференциации:**

- на 6 неделе эмбриогенеза;
- под влиянием факторов, кодируемых в Y- хромосоме гонадные валики начинают формироваться как яички;
- формируются зачатки извитых канальцев, куда из стенки желточного мешка заселяются первичные половые клетки - **гоноциты** (рис. 446);
- начинается синтез в яичках мужского полового гормона - тестостерона, под влиянием которого:
- из Вольфова канала развиваются семявыносящий проток, придаток яичка, семенные пузырьки и закладываются другие мужские добавочные органы;
- первичные половые клетки дифференцируются в сперматогонии. Клетки канальцев вырабатывают гормон **ингибин**, блокирующий дальнейшее развитие сперматогониев.

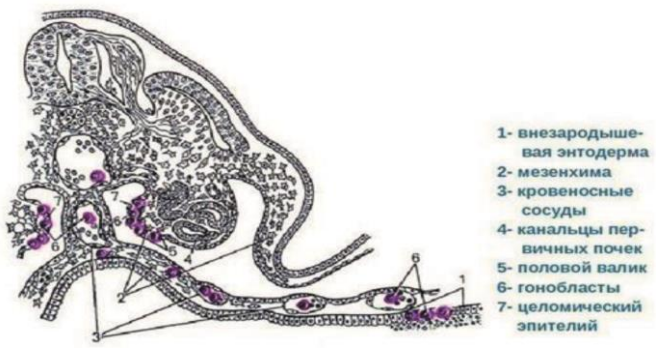

Рис. 446*. Выселение первичных половых клеток в гонадные валики

Постэмбриональное развитие:

Ребенок рождается со сформированными половыми железами и добавочными органами. Далее осуществляется пропорциональный рост ребенка и его половых органов до периода полового созревания.

Период полового созревания:

- в период от 10 до 13 лет;
- изменения в организме определяются началом синтеза в аденогипофизе двух гормонов:

1. Фоллитропина (ФСГ);
2. Лютропина (ЛГ);

Синтез гормонов приводит к следующим изменениям в организме мальчика (рис. 447):

1. происходит канализация извитых канальцев яичка – проявляется увеличением яичек в размере – первый признак;
2. развиваются и увеличиваются в размере добавочные половые органы;
3. появляется рост волос по мужскому типу;
4. запускается сперматогенез с образованием мужских половых клеток – сперматозоидов

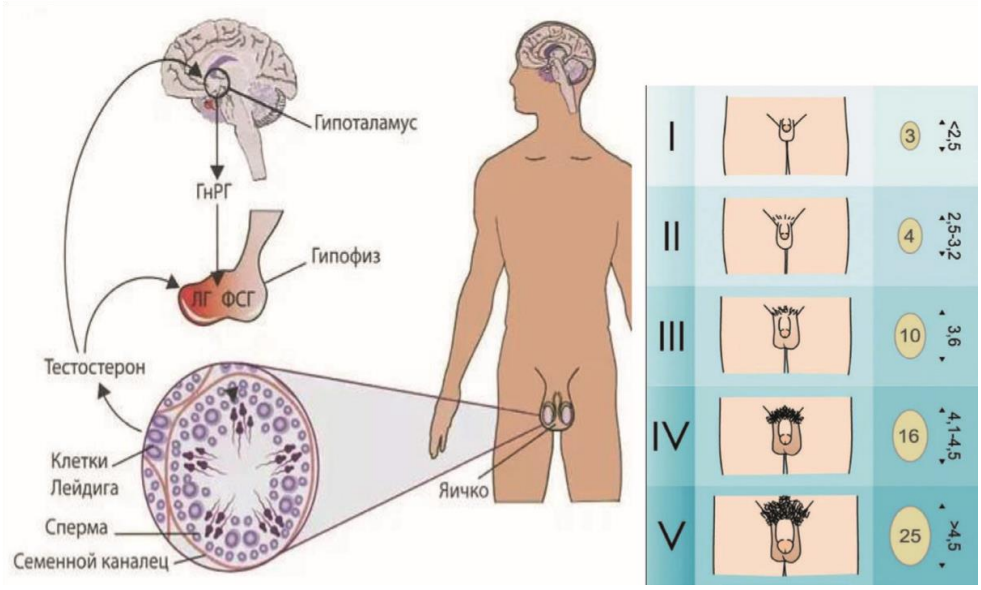

Рис. 447*. Изменения половых органов при половом созревании мальчика

Указанные выше изменения позволяют говорить о наступлении **III стадии развития половой системы – «стадии развития половых клеток».**

ЯИЧКО

Функции:
1. генеративная – образование мужских половых клеток;
2. эндокринная – синтез мужских половых гормонов.

Строение (рис. 445):
Снаружи яичко покрыто висцеральным листком брюшины, два слоя:
1. **мезотелий:**
- однослойный плоский эпителий;
- висцеральный листок спланхнотома.

2. **собственная пластинка:**
- основа – РСТ;
- источник развития – мезенхима.

Орган паренхиматозный – состоит из стромы и паренхимы.

Строма (рис. 448, 449):
1. толстая **соединительно-тканная капсула**:
   - в анатомии – белочная оболочка;

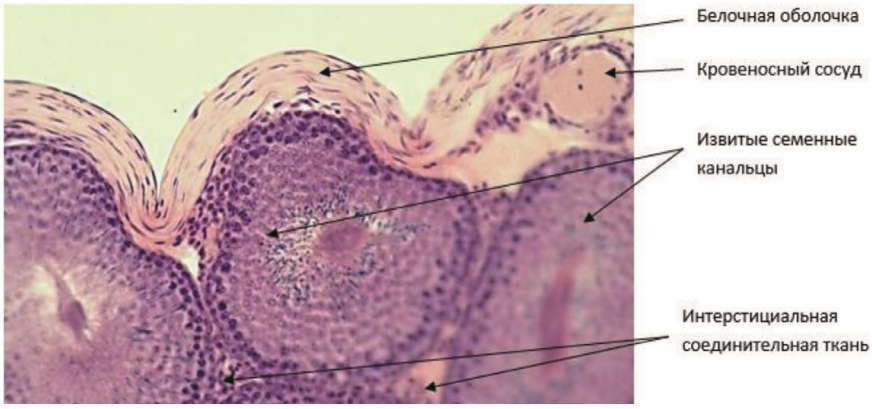

Рис. 448. Гистологическое строение яичка: белочная оболочка.
Окраска: гематоксилином и эозином. Ув. 100

- плотная неоформленная соединительная ткань.

2. от капсулы внутрь органа отходят соединительно тканные перегородки – **септы**, из плотной неоформленной соединительной ткани, которые делят орган на дольки (150–250 шт.);

3. в дольках строма представлена **прослойками рыхлой соединительной ткани**, в которых находятся **интерстициальные эндокриноциты** (рис. 450):

- занимают до 15% объема яичка – до 700 млн шт., количество уменьшается на 80 млн каждые 10 лет;
- полигональной формы;
- ядро светлое (эухроматин), с ядрышками;
- цитоплазмы много, оксифильная;

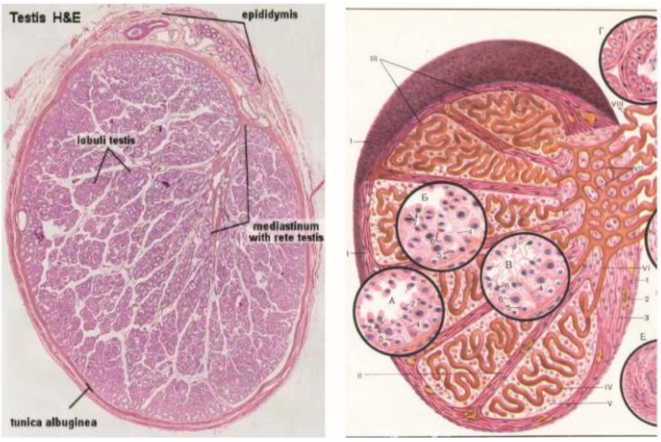

Рис. 449*. Гистологическое строение яичка. Окраска: гематоксилином и эозином. Ув. 40. На схеме показаны дольки яичка с извитыми канальцами

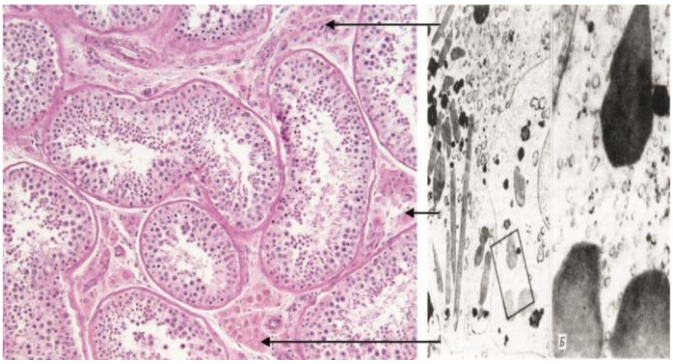

Рис. 450. Гистологическое строение яичка: интерстициальные клетки отмечены стрелками. Окраска: гематоксилином и эозином. Ув. 200. Гранулы в цитоплазме интерстициальных клеток при электронной микроскопии, Ув. 15.000

- все органеллы общего значения, хорошо развита агранулярная эндоплазматическая сеть, много митохондрий (признаки синтеза стероидных гормонов)

- гранулы – в виде кристаллов до 5 мкм.

Функция: вырабатывают мужские половые гормоны – андрогены (тестостерон).

Биологическое действие:

1. определяет половое поведение;
2. развитие вторичных половых признаков;
3. либидо (половое влечение);
4. оказывает анаболический эффект;
5. стимулирует развитие половых клеток.

Все элементы стромы имеют один источник развития – мезенхиму.

Паренхима: извитые семенные канальцы – морфо-функциональная единица яичка (рис. 448, 449, 451):

- в каждой дольке от 1 до 4 извитых канальцев (т. е. всего около 400 канальцев;
- диаметр канальца до 250 мкм;
- длина одного канальца – 70–80 см, общая протяженность канальцев в одном яичке – до 400 м.

Строение стенки извитого канальца:

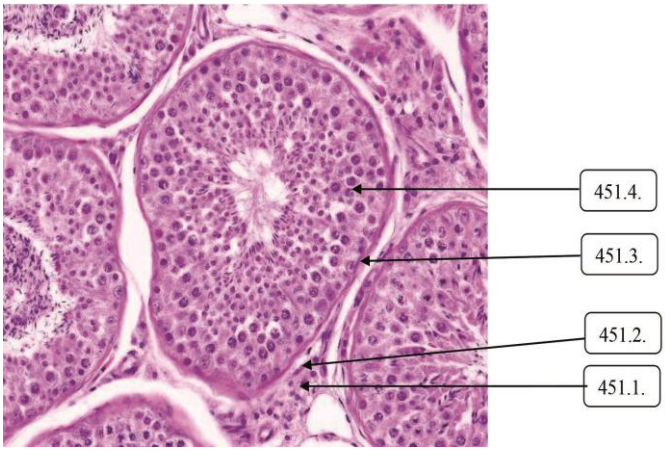

Рис. 451. Гистологическое строение яичка: извитые семенные канальцы. Слои: 451.1. – волокнистый; 451.2. – миоидный; 451.3. – базальный; 451.4. – эпителио-сперматогенный слой. Окраска: гематоксилином и эозином. Ув. 400

Слои стенки канальца:
1. волокнистый слой;
2. миоидный слой;
3. базальный слой;
4. эпителио-сперматогенный слой

Волокнистый слой:
- плотная неоформленная соединительная ткань вокруг канальца.

Миоидный слой:
- 1–4 слоя гладкомышечных клеток;
- при сокращении возникает перистальтика канальца, что способствуют продвижению содержимого в сеть яичка.

Базальный слой:
- это утолщенная базальная мембрана.

Эпителио-сперматогенный слой (рис. 451, 452):
Клетки:
1. поддерживающие эпителиоциты;
2. сперматогенные клетки.

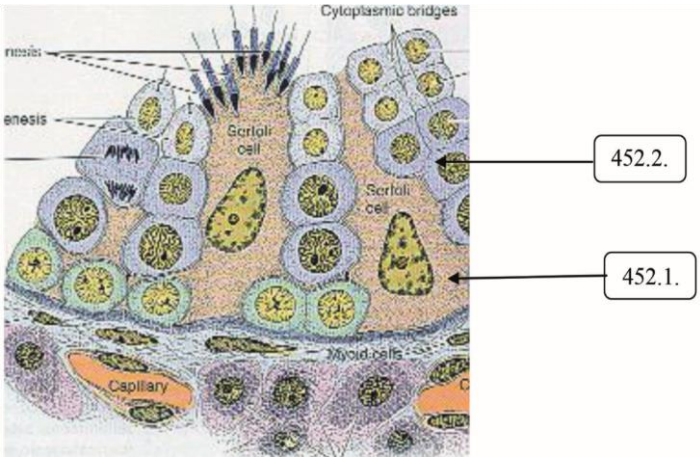

Рис. 452*. Схема строения эпителио-сперматогенного слоя яичка:
452.1. – поддерживающие эпителиоциты; 452.2. – сперматогенные клетки

Поддерживающие клетки (клетки Сертоли, рис. 452, 453):
- пирамидной формы клетки;

- расширенное основание клетки лежит на базальной мембране;
- цитоплазма имеет многочисленные цитоплазматические карманы и выпячивания – отростки;
- ядро расположено в базальной части клетки, крупное, светлое (эухроматин), с ядрышком, часто неправильной треугольной формы (диагностический признак);
- базальные отростки образуют между собой плотные контакты;

Функции клеток:

1. трофическая – в цитоплазме многочисленные липидные и углеводные включения;
2. опорная – наличие микрофиламентов и трубочек;
3. экзокринная – секреция жидкой среды канальца;
4. эндокринная – вырабатывает андроген-связывающий белок (АСБ) – за счет него создается концентрация тестостерона в 200 раз выше чем в крови – обеспечение сперматогенеза;
5. защитная – является главным компонентом гемато-тестикулярного барьера.

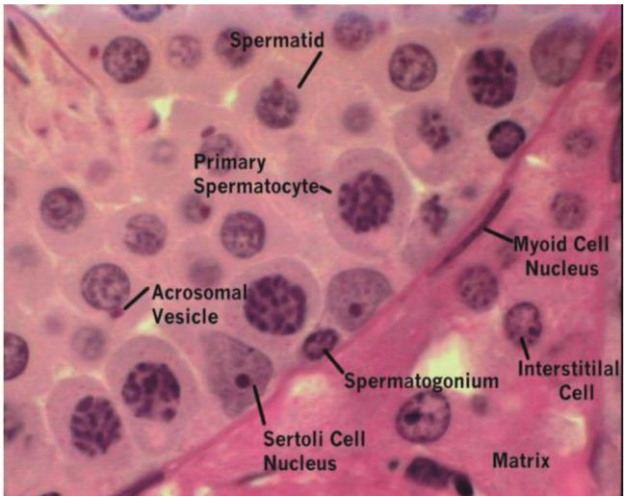

Рис. 453*. Гистологическое строение яичка: эпителио-сперматогенный слой. Окраска: гематоксилином и эозином. Ув. 900

Гемато-тестикулярный барьер (рис. 452):

- сперматозоиды по сути являются чужеродными (в антигенном плане) клетками для организма мужчины, т.к. сперматогенез и развитие половых

клеток начинается только в период полового созревания, т.е. значительно позднее становления иммунной системы;

- при наличии доступа лимфоцитов будет происходить разрушение сперматогенных клеток – развитие аутоиммунного процесса (иммунная система будет бороться против клеток самого организма);

- для предотвращения развития аутоиммунного процесса и служит гемато-тестикулярный барьер.

В состав его входят (начиная от крови в капиллярах):

1. эндотелий капилляра;
2. базальная мембрана эндотелия капилляра;
3. волокнистый слой стенки канальца;
4. миоидный слой стенки;
5. базальный слой;
6. базальные отростки поддерживающих клеток с плотными контактами между ними.

Медицинское значение: барьер может нарушаться при:

1. механических травмах яичка;
2. при воспалительных заболеваниях, передающихся половым путем. Последствия – аспермия – стерильность мужчины (около 15% мужчин);
3. после перенесенного мальчиком в детском возрасте паротита (аутоиммунный процесс в соединительной ткани после воспаления).

Сперматогенные клетки:

- гистологические отражение сперматогенеза;
- длительность сперматогенеза – около 64 дней;
- носит волнообразный характер – в препарате видны одновременно разные стадии на протяжении канальца.

Клетки (рис. 452, 453, 454):

1. сперматогонии;
2. сперматоциты;
3. сперматиды;
4. сперматозоиды.

Сперматогонии:

- отражает фазу размножения сперматогенеза;

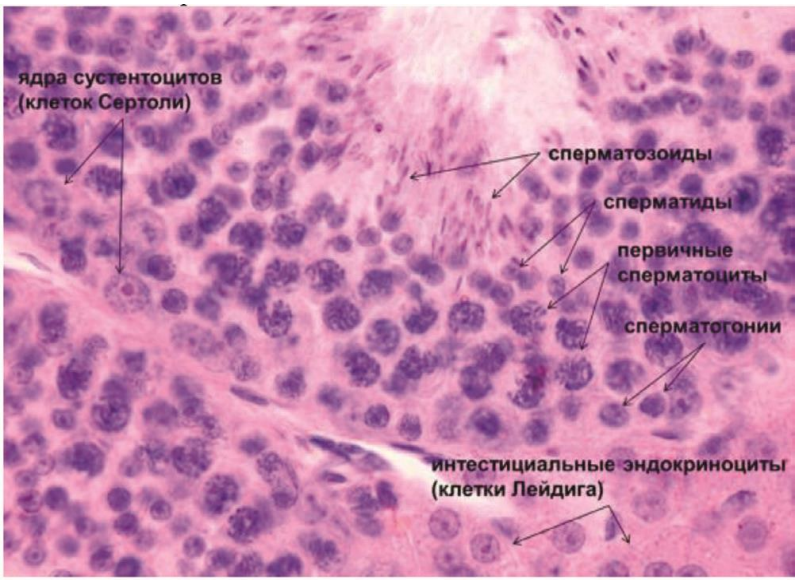

Рис. 454*. Гистологическое строение яичка: сперматогенные клетки.
Окраска: гематоксилином и эозином. Ув. 600

- с ними мальчики рождаются и только эти клетки сохраняются до полового созревания (до запуска сперматогенеза);
- расположены у базального слоя стенки канальца;
- в 1–2 ряда;
- мелкие ядра – т.к. диплоидные;
- хроматин плотно упакован – гетерохроматин – п.т. ядра темные.

Сперматоциты:

- отражают фазу роста (1-е мейотическое деление) сперматогенеза;
- в 2–3 ряда;
- большое округлое ядро, тетраплоидное;
- чередование конденсированных и деконденсированых участков хроматина – ядро выглядит пестрым.

Сперматиды:

- клетки после фазы созревания (2-е мейотическое деление);
- расположены в несколько рядов;
- ядра мелкие, светлые, гаплоидные;
- уже формируется акросома.

Сперматозоиды:

- отражают «фазу формирования» сперматогенеза;
- происходит:

1. конденсация хроматина – замещение гистоновых белков негистоновыми;
2. изменение формы ядра – ядро удлиняется;
3. заканчивается образование акросомы;
4. формирование хвостика;
5. теряется избыточная цитоплазма;
6. изменение формы и расположение митохондрий – спиралевидные в промежуточном отделе.

Факторы, влияющие на сперматогенез:

1. **гормоны** – тестостерон, ФСГ, ЛГ;
2. **возраст** – с периода полового созревания до 150 млн сперматозоидов каждый день, количество постепенно снижается и к 50 годам их число обычно становится недостаточным для осуществления процесса оплодотворения в обычных условиях;
3. **температура** – сперматогенез идет нормально при температуре 34,4 градуса по Цельсию, что обеспечивается нахождением яичек в мошонке. Если в процессе закладки яичек они задерживаются в брюшной полости и не происходит их опущения в мошонку – **крипторхизм** – сперматогенез не будет осуществляться (рис. 455);
4. **экстремальные воздействия** – стресс, курение, алкоголизм, плохое питание, облучение, механическая травма, воспалительные процессы.

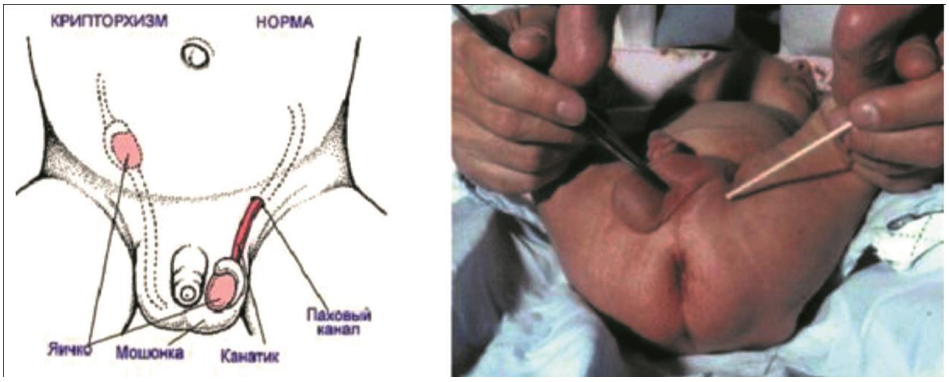

Рис. 455*. Крипторхизм у ребенка. В мошонке при исследовании не обнаружено одного яичка

СЕМЯВЫНОСЯЩИЕ ПУТИ

ПРИДАТОК ЯИЧКА (рис. 445).

Функция:

1. накопление сперматозоидов;
2. дозревание сперматозоидов;
3. выведение сперматозоидов за счет мерцания ресничек и перистальтики стенки канальца (хвостики сперматозоидов еще не работают).

Строение: паренхиматозный орган, состоит из стромы и паренхимы (рис. 456).

Строма:

1. соединительно-тканная **капсула** – плотная неоформленная соединительная ткань;
2. от капсулы внутрь отходят соединительно-тканные **прослойки – септы** из плотной неоформленной соединительной ткани, которые делят орган на доли:
   1. передняя – головка;
   2. средняя – тело;
   3. задняя – хвост.

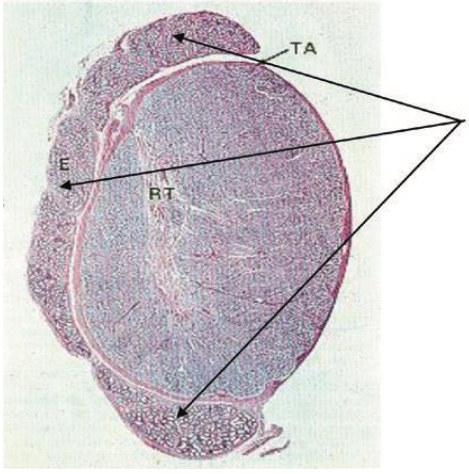

Рис. 456*. Головка, тело и хвостик придатка яичка обозначены стрелками. Окраска: гематоксилином и эозином. Ув. 4 (лупа)

3. внутри долек – строма представлена **прослойками РСТ**.

Все перечисленные элементы стромы развиваются из мезенхимы.

Паренхима – представлена канальцами придатка.

Строение стенки канальца:

Имеет оболочечное строение. Оболочки (рис. 457):

1. адвентициальная;
2. мышечная;
3. слизистая.

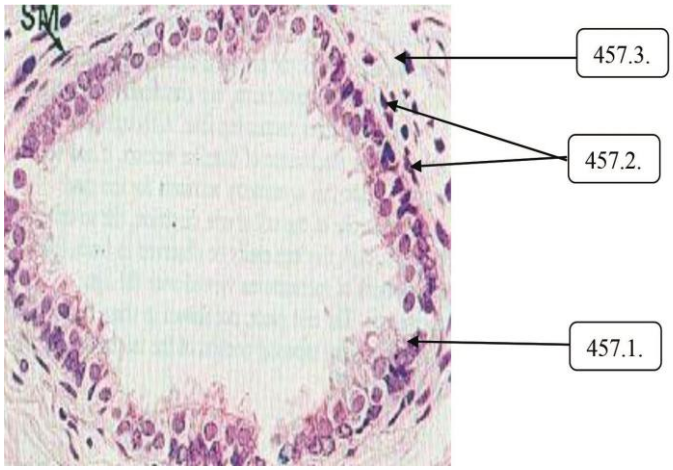

Рис. 457. Гистологическое строение стенки канальца придатка:
457.1. – слизистая; 457.2. – мышечная; 457.3. – адвентициальная оболочка.
Окраска: гематоксилином и эозином. Ув. 400

Адвентициальная оболочка:

- наружная оболочка;
- это рыхлая соединительная ткань вокруг канальца;
- производное мезенхимы.

Мышечная:

- несколько слоев гладкомышечных клеток;
- висцеральная гладкомышечная ткань;
- источник развития – мезенхима.

Функция: обеспечивает перистальтику стенки канальца и транспорт сперматозоидов.

Слизистая:

Представлена:

1. эпителиальным слоем;
2. собственной пластинкой слизистой.

Эпителиальный слой: строение зависит от расположения канальца (рис. 458):

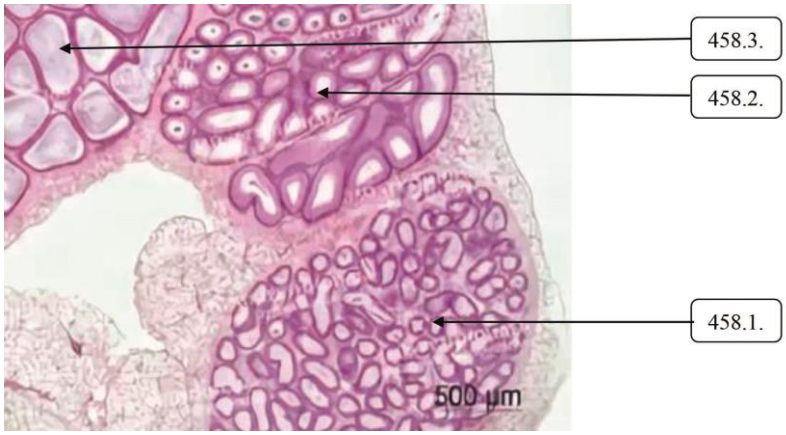

Рис. 458. Придаток яичка, канальцы: 458.1. – головки; 458.2. – тела; 458.3. – хвостика. Окраска: гематоксилином и эозином. Ув. 4 (лупа)

В головке придатка:

- название – выносящие канальцы (рис. 459);
- **эпителий однослойный, однорядный с чередованием клеток разной высоты**, за счет чего просвет канальца выглядит неровным (*диагностический признак*):

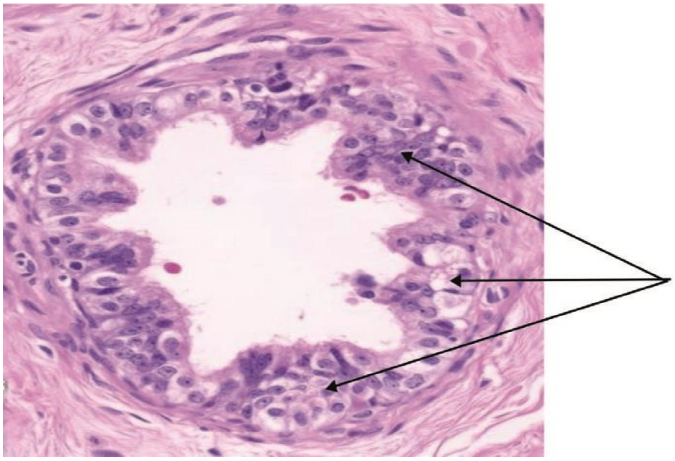

Рис. 459. Гистологическое строение выносящего канальца головки придатка. Окраска: гематоксилином и эозином. Эпителий канальца обозначен стрелками. Ув. 600

Клетки эпителия:

1. **реснитчатый эпителиоцит**:

- призматической формы;

Функция: реснички обеспечивают транспорт сперматозоидов.

2. **микроворсинчатый эпителиоцит**:

- кубической формы;
- микроворсинки на апикальной плазмолемме;

Функция: секреция гликокаликса, покрывающего сперматозоиды, апокриновый тип секреции.

В теле придатка:

- канальцы называются – проток придатка; - **эпителий однослойный многорядный столбчатый железистый;**
- просвет канальца выглядит ровным (рис. 460);

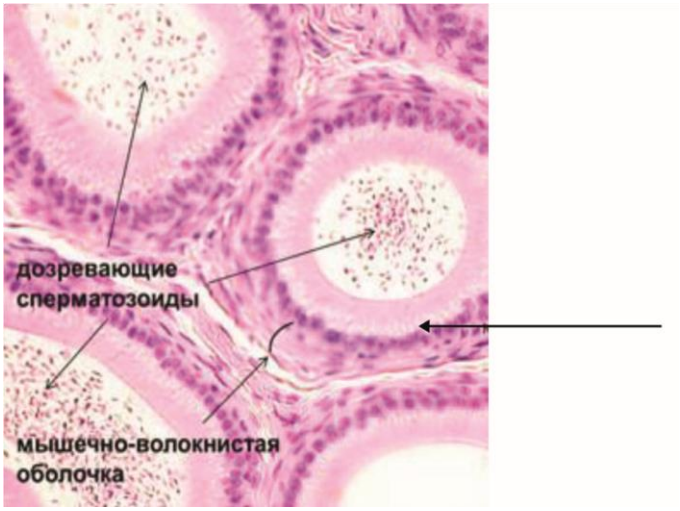

Рис. 460*. Гистологическое строение протока тела придатка. Многорядный эпителий обозначен стрелкой. Окраска: гематоксилином и эозином. Ув. 400

Клетки эпителия:

1. **микроворсинчатые эпителиоциты**:

- призматическая клетка;
- микроворсинки на апикальной плазмолемме;

Функция: реабсорбция 90% жидкости.

2. **базальные клетки**:

- не достигают поверхности эпителия.
- вставочные клетки;

Функция: камбиальные клетки.

В хвосте придатка:

- каналец называется – проток придатка;
- строение стенки, как в теле придатка, но просвет канальца в несколько раз шире (рис. 461).

Собственная пластика слизистой:

- основа – РСТ;
- источник развития – мезенхима.

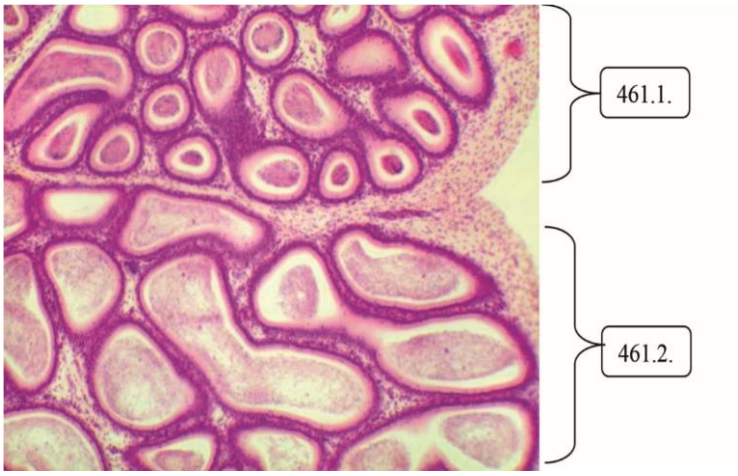

Рис. 461. Гистологическое строение протока в теле (461.1.) и хвостике (461.2.) придатка. Окраска: гематоксилином и эозином. Ув. 200

СЕМЯВЫНОСЯЩИЙ ПРОТОК

- является продолжением протока придатка (рис. 445);
- имеет вид толстостенной трубки, стенка которой состоит из трех оболочек (рис. 462):

1. слизистая оболочка:

- внутренняя оболочка;

1.1. **эпителиальный слой**:

- однослойный многорядный столбчатый железистый эпителий;
- источник развития – нефрогонотом;

1.2**. собственная пластинка** слизистой:

- основа – РСТ;
- источник развития – мезенхима.

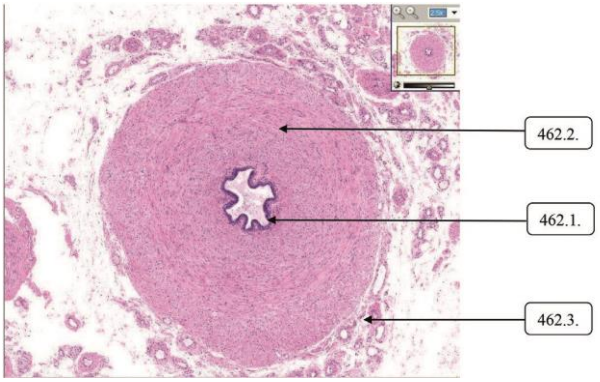

Рис. 462. Гистологическое строение семявыносящего протока:
462.1. – слизистая; 462.2. – мышечная; 462.3. – адвентициальная оболочка.
Окраска: гематоксилином и эозином. Ув. 40

2. мышечная оболочка:

- три слоя гладкомышечной ткани;
- внутренний наружный – продольный, средний – циркулярный;
- висцеральная гладкомышечная ткань;
- источник развития – мезенхима.

3. адвентициальная:

- основа – РСТ;
- источник развития – мезенхима.

Проток впадает в простатическую часть уретры (мочеиспускательный канал, вышедший из мочевого пузыря и проходящий через предстательную железу, рис. 463).

ПРЕДСТАТЕЛЬНАЯ ЖЕЛЕЗА (ПРОСТАТА, рис. 463)

Функции – «второе сердце мужчины»:

1. **экскреторная**:
   - вырабатывает секрет с pH 6,5;
   - разжижение спермы;
   - в сутки вырабатывается 0,5–2 мл секрета.

Биологическое значение:

1. поддержание подвижности сперматозоидов;
2. нейтрализация кислой среды влагалища у женщины.

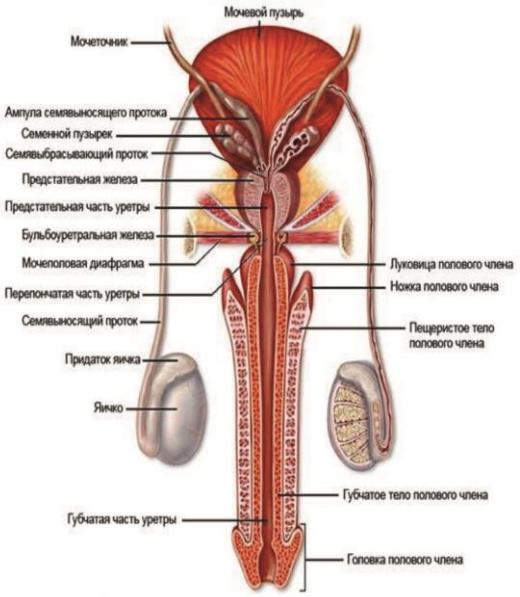

Рис. 463*. Анатомическое строение мужских половых органов

2. **Эндокринная**:

- синтез простагландинов

Биологическое значение: снижение тонуса мышечных оболочек половых путей женщины.

Регуляция железы:

1. **Эндокринная** – половыми гормонами (рис. 464):

1.1. **андрогены**:

- обеспечивают рост железы в период 12–20 лет;

1.2. **эстрогены**:

- вырабатываются их аналоги в сетчатой зоне коры надпочечников;
- обеспечивают пролиферацию камбиальных клеток эпителия железы.

Медицинское значение: после 50 лет – происходит нарушение баланса, снижение уровня тестостерона сопровождается относительным увеличением концентрации эстрогенов, приводит к гиперплазии эпителия железы и увеличению доли соединительной ткани в строме – аденома предстательной железы (к 80 годам у 80% мужчин, рис. 465). В первую очередь у мужчины появляются расстройства процесса мочеиспускания, т.к. через предстательную железу проходит уретра: затрудняется процесс мочеиспускания, мочевой пузырь не опорожняется полностью – появляется остаточная моча, более частые позывы на мочеиспускания.

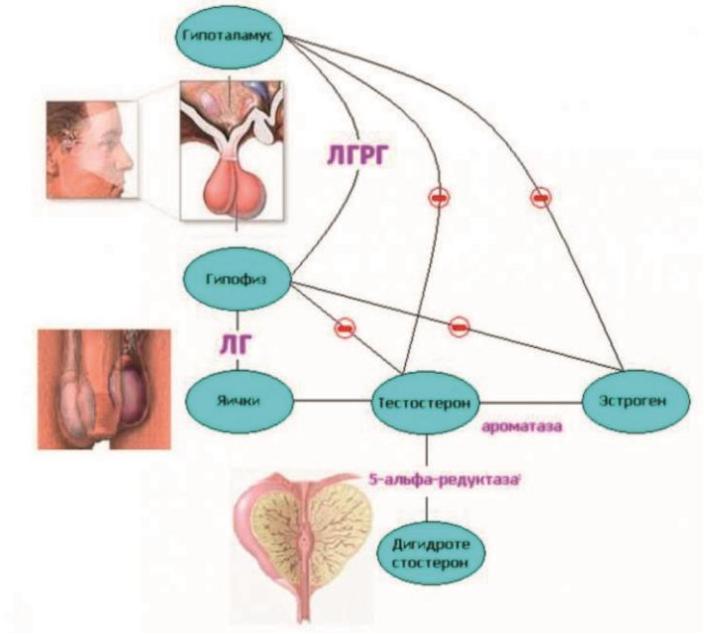

Рис. 464*. Схема регуляции деятельности предстательной железы

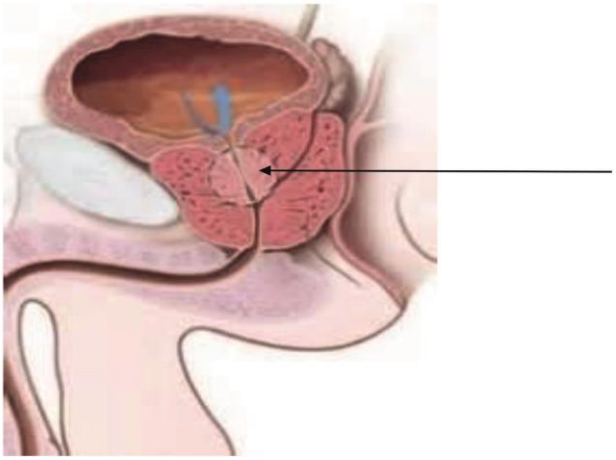

Рис. 465*. Аденома предстательной железы (обозначена стрелкой)

2. Нервная:

- вегетативная нервная система.

2.1. парасимпатический отдел – усиливает секрецию;

2.2. симпатический отдел – ослабляет.

Строение:

Орган паренхиматозный – состоит из стромы и паренхимы (рис. 466).

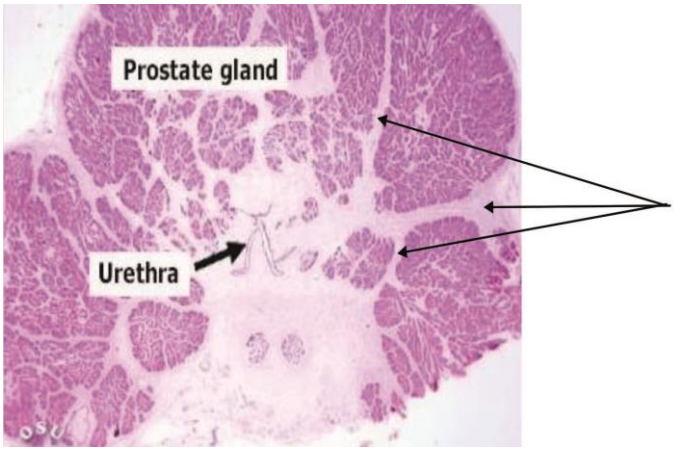

Рис. 466*. Гистологическое строение предстательной железы. Окраска: гематоксилином и эозином. Компоненты стромы обозначены стрелками. Ув. 4 (лупа)

Строма: особенность – стромы много, она занимает до 25% объема железы (рис. 467).

1. Капсула

особенность – в ее составе две ткани:

1.1. плотная неоформленная соединительная ткань;

1.2. гладкомышечные клетки:

- висцеральная гладкомышечная ткань.

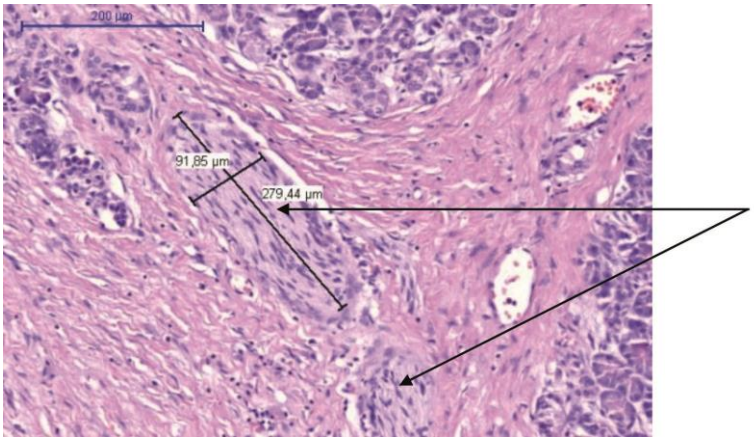

Рис. 467. Гистологическое строение предстательной железы. В строме – пучки гладкомышечных клеток (отмечены стрелкой). Окраска: гематоксилином и эозином. Ув. 100

2. от капсулы внутрь органа отходят **соединительно тканные перегородки**, которые делят орган на дольки:

2.1. плотная неоформленная соединительная ткань.

2.2. гладкомышечные клетки:

- висцеральная гладкомышечная ткань.

3. в дольках строма представлена **прослойками рыхлой соединительной ткани**.

Источник развития всех тканей стромы – мезенхима.

Паренхима: представлена эпителием концевых отделов и выводных протоков (рис. 468).

Характеристика железы (расшифровку терминов смотри на рис. 260):

1. эпителий железы однослойный многорядный;
2. сложная;
3. разветвленная;
4. трубчато-альвеолярная;
5. секрет – водянистая непрозрачная жидкость – в основном слизь и мало белка;
6. тип секреции – апокриновый.

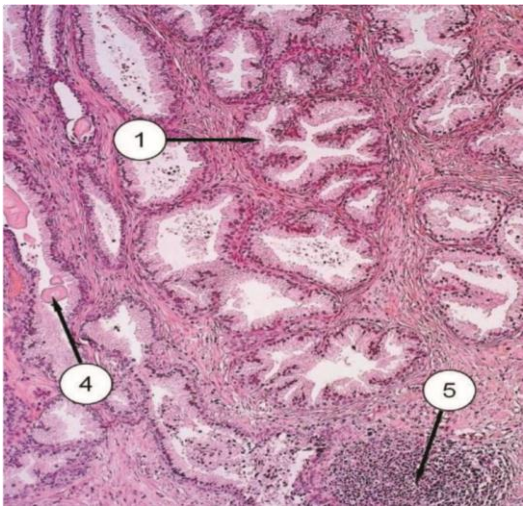

Рис. 468. Гистологическое строение предстательной железы. 1 – концевые отделы; 4 – выводные протоки с простатическими камнями, 5- лимфоидный фолликул. Окраска: гематоксилином и эозином. Ув. 600

Концевые отделы:

Эпителий – однослойный многорядный столбчатый железистый:

Клетки:

1. слизистые экзокриноциты;
2. базальные клетки;
3. эндокринные клетки.

Слизистые экзокриноциты:

- призматической формы клетки;
- светлая цитоплазма (не окрашивается слизь);
- ядро расположено в базальной части клетки;
- хорошо развита гранулярная эндоплазматическая сеть, комплекс Гольджи;
- апикальная часть – секреторные гранулы, содержащие слизь (рис. 469).

Функция: выработка слизи.

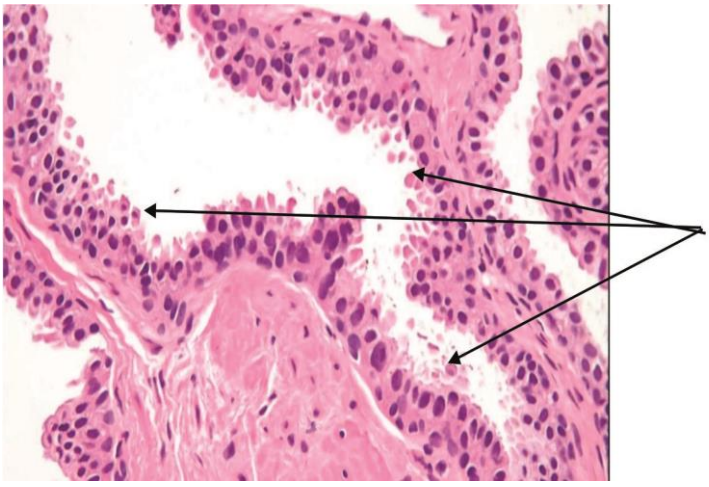

Рис. 469. Гистологическое строение предстательной железы. Концевые отделы, слизистые экзокриноциты, апокриновая секреция (обозначены стрелкой). Окраска: гематоксилином и эозином. Ув. 900

Базальные клетки:

- мелкие кубической формы клетки;
- не доходят до поверхности эпителия – вставочные; Функция: камбиальные клетки.

Эндокринные клетки:

- пирамидной формы;
- в цитоплазме – аргирофильные гранулы;

- выявляются при импрегнации серебром или иммуногистохимическом исследовании;
- клетки из APUD-системы;
- источник развития – нейроэктодерма, ганглиозная пластинка;

Функция: вырабатывают гормоны (оказывают местное влияние):

а. **серотонин:**

- на сокращение гладкомышечных клеток стромы железы;

б. **соматостатин**:

- стимулируют секреторную активность эпителия железы.

В просветах концевых отделов:

- встречаются **конкреции** – простатические камни (рис. 470):
- слоистые обызвествленные тельца;
- диаметром до 1 мм;
- это обызвествленная (минерализованная) белковая матрица вокруг погибших эпителиальных клеток;
- формируется при застое секрета предстательной железы.

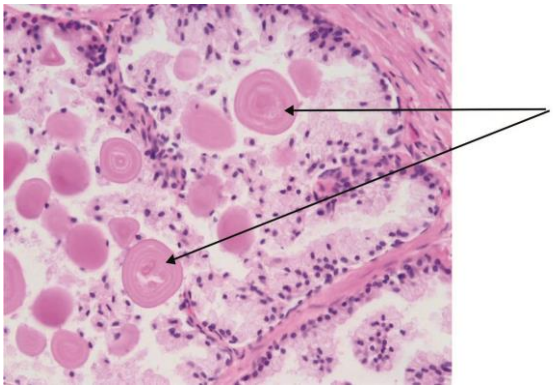

Рис. 470. Гистологическое строение предстательной железы. Концевые отделы, в них – простатические камни (обозначены стрелками).
Окраска: гематоксилином и эозином. Ув. 600

Медицинское значение: число простатических конкреций увеличивается с возрастом, особенно при застое секрета в концевых отделах железы.

Выводные протоки:

1. внутридольковые протоки:

эпителий – однослойный многорядный столбчатый.

Клетки:

1. эпителиоциты;
2. вставочные;
3. эндокриноциты.

2. общие протоки долек (рис. 471):

- эпителий – однослойный многорядный столбчатый, в дистальной части – переходный;

- особенность железы – нет общего протока железы, а протоки долек самостоятельно открываются в (уретру) мочеиспускательный канал, дистальнее семенного бугорка (аналог маточки):

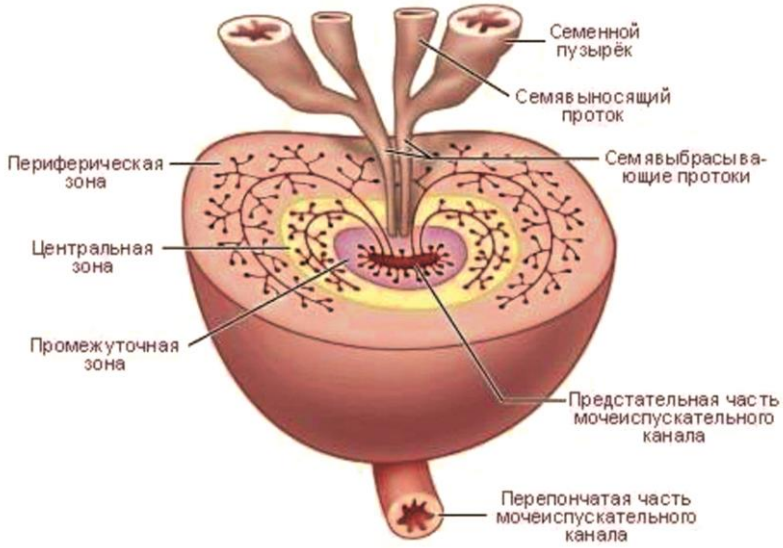

Рис. 471*. Схема системы протоков предстательной железы

В момент выброса секрета железы:

1. рецепторный аппарат бугорка участвует в обеспечении получения оргастических ощущений;
2. происходит увеличение объема бугорка, и он перекрывает мочеиспускательный канал для попадания секрета предстательной железы (спермы) в мочевой пузырь;
3. и одновременно предупреждает попадание мочи в сперму.

Источник развития эпителия протоков и концевых отделов простаты: нефрогонотом (ножки сомитов).

УРЕТРА (мочеиспускательный канал)

Уретра выходит из мочевого пузыря и проходит в центральной части предстательной железы (рис. 463).

Медицинское значение: из-за прохождения уретры в предстательной железе – при развитии аденомы предстательной железы первые жалобы пациента на затруднение процесса мочеиспускания, неполное опорожнение мочевого пузыря, частые позывы к мочеиспусканию (подробнее – рис. 465).

Строение уретры – см. в разделе Органы мочевыведения (рис. 441–443).

ПОЛОВОЙ ЧЛЕН (PENIS, рис. 455, рис. 463)

Общие сведения:

- служит для совершения полового акта (совокупления), проведения эякулята (спермы) во влагалище женщины, а также выведения мочи из мочевого пузыря через мочеиспускательный канал наружу.

Различают:

1. головку (дистальную часть);
2. ствол (тело);
3. корень полового члена (основание), которым он прикрепляется спереди и ниже лобковой области у основания мошонки.

У взрослого мужчины размеры полового члена вариабельны. В состоянии покоя длина его от лобка до конца головки в среднем составляет 5–10,5 см, в состоянии эрекции – до 20 см, окружность – до 6 см.

Строение (рис. 472, 473):

1. кожа:

- покрывает половой член снаружи;

Особенности:

- тонкая;
- легко смещается;
- у верхушки головки подворачивается и прикрепляется внутренними листками у основания головки, образуя свободную складку – крайнюю плоть.
- на внутреннем листке крайней плоти расположены особые сальные железки – препуциальные железы, секрет которых входит в состав препуциальной смазки, собирающейся в венечной борозде (бактерицидный, смазывающий секрет – smegma);

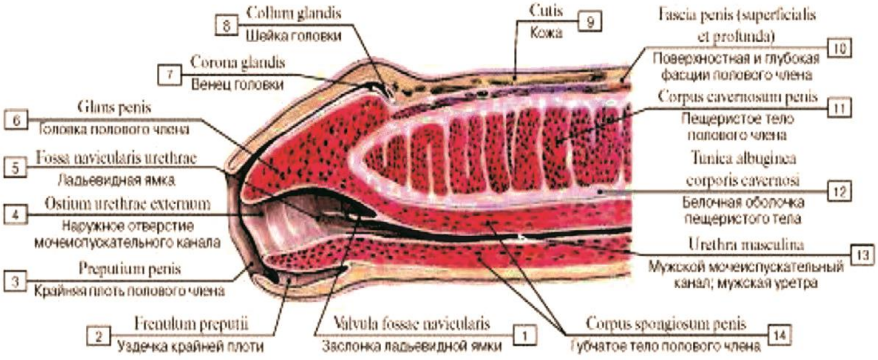

Рис. 472*. Схема строения головки полового члена. Продольный срез

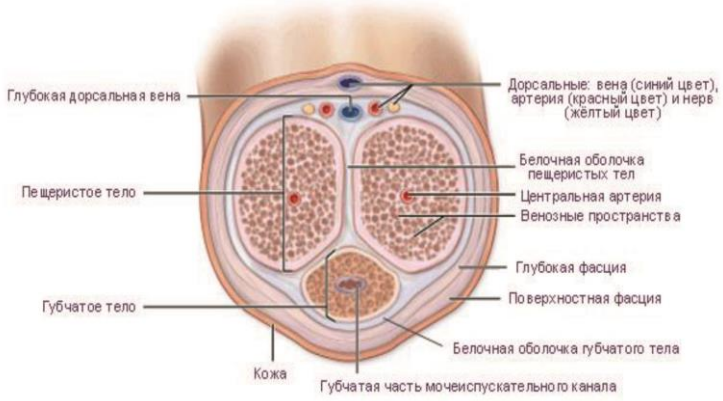

Рис. 473*. Схема строения ствола полового члена. Поперечный срез. Ув. 15

Медицинское значение. Только у 4% новорожденных мальчиков крайняя плоть настолько подвижна, чтобы полностью можно было открыть головку пениса. В возрасте 6 месяцев головка полового члена открывается у 20% мальчиков, а в возрасте 3 лет крайняя плоть хорошо смещается и позволяет обнажить головку пениса у 90% мальчиков. При невозможности обнажения головки полового члена вследствие узости крайней плоти – фимозе – велика вероятность развития воспалительных процессов в крайней плоти и головке, что требует, как правило, хирургического вмешательства.

В коже полового члена и слизистой оболочке мочеиспускательного канала рассеяны многочисленные рецепторы. Особенно многочисленны и разнообразны в тканях полового члена несвободные инкапсулированные окончания. К ним относятся: осязательные тельца в сосочковом слое крайней плоти и головке полового члена, генитальные тельца, инкапсулированные

пластинчатые тельца – в глубоких слоях соединительно-тканной части полового члена и в белочной оболочке пещеристых тел.

2. белочная оболочка (tunica albuginea):

- расположена непосредственно под кожей (рис. 472, 473);
- это плотная неоформленная соединительная ткань, объединяющая внутренние структуры полового члена (пещеристые и губчатое тела).

3. эректильная ткань (рис. 474) входит в состав:

3.1. двух пещеристых тел;

3.2. одного губчатого тела полового члена.

- каждая из этих трех структур эректильной ткани в отдельности и все вместе окружены плотной фиброзной белочной оболочкой (tunica albuginea).
- в толще каждой из трех частей эректильной ткани проходят мелкие кровеносные сосуды и крупные центральные артерии.

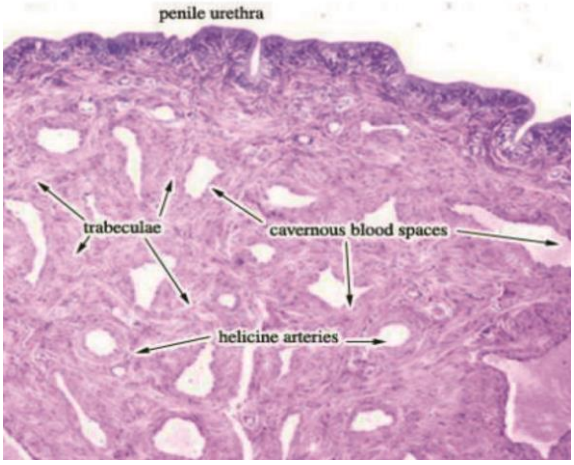

Рис. 474. Гистологическое строение эректильной ткани полового члена.
Окраска гематоксилином и эозином. Ув. 200.

Пещеристые тела:

- их два (рис. 473);
- они цилиндрической формы;
- снаружи их окружает толстая белочная оболочка из плотной неоформленной соединительной ткани. Она состоит из двух слоев коллагеновых волокон – внутреннего циркулярного и наружного продольного;
- это основные структуры, участвующие в эрекции полового члена.

Губчатое тело:

- оно одно (рис. 473), расположено в центральной части полового члена, ниже пещеристых тел;

- окружает наиболее длинный отрезок мочеиспускательного канала – уретры, по которой выделяется моча или сперма (рис. 441, 472, 473).

- в мембранозной части уретры слизистая выстлана многорядным столбчатым эпителием, а начиная с области ладьевидной ямки в губчатой части эпителий уретры становится многослойным плоским и обнаруживает признаки ороговения. В многорядном эпителии встречаются многочисленные бокаловидные и немногочисленные эндокринные клетки.

- под эпителием располагается собственная пластинка слизистой оболочки, богатая эластическими волокнами. В рыхлой волокнистой ткани этого слоя проходит сеть венозных сосудов, имеющая связь с полостями кавернозного тела уретры.

- в слизистой оболочке мочеиспускательного канала располагаются мелкие слизистые железы.

- в подслизистой основе имеется сеть широких венозных сосудов;

- в дистальном отделе губчатое тело расширяется и образует головку полового члена;

- основа головки полового члена состоит из плотной неоформленной соединительной ткани, в которой заложена сеть анастомозирующих вен, переполняющихся кровью во время эрекции. В толстой стенке их располагаются продольные и циркулярно расположенные пучки гладких мышечных клеток;

- губчатое тело заключено в тонкую белочную оболочку (плотная оформленная соединительная ткань), содержащую большое количество эластических волокон.

Медицинское значение: такое строение губчатого тела обеспечивает свободное прохождение жидкости и смыкание просвета уретры после мочеиспускания или семяизвержения.

4. Мочеиспускательный канал (уретра, см рис. 441-443).

Особенности кровоснабжения.

- артерия полового члена, снабжающая его кровью, по строению это артерия мышечного типа, распадается на несколько крупных ветвей, которые проходят по перегородкам пещеристых тел.

- глубокие артерии ветвятся, образуя питающие и завитые артерии. Питающие артерии приносят кислород и питательные вещества к трабекулам, а завитые артерии открываются непосредственно в пещеристые пространства

(эректильную ткань). При спокойном состоянии полового члена они спиралевидно закручены (и поэтому называются завитыми, или улитковыми (aa. helicinae)). Во внутренней оболочке этих артерий имеются утолщения, состоящие из пучков гладких мышечных клеток, а также коллагеновых волокон – формирующих сфинктеры, при сокращении клеток которых перекрывается просвет сосуда, кровь не поступает в кавернозные тела, половой член находится в расслабленном, невозбужденном состоянии.

- вены тоже отличаются толстой стенкой, хорошо выраженным мышечным слоем во всех оболочках: продольным – во внутренней оболочке, циркулярным – в средней и продольным – в наружной адвентициальной оболочке.

- сосудистые полости кавернозных тел, сеть которых находится между артериями и венами, имеют очень тонкие стенки, выстланные эндотелием. Кровь из полостей уходит по небольшим тонкостенным сосудам, впадающим в глубокие вены. Эти сосуды играют роль клапанов или шлюзов, так как во время эрекции мышечные клетки вены сокращается и уменьшает их просвет, что препятствует оттоку крови из полостей.

При начале эрекции приносящие артерии расширяются, и к эректильной ткани начинает поступать больше крови, что приводит к ее наполнению кровью. Для достижения полной эрекции сосудистые образования еще более наполняются кровью, растягиваются и прижимают выносящие венулы к внутренней поверхности белочной оболочки, что приводит к их сдавливанию и нарушению оттока крови из эректильной ткани (рис. 475).

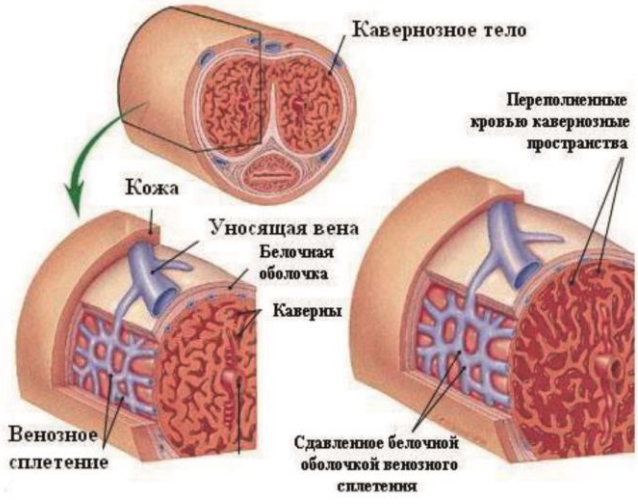

Рис. 475*. Схема структур, участвующих в эрекции полового члена

Расслабление полового члена (или детумесценция) происходит в результате обратного процесса – расслабления гладкой мускулатуры вен и сокращения мышц артерий спирального типа, в результате чего улучшается отток крови из межтрабекулярных пространств и затрудняется приток.

Особенности иннервации.

Симпатические безмиелиновые волокна в половом члене образуют сплетение, иннервирующее пучки гладких мышечных клеток в стенках сосудов и в перегородках между сосудистыми полостями пещеристых тел. Эрекция происходит, когда нервные импульсы парасимпатического происхождения вызывают расслабление сосудов полового члена и гладких мышечных клеток пещеристых тел.

Медицинское значение. Сокращение и расслабление пещеристых тел зависят от уровня внутриклеточного кальция, на который, в свою очередь, влияет гуанозин монофосфат.

Новые лекарственные препараты, разработанные для лечения эректильной дисфункции, воздействуют на фермент фосфодиэстеразу, который присутствует в пещеристом теле и регулирует уровни циклических нуклеотидов. Источник:

https://medicalplanet.su/gistologia/polovoi_chlen.html MedicalPlanet

МОШОНКА

Общие сведения:

- в переводе с латинского языка означает «мешочек».

- представляет собой кожно-мышечное мешковидное образование, разделенное перегородкой (septum scroti) на две половины, каждая из которых является вместилищем для яичка, придатка и мошоночного отдела семенного канатика. Располагается она между корнем полового члена и передним отделом промежности (рис. 476).

Медицинское значение: температура в мошонке держится около 34,4^0 С, что обеспечивает благоприятные условия для течения сперматогенеза. Поддержанию постоянной температуры способствует следующий механизм: при переохлаждении яички подтягиваются вверх к телу, а при повышении температуры – опускаются вниз. Физиологичным считается очевидная асимметрия положения яичек: одно всегда находится выше другого. При таком положении они не мешают и не сдавливают друг друга при ходьбе.

Рис. 476*. Мошонка взрослого мужчины. Половой член отведен вверх.
Хорошо видны контуры яичек, левое яичко расположено ниже правого.
Тонкая кожа покрыта немногочисленными волосами

- до периода полового созревания мошонка имеет небольшие размеры, а ее проксимальная часть шире, чем дистальная. После наступления половой зрелости дистальная часть мошонки расширяется, и ее размеры соответствуют величине яичек.

- мошонка является редуцированной частью передней брюшной стенки, а ее слои – это видоизмененное продолжение слоев передней брюшной стенки;

Среди них различают 7 слоев (оболочек):

1) кожа (cufis);
2) мясистая оболочка (tunica dartos);
3) наружная семенная фасция (fascia spermatica externa);
4) фасция мышцы, поднимающей яичко (fascia cremasterica);
5) мышца, поднимающая яичко (m. cremaster);
6) внутренняя семенная фасция (fascia spermatica interna);
7) влагалищная оболочка яичка (tunica vaginalis testis).

Строение стенки мошонки (рис. 477):

Кожа мошонки:

- тонкая, гладкая, хорошо растяжима;
- собрана в складки;
- по средней линии ее проходит шов (raphe scroti), который спереди переходит на кожу полового члена, сзади – на кожу промежности;
- кожа состоит из эпидермиса и дермы (рис. 352), особенность – подкожная клетчатка (гиподерма) отсутствует;

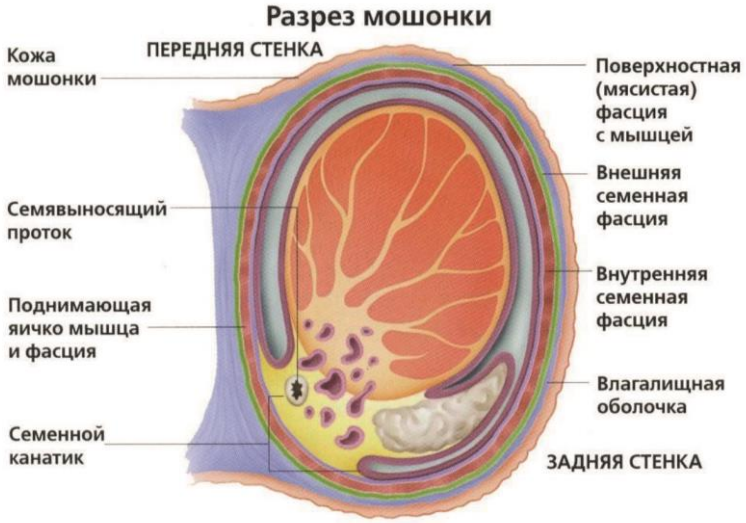

Рис. 477*. Схема оболочек стенки мошонки.
В центральной части на разрезе представлено яичко

- более темной пигментации, чем кожа живота и бедер, за счет большего числа пигментных клеток в эпидермисе (рис. 348–349);

- после полового созревания кожа мошонки покрывается волосяным покровом (рис. 358–360, 476);

- кожа в своем составе имеет потовые и сальные железы, после полового созревания развиваются апокринные потовые железы, секрет которых имеет специфический для каждого индивида запах (рис. 165–168).

Функция:

1. является защитным барьером для бактерий и микроорганизмов;
2. мошонка является эрогенной зоной мужчины, так как в ней содержится много тактильных нервных окончаний, которые чувствительны при прикосновениях.

Мясистая оболочка (tunica dartos):

- с мошонки tunica dartos переходит в фасцию полового члена, поверхностную фасцию живота, подкожную клетчатку промежности и внутреннюю поверхность бедер;

- за счет этой оболочки образуется перегородка мошонки (septum scroti);

- представляет собой оболочку из висцеральной гладкой мышечной ткани;

- производное мезенхимы;
- плотно фиксирована к коже и представляет с ней как бы один слой;

Функция: за счет нее образуются многочисленные глубокие морщины и складки кожи, увеличивающие площадь поверхности охлаждения яичек. Сокращение или расслабление мясистой оболочки изменяет глубину складок на мошонке, что способствует терморегуляции яичек.

Fascia spermatica externa:

- является продолжением собственной фасции живота;
- представляет собой слой рыхлой соединительной ткани, отделяющий мясистую оболочку от m. cremaster;
- производное мезенхимы.

Мышца, поднимающая яичко (m. cremaster):

- происходит из поперечной и косой мышц живота;
- проходит она через наружное паховое кольцо, затем, покрывая семенной канатик, вместе с ним опускается вниз к яичку и обхватывает его;
- состоит из поперечно-полосатой скелетной мышечной ткани:
- источник развития – миотом;
- у человека находится в относительно рудиментарном состоянии.

Функция: обеспечивает подтягивание и опускание яичек.

Fascia spermatica interna:

- является продолжением поперечной фасции живота;
- представляет собой соединительнотканную пластинку из плотной неоформленной соединительной ткани;
- источник развития - мезенхима.

Влагалищная оболочка яичка (tunica vaginalis testis):

- происходит из брюшины и образует вокруг яичка серозный мешок, в котором различают два листка: пристеночный (lamina parietalis), выстилающий изнутри общую влагалищную оболочку, и висцеральный (lamina visceralis), покрывающий яичко и придаток;
- между висцеральной и париетальной пластинками имеется щелевидная замкнутая серозная полость – производное брюшинной полости.
- по строению это серозная оболочка:

1. мезотелий:
   - однослойный плоский эпителий;
   - источник развития – спланхнотом (висцеральный и париетальный листки).

2. собственная пластинка:

- основа – РСТ;
- источник развития – мезенхима.

Функция: вырабатывает серозную жидкость, обеспечивает легкое свободное скольжение яичек в мошонке.

Кровоснабжение: кожи мошонки осуществляется из aa. scrotalis anteriores (от aa. pudendae externae) и aa. scrotalis posteriores (от a. perinealis). Остальные слои получают кровь из a. cremasterica.

Лимфатические сосуды мошонки впадают в поверхностные паховые узлы.

Иннервация мошонки осуществляется из нескольких источников – срамного, поясничного и крестцового сплетений. Спереди проходят передние нервы мошонки (nn. scrotales anteriores) из ветвей n. ileoinguinalis, сзади – задние нервы мошонки (nn. scrotalis posteriores) из ветвей n. pudendus. M. cremaster иннервируется ветвями n. genitofemoralis.

Медицинское значение: в эмбриональном периоде закладка яичек происходит в брюшной полости, затем яички вместе с оболочками брюшной полости по паховому каналу опускаются в мошонку. Этот процесс должен быть закончен к моменту рождения ребенка. Если в полости мошонки при пальпации не обнаруживается оба или одно яичко, такое состояние называют крипторхизм (рис. 455).

Сперма (рис. 478):

- объем эякулята в среднем – 3–5 мл;
- в этом объеме – до 350 млн сперматозоидов;
- для оплодотворения общее количество сперматозоидов не должно быть меньше 150 млн. и концентрация в 1 мл – не менее 60 млн. (из них не менее 60% должно быть жизнеспособных);
- скорость движения сперматозоидов за счет хвостика – 3 мм/час;
- динамика процесса: через 1 час после полового акта достигают полости матки, через 2 часа – в ампулярной части маточной трубы, где и происходит оплодотворение яйцеклетки (обычно сохраняется всего около 150 сперматозоидов);
- сперматозоиды сохраняют жизнеспособность 2–3 суток.

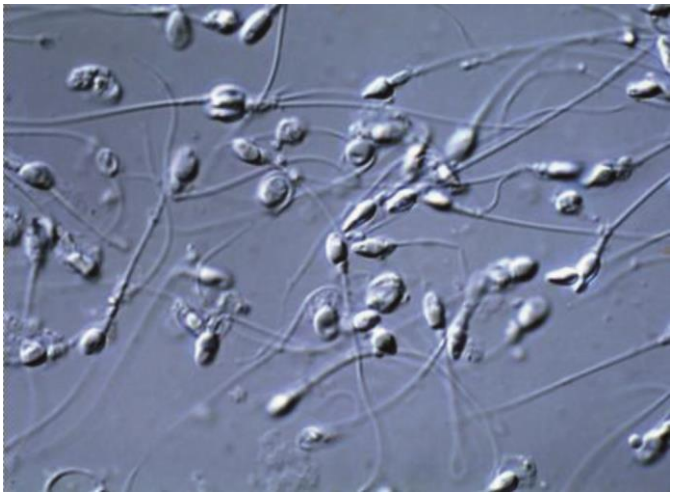

Рис. 478*. Сперматозоиды мужчины при цитологическом исследовании. Нативный препарат, фазово-контрастная микроскопия. Ув. 1200

Источники развития тканей органов мужской половой системы (рис. 479):

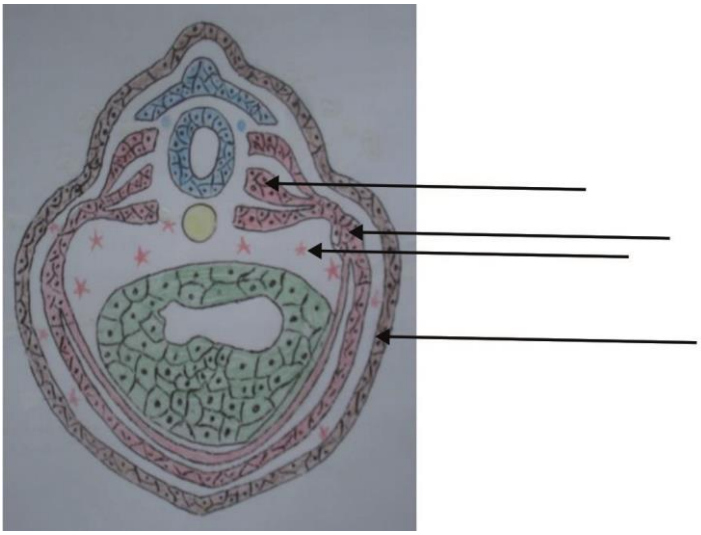

Рис. 479. Срез зародыша на стадии осевого комплекса зачатков органов. Эктодерма, мезенхима, миотом, нефрогонотом отмечены стрелками. Оригинальный рисунок

Рекомендуемые электронно-образовательные ресурсы по теме:

1. **[illegible]** по гистологическим препаратам:

№ 44 – «Яичко»; ссылка:
https://www.youtube.com/watch?v=iIPIo9rFul4&t=7s

№ 45 – «Придаток яичка»; ссылка:
https://www.youtube.com/watch?v=eF9Vi-1VVGk&t=95s

№ 46 – «Предстательная железа»; ссылка:
https://www.youtube.com/watch?v=gzUinCbJwZo&t=3s

2. **[illegible]:**

2.1. «Половой член»; ссылка:
https://www.youtube.com/watch?v=bJBe1B38nCk&t=171s

2.2. «Ультразвуковое исследование предстательной железы», ссылка:
https://www.youtube.com/watch?v=3Ze9BvEcwuo

3. **[illegible]** (ДОТ):

лекция № 25 – «Мужская половая система. Гистологическое строение», ссылка:
https://www.youtube.com/watch?v=mMhhVvihEtA

9.2. ЖЕНСКАЯ ПОЛОВАЯ СИСТЕМА

Включает в себя (рис. 480):

1. половые железы – яичники;
2. вспомогательные половые органы:
   2.1. внутренние:
      2.1.1. маточные трубы;
      2.1.2. матка;
      2.1.3. влагалище.
   2.2. наружные:
      2.2.1. лобок;
      2.2.2. малые и большие половые губы;
      2.2.3. клитор;
      2.2.4. молочные железы.

Граница между внутренними и наружными органами – девственная плева.

Эмбриональное и постэмбриональное развитие:

Как и мужской половой системы – источник развития эпителия органов – мезодермальный зачаток – нефрогонотом (ножки сомитов), т.е. протекает в тесной связи с мочевыделительной системой.

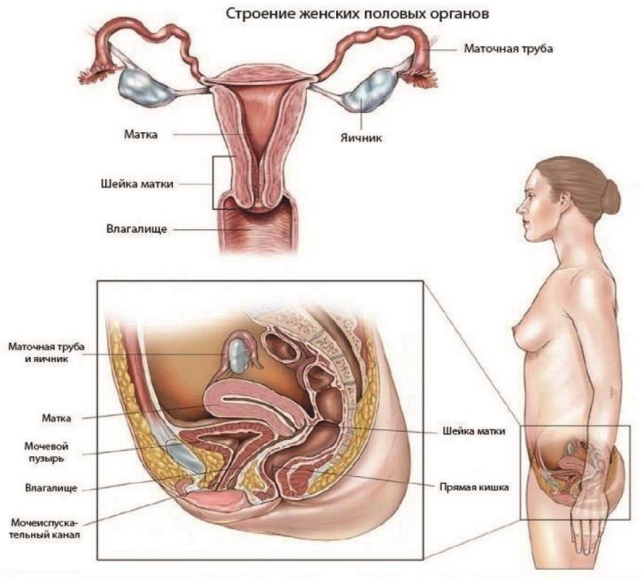

Рис. 480*. Строение органов женской половой системы

В эмбриональном периоде:

Стадии:

1. индифферентная стадия (рис. 481):

- зачатки закладываемых органов не имеют половой дифференцировки;
- на 4 неделе эмбриогенеза в тороко-люмбальном отделе нефрогонотома формируются утолщения – гонадные валики;
- начинают формироваться внутренние вспомогательные половые органы – Мюллеров (парамезонефральный) проток принимает в образовании маточных труб, матки, части влагалища;
- Вольфов (мезонефральный) проток при отсутствии тестостерона – облитерируется.

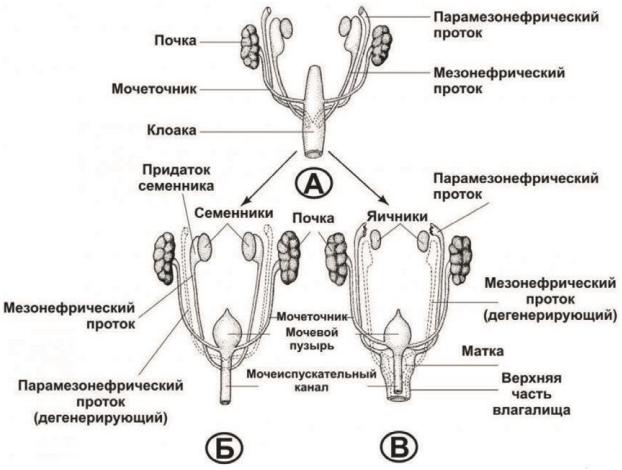

Рис. 481*. Стадии развития органов половой системы. А – индифферентная стадия; стадия половой дифференциации: Б – мужской организм; В – женский организм

2. стадия половой дифференциации:

- 8 неделя внутриутробного развития – критическая стадия развития гонад;
- в условиях отсутствия регуляторного фактора, кодируемого Y-хромосомой гонадные валики начинают развиваться как яичники (рис. 481);
- первичные половые клетки – гоноциты из желточного мешка выселяются в гонадные валики, формируется корковое и мозговое вещество яичника (рис. 446);
- начинается синтез женского полового гормона – эстрогена.

Биологическое действие:

1. формируются вспомогательные половые органы;
2. первичные половые клетки дифференцируются в овогонии, которые вступают в стадию размножения, образуя первичные овоциты;

к месяцам внутриутробного развития стадия размножения обрывается и первичные овоциты в профазе первого мейотического деления вступают в длительный период покоя, вплоть до наступления половой зрелости.

Количество первичных овоцитов:

- 7 месяцев – 10 миллионов;
- при рождении – 2 миллиона;
- к началу полового созревания – 200–400 тыс.;
- после менопаузы фолликулы исчезают на фоне разрастания на их месте соединительной ткани.

Постэмбриональное развитие:

Девочка рождается со сформированными половыми железами и добавочными органами.

Далее осуществляется рост девочки – половые органы увеличиваются пропорционально с ростом тела (рис. 482). Так продолжается до периода полового созревания.

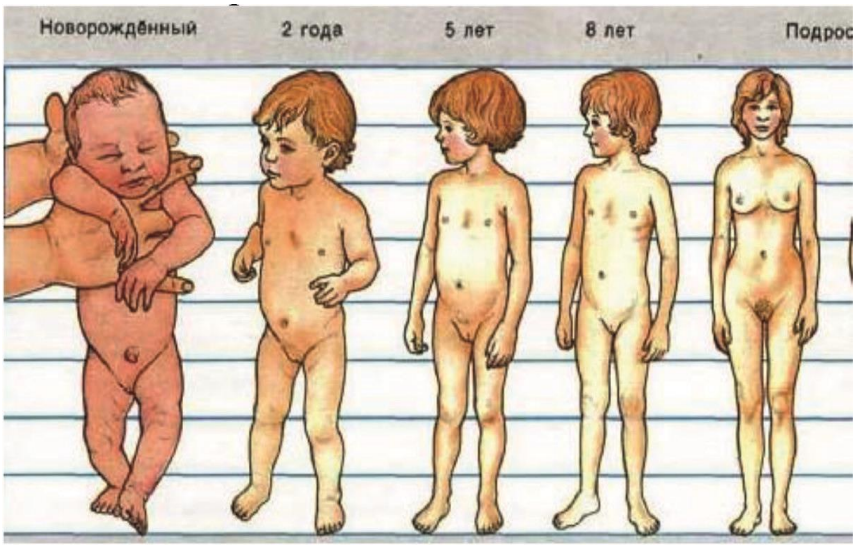

Рис. 482*. Схема, отражающая динамику изменений тела девочки и ее половых органов до периода полового созревания

Период полового созревания:

- в период от 8 до 13 лет;

Запускается выработкой 2 гормонов аденогипофиза (рис. 483):

1. Фоллитропин;
2. Лютропин.

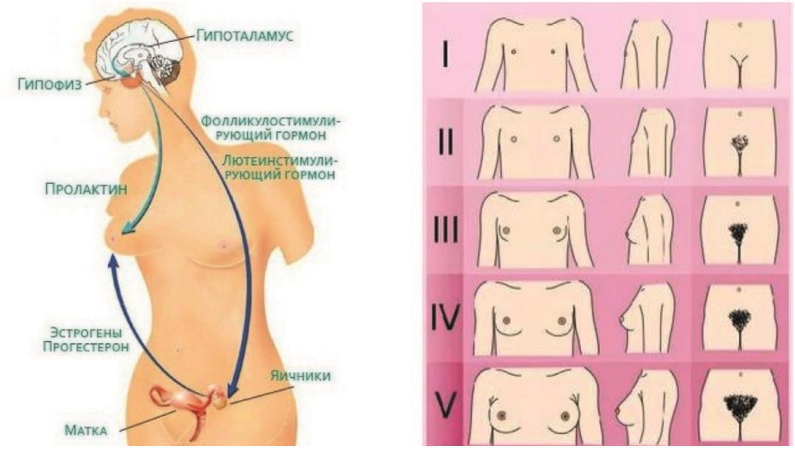

Рис. 483*. Схема гормональной регуляции половых органов при наступлении периода полового созревания девочки и основных изменений ее тела

III стадия – **стадия развития половых клеток.**

Содержание стадии:

1. запускается овогенез (созревания половых клеток);
2. одновременно запускается менструальный цикл:
- в 12–13 лет – первый менструальный цикл – менархе;
- до 45–55 лет – прекращение – наступление менопаузы;
3. развивается оволосение по женскому типу (рис. 484);
4. рост и развитие вспомогательных половых органов.

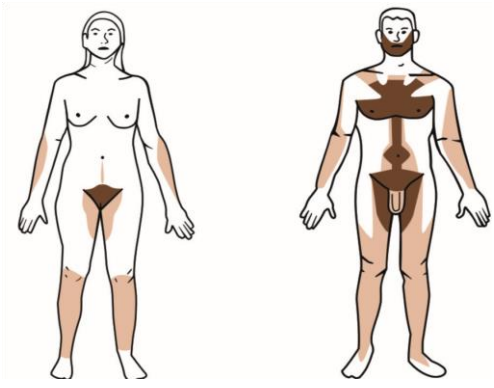

Рис. 484*. Схема, отражающая различия в оволосении у мужчин и женщин

ЯИЧНИК (рис. 480)

Функции:

1. генеративная – образование яйцеклеток;
2. эндокринная – синтез женских половых гормонов.

Строение:

Снаружи орган покрывает видоизмененный мезотелий (рис. 485):

- однослойный однорядный кубический (*особенность!*) эпителий;
- источник развития – висцеральный листок спланхнотома.

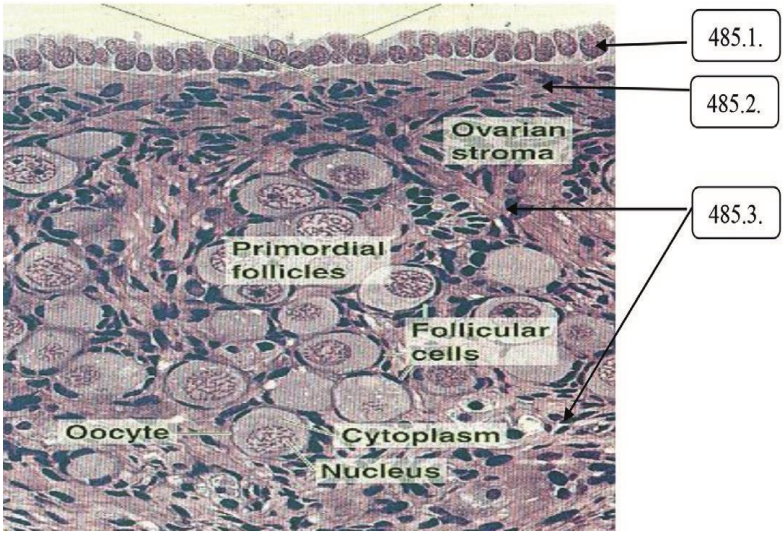

Рис. 485*. Гистологическое строение яичника: 485.1. – мезотелий, 485.2. – капсула, 485.3. – прослойки РСТ. Окраска: гематоксилином и эозином. Ув. 400

Орган паренхиматозный, состоит из стромы и паренхимы.

Строма:

1. толстая **соединительно-тканная капсула** (белочная оболочка) – плотная неоформленная соединительная ткань (рис. 485);
2. не дольчатый орган – внутри **прослойки рыхлой соединительной ткани** (РСТ):

- в них расположены **интерстициальные эндокриноциты:**
  - расположены скоплениями (рис. 486);
  - много светлой оксифильной цитоплазмы;
  - в цитоплазме – гранулы в виде кристаллов;

Функции: вырабатывают женские половые гормоны – эстрогены (первая клетка, вырабатывающая эстроген).

Биологическое значение:

1. определяют развитие вторичных половых признаков;
2. поддерживают базовый уровень эстрогенов в крови женщины после овуляции (рис. 487).

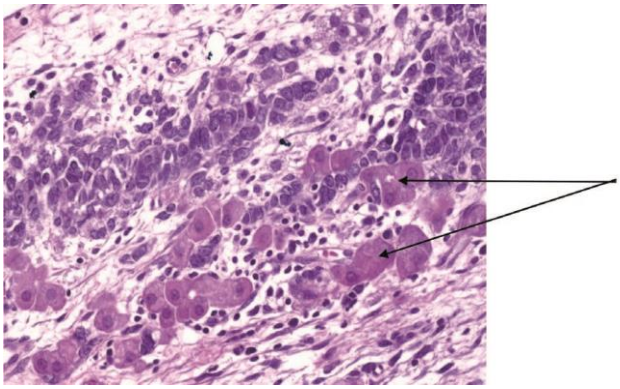

Рис. 486. Гистологическое строение яичника: интерстициальные клетки (обозначены стрелкой). Окраска: гематоксилином и эозином. Ув. 900

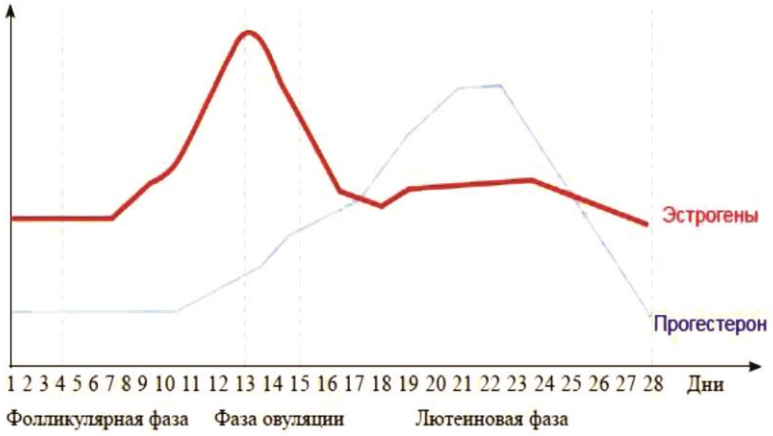

Рис. 487*. Изменение уровней женских половых гормонов в крови у женщины во время овариального цикла

Все указанные элементы стромы развиваются из мезенхимы.

В яичнике выделяют корковое и мозговое вещество (рис. 488):

1. **корковое вещество**:
   - под капсулой;
   - в нем расположены фолликулы;
2. **мозговое:**
   - в глубине;
   - не содержит фолликулов;
   - основа – РСТ, много кровеносных сосудов.

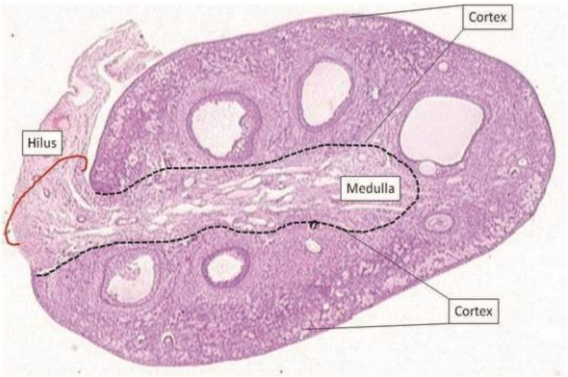

Рис. 488*. Гистологическое строение яичника: корковое
и мозговое вещество. Окраска: гематоксилином и эозином. Ув. 4 (лупа)

Паренхима – корковое вещество – паренхиматозная зона – представлена фолликулами яичника.

Фолликул яичника состоит из:

1. первичного овоцита;
2. фолликулярного эпителия;
3. базальной мембраны.

Фолликулярный эпителий:

- расположен вокруг первичного овоцита (рис. 489);
- при созревании фолликула эпителий сначала увеличивает высоту клеток, затем число клеточных слоев, (что помогает дифференцировать стадии развития фолликулов).

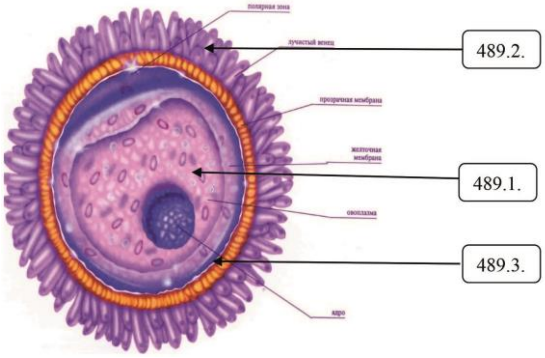

Рис. 489*. Схема строения фолликула яичника. 489.1. – овоцит;
489.2. – фолликулярный эпителий; 489.3. – базальная мембрана

Функции фолликулярного эпителия:

1. трофическая – в цитоплазме клеток много включений гликогена, липидов);
2. барьерная - в т.ч. от аутоиммунных реакций;
3. секреторная – образование фолликулярной жидкости;
4. фагоцитарная – при разрушении (атрезии) фолликула;
5. эндокринная – выработка:
   - эстрогенов (2 клетка, вырабатывающая эстроген);
   - гонадокринина (регулирует процесс атрезии фолликулов).

Размеры и строение фолликула зависят от стадии его развития.

Различают:

1. примордиальный фолликул;
2. первичный фолликул;
3. вторичный фолликул;
4. третичный фолликул;
5. атретический фолликул;
6. желтое тело;
7. белое тело;
8. соединительно-тканный рубец.

Примордиальный фолликул (рис. 490):

- расположены на периферии коркового вещества под капсулой;
- расположены скоплениями, группами; - самые мелкие;

Строение:

1. **первичный овоцит:**
   - размеры 25–30 мкм;
   - органеллы развиты слабо.

2. **однослойный плоский фолликулярный эпителий** (*диагностический признак*);

3. **базальная мембрана**.

Количество:

- в 7 месяцев внутриутробного периода их около 10 млн. шт. при рождении – их только 2 млн, к началу полового созревания их количество в обоих яичниках всего 200–400 тыс. шт.;

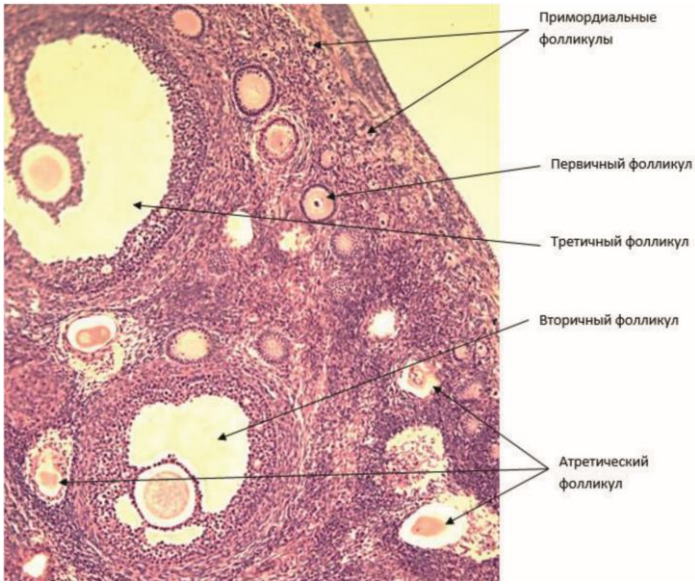

Рис. 490. Гистологическое строение яичника: корковое вещество, фолликулы яичника. Окраска: гематоксилином и эозином. Ув. 200в

- 98% их в течение репродуктивного периода женщины редуцируется, и только 2% – развивается дальше;

Функция: каждый цикл от 3 до 30 примордиальных фолликулов выходит в фазу роста под влиянием Фоллитропина (ФСГ).

Первичный фолликул (рис. 490):

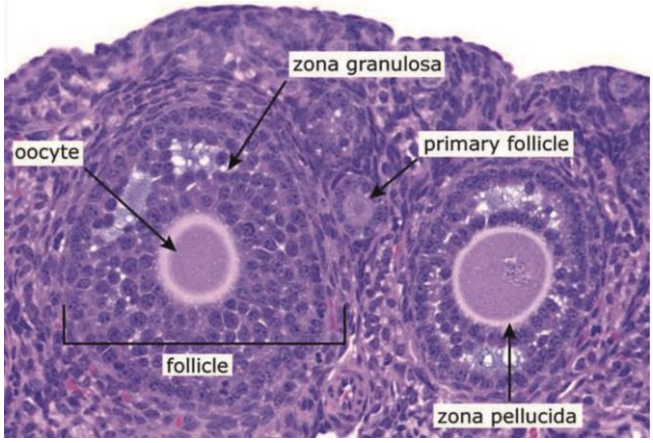

Рис. 491. Гистологическое строение яичника: корковое вещество, вторичные фолликулы яичника. Окраска: гематоксилином и эозином. Ув. 400

Строение:

1. первичный овоцит;
2. однослойный кубический или призматический фолликулярный эпителий (*диагностический признак*);
3. базальная мембрана.

Вторичный фолликул (рис. 490, 491):

- размеры фолликула увеличиваются до 200 мкм; Строение:

1. **первичный овоцит**:

- начинают накапливаться в цитоплазме органеллы и желточные включения;
- начинает увеличиваться в размерах до 150 мкм в диаметре.

2. **многослойный фолликулярный эпителий** – т.н. «зернистый слой» (zona granuloza) - *диагностический признак фолликула !*
3. между овоцитом и эпителием появляется **прозрачная оболочка** zona pellucida)

– ее появление *характерно именно для этого фолликула*!

- это бесструктурный оксифильный слой между эпителием и овоцитом;
- состоит из гликопротеинов;
- вырабатывается овоцитом.

4. появляется **«лучистый венец»** (corona radiata):

- это внутренние клетки фолликулярного эпителия увеличиваются до призматических, образуют отростки, располагающиеся радиально по отношению к овоциту;

5. **базальная мембрана** утолщается;
6. вокруг фолликула формируется **соединительно-тканная оболочка – тека;**

- в фолликулярном эпителии клетки начинают синтезировать фолликулярную жидкость, между клетками появляются щели;
- на этом этапе развития появляется **«доминантный фолликул»**, т.е. фолликул, опережающий в своем развитии все остальные.

Третичный (пузырчатый) фолликул (рис. 492):

- рост фолликула до 2,5 см в диаметре за счет скопления жидкости в полости;
- в месте его расположения поверхность яичника выбухает;

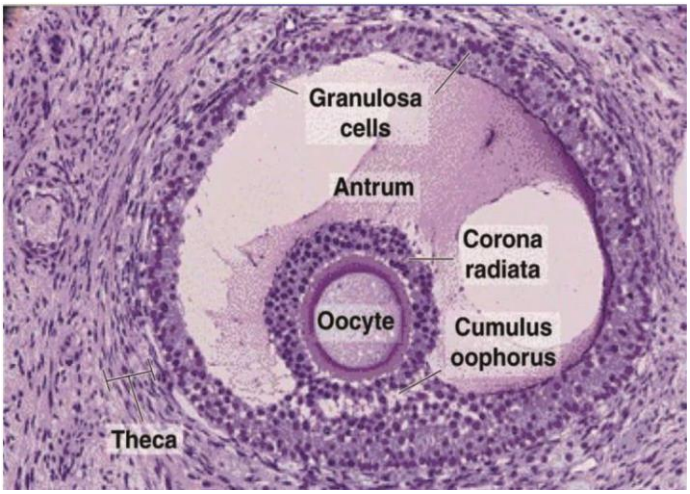

Рис. 492. Гистологическое строение яичника: корковое вещество, третичный фолликул яичника. Окраска: гематоксилином и эозином. Ув. 400

- при накоплении жидкости часть фолликулярного эпителия вокруг овоцита отрывается, и накапливающаяся жидкость смещает его эксцентрично – образуется **«яйценосный бугорок».**

Строение фолликула:
1. яйценосный бугорок;
2. стенка фолликула;
3. полость.

Яйценосный бугорок состоит из:
1. первичный овоцит;
2. прозрачная оболочка (zona pellucida);
3. лучистый венец (corona radiata);

Стенка фолликула состоит:

1. многослойный фолликулярный эпителий;
2. базальная мембрана;
3. соединительно-тканная оболочка – тека, которая дифференцируется на этой стадии на 2 слоя (рис. 493):

3.1. внутренняя тека – сосудистая:

- между синусоидными капиллярами текальные эндокриноциты (3-я клетка, продуцирующая эстроген);

3.2. наружная тека – соединительно-тканная:

- много гладких миоцитов;

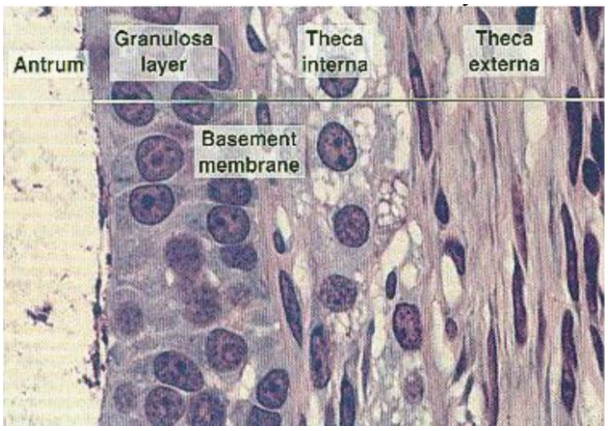

Рис. 493. Гистологическое строение яичника: корковое вещество, третичный фолликул яичника, тека. Окраска: гематоксилином и эозином. Ув. 900

Функция: обеспечивает спадение полости фолликула после овуляции.

В жидкости фолликула концентрация эстрогенов в 1000 раз превышает концентрацию эстрогена в крови.

В течение жизни у женщины этой стадии развития и овуляции достигает всего 400–500 фолликулов, остальные редуцируются с образованием атретических фолликулов.

Функция: созревание фолликула, затем его овуляция.

Овуляция:

- время развития фолликула 10–14 дней (суток), рис. 494;
- время: на 14 день 28 дневного цикла, все это время:
- клетки фолликулярного эпителия продуцируют эстроген:

1. накапливается в фолликулярной жидкости;
2. поступает в кровь, с кровью в гипоталамус;
3. увеличение концентрации эстрогена в крови приводит к выработке гонадолиберина в гипоталамусе, что стимулирует выработку Лютропина в аденогипофизе;
4. через 24 часа после подъема концентрации Лютропина в крови происходит:

- вступление овоцита в фазу созревания с возобновлением мейоза, заблокированного фолликулярными клетками на первом делении еще во внутриутробном периоде;
- происходит процесс овуляции – разрыв зрелого третичного фолликула и выброс из него овоцита (уже второго порядка) вместе с клетками лучистого венца.

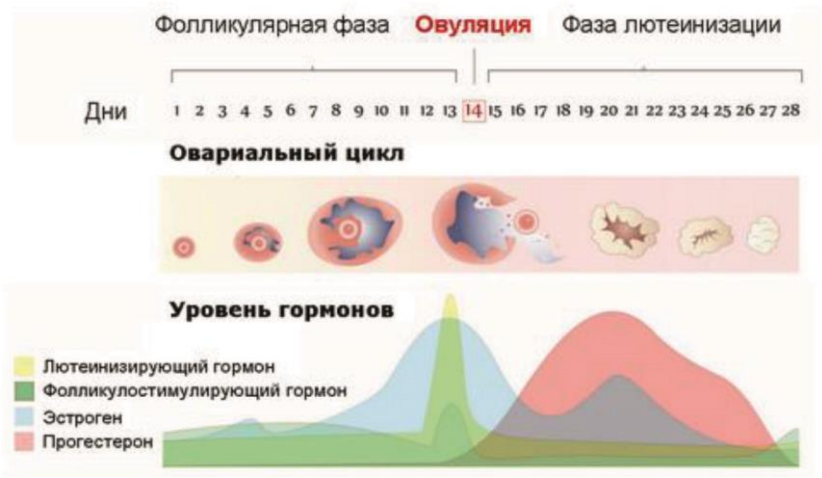

Рис. 494*. Схема овариального цикла в яичнике

Содержание процесса овуляции:

- под действием ферментов фолликулярного эпителия капсула яичника и мезотелий истончаются, разрыхляются - фолликул виден на поверхности яичника в виде светлого выпячивания - разрывается, в месте разрыва начинается кровотечение – с кровью овоцит выбрасывается в брюшную полость.

- на месте овулировавшего фолликула развивается желтое тело.

Желтое тело (corpus luteum, рис. 495, 496):

- в просвете овулировавшего фолликула формируется сгусток крови, замещающийся соединительной тканью;

- разрастаются клетки фолликулярного эпителия, заполняют полость фолликула, увеличиваются в размере и накапливают желтый пигмент – лютеин.

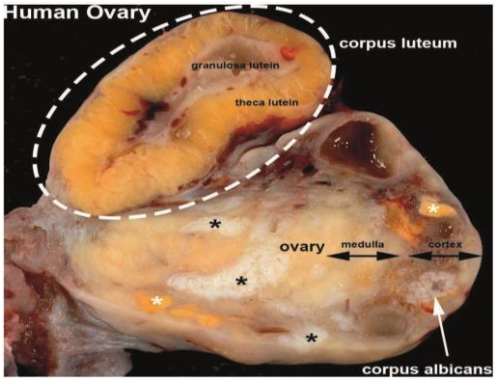

Рис. 495*. Желтое тело в яичнике. Анатомический препарат

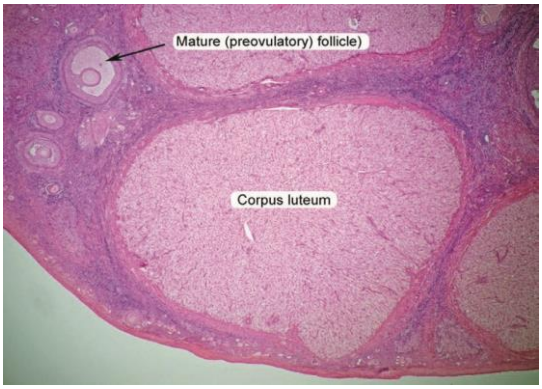

Рис. 496. Гистологическое строение яичника: корковое вещество, желтое тело яичника. Окраска: гематоксилином и эозином. Ув. 400

Выделяют два вида желтого тела:

1. Циклическое желтое тело:

- образуется если не наступила беременность;
- сохраняется только 14 дней – предменструальную фазу цикла;
- редуцируется, теряет пигмент и превращается в белое тело.

2. Желтое тело беременности:

- сохраняется почти всю беременность – 6 мес., затем разрушается до белого тела;
- формируется под влиянием хорионического гонадотропина плаценты, разрастается, достигая до 5 см диаметра; - регрессирует к родам.

Функция: желтое тело продуцирует прогестерон.

Биологическое действие прогестерона:

1. перестройка слизистой матки (перестройка) для принятия оплодотворенной яйцеклетки (имплантации);
2. угнетение продукции Фоллитропина, что приводит к подавлению выхода в рост примордиальных фолликулов;
3. желтое тело беременности – обеспечивает сохранение беременности за счет расслабления гладкой мускулатуры стенки матки.

На месте разрушенного желтого тела формируется белое тело.

Белое тело (Corpus albicans), рис. 495, 497:

- это исход разрушения желтого тела;
- клетки желтого тела атрофируются, теряют пигмент;
- разрастается соединительная ткань.

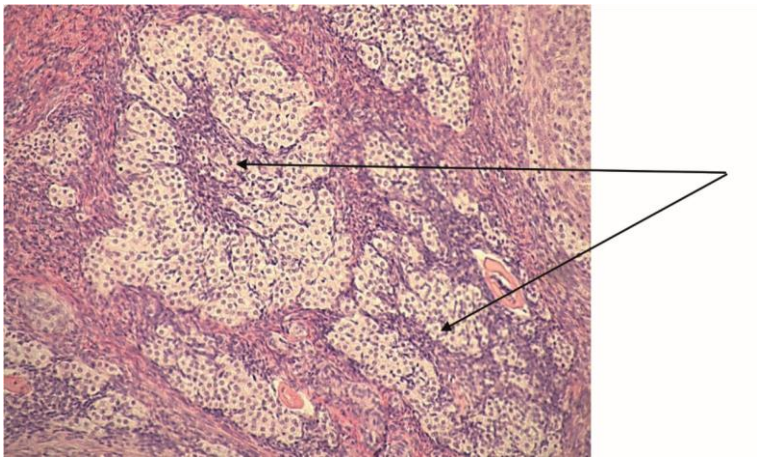

Рис. 497. Гистологическое строение яичника: корковое вещество, белое тело яичника. В белом теле начинает формироваться соединительно-тканный рубец (отмечены стрелкой). Окраска: гематоксилином и эозином. Ув. 400

В конечном итоге на месте бывшего фолликула разрастается соединительная ткань и формируется **соединительно-тканный рубец.**

Атретический фолликул (рис. 490):

- появляется в результате остановки роста и разрушения фолликулов на любой стадии их развития под действием гормона гонадокринина;
- выходит в рост 3–30 фолликулов, а до стадии зрелого доходит только один – т.н. «доминантный фолликул», реже два и более, остальные подвергаются атрезии, разрушаются;
- в фолликуле происходят следующие изменения: овоцит погибает и разрушается, происходит атрофия и разрушение клеток фолликулярного эпителия.
- в результате атретический фолликул состоит из:

1. длительно сохраняющейся сморщенной прозрачной оболочки;
2. гипертрофируются текальные эндокриноциты внутренней теки.

ОВАРИАЛЬНЫЙ ЦИКЛ

– циклические изменения в яичнике (в среднем каждые 28 дней), определяется циклическими изменениями концентрации аденогипофизарных гормонов.

Стадии овариального цикла (рис. 498):

1. фолликулярная стадия;

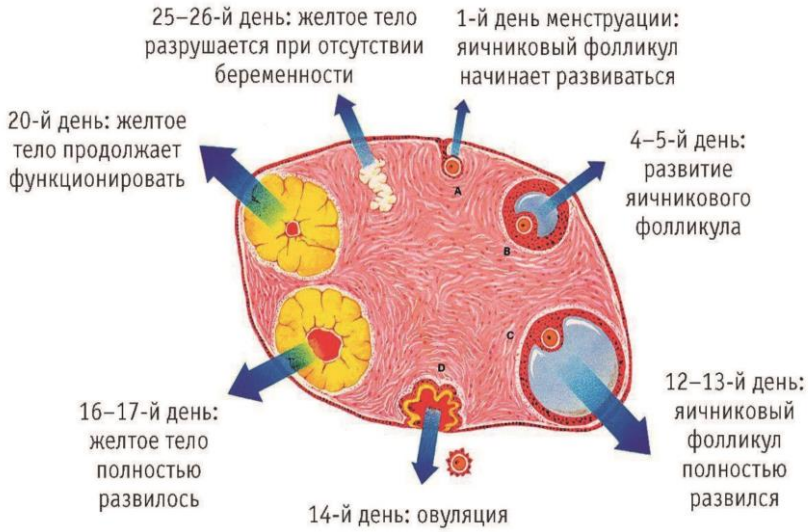

Рис. 498*. Схема овариального цикла в яичнике женщины

2. овуляция;
3. лютеиновая стадия.

Фолликулярная стадия:

- продолжительность – 14 дней при 28-дневном цикле;
- осуществляется под влиянием Фоллитропина (ФСГ) аденогипофиза;

Содержание:

- созревание фолликула;
- развитие фолликулярного эпителия;
- увеличение концентрации эстрогенов в жидкости фолликула и крови:

1. тормозит выработку Фоллитропина (не развиваются другие фолликулы);
2. стимулируется выработка Гонадолиберина в гипоталамусе, под действием которого начинает увеличиваться концентрация Лютропина (ЛГ).

Овуляция:

- продолжительность – несколько часов;
- регуляция: Лютропином аденогипофиза;

Содержание: процесс овуляции.

Сопровождается резким снижением концентрации эстрогенов в крови, т.к. эстрогены с фолликулярной жидкостью выбрасываются в брюшную полость.

Лютеиновая стадия:

- продолжительность: 14 суток (при 28-дневном цикле);

Содержание: образование и развитие желтого тела;

- исход: если беременность не наступила – редукция желтого тела, снижение концентрации прогестерона. На фоне предшествующего низкого содержания эстрогенов стимулируется выработка Фоллитропина, в результате чего происходит снятие блока с развития примордиальных фолликулов. В результате начинается фолликулярная стадия нового овариального цикла.

МАТОЧНЫЕ ТРУБЫ

Общие сведения (рис. 480).

В маточной трубе выделяют:

1. воронка с бахромкой около яичника;
2. ампула – расширенная часть (2/3 длины);
3. перешеек – узкая часть;
4. интрамуральный сегмент – в стенке матки.

Функции:

1. труба захватывает овоцит, выделяющийся при овуляции;
2. обеспечивает транспорт овоцита в направлении к матке (в среднем 5 сут.);
3. условия для оплодотворения и начала эмбриогенеза.

Гистологическое строение:

– орган полый, стенка состоит из оболочек и слоев (рис. 499).

Оболочки:

1. слизистая;
2. мышечная;
3. серозная.

Слизистая оболочка:

- рельеф представлен складками (рис. 500);
- слои:

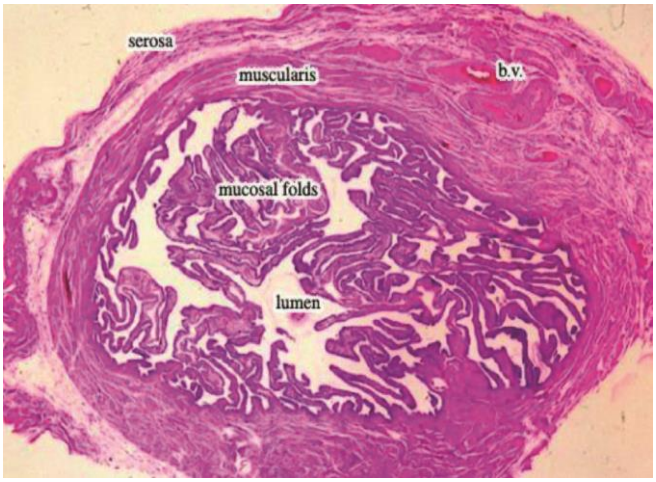

Рис. 499*. Гистологическое строение маточной трубы, поперечный срез. Окраска: гематоксилином и эозином. Ув. 40

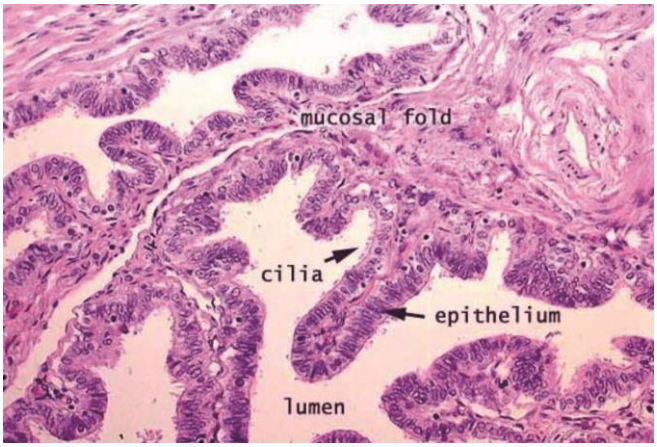

Рис. 500*. Гистологическое строение слизистой оболочки маточной трубы. Окраска: гематоксилином и эозином. Ув. 200

1. эпителиальный слой:

- однослойный однорядный столбчатый эпителий;
- источник развития – нефрогонотом.

Клетки (рис. 501):

1.1. реснитчатые клетки:

- на апикальной поверхности – реснички;
- мерцают в направлении матки;

Функция: продвижение овоцита в маточных трубах. Биение ресничек ускоряется в конце фолликулярной стадии овариального цикла до 22 в /сек.

1.2. секреторные клетки:

- апикальная поверхность с микроворсинками;
- в цитоплазме – секреторные гранулы;

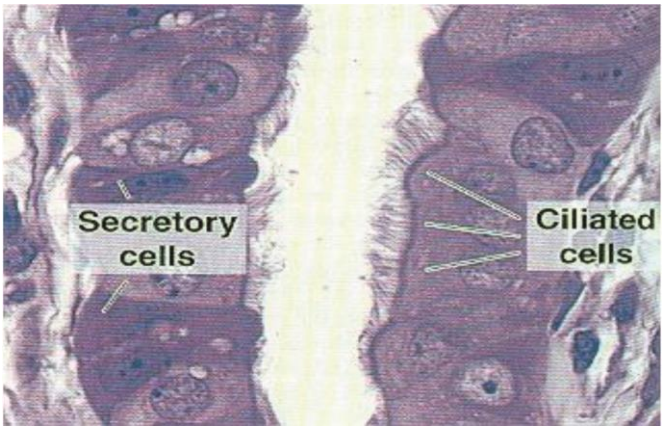

Рис. 501*. Гистологическое строение слизистой оболочки маточной трубы. Окраска: гематоксилином и эозином. Ув. 200

Функция: питание яйцеклетки, создает среду в маточной трубе для поддержания жизнедеятельности овоцита, яйцеклетки.

Активность клеток усиливается в лютеиновую фазу овариального цикла.

2. собственная пластинка слизистой оболочки:

- основа – РСТ;
- производное мезенхимы;
- особенность – много тучных клеток.

Мышечная оболочка:

- два слоя висцеральной гладкомышечной ткани;
- крупные кровеносные сосуды;
- источник развития – мезенхима.

Регуляция: сократительная активность миоцитов

- усиливается эстрогенами (фолликулярная стадия овариального цикла);
- ослабляется прогестероном (лютеиновая стадия).

Серозная оболочка:

1. мезотелий:

- однослойный плоский эпителий;

- источник развития – висцеральный листок спланхнотома.

2. собственная пластинка:

- основа – РСТ;
- источник развития – мезенхима.

Медицинское значение: при воспалительных процессах половой сферы повреждение эпителия и образование соединительно-тканных спаек из-за нарушения транспорта яйцеклетки может привести к нарушению транспорта овоцита по трубам с последствиями:

1. развитие бесплодия в результате непроходимости труб (15% женщин);
2. трубной беременности – овоцит застревает в поврежденной слизистой трубы, происходит оплодотворение, развитие зародыша в трубе, разрыв ее стенки, кровотечение, перевязка сосудов и трубы (рис. 502).

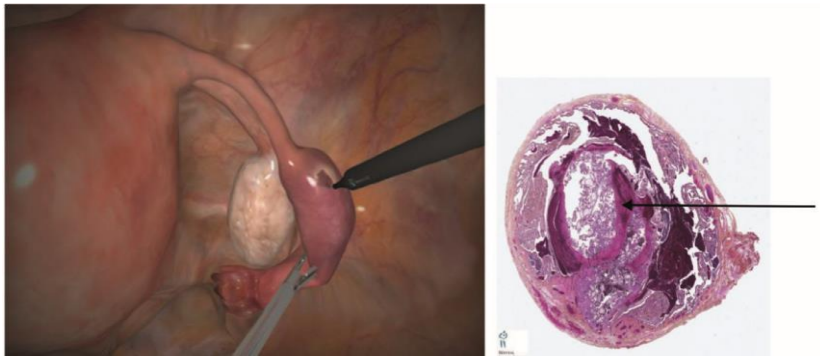

Рис. 502*. Трубная беременность в маточной трубе. Погибший зародыш в просвете маточной трубы (поперечный срез), отмечен стрелкой. Патолого-анатомический препарат. Окраска: гематоксилином и эозином. Ув. 40

Иннервация:

- вегетативной нервной системой.

МАТКА

Общие сведения (рис. 480). В матке выделяют:

1. тело;
2. шейка – суженная часть, выступает во влагалище.

Функции:

1. развитие;
2. рождение плода.

Гистологическое строение:

- полый орган, имеет стенку, оболочечное строение (рис. 503).

Оболочки:

1. слизистая – эндометрий;
2. мышечная – миометрий;
3. серозная – периметрий.

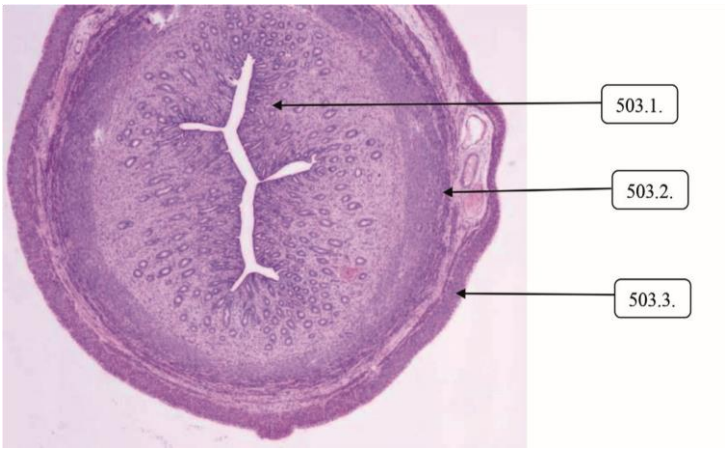

Рис. 503. Гистологическое строение матки. 503.1. – слизистая; 503.2. – мышечная; 503.3. – серозная оболочка. Окраска: гематоксилином и эозином. Ув. 40

Слизистая оболочка (эндометрий):

Слои:

1. эпителиальный – однослойный однорядный столбчатый эпителий:

- источник развития: нефрогонотом (ножки сомитов);

Клетки:

1.1. секреторные:

- на апикальной поверхности микроворсинки;
- в цитоплазме – секреторные гранулы;

Функция: трофическая. Обеспечивает развивающийся зародыш питанием.

1.2. реснитчатые:

- на апикальной поверхности – реснички;
- мерцают в направлении влагалища.

2. собственная пластинка слизистой оболочки:

- основа – РСТ;
- особенность – наличие особых децидуальных клеток:
- крупные;
- полиморфные;

- много оксифильной цитоплазмы;
- в цитоплазме минимальный набор органелл
- общего значения;
- много гликогена;
- их количество увеличивается при формировании плаценты.

Слизистая матки имеет **рельеф**: он представлен **маточными криптами** (железами) – погружения эпителия в собственную пластинку (рис. 504):

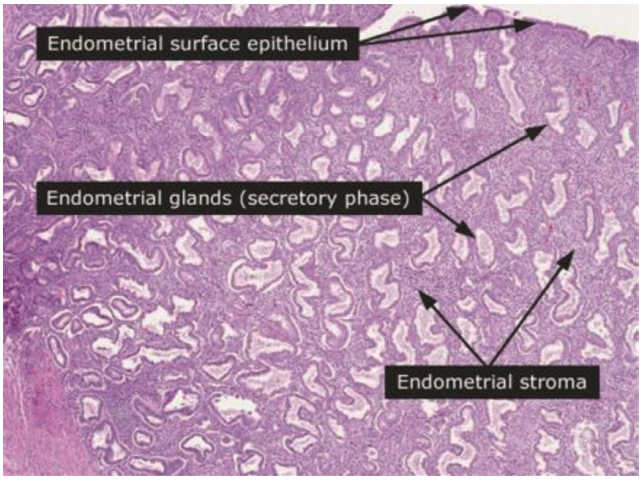

Рис. 504*. Гистологическое строение матки: эндометрий, маточные крипты (endometrial glands). Окраска: гематоксилином и эозином. Ув. 200

Характеристика желез (расшифровку терминов смотри на рис. 260):
1. однослойный эпителий;
2. простая;
3. неразветвленная;
4. трубчатая;
5. слизистый;
6. тип секреции – мерокриновый.

Функция: выработка слизи.

Выделяют два слоя эндометрия (рис. 505):
1. Базальный слой:
- прикрепляется к миометрию;
- содержит донышки маточных желез;
- питание – от прямых артерий;

Функция: источник восстановления слизистой после ее отторжения (менструации).

2. Функциональный слой:

- расположен на базальном слое;
- толще базального;
- кровоснабжение спиральными артериями;

Функция: отторгается в конце менструального цикла с дальнейшим полным восстановлением за счет базального слоя.

Циклические изменения в строении эндометрии связаны с его перестройкой, направленной на подготовку слизистой к имплантации зародыша.

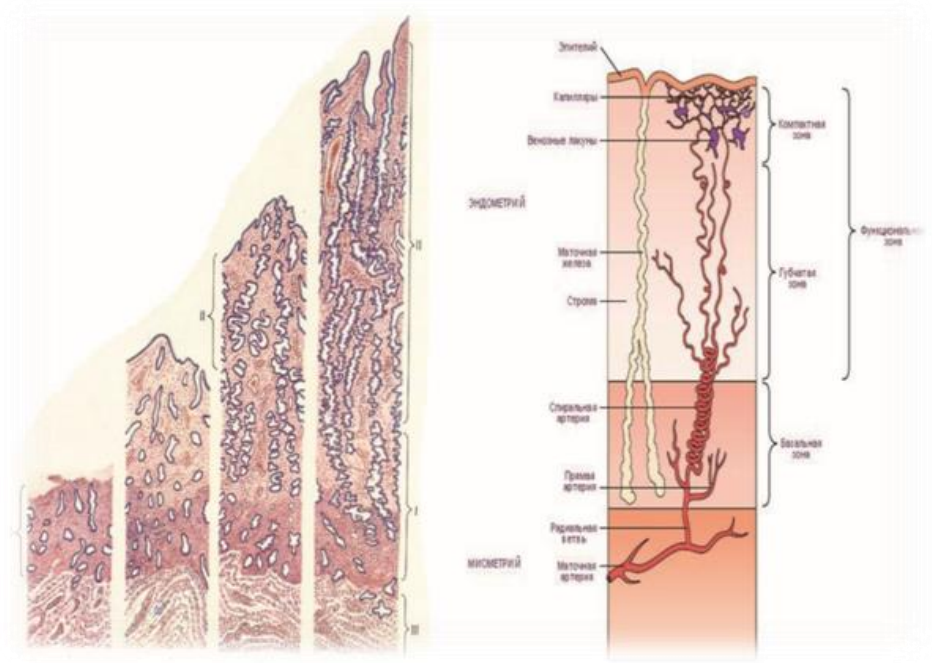

Рис. 505*. Схема строения базального и функционального слоев эндометрия

После наступления менопаузы у женщины наступает атрофия слизистой матки, после чего базальный и функциональный слои становятся неразличимы (как и до менархе).

Мышечная оболочка (миометрий, рис. 503, 506):

- висцеральная гладкомышечная ткань;
- источник развития – мезенхима.

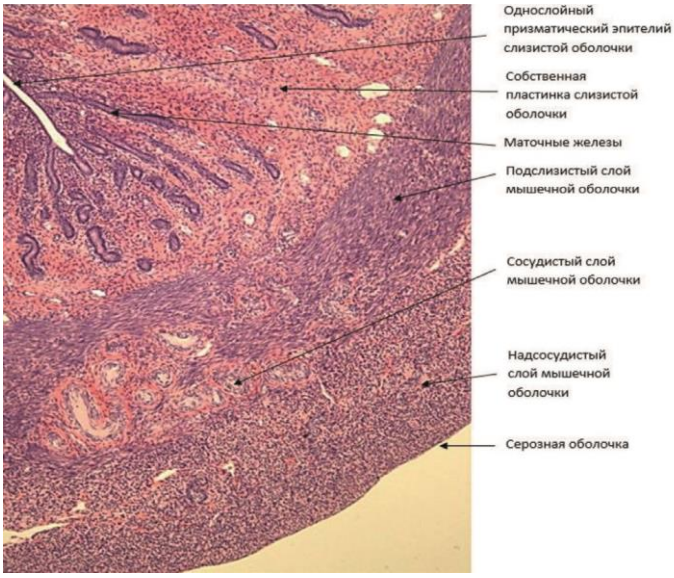

Рис. 506. Гистологическое строение матки: миометрий. Окраска: гематоксилином и эозином. Ув. 100

В оболочке выделяют три мышечных слоя:

Слои:

1. подслизистый слой:

- внутренний слой;
- косое расположение мышечных клеток;

2. сосудистый слой:

- средний слой;
- циркулярно и спирально расположенные слои гладкомышечной ткани;
- содержит крупные кровеносные сосуды, питающие при беременности плаценту;

Функция: при сокращении мышечных слоев кровеносные сосуды пережимаются, после отделения плаценты маточное кровотечение останавливается.

3. подсерозный (надсосудистый) слой:

- наружный слой;
- косое расположение клеток мышечного слоя.

Гормональная регуляция миометрия:

1. **эстрогены:**

- вырабатываются в яичниках;

- действие гормона: под их влиянием при наступлении беременности мышечные клетки увеличиваются в размере (гипертрофируются) в 10 раз (с 40–80 мкм до 500–800 мкм);

- действие: стимулируют пролиферацию клеток миометрия.

2. **прогестерон**:

- вырабатываются в яичнике, желтое тело;

- действие: расслабление гладких миоцитов при беременности, снижение тонуса миометрия;

Медицинское значение: прогестерон синтезируется и используется как фармакологический препарат при невынашивания (или угрозе прерывания) беременности при гипертонусе матки.

3. **окситоцин:**

- вырабатывается в ядрах переднего гипоталамуса, стекает в заднюю долю гипофиз, где накапливается;

- действие: сокращение клеток миометрия;

Медицинское значение: окситоцин синтезируется и используется сегодня как фармакологический препарат при акушерских кровотечениях.

Серозная оболочка (периметрий, рис. 503, 506):

Два слоя:

1. **мезотелий**:

- однослойный плоский эпителий;

- источник развития – висцеральный листок спланхнотома.

2. **собственная пластинка**:

- основа – РСТ;

- источник развития – мезенхима.

МЕНСТРУАЛЬНЫЙ ЦИКЛ

- циклические изменения в стенке матки, которые повторяются каждые 21–35 дней (суток). В среднем, как и в яичнике – каждые 28 дней.

Выделяют три фазы менструального цикла (рис. 507):

1. менструальная фаза;
2. пролиферации (постменструальная) фаза;
3. секреции (пременструальная) фаза.

- **Менструальная фаза:**

- длительность: с 1 по 4 день (здесь и далее данные приведены для 28-дневного цикла);

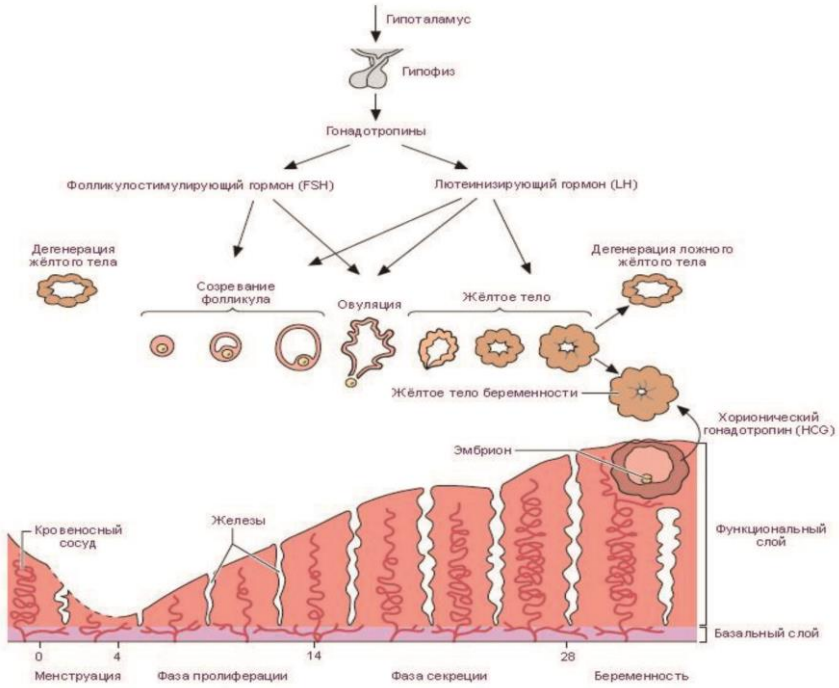

Рис. 507*. Схема менструального цикла и его связь с овариальным циклом

Содержание фазы: удаление разрушенного функционального слоя эндометрия, который отторгается с кровью 50–150 мл.

Фаза пролиферации:

- постменструальная фаза;
- длительность: с 5 по 14 день цикла;

Содержание фазы: восстановление эндометрия (рис. 507, рис. 508):

Стадии:

1. ранняя:

- восстанавливается целостность эпителия;
- заживает рана (эпителизация раневого дефекта).

2. поздняя:

- восстановление маточных желез.
- регуляция: идет под влиянием эстрогенов растущего в яичнике фолликула.

Фаза секреции (рис. 507, 509):

- пременструальная фаза;
- длится с 15 по 28 дни цикла;

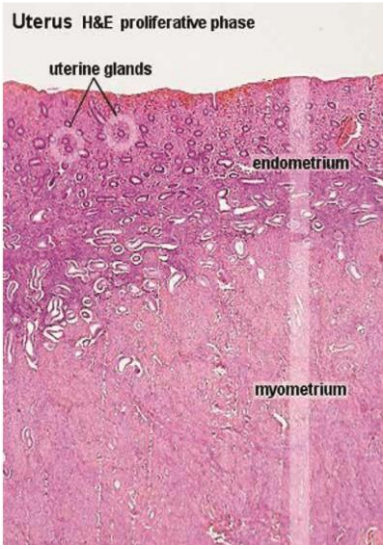

Рис. 508*. Гистологическое строение эндометрия в фазу пролиферации: регенерация слизистой, восстановление желез. Окраска: гематоксилином и эозином. Ув. 100

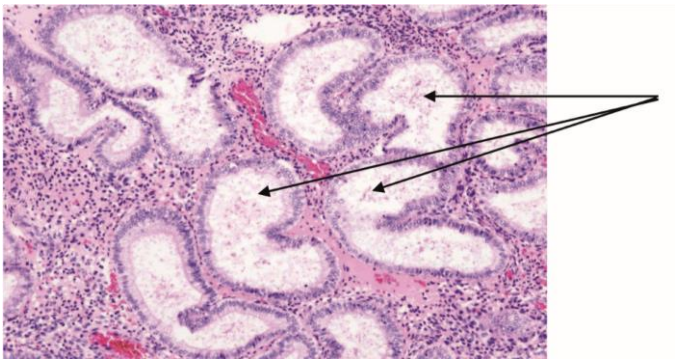

Рис. 509. Гистологическое строение эндометрия в фазу секреции: извитые железы, просвет заполнен секретом (обозначены стрелками). Окраска: гематоксилином и эозином. Ув. 400

Содержание фазы:

- клетки эпителия увеличиваются в высоте;
- просвет желез расширен, заполнен слизью;
- железы начинают активно секретировать, ход их становится извитым (начинается процесс секреции).
- регуляция: под влиянием прогестерона желтого тела в яичнике.

Медицинское значение: 20–22 дни цикла являются оптимальными для имплантации эмбриона (это 6–8 день после овуляции).

Два возможных исхода:

1. если беременность не наступила:
   - начинается снова менструальная фаза;
2. если наступила беременность:
   - то слизистая матки участвует в формировании плаценты.

Изменения в стенке матки тесно связаны с изменениями в яичнике и гипоталямо-гипофизарной системе. Эти циклические изменения называют **овариально-менструальным циклом**
(рис. 510).

- т.е. женская половая система функционирует циклично;
- циклические изменения происходят в:

1. гипоталамусе;
2. гипофизе;
3. яичниках;
4. эндометрии;
5. миометрии;
6. влагалище;
7. маточных трубах;
8. молочных железах.

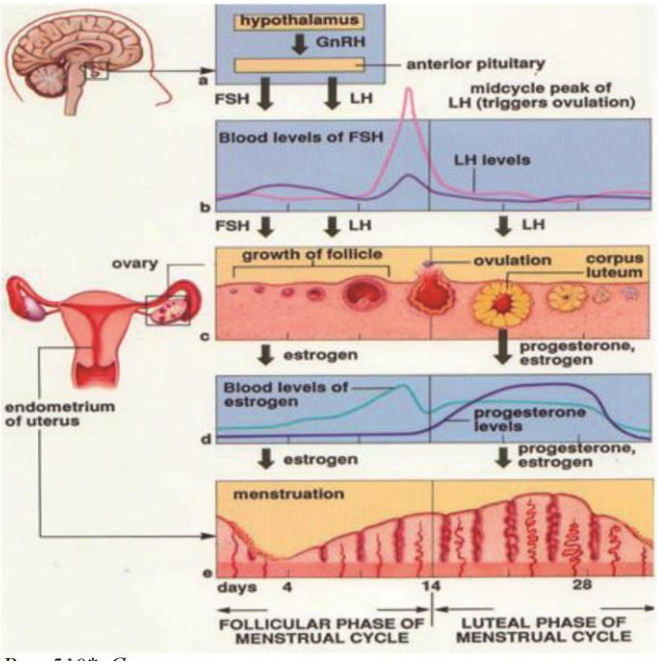

Рис. 510*. Схема овариально-менструального цикла и его взаимосвязи

В овариально-менструальном цикле можно выделить три фазы:

1 фаза:

- в гипоталамусе вырабатывается Фоллилиберин;
- в гипофизе – Фоллитропин;
- в яичнике – фолликулярная стадия (подъем концентрации эстрогена);
- в эндометрии – фаза пролиферации.

2 фаза:

- в гипоталамусе вырабатывается Люлиберин;
- в гипофизе – Лютропин;
- в яичнике – овуляция, лютеиновая стадия (подъем концентрации прогестерона);
- в эндометрии – фаза секреции.

Если беременность не наступила:

- в яичнике:
- редукция желтого тела;
- снижение концентрации Прогестерона;
- на фоне низкого содержания в крови Эстрогенов;
- в эндометрии – низкие концентрации сразу двух гормонов вызывает спазм спиралевидных артерий, что приводит к гибели от ишемии функционального слоя эндометрия (рис. 505).

3 фаза:

- в гипоталамусе вновь начинается выработка вырабатывается Фоллилиберина;
- в гипофизе – Фоллитропина;
- в яичнике – начало фолликулярной стадия (подъем концентрации эстрогена, на фоне сохранения низкой концентрации Прогестерона);
- в эндометрии – резкое расширение просвета спиралевидных артерий, разрыв их стенок (потерявших свои свойства из-за ишемии), начало кровотечения, отторжение погибшего функционального слоя вместе с неоплодотворенной яйцеклеткой.

Развивается кровотечение (менструация) – менструальная фаза цикла. Как говорили старые акушеры: «Матка плачет кровавыми слезами по несостоявшейся беременности».

В дальнейшем наступает снова 1 фаза цикла и т.д. каждые 28 суток, вплоть до наступления менопаузы.

Шейка матки (рис. 480):

Гистология: строение оболочечное, как в теле матки, но есть особенности:

Слизистая оболочка:

1. эпителиальный слой:

Происходит смена эпителия мезодермальной природы на многослойный эпителий эктодермальной природы (рис. 511):

1.1. однослойный однорядный столбчатый железистый эпителий:

- источник развития – нефрогонотом (ножки сомитов).

Функция: выработка слизи.

1.2. многослойный плоский неороговевающий эпителий:

- во влагалищной части шейки матки;
- источник развития – эктодерма.

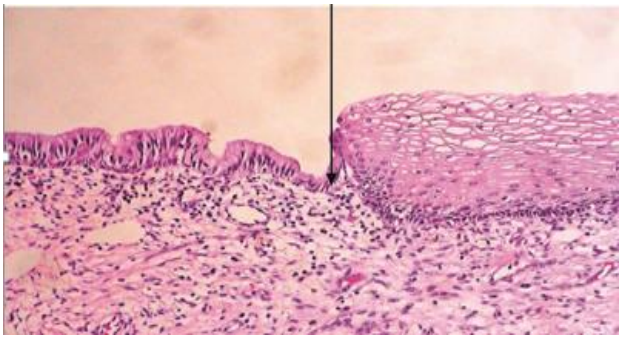

Рис. 511. Гистологическое строение эпителия шейки матки. Место смены эпителия обозначено стрелкой. Окраска: гематоксилином и эозином. Ув. 400

Медицинское значение: т.к. это место состыковки эпителиев из разных зародышевых листков – в этом месте часто возникают эрозии и опухоли шейки матки.

2. собственная пластинка слизистой:

- основа - РСТ;
- производное мезенхимы;
- собственные железы (рис. 512). Их характеристика (расшифровку терминов смотри на рис. 260):

1. однослойные;
2. сложные;
3. разветвленные;
4. трубчатые;

5. секрет слизистый;
6. тип секреции – мерокриновый.

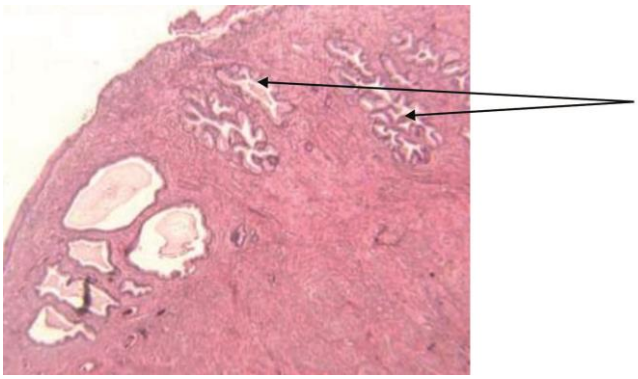

Рис. 512. Гистологическое строение слизистой шейки матки: собственные железы обозначены стрелкой. Окраска: гематоксилином и эозином. Ув. 200

Функция: секрет образует слизистую пробку, закрывающую просвет канала шейки матки.

Мышечная оболочка:

- утолщенный циркулярный слой висцеральной гладкомышечной ткани – «сфинктер матки»;
- источник развития – мезенхима.

Функция: в норме шеечный канал сомкнут и просвет его закрыт слизистой пробкой, во время полового акта этот сфинктер расслабляется, и зев шейки матки раскрыт (зияет).

ВЛАГАЛИЩЕ

Общие сведения:

- трубка, ограниченная в нижних отделах – девственной плевой, а в верхних – шейкой матки (рис. 480).

Гистологическое строение:

- стенка имеет оболочечное строение, оболочки состоят из слоев.

Оболочки (рис. 513):

1. слизистая оболочка;
2. мышечная оболочка;
3. адвентициальная оболочка.

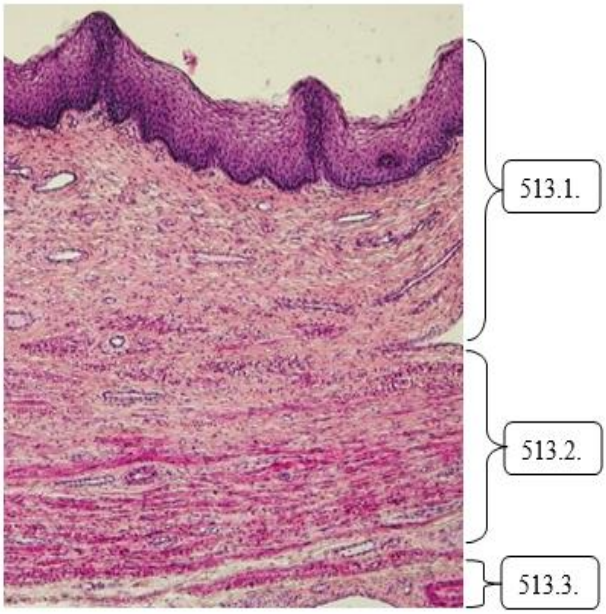

Рис. 513. Гистологическое строение стенки влагалища: 513.1. – слизистая; 513.2. – мышечная; 513.3. – адвентициальная оболочка.
Окраска: гематоксилином и эозином. Ув. 200

Слизистая оболочка:

- внутренняя оболочка;
- имеет рельеф – поперечные складки.

Выделяют слои:

1. эпителиальный слой:

- многослойный плоский неороговевающий эпителий;
- источник развития – эктодерма.

Гистологические слои эпителия влагалища:

1. базальный слой;
2. шиповатый слой;
3. поверхностный слой.

Цитологические слои эпителия влагалища:

1. базальные клетки;
2. парабазальные клетки;
3. промежуточные клетки;
4. поверхностные клетки.

Медицинское значение: прослеживается определенная закономерность – по мере созревания размеры клеток эпителия влагалища увеличиваются, а

размеры их ядер уменьшаются (рис. 514). Эта закономерность позволяет осуществлять цитологическое распознавание (диагностику) этих клеток.

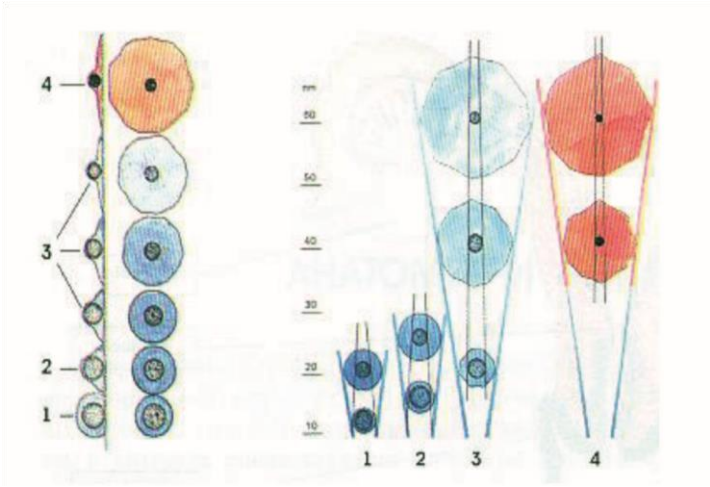

Рис. 514*. Основы цитологического распознавания клеток эпителия влагалища.
1 – базальные; 2 – парабазальные; 3 – промежуточные; 4 – поверхностные клетки

Базальные клетки (рис. 515):

- клетки базального слоя;
- камбиальные клетки;
- мелкие, округлые;
- цитоплазма базофильная;
- высокое ядерно-цитоплазматическое отношение;
- ядра гиперхромные (темные), т.к. содержат гетерохроматин.

Парабазальные клетки:

- это клетки шиповатого слоя эпителия;
- округлые с многочисленными выростами – шипиками;
- цитоплазма базофильная.

Промежуточные клетки:

- клетки поверхностных рядов шиповатого слоя;
- резко увеличивается объем цитоплазмы;
- полигональной формы;
- цитоплазма базофильная;
- светлое пузырьковидное ядро (эухроматин).

Поверхностные клетки (рис. 515, 516):

- крупные клетки;
- плоские;
- цитоплазма оксифильная;
- мелкое темное сморщенное ядро.

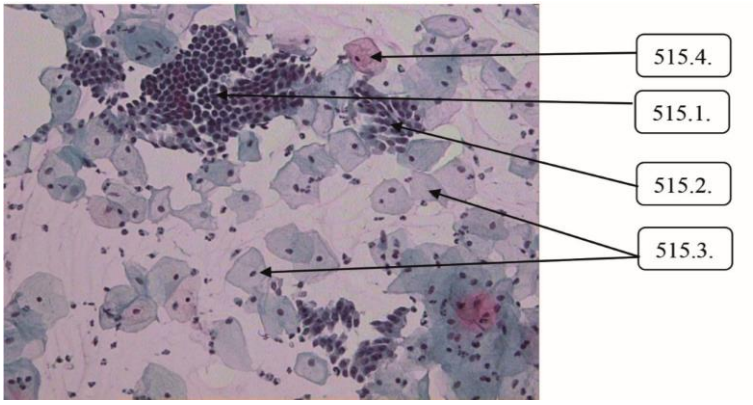

Рис. 515*. Влагалищный мазок: 515.1. – базальные; 515.2. – парабазальные; 515.3. – промежуточные; 515.4. – поверхностные клетки.
Окраска: по Романовскому – Гимзе. Ув. 600

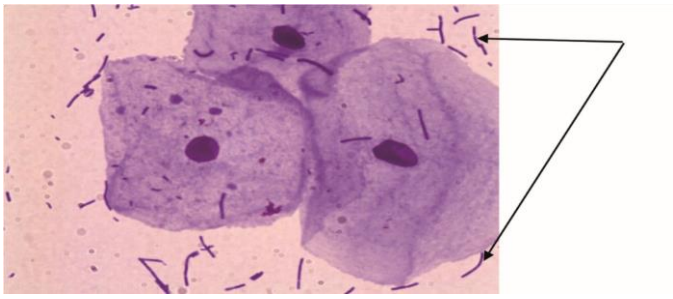

Рис. 516*. Влагалищный мазок: поверхностные клетки. В поле зрения встречаются лактобацилы – нормальная флора влагалища (обозначены стрелкой). Окраска: по Романовскому-Гимзе. Ув. 1200

Медицинское значение: по влагалищному мазку и соотношению в нем разных клеток осуществляют так называемую «гормональную цитологическую диагностику». Такая диагностика основана на созревании эпителия влагалища при изменении уровня в крови женских половых гормонов во время овариально- менструального цикла. На разных этапах созревания эпителия на его поверхности находятся разные клетки. По мазку отпечатку с влагалищного эпителия по наличию тех или других клеток можно косвенно судить о фазе овариально- менструального цикла у конкретной женщины.

Для примера:

преобладание в мазке базальных клеток:

- базальные клетки обнаруживаются только при травме эпителия;

преобладание в мазке парабазальных клеток:

- обнаруживается при низком уровне эстрогена;
- в норме встречается до менархе или после менопаузы;

преобладание в мазке промежуточных клеток:

- под влиянием прогестерона (тормозит созревание эпителия;
- характерно для лютеиновой стадии цикла;

преобладание в мазке поверхностных клеток:

- определяется на пике концентрации эстрогенов (стимулируют созревание эпителия влагалища до поверхностных клеток);
- выявляется при овуляции зрелого фолликула (на пике концентрации эстрогенов в фолликулярной жидкости).

2. собственная пластинка слизистой:

- основа – РСТ;
- источник развития – мезенхима.

Мышечная оболочка (рис. 513):

- два слоя висцеральной гладкомышечной ткани:
- источник развития – мезенхима;
- в нижних отделах влагалища – волокна поперечно-полосатой мышечной ткани скелетного типа - это т.н. «циркулярный сфинктер влагалища»;
- источник развития – миотом (сомит, мезодерма).

Адвентициальная оболочка (рис. 513):

- наружная оболочка;
- основа – РСТ;
- производное мезенхимы.

В полости влагалища среда кислая (pH4-5) за счет жизнедеятельности нормальной микрофлоры (в основном лактобацил, рис. 516), расщепляющих гликоген до молочной кислоты.

Медицинское значение: кислая среда влагалища препятствует развитию патогенной флоры, в то же время может обездвиживать сперматозоиды (если у мужчины неполноценный секрет предстательной

железы, который в норме должен нейтрализовать кислое содержимое влагалища женщины).

ПРЕДДВЕРЬЕ ВЛАГАЛИЩА

Общие сведения:

- располагается между девственной плевой и малыми половыми губами (рис. 517).

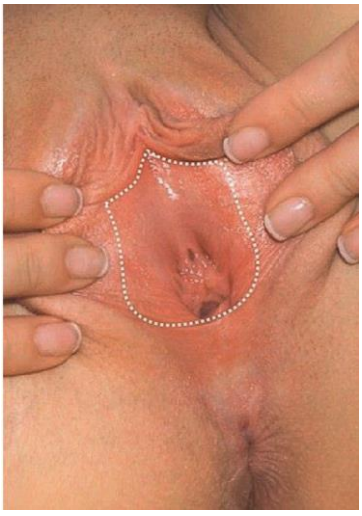

Рис. 517*. Преддверье влагалища границы обозначены пунктирной линией
Источник: https://ru.wikipedia.org/wiki/Преддверие_влагалища

Гистологическое строение:
Слизистая оболочка преддверья:

1**. эпителиальный слой**:

- многослойный плоский неороговевающий эпителий;
- источник развития – эктодерма;

2. **собственная пластинка** слизистой:

- основа – РСТ;
- источник развития – мезенхима;
- в собственной пластинке расположены **две железы преддверья (Бартолиневы железы,** рис. 518). Их характеристика (расшифровку терминов смотри на рис. 260):
  1. эпителий - многослойный;

2. сложная;
3. разветвленная;
4. трубчато-альвеолярная;
5. секрет смешанный, с преобладанием слизистой компоненты;
6. тип секреции – мерокриновый.

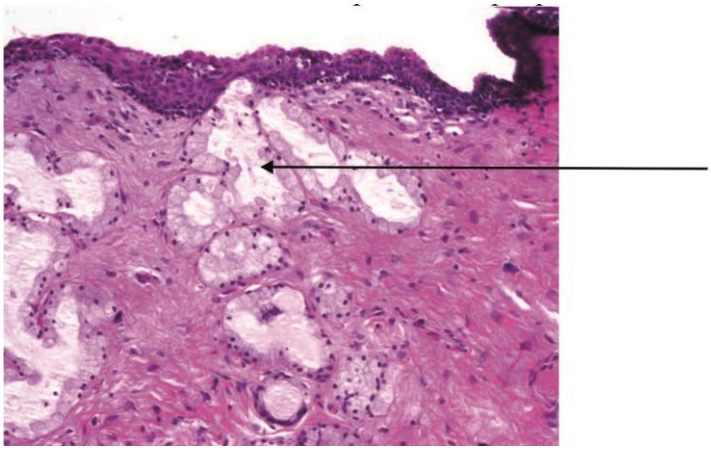

Рис. 518. Гистологическое строение железы преддверья (обозначена стрелкой). Окраска: гематоксилином и эозином. Ув. 400

Функция: увлажнение слизистой, облегчает вхождение полового члена мужчины во влагалище женщины.

Медицинское значение:

1. в этих железах могут длительно сохраняться возбудители инфекций, передаваемых половым путем (хронический воспалительного процесса).

2. с возрастом также снижается функция этих желез и развивается сухость слизистой преддверья влагалища.

Иннервация: plexus pudendus и ветви симпатических сплетений вокруг питающих железы сосудов.

МОЛОЧНАЯ ЖЕЛЕЗА

Общие сведения:

- видоизмененные потовые железы кожи (рис. 519). У мужчин они находятся в неразвитом, рудиментарном состоянии, а у женщин развиваются в процессе полового созревания и приобретают способность к функционированию с наступлением половой зрелости вместе с другими органами женской репродуктивной системы.

Рис. 519*. Анатомическое строение молочной железы

Строение – орган паренхиматозный – состоит из стромы и паренхимы (рис. 520):

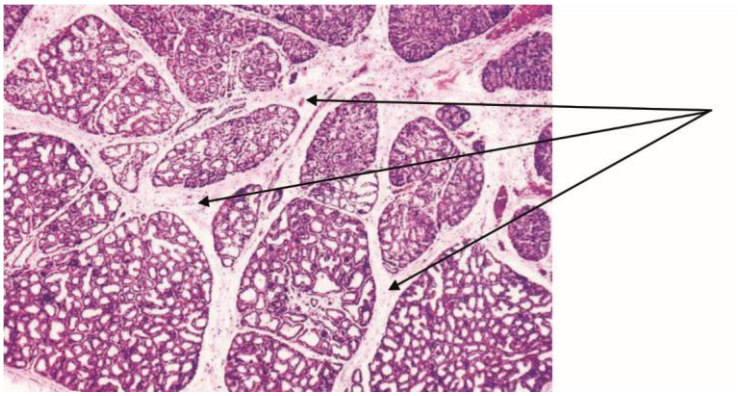

Рис. 520. Гистологическое строение молочной железы: септы, делящие железу на дольки обозначены стрелками. Окраска: гематоксилином и эозином. Ув. 100

Строма:

1. снаружи орган покрывает **соединительно-тканная капсула**:

- плотная неоформленная соединительная ткань;

2. соединительно тканные прослойки **– септы**:

- плотная неоформленная соединительная ткань;

- делят железу на доли – 15–24 шт., (которые, в свою очередь, распадаются на дольки);

3. внутри долек:

- **прослойки** рыхлой соединительной ткани с большим количеством жировых клеток.

Источник развития всех компонентов стромы – мезенхима.

Паренхима: представлена эпителием выводных протоков и концевых отделов.

Строение паренхимы молочной железы изменяется с возрастом.

До полового созревания:

- железа находится в зачатковом состоянии (рис. 520а);

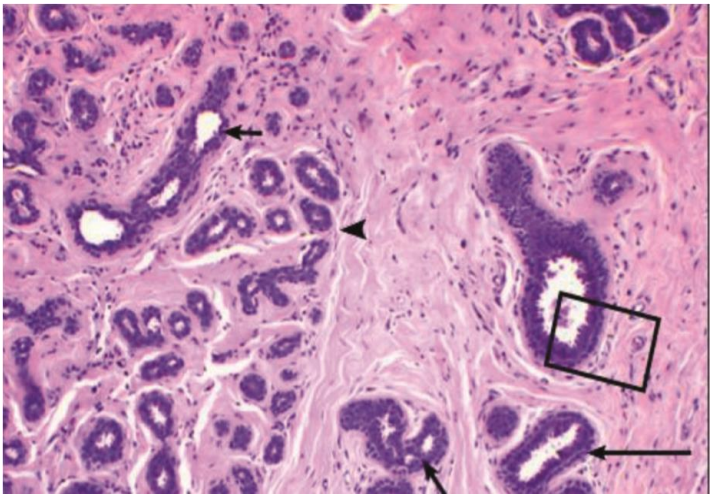

Рис. 520а. Гистологическое строение молочной железы до полового созревания: имеются выводные протоки, концевые отделы не развиты. Окраска: гематоксилином и эозином. Ув. 200

После полового созревания:

До беременности железа представлена в основном выводными протоками, концевые отделы – остаются неразвитые – так называемые – «терминальные почки» (рис. 521).

При этом происходят циклические изменения молочных желез в ходе овариально- менструального цикла:

1. **конец фолликулярной стадии**:

- под действием **Эстрогенов** выводные протоки удлиняются;

Рис. 521. Гистологическое строение молочной железы после полового созревания: имеются выводные протоки, концевые отделы развиты в виде терминальных почек (обозначены стрелкой). Окраска: гематоксилином и эозином. Ув. 400

2. **в лютеиновую стадию** под влиянием **Прогестерона** – «терминальные почки» пролиферируют:

- образуются альвеолы, железа увеличивается в размере и уплотняется.

3. **с наступлением менструации** происходит регрессия (обратное развитие) этих изменений – плотность и объем железы уменьшаются;

Изменение молочных желез при беременности и лактации:

- полного развития достигает только в период беременности и лактации, когда происходит разрастание эпителиальной ткани протоков железы и развитием концевых отделов (рис. 520).

Характеристика железы (расшифровку терминов смотри на рис. 260):

1. эпителий многослойный (за счет миоэпителиальных клеток);
2. сложная;
3. разветвленная;
4. трубчато-альвеолярная;
5. секрет – смешанный:

5.1. молозиво:

- выделяется несколько первых дней после родов:
- мало жиров, много белка;
- «молозивные тельца» – макрофаги, фагоцитировавшие жир и проникшие в просвет альвеол;
- Ig класса А;
- лейкоциты до 2 тысяч в 1 кубическом мм;

5.2. молоко:

- замещает молозиво через несколько дней;

- больше жиров, меньше белка, Ig класса А.

6. тип секреции – апокриновый.

Секреторные (концевые) отделы (рис. 522):

Выстланы: многослойным (за счет миоэпителиальных клеток) столбчатым железистым эпителием.

Клетки эпителия:

1. молочные экзокриноциты (лактоциты):

- в один слой;
- призматические;
- развита гранулярная и агранулярная ЭПС, крупный комплекс Гольджи;
- апокриновый тип секреции.

2. миоэпителиальные:

- сокращаются под влиянием окситоцина (передний гипоталамус, задняя доля гипофиза).

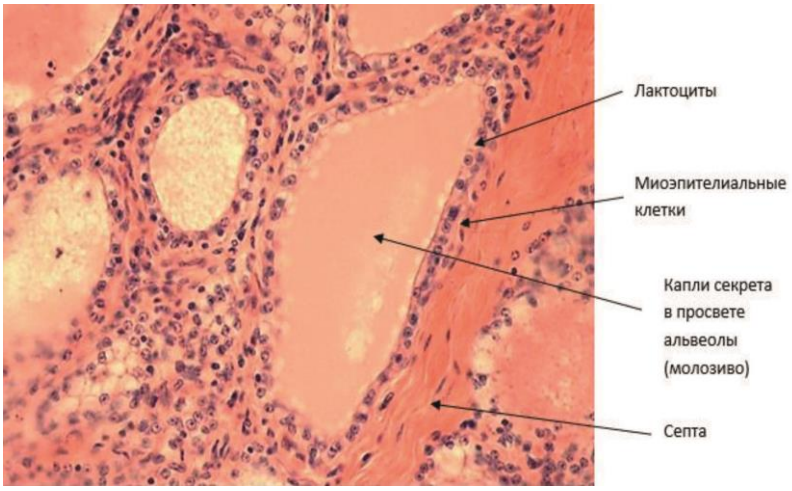

Рис. 522. Гистологическое строение молочной железы: концевые отделы. Окраска: гематоксилином и эозином. Ув. 400

Выводные протоки (рис. 523):

Виды:

I. Внутридольковые протоки:

1. **млечный альвеолярный проток**:

- отходит от концевого отдела;
- эпителий однослойный кубический;
- сохраняются миоэпителиальные клетки.

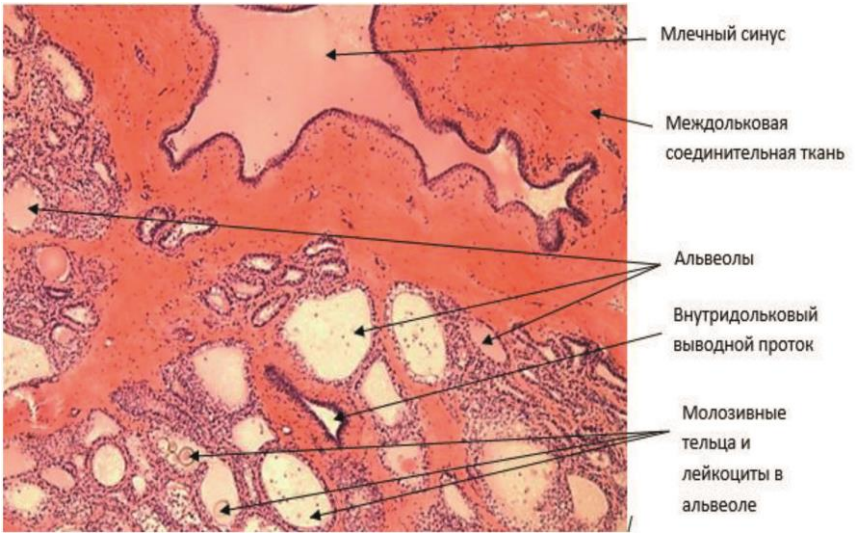

Рис. 523. Гистологическое строение молочной железы: концевые отделы и выводные протоки. Окраска: гематоксилином и эозином. Ув. 400

2. **млечный проток**:
- однослойный столбчатый эпителий;
- сохраняются миоэпителиальные клетки.

II. Междольковые млечные протоки:
- эпителий становится однорядным столбчатым;
- сохраняются миоэпителиальные клетки.

III. Млечные синусы (рис. 523):
- имеются только в молочных железах (в других железах аналогов таких протоков нет);
- выстланы двуслойным кубическим эпителием;
- нет миоэпителиальных клеток;

Функция: резервуар для накопления молока.

IV. Общий выводной проток дольки:
- открывается на вершине соска (рис. 524);
- выстлан многослойным плоским неороговевающим эпителием;
- между выводными протоками долей и кожей расположен слой висцеральной гладкомышечной ткани:
- при сокращении препятствует вытеканию молока из синусов между кормлениями.

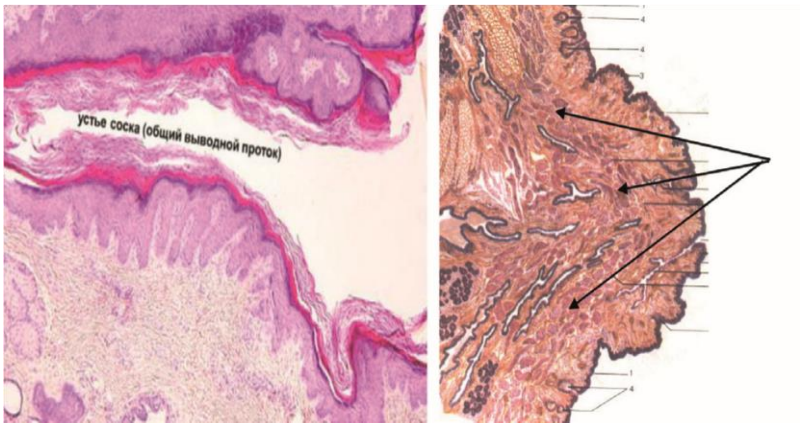

Рис. 524*. Гистологическое строение молочной железы: устье соска. Окраска: гематоксилином и эозином, Ув. 600. Пучки клеток висцеральной гладкомышечной ткани между выводными протоками долей обозначены стрелками. Ув.40

Регуляция железы (рис. 525):

1. Эндокринная, гормоны:

1.2. Лактотропин:

- вырабатывается в аденогипофизе (ацидофильные эндокриноциты – маммотропоциты);

Биологическое действие: стимуляция лактоцитов железы к синтезу молока (секреция);

1.2. Окситоцин:

- вырабатывается в переднем гипоталамусе (задний нейрогипофиз);
- сокращение миоэпителиальных клеток – выведение молока;

2. Вегетативная нервная система (симпатический и парасимпатический отделы).

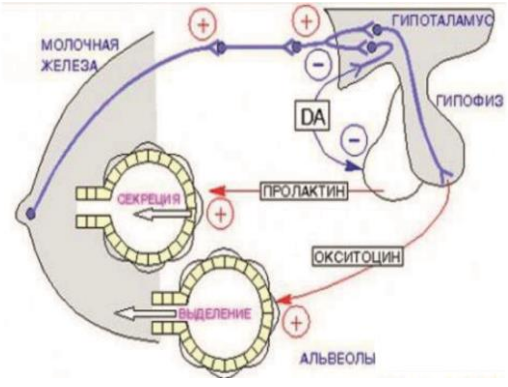

Рис. 525*. Регуляция деятельности молочной железы

После беременности и окончания лактации железа подвергается обратному развитию с замещением эпителиальных структур концевых отделов жировой тканью.

После наступления **климактерического периода** молочная железа претерпевает жировую инволюцию, т. е. замещается жировой тканью.

Медицинское значение: наиболее часто встречающаяся у женщин злокачественная опухоль из эпителия молочной железы называется рак (карцинома) молочной железы. Рак молочной железы может развиваться как из эпителия протоков, так и долек.
В дольках источником развития рака могут быть секреторные клетки – т. н. Люминальный подтип рака молочной железы или базальные (миоэпителиальные) клетки – Базальный подтип. Подтип рака молочной железы устанавливается при помощи проведения иммуногистохимического исследования. У этих подтипов опухолей разные течение, прогноз заболевания и подходы к лечению.

Источники развития тканей органов женской половой системы (рис. 526):

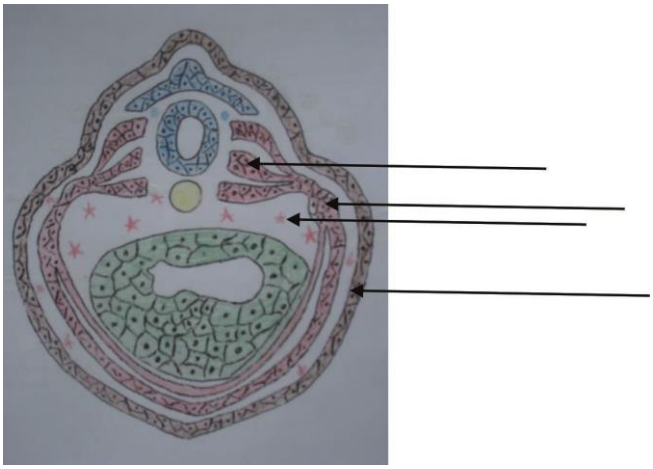

Рис. 526. Срез зародыша на стадии осевого комплекса зачатков органов. Эктодерма, мезенхима, миотом, нефрогонотом отмечены стрелками.

Рекомендуемые электронно-образовательные ресурсы по теме:

1. **электронно-образовательный ресурс** по гистологическим препаратам:

№ 47 – «Яичник», ссылка:
https://www.youtube.com/watch?v=hvV09UmukD0&t=1s

№ 48 – «Матка», ссылка:
https://www.youtube.com/watch?v=ZbSGGb0u72w&t=28s

№49– «Молочная железа», ссылка:

https://www.youtube.com/watch?v=yXPQrahj6so&t=40s

2. **учебные фильмы**:

2.1. «Гистологическое строение органов женской половой системы»; ссылка:
https://www.youtube.com/watch?v=auIie6H1KsI&t=226s

2.2. «Вспомогательные репродуктивные технологии»; ссылка:
https://www.youtube.com/watch?v=FBknDfKmXqA

3. **интерактивные аудио-видеолекции** (ДОТ):

№ 27 – «Женская половая система-2. Гистологическое строение», ссылка:
https://www.youtube.com/watch?v=fEnxhHKHIR4&t=164s

10. ОПОРНО-ДВИГАТЕЛЬНАЯ СИСТЕМА

10.1. ХРЯЩИ

Распределение в организме (рис. 527):

1. внескелетные хрящевые структуры – хрящевые кольца трахеи, хрящи носа, ушной раковины;
2. подвижные соединения – суставы.

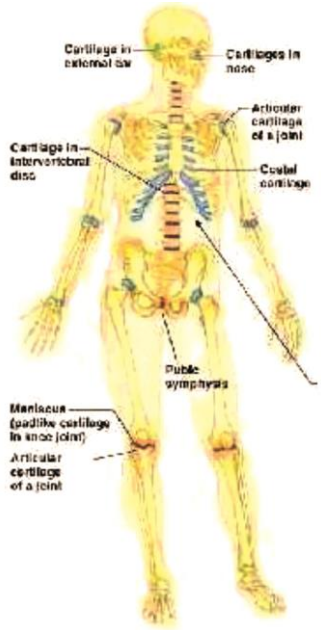

Рис. 527*. Схема распределения хрящей в организме человека (выделены голубым цветом)

Общие структурно- функциональные особенности:

1. низкий уровень метаболизма;
2. отсутствие сосудов в хрящевой ткани (питание осуществляется путем диффузии);

Медицинское значение: можно пересаживать хрящ от человека к человеку, т. к. клетки иммунной системы не проникают в ткань.

3. способность к непрерывному росту (рост в течение всей жизни человека);
4. основные свойства: упругость, прочность, эластичность.

Развитие:

Источник развития – мезенхима, из склеротомов (внутренний сомит мезодермы).

Общий план строения (рис. 528):

I. Клетки

1. хондробласты (хондрос – хрящ, бластос – росток);
2. хондроциты (цитос – клетка).

II. Межклеточное вещество

1. волокна
   - 1.1. коллагеновые;
   - 1.2. эластические;
2. основное вещество:
   - 2.1. вода – 75% объема ткани хряща;
   - 2.2. коллаген II типа – до 70% сухой массы;
   - 2.3. гликозаминогликаны, соединенные с белками образуют протеогликаны – упругость;
   - 2.4. иногда очень слабо минерализовано – кристаллы гидроксиапатита (связано с нарушением питания хряща).

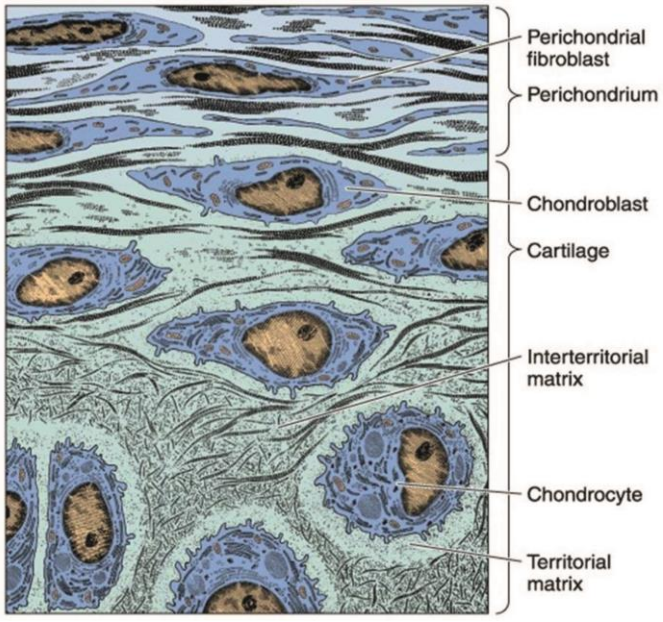

Рис. 528*. Схема клеточных и внеклеточных структур хрящей

Клетки:

Хондробласты (рис. 529):

- молодые уплощенные клетки;

ядро – вытянутое;

- плотно упакованный хроматин – гетерохроматин преобладает;

цитоплазма:

- все органеллы, хорошо развита гранулярная и агранулярная эндоплазматическая сеть;
- базофильно окрашенная;
- много включений гликогена.

Функции: способны к пролиферации и выработке межклеточного вещества (коллаген) – аппозиционный рост хряща.

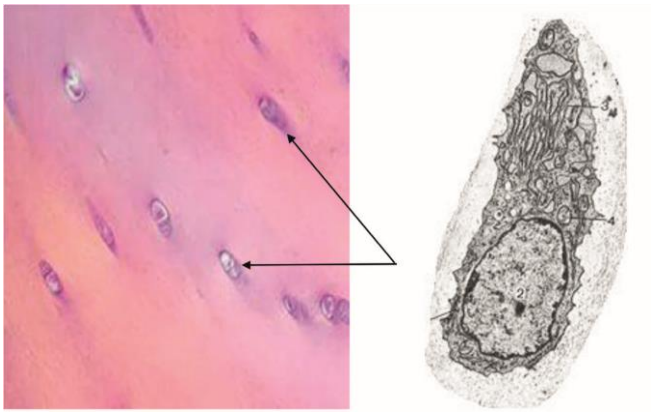

Рис. 529. Гистологическое строение хрящевой ткани: хондробласты обозначены стрелкой. Окраска: гематоксилином и эозином, Ув.400. Хондробласт при электронно-микроскопическом исследовании, Ув.3000

Хондроциты (рис. 530):

- расположены в лакунах поодиночке или изогенными группами (по 8-12 клеток);
- овальной или круглой формы;

ядро - круглое или овальное;

- светлое – эухроматин;
- одно или несколько ядрышек;

цитоплазма:

- хорошо развиты гранулярная эндоплазматическая сеть, комплекс Гольджи;
- микроворсинки на поверхности плазмолеммы.

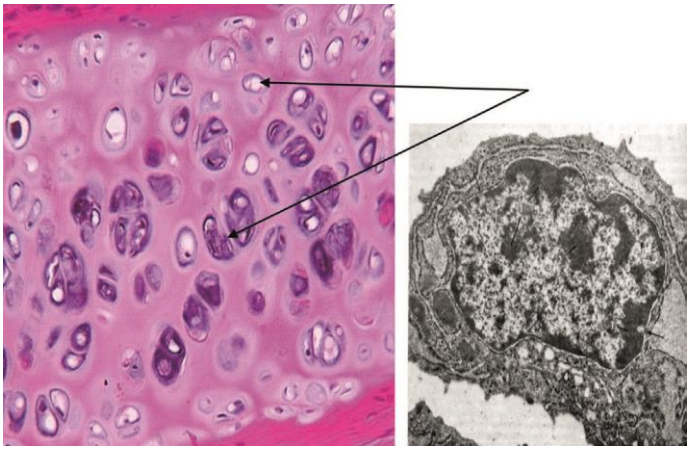

Рис. 530. Гистологическое строение хрящевой ткани: хондроциты одиночные и в изогенных группах обозначены стрелкой. Окраска: гематоксилином и эозином, Ув. 400. Хондроцит при электронно- микроскопическом исследовании, Ув. 3000

Функции: пролиферация и синтез гликозаминогликанов.

Строение хряща:

Выделяют следующие части хряща (рис. 531):

1. надхрящницу;
2. зону молодого хряща;
3. зону зрелого хряща.

Рис. 531. Гистологическое строение хряща. Окраска: гематоксилином и эозином, Ув. 200

Надхрящница:

- слой соединительной ткани, покрывающей поверхность хряща;

Выделяют следующие слои:

1**. наружный** слой:

- плотная неоформленная соединительная ткань и сосуды;

Функция: обеспечивает питание хряща.

2. **внутренний**

- хондрогенный:
- внутренний слой;
- содержит хондробласты.

Функция: обеспечивает аппозиционный рост хряща;

Зона молодого хряща:

1. клетки – хондробласты:

Функции:

- способны к митотическому делению;
- это стволовые клетки хрящевой ткани;
- вырабатывают межклеточное вещество, в основном коллаген;
- обеспечивают аппозиционный рост (периферический рост, наслоением) хряща.

2. межклеточное вещество:

- территориальный матрикс;
- оксифильно окрашивается (*диагностический признак*);
- 75% массы хряща – вода;
- преобладает коллаген II типа (до 70% сухой массы);
- остальное – гликозаминогликаны, соединенные с белками (протеогликаны), обеспечивающие хрящу упругость.
- характерна слабая минерализация.

Зона зрелого хряща:

1. клетки - хондроциты:

- клетки замуровываются в межклеточном веществе, округляются;
- расположены в полостях (лакунах) по одиночке или группами – **«изогенные группы»**;

Функции:

- синтез и секреция коллагена и ГАГов;
- обеспечивает интерстициальный (внутренний) рост хряща.

2. межклеточное вещество:

- интертерриториальный матрикс;
- становится базофильным (*диагностический признак*), за счет увеличения количества в нем гликозаминогликанов;
- выше минерализация по сравнению с зоной молодого хряща.

По особенностям строения межклеточного вещества **различают 3 типа хряща:**

1. гиалиновый хрящ;
2. эластический хрящ;
3. волокнистый хрящ.

Гиалиновый хрящ (гиалос – стекло, рис. 532):

- из гиалинового хряща построены суставные поверхности, кольца трахеи, часть хрящей гортани;
- строение хряща соответствует общему плану строения, однако имеются следующие **особенности:**

1. чаще всего это суставной хрящ (т.е. хрящ покрывающий суставные поверхности костей) не имеет надхрящницы – питание осуществляется из синовиальной жидкости сустава.
2. в межклеточном веществе преобладают недособранные коллагеновые волокна на стадии протофибрилл. Они очень тонкие (до 10 нм), показатель светопреломления их одинаков с основным веществом – поэтому в гистологических препаратах в световой микроскоп они не видны (*диагностический признак*).
3. глубокие зоны зрелого хряща могут обызвествляться (происходит минерализация, развивающаяся из-за плохого питания хряща).

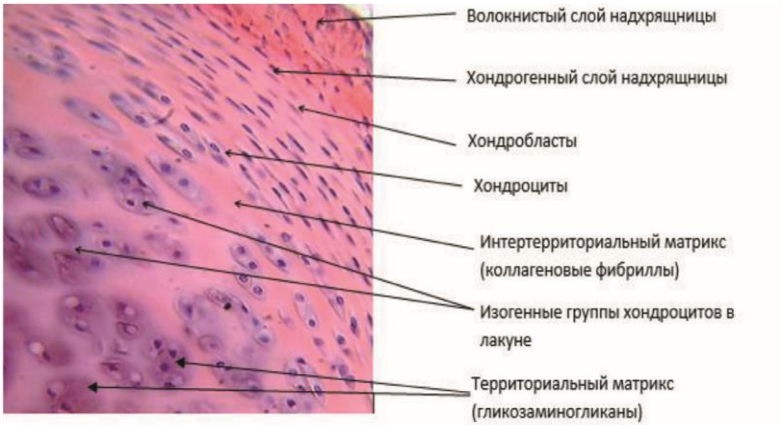

Рис. 532. Гистологическое строение гиалинового хряща. В межклеточном веществе не выявляются волокна. Окраска: гематоксилином и эозином, Ув. 200

Медицинское значение: минерализация хрящей происходит в пожилом возрасте. Хрящ теряет свою эластичность, становится хрупким, растрескивается, нарушается функция сустава, развивается остеоартроз.

Эластический хрящ (рис. 533, 534):

- из эластического хряща построены: хрящи крыльев носа, ушной раковины, некоторые хрящи гортани;
- характерные свойства: гибкость, обратимые деформации;

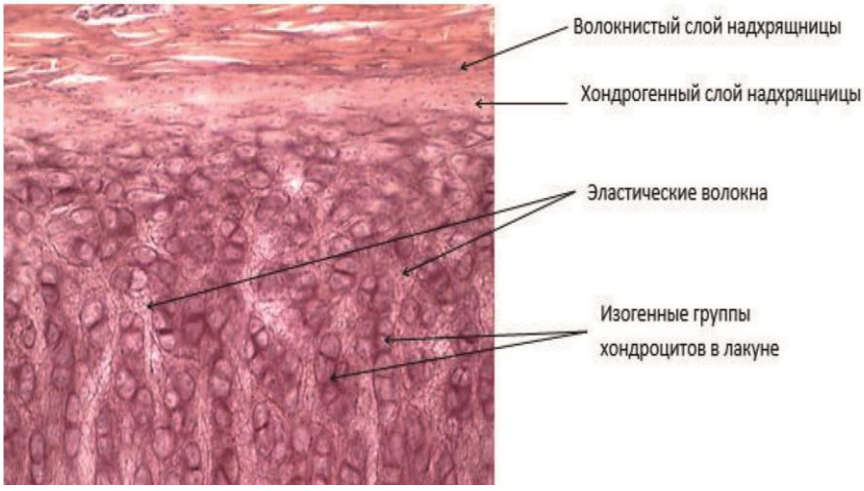

Рис. 533. Гистологическое строение эластического хряща. В межклеточном веществе выявляются эластические волокна. Окраска: орсеином, Ув. 200

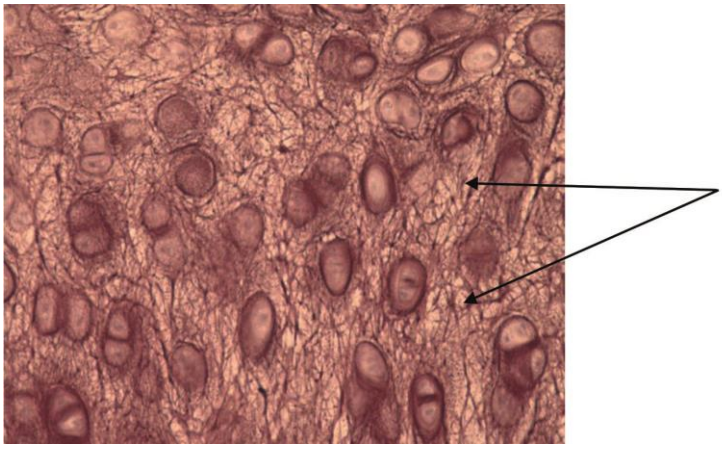

Рис. 534. Гистологическое строение эластического хряща: хондроциты и эластические волокна в межклеточном веществе (обозначены стрелками) Окраска: орсеином, Ув. 600

- строение соответствует общему плану строения хряща, однако имеются следующие **особенности:**

1. в межклеточном веществе преобладают эластические волокна:
   - тонкие, переплетаются, образуют сеть;
   - выявляются при окраске орсеином, окрашиваясь в коричневый цвет (*диагностический признак*);
2. это всегда тонкий хрящ:
   - обеспечивается хорошее питание на всю его глубину.
3. с обеих сторон хряща расположена надхрящница:
   - так же обеспечивает хорошее питание хряща;

Медицинское значение: у эластического хряща отсутствует минерализация глубоких зон хряща, даже в пожилом возрасте. Вследствие отсутствия минерализации этот хрящ не теряет свою эластичность.

Волокнистый хрящ (рис. 535, 536):

- встречаются в местах перехода сухожилий на кости, межпозвоночных дисках.

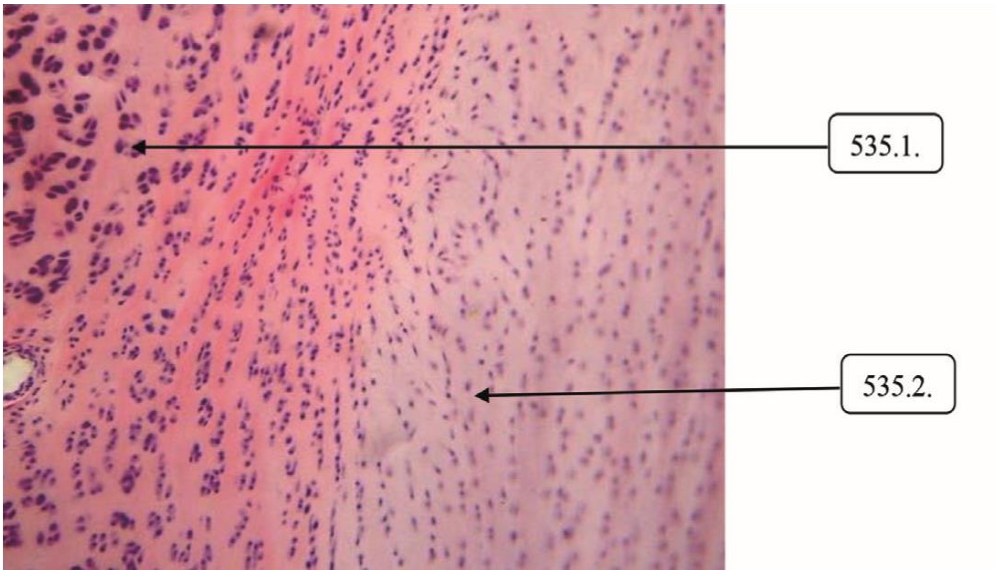

Рис. 535. Гистологическое строение волокнистого хряща. 535.1. – хрящевая часть; 535.2. – сухожильная часть. Окраска: гематоксилином и эозином, Ув. 100

Особенности строения волокнистого хряща:

1. совмещает в строении признаки гиалинового хряща и сухожилия: т.е. в хряще можно выделить две части (*диагностический признак*):

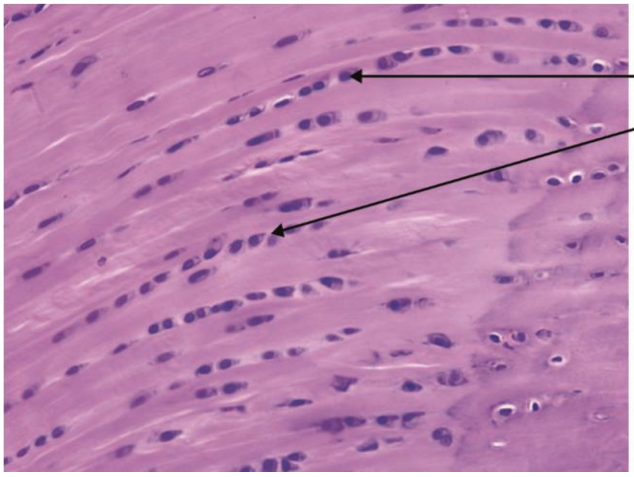

Рис. 536. Гистологическое строение волокнистого хряща: сухожильная часть. Хрящевые клетки обозначены стрелками. Окраска: гематоксилином и эозином, Ув. 100.

а. **сухожильную:**

- пучки параллельно ориентированных толстых коллагеновых волокон;

б. **хрящевую**:

- между пучками коллагеновых волокон – цепочками расположены лакуны с изогенными группами;
- участки гиалинового хряща.

2. никогда нет надхрящницы.

Рост хряща:

1. **интерстициальный** (интерстициум – промежуточное):

- рост изнутри;
- увеличение числа хондроцитов и синтез межклеточного вещества, в котором они замуровываются.

2. **аппозиционный** - (аппозицио - наслоение):

- рост снаружи;
- хондробласты надхрящницы вырабатывают межклеточное вещество.

10.2. КОСТИ («Oss» – кость, рис. 537)

Различия между костями и хрящами:

1. значительно большая твердость кости – за счет минерализации основного вещества – 70% неорганических соединений;

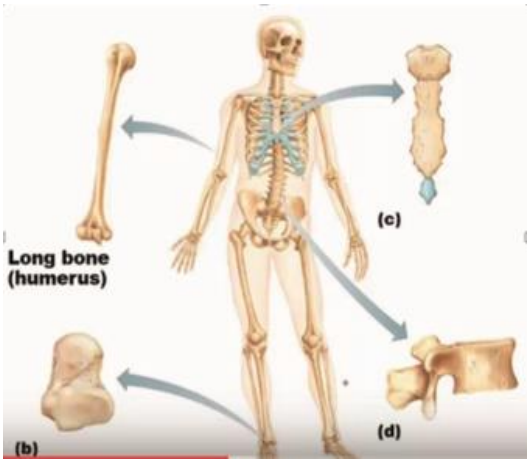

Рис. 537*. Разновидности костей скелета человека.

2. питание осуществляется по сосудам через костные канальцы (т.к. из-за минерализации не может осуществляться путем диффузии);
3. рост осуществляется только путем аппозиционого механизма.

Общий план строения кости:

1. надкостница;
2. костная ткань:
   2.1. клетки;
   2.2. межклеточное вещество.

Надкостница (рис. 538):

- плотная неоформленная соединительная ткань
- источник развития – мезенхима;

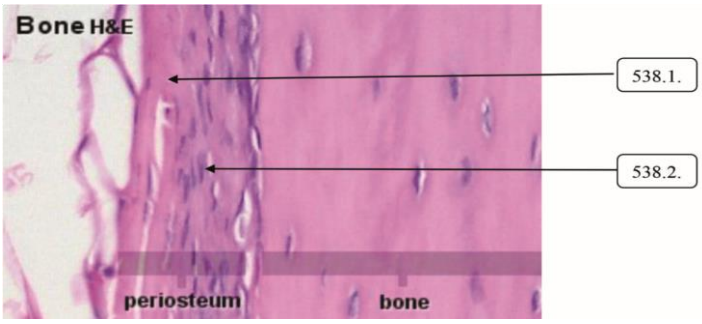

Рис. 538. Гистологическое строение надкостницы (periosteum): 538.1. – волокнистый; 538.2. – клеточный слой. Окраска: гематоксилином и эозином, Ув. 400

Строение. Выделяют слои:

а) **наружный** - волокнистый слой:

- плотная неоформленная соединительная ткань;

б) **внутренний** - клеточный слой:

- остеобласты и остеокласты.

Костная ткань

Клетки (рис. 539):

1. остеобласты (остео – кость, бластос – росток);
2. остеоциты (цитос – клетка);
3. остеокласты (клазиз – разрушение).

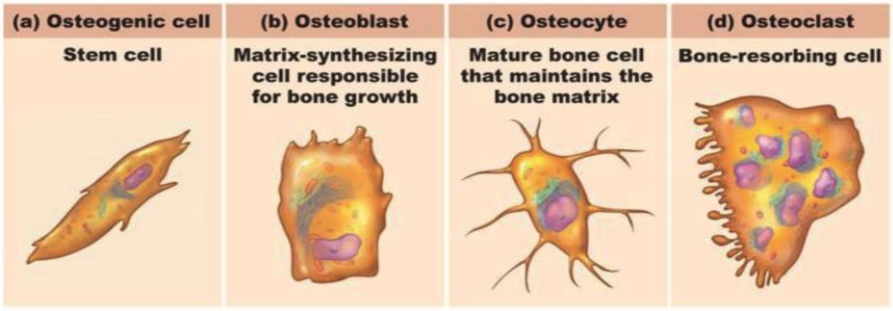

Рис. 539*. Разновидности клеток костной ткани

Остеобласты (рис. 539, 540):

- это молодые клетки;
- располагаются всегда на поверхности образующихся костных трабекул (балок) – (*диагностический признак*);

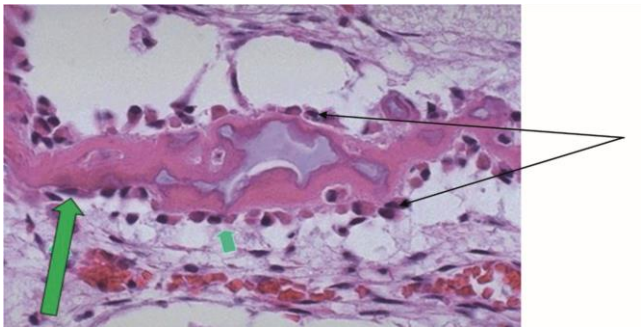

Рис. 540. Гистологическое строение костной трабекулы: остеобласты на поверхности трабекулы отмечены стрелками. Окраска: гематоксилином и эозином, Ув. 400

- крупные клетки кубической формы;
- 15–20 мкм;

ядро: округлое, часто располагается эксцентрично;

- может быть одно или несколько ядрышек;

цитоплазма: хорошо развиты органеллы синтеза белка: рибосомы, гранулярная эндоплазматическая сеть, комплекс
Гольджи, митохондрии – базофилия;

- клетки никогда митотически не делятся.

Функция: синтез межклеточного вещества костной ткани.

Остеоциты (рис. 539, 541, 542):

- образуются из остеобластов, которые замуровываются остеоидом располагаются в полостях межклеточного вещества кости – лакунах, соединенных многочисленными костными канальцами, по которым контактируют отростками через тканевую жидкость с кровеносными сосудами:

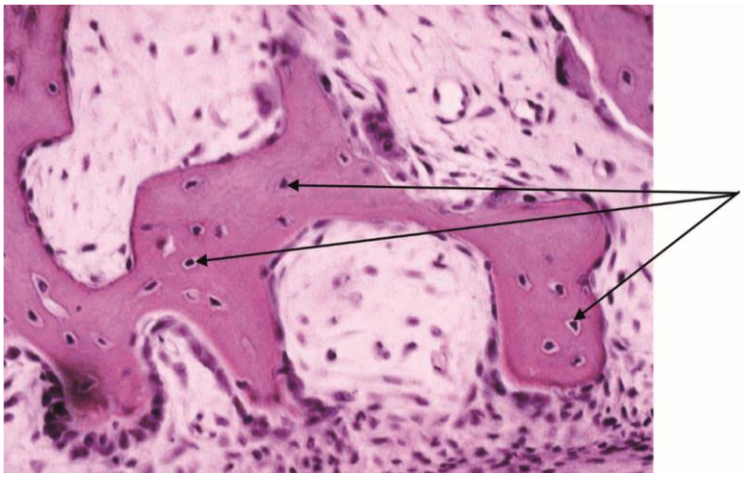

Рис. 541. Гистологическое строение костной трабекулы: замурованные остеоциты отмечены стрелками. Окраска: гематоксилином и эозином, Ув. 200

- отросчатые клетки;

ядро – крупное светлое (эухроматин);

цитоплазма: слабо базофильная;

- очень мало органелл;
- никогда не делятся митозом, поэтому никогда не встречаются изогенные группы, как в хряще.

Функция: обеспечивают обмен веществ в костной ткани.

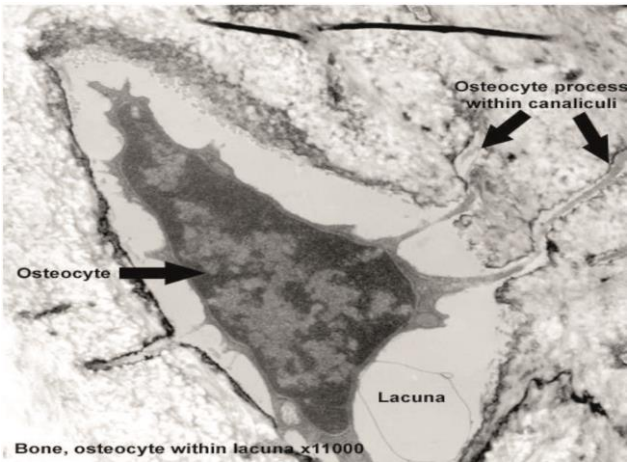

Рис. 542*. Остеоцит в лакуне костной ткани при электронной микроскопии. Ув. 11.000

Остеокласты (клао – раздроблять, рис. 539, 543):

- всегда расположены на поверхности костных трабекул;
- крупные (до 90 мкм);
- **многоядерные** клетки;

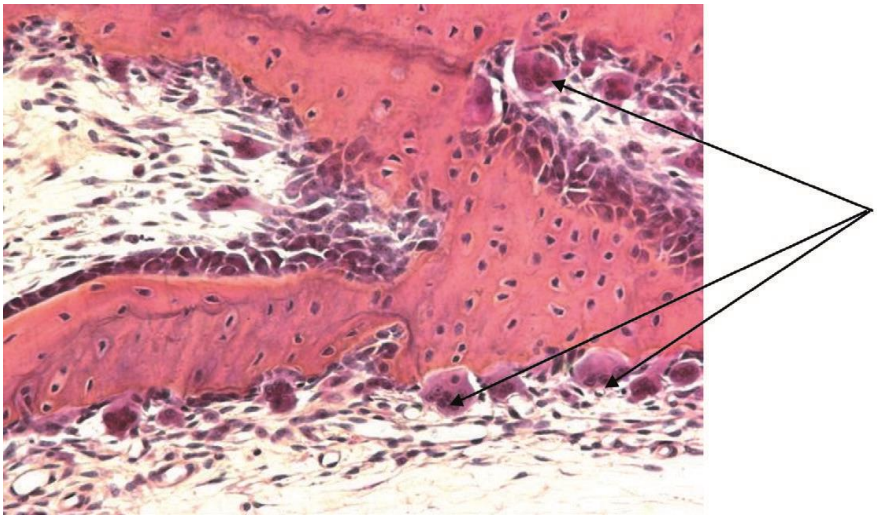

Рис. 543. Гистологическое строение костной трабекулы: многоядерные остеокласты в лакунах отмечены стрелками. Окраска: гематоксилином и эозином, Ув. 200

плазмолемма:

Выделяют две зоны (рис. 543а):

1. **гофрированная** зона – участки плазмолеммы со стороны клетки, обращенной к разрушаемой кости – активная резорбция костной ткани;

2. **краевые светлые** зоны:

- гладкие;

- это зоны прикрепления клетки к кости

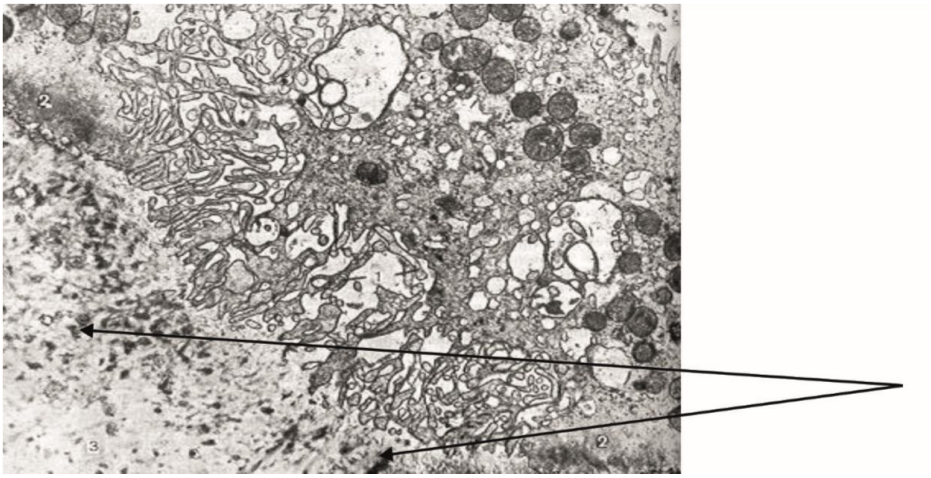

Рис. 543а. Гофрированные (1) и краевые (2) зоны цитоплазмы остеокласта, прилежащие к костной трабекуле (обозначена стрелкой) при электронной микроскопии, Ув. 45.000

цитоплазма:

- содержит мало органелл;
- ацидофильная;
- содержит микрофиламенты – актиносодержащие филаменты (за счет которых клетка образует псевдоподии и может передвигаться);
- содержит многочисленные пузырьки и вакуоли, лизосомы (особенность – наличие фермента карбоангидразы);

Функция остеокластов:

Клетка из системы фагоцитирующих мононуклеаров (симпласт из моноцитов);

- резорбция (растворение, рассасывание) кости с образованием резорбционных лакун – отвечает за перестройку кости.

Межклеточное вещество:

1. Волокна – оссеиновые

– это коллагеновые волокна;

2. Основное вещество:

2.1. Неорганическая часть – 70% – минерализовано – кристаллы гидроксиапатита и 30 микроэлементов – прочность (35% – кальций, 25% – фосфор);

2.2. Органическая часть – 30% – **остеоид:**

- коллаген I типа – до 90% всех белков;
- гликозаминогликаны.

Развитие кости – остеогенез:

- источник развития – мезенхима, выселившаяся из склеротома мезодермы (внутренний сомит).

Существует два вида остеогенеза:

1. **прямой**:
- непосредственно из мезенхимы;
- интрамембранозное окостенение.
2. **непрямой**:
- на месте хряща (хрящевой остеогенез)

Прямой остеогенез:

Характерен – только для развития костей черепа.

Стадии:

1 стадия – «**остеогенного островка**»:

- мезенхимные клетки дифференцируются **в остеобласты:**
- расположены на поверхности формирующихся костных трабекул (рис. 544);

Функция: синтез межклеточного вещества костной ткани.

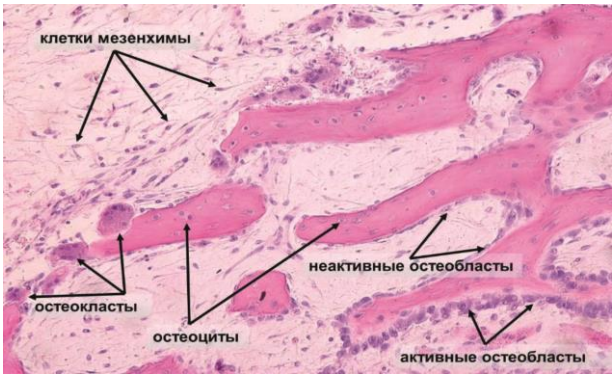

Рис. 544. Формирование костных трабекул из мезенхимы. Окраска: гематоксилином и эозином, Ув. 200

2 стадия – «**образование первичной костной ткани**»:
- замуровываются в межклеточном веществе – **остеоциты.**

3 стадия – «**кальцификации**»:
- формируются костные балки (трабекулы).

4 стадия – «**перестройка костной ткани в пластинчатую**»:
- разрушение костной балки с участием **остеокласта;**
- формирование костных пластинок вокруг кровеносных сосудов.

Непрямой (хрящевой) остеогенез:
- по этому пути развиваются трубчатые кости (рис. 545).

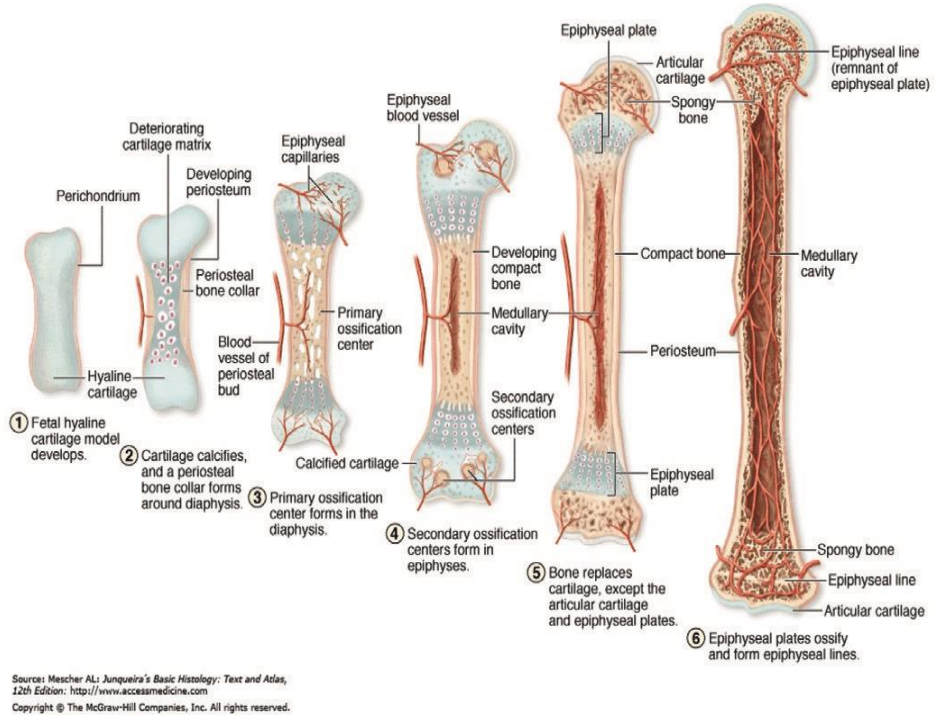

Source: Mescher AL: *Junqueira's Basic Histology: Text and Atlas, 12th Edition:* http://www.accessmedicine.com
Copyright © The McGraw-Hill Companies, Inc. All rights reserved.

Рис. 545*. Стадии развития трубчатой кости

Выделяют 4 этапа непрямого остеогенеза:

1 этап: «формирование хрящевой модели кости» (рис. 546):
- на 2 мес. эмбрионального развития.

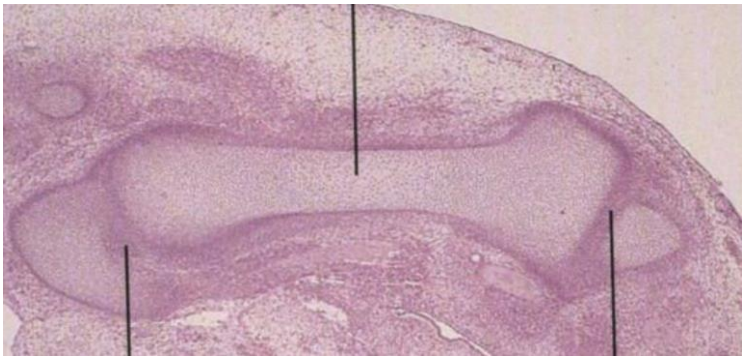

Рис. 546. Стадии развития трубчатой кости: стадия формирования хрящевой модели кости их мезенхимы. Окраска: гематоксилином. Ув. 40

2 этап: «формирование первичного центра окостенения в диафизе»:

Стадии:

2.1. **«перихондральное окостенение»** (рис. 547):

- в надхрящнице клетки дифференцируются в остеобласты – формируется надкостница;

- остеобласты начинают синтезировать межклеточное вещество с образованием костных трабекул;

- из костных трабекул вокруг хряща образуется перехондральное костное кольцо (манжетка);

- так как основное вещество манжетки минерализовано, она нарушает питание хряща – дистрофия и гибель хряща.

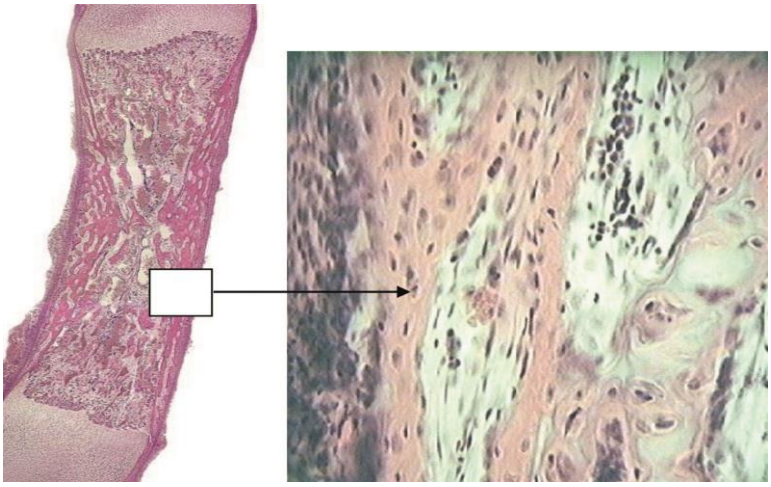

Рис. 547. Стадия перихондрального окостенения. Окраска: гематоксилином и эозином. Ув. 200

2.1. **«эндохондральное окостенение»**, (рис. 548):

- в зону погибшего хряща внутри хрящевой модели из надкостницы врастает кровеносный сосуд – сосудистая почка с остеобластами (т.н. **остеогенная почка**);

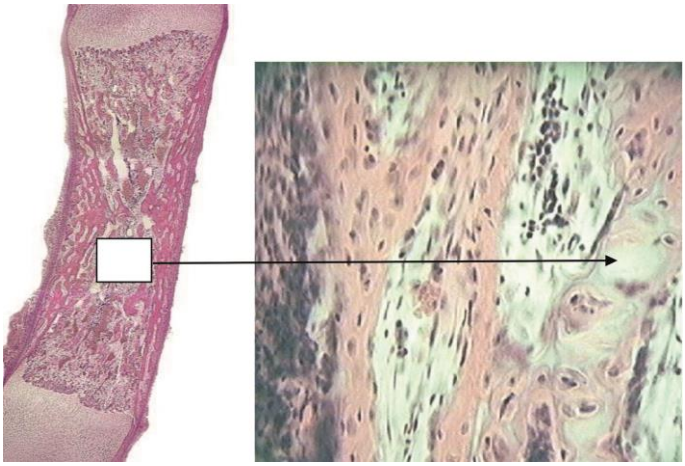

Рис. 548. Стадия эндохондрального окостенения. Остатки разрушающегося хряща обозначены стрелкой. Окраска: гематоксилином и эозином. Ув. 200

- внутри погибшего хряща так же начинается процесс образования костных трабекул;

- между формирующимися костными трабекулами местами сохраняется хрящ.

2.2. **«перестройка эпифизарного хряща»** (рис. 549):

- на границе с эпифизом (в метафизах):

Можно выделить следующие зоны в месте перестройки:

2.3.1. **«эрозионная зона»**

- зона резорбции хряща;
- на эпифиз наползает разрастающаяся костная манжетка;
- нарушение питания и гибель хряща эпифиза на границе с диафизом;

2.3.2. **«зона гипертрофии»:**

- «зона пузырчатого хряща»:
- в этой зоне находятся погибающие клетки хряща в состоянии дистрофии – они набухают, увеличиваются в размере;

2.3.3. **«зона пролиферации»:**

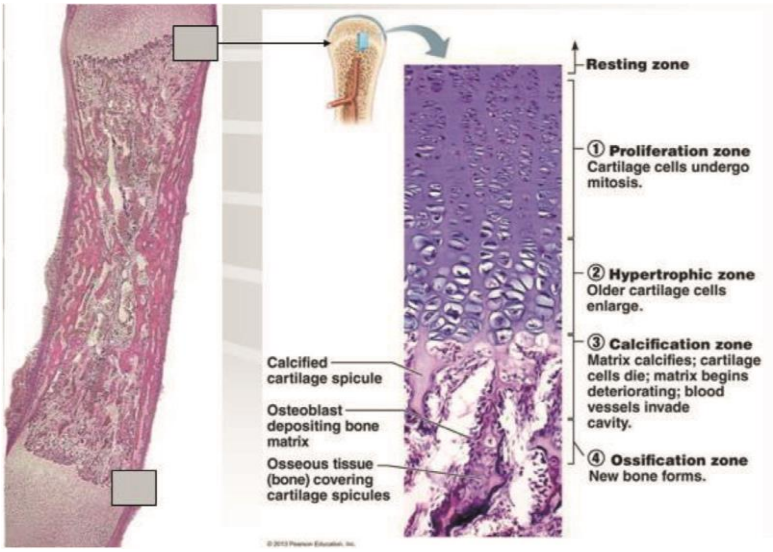

Рис. 549*. Зоны перестройки эпифизарного хряща. Окраска: гематоксилином и эозином

- в этой зоне клетки хряща активно митотически делятся и смещаются всегда в сторону сохраненного питания (т.е. к эпифизу), образуя упорядоченно лежащие в одну линию уплощенные клетки – т.н. «монетные столбики»;

- в дальнейшем это будет метафизарная пластинка роста;

2.3.4. **«зона покоя»:**

- зона морфологически неизмененного хряща.

3 этап: «формирование вторичного центра окостенения» (рис. 545):

- в эпифизах начинается такой же процесс окостенения, как и в диафизе;

- между очагами окостенения в эпифизе и диафизе до 20 лет метафизарная пластинка (зона пролиферации) сохраняется, обеспечивая рост кости в длину.

4 этап: **«перестройка кости»:**

4.1. перестройка трабекулярной структуры в пластинчатую с формированием первичных остеонов;

4.2. остеокласты разрушают костные трабекулы в центре, идет формирование костномозговой полости – костномозговой канал (костный мозг);

4.3. при появлении нагрузки на кость:

- происходит перестройка кости с резорбцией остеонов, на их месте остаются интерстициальные пластинки;
- образование новых – вторичных остеонов;
- этот процесс перестройки продолжается всю дальнейшую жизнь человека.

Медицинское значение:

1. при переломе трубчатой кости в процессе его заживления (репаративной регенерации) кость повторяет все стадии остеогенеза, начиная с образования хрящевой пластинки между отломками кости, последующего ее окостенения с образованием костных трабекул, затем перестройки с образованием сначала первичных, а затем вторичных остеонов. Весь процесс регенерации перелома трубчатой кости занимает не менее 1 мес. (рис. 550).

2. понимание закономерностей повторения костью этапов остеогенеза при ее повреждении лежит в основе разработки и применения аппарата Г. А. Илизарова (НИИ ортопедии и травматологии, Курган, Россия) с целью удлинения трубчатых костей (рис. 551).

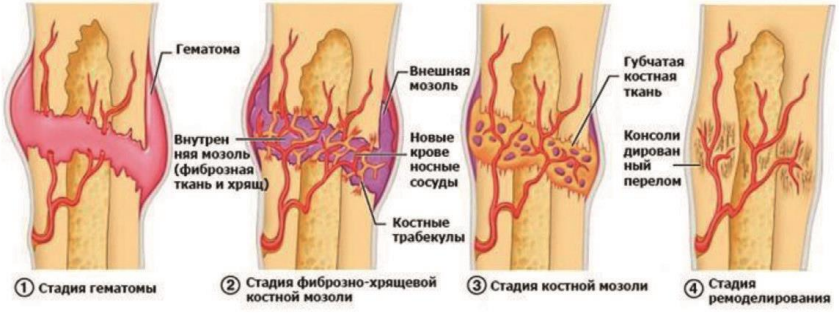

Рис. 550*. Стадии заживления перелома трубчатой кости

Рис. 551*. Академик Г. А. Илизаров и его чрескостный компрессионно-дистракционный аппарат

Классификация костной ткани:

1. грубоволокнистая костная ткань;
2. пластинчатая костная ткань.

Грубоволокнистая костная ткань:

- состоит из костных трабекул (балок) неправильной формы,
- костные трабекулы расположены неупорядоченно (рис. 552);
- у взрослых людей встречается только в швах между костями черепа.

Пластинчатая костная ткань:

- состоит из костных пластинок – которые являются морфо-функциональной единицей ткани (рис. 553);

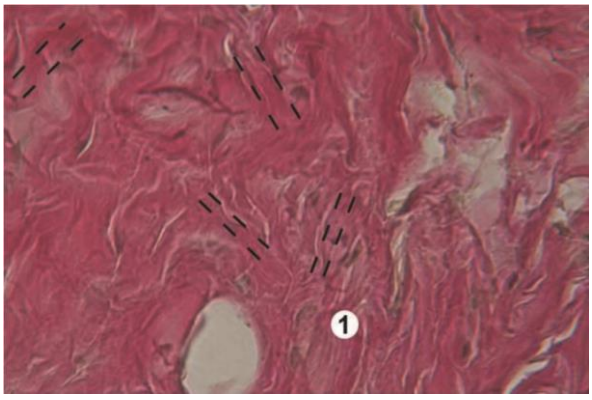

Рис. 552. Неупорядоченное расположение костных балок (1) в грубоволокнистой костной ткани. Окраска: гематоксилином и эозином. Ув. 600

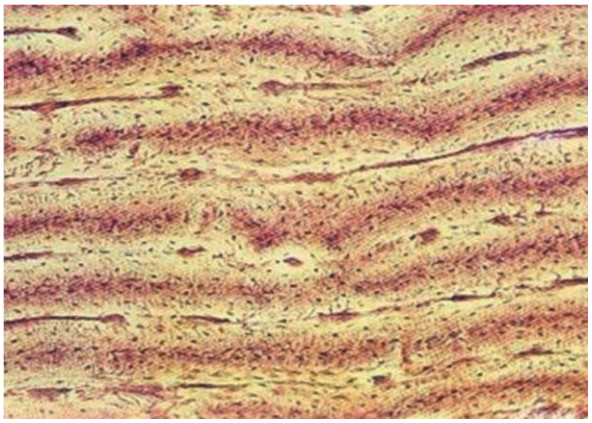

Рис. 553. Упорядоченное расположение костных пластинок (обозначены стрелками) в пластинчатой костной ткани. Окраска: по Шморлю тионин-пикрином. Ув. 600

- оссеиновые волокна в таких пластинках строго ориентированы, располагаются упорядоченно, параллельно друг другу;
- костные пластинки плотно прилежат друг к другу;
- в пластинках имеются канальцы, в которых проходят отростки остеоцитов;
- встречается: в плоских и трубчатых костях скелета.

Строение плоской кости:

Можно выделить следующие зоны (рис. 554):

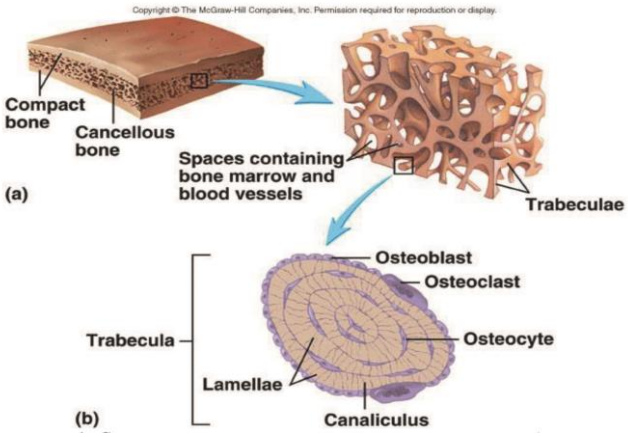

Рис. 554*. Схема строения плоской кости: компактное и губчатое вещество

1. Надкостница (периост):

1.1. наружный - волокнистый слой:
- плотная неоформленная соединительная ткань;
- источник развития – мезенхима.

1.2. внутренний - клеточный слой:
- остеобласты и остеокласты.

2. Пластинчатая (трабекулярная) костная ткань:

2.1. **Компактное вещество**:
- снаружи, непосредственно под надкостницей;
- костные пластинки расположены упорядоченно;
- пластинки плотно прилежат друг к другу.

2.2. **Губчатое вещество**:

- расположено глубже, под компактным веществом;
- костные пластинки лежат под углом друг к другу;
- между пластинками – ячейки, содержащие костный мозг.

Строение трубчатой кости:

- из пластинчатой костной ткани;
- однако имеются различия в строении кости в диафизе и эпифизе (рис. 555):

Эпифиз:

- представлен губчатой костной тканью:

1. костные пластинки ориентированы в разных направлениях, расположены под углом друг к другу;
2. образующиеся ячейки между костными пластинками содержат красный костный мозг

Функция: осуществляется миелоидное кроветворение.

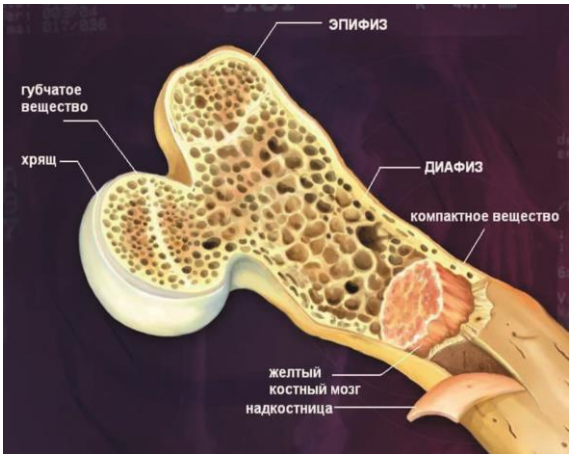

Рис. 555*. Схема строения трубчатой кости: компактное и губчатое вещество

Диафиз:

- представлен компактной костной тканью:

1. костные пластинки плотно прилежат друг к другу, давая характерный белый цвет диафизов;
2. внутри костно-мозгового канала находится желтый костный мозг.

В зависимости от расположения костных пластинок **в диафизе выделяют следующие 5 слоев** (рис. 556):

1. **периост** – надкостница:

а) **наружный - волокнистый слой**:

- плотная неоформленная соединительная ткань;
- производное мезенхимы.

б) **внутренний – клеточный слой**:

- остеобласты и остеокласты.

2. слой наружных окружающих пластинок:

- костные пластинки расположены упорядоченными параллельными рядами;

3. Слой остеонов:

Состоит из:

3.1. остеонов – это **морфофункциональная единица трубчатой кости;**

- костные пластинки закручены вокруг центрального канала остеона;

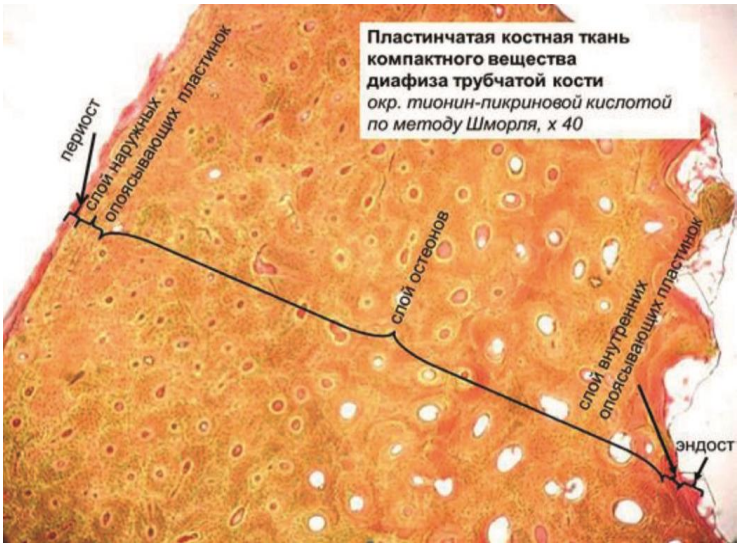

Рис. 556*. Строение диафиза на поперечном срезе трубчатой кости.
Окраска: по Шморлю тионин- пикрином. Ув. 40

- в канале расположен питающий кровеносный сосуд.

3.2. интерстициальных пластинок:

- пластинки от остеонов, разрушенных в процессе перестройки трубчатой кости.

4. **слой внутренних окружающих пластинок:**

- пластинки снова располагаются упорядоченными параллельными рядами.

5. **эндост:**

- надкостница со стороны костномозгового канала, изнутри;

- плотная неоформленная соединительная ткань, источник ее развития – мезенхима.

6. **костно-мозговой канал:**

- содержит желтый костный мозг (рис. 555).

Рост кости:

В длину: до 20 лет за счет метафизарной пластинки, позднее замещается костной тканью (происходит закрытие зон роста кости, рис. 557);

В толщину: осуществляется только путем аппозиционого механизма, за счет периоста.

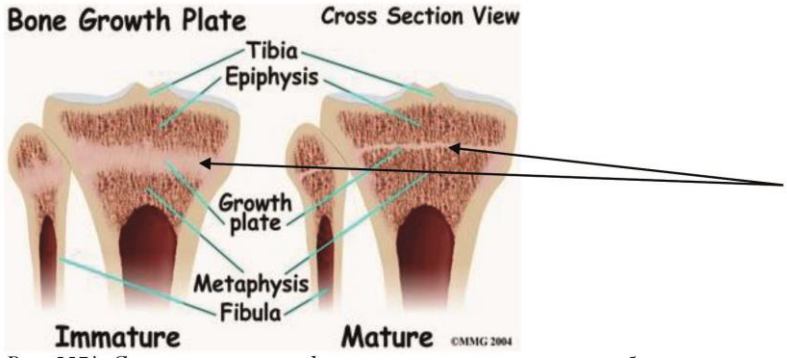

Рис. 557*. Строение метаэпифизарной пластинки роста трубчатой кости у ребенка и взрослого человека. Пластинка отмечена стрелкой

Факторы, влияющие на остеогенез:

I. На обмен кальция в кости

1. гормон паращитовидной железы – **паратгормон** – активация резорбции кости остеокластами;

2. гормон щитовидной железы (С-клетки) – **кальцитонин** – антогонист паратгормона;

3. **витамин D** – регулирует калицификацию основного вещества (образуется в коже при действии ультрафиолета – если мало – развивается рахит).

II. На рост кости

1. **соматотропин** – гормон роста (аденогипофиз) – биологическое действие проявляется через регуляцию активности остеобластов (увеличение концентрации – гиганты, низкий уровень – карлики);

2. **витамин С** – на образования коллагена, через активность остеобластов (при недостатке - цинга);

3. **витамин А** – гипервитаминоз приводит к раннему закрытию зон роста кости;

4. **половые гормоны** – увеличение их концентрации так же приводит к раннему закрытию зон роста кости;

5. **тироксин** – гормон щитовидной железы – через регуляцию основного обмена веществ (при низком содержании тироксина – развивается кретинизм и низкорослость).

Источники развития костно-хрящевых тканей (рис. 558):

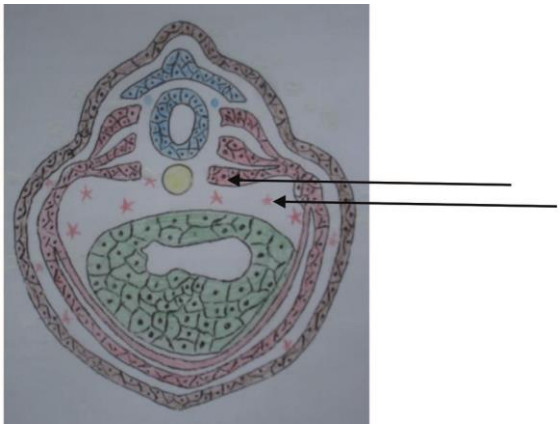

Рис. 558. Срез зародыша на стадии осевого комплекса зачатков органов. Мезенхима, склеротом отмечены стрелками. Оригинальный рисунок

Рекомендуемые электронно-образовательные ресурсы по теме:

1. **электронно-образовательный ресурс** по гистологическим препаратам:

№ 3 – «Эластический хрящ», ссылка:
https://www.youtube.com/watch?v=TEetnc5h59w&t=3s

№ 4 – «Кость», ссылка:

https://www.youtube.com/watch?v=HdsqhuaYX8o&t=286s

№5 – «Кость на месте хряща», ссылка:

https://www.youtube.com/watch?v=py1I2LW1kzE&t=10s

2. **учебный фильм**:
видеофильм: «Строение костей», ссылка:

https://www.youtube.com/watch?v=7pmIrLcH4S0&t=272s

3. **интерактивные аудио-видеолекции** (ДОТ):

№ 5а – «Развитие скелетных соединительных тканей»; ссылка:

https://www.youtube.com/watch?v=TU6pGcjof0g&t=46s

10.3. **СУСТАВЫ**

Суставы (диартрозы) специализированная форма прерывного соединения костей, обеспечивающая их подвижность. Толщина суставного хряща в человеческом скелете колеблется от 0,2 до 6 мм.

Общие сведения:

- суставы характеризуются наличием (рис. 559, рис. 560):

1) суставных поверхностей;
2) суставной капсулы;
3) суставной полости.

Суставная поверхность (facies articularis):

- расположена на эпифизе кости,
- представляет собой различную по форме и размеру гладкую площадку, окруженную и отделенную от кости невысокими краевыми гребешками – crista marginalis.

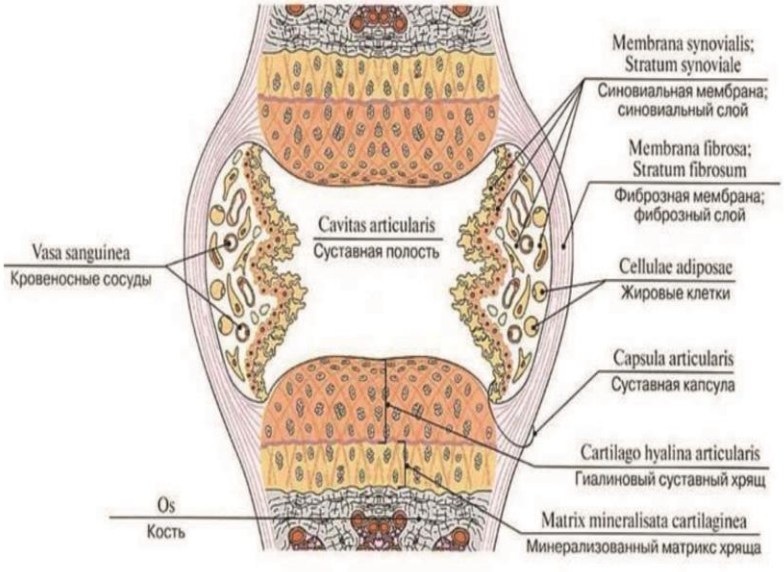

Рис. 559*. Анатомическое строение сустава. Принципиальная схема

Суставные поверхности покрыты слоем гладкого **суставного хряща** – cartilage articularis (рис. 560):

- по гистологическому строению это гиалиновый хрящ;

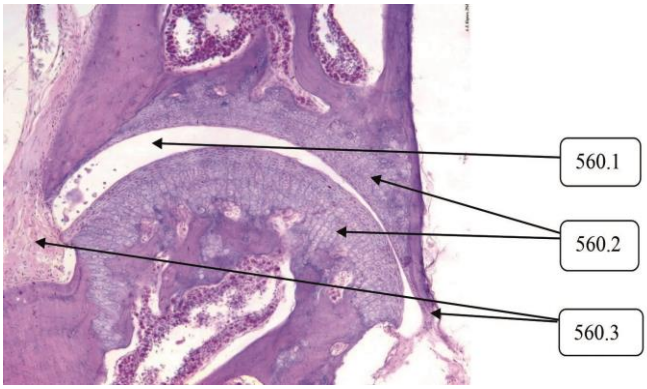

Рис. 560*. Гистологическое строение сустава. 560.1 – суставная полость; 560.3. – суставная капсула; 560.2 – суставной хрящ. Окраска гематоксилином и эозином. Ув.4

- он не имеет надхрящницы, содержащей камбиальные элементы (поэтому хрящ не обладает способностью к регенерации), лишен волокон, полупрозрачен и по внешнему виду напоминает голубоватое стекло;

- в нем отсутствуют кровеносные и лимфатические сосуды, а питание его осуществляется диффузно из синовиальной жидкости, а также со стороны субхондральной кости, контактирующей с обызвествленным хрящом;

- биомеханические свойства хряща обусловлены в основном коллагеновыми протофибриллами, их формой, направлением и взаиморасположением в разных отделах хряща; Расположение протофибрилл связано с механической функцией суставного хряща и обусловлено силовыми линиями нагрузки, давления и тяги, действующими на весь хрящ.

В суставном хряще различают **три зоны:**

1. поверхностную,
2. промежуточную,
3. базальную.

Поверхностная зона состоит:

- из бесклеточной пластинки, обращенной в полость сустава,
- тангенциального слоя, содержащего хондроциты уплощенной формы,
- переходного слоя, образованного отдельно лежащими округлыми хондроцитами (рис. 532). Коллагеновые протофибриллы в этой зоне расположены параллельно суставной поверхности.

Промежуточная зона:

- наиболее широкая,
- хондроциты в ней расположены в виде колонок и изогенных групп (рис. 532),

- коллагеновые протофибриллы лежат в основном под углом к суставной поверхности, дугообразно закруглены в форме арок. Это тот слой хряща, в котором тангенциальные (поперечные) фибриллы поверхностной зоны делают свой изгиб для перехода в перпендикулярное направление в нижележащих глубоких слоях хряща.

Базальная зона:

- связывает суставной хрящ с субхондральной костью (рис. 559, 560).
- она образована слоями необызвествленного и обызвествленного хряща;
- слой необызвествленного хряща содержит гипертрофированные хондроциты;
- слой обызвествленного хряща непосредственно прилежит к кости, из которой в него проникают кровеносные капилляры. В препарате это узкая полоска сильно обызвествленного гиалинового межуточного вещества, интенсивно окрашенная в темно-фиолетовый цвет. Полоска обызвествленного хряща на всем протяжении примыкает к кости и отделяет последнюю от остальной массы хряща, составляя костно-хрящевую границу. Граница неровная, имеет вид мелкозубчатой линии. Обызвествленный хрящ является хорошим цементирующим веществом, скрепляющим суставной хрящ с костью, так что даже при большом усилии их невозможно оторвать друг от друга;
- коллагеновые протофибриллы в базальной зоне располагаются радиально, перпендикулярно поверхности сустава. Протофибриллы сцементированы хондрогиалиновым межуточным веществом, сильно пропитанным солями кальция. Протофибриллы основного вещества представляет собой аркады: ножки их крепко зафиксированы в обызвествленной зоне, затем они перпендикулярно подымаются кверху в радиарном слое, дугообразно закругляются в переходном слое в виде арки, горизонтальная (поперечная) часть купола которой лежит в тангенциальной поверхностной зоне;

Медицинское значение: Такая структура основного вещества хряща вместе с наличием хондронов обеспечивает ему основное его свойство – эластичность и сопротивление давлению и сжатию, падающим на него при различных механических воздействиях. Нагрузка, падающая на суставной хрящ, распределяется через фибриллы на весь хрящ.

Особое строение во всех суставах имеет хрящ, расположенный по краям сустава вблизи синовиальной оболочки.

- окраска межуточного вещества здесь более светлая, однородная, без ячеистых «венцов»;

- оно не так гомогенно и не так бесструктурно, а имеет тонкое, нежное, волокнистое строение;

- клетки здесь мелкие, обильные, густо расположенные, всегда одиночные.

Все это придает краевому хрящу соединительно-тканный характер, так что здесь хрящ оказывается не столько гиалиновым, сколько фиброзноволокнистым. Этим объясняется то, что именно с краевых участков суставного хряща начинаются все инволютивные и дегенеративные изменения.

В височно-нижнечелюстных и грудиноключичных суставах суставные поверхности покрыты волокнистым хрящом.

Медицинское значение. В отношении химического состава хряща интерес представляет содержание в нем воды и солей кальция. Чем моложе субъект, тем богаче водой его суставной хрящ. У ребенка содержание воды в хряще достигает 74%, у взрослого оно падает до 60%, а к старости процесс «высыхания» хряща прогрессирует, и содержание в нем воды может дойти до 50%. Обратные возрастные количественные взаимоотношения представляет содержание солей кальция в хряще; начиная с четвертого десятилетия и старше, оно резко увеличивается. Эти возрастные изменения химического состава хряща обусловливают собой наступающую в старости потерю им его физических свойств, в первую очередь таких как гибкость, эластичность, сжимаемость и др.

Кровоснабжение и иннервация хряща. Хрящ не имеет ни нервов, ни сосудов. Периферические поверхностные участки суставного хряща питаются кровеносными сосудами самого сустава, из так называемого сосудистого круга (circulus vasculosus articulationis) у места соединения хряща с синовиальной оболочкой. Питание основной массы хряща происходят путем осмоса питательного материала из окружающих его суставных тканей, главным образом из синовиальной жидкости. Во время появления нагрузки на сустав, хрящ сдавливается и наподобие губки выжимает из себя свою жидкость. При наступающем вслед за работой покое, хрящ опять расправляется и впитывает в себя суставную жидкость вместе с ее питательными веществами.

В пожилом возрасте, когда хрящ теряет свою упругость и эластичность, ухудшаются условия его осмотического питания.

Регенерация и рост хряща. Суставной хрящ почти лишен аппозиционного роста, за исключением своей краевой зоны на границе с синовиальной оболочкой, где он имеет надхрящницу. Основная масса хряща растет интерстициально.

Суставная капсула (capsula articularis) (рис. 559, 560):

- прикрепляется по краю суставной поверхности сочленяющихся костей, срастается с надкостницей и образует щелевидную суставную полость (cavum articularis), заполненную суставной жидкостью (synovia);
- капсула представлена плотной соединительнотканной суставной сумкой, **состоит из двух оболочек:**

1. наружной - фиброзной,
2. внутренней – синовиальной.

Фиброзная оболочка состоит:

- из плотной волокнистой соединительной ткани, переходящей в надкостницу.

Синовиальная оболочка:

- выстилает изнутри суставную сумку за исключением суставных поверхностей, покрытых хрящом.
- в отдельных зонах она формирует синовиальные складки и синовиальные ворсинки (отростки).

В синовиальной оболочке различают:

1. **покровный слой** - выстилающий синовиальную полость,
2. **поверхностный коллагеново-эластический слой**, илежащий под ним
3. г**лубокий коллагеново-эластический слой,** граничащий с фиброзной капсулой

Резкой границы между слоями не существует.

Покровный слой синовиальной оболочки:

- значительный по толщине пласт соединительной ткани, содержащий клетки, основное вещество, кровеносные капилляры и нервные волокна, заканчивающиеся нервными окончаниями.
- в этом слое синовиальной оболочки находятся собственно покровные клетки – синовиоциты, а также фибробласты, адвентициальные, плазматические, тучные клетки, лимфоциты и моноциты крови. Клеточная выстилка синовиальной оболочки не имеет базальной мембраны.

Синовиоциты:

- специализированные клетки фибробластического ряда,
- лежат в 1–6 слоев,
- находятся в специфических пограничных условиях,
- подобно эпителиальным клеткам они обладают полярностью, так как располагаются на границе между двумя компонентами синовиальной среды сустава – синовиальной оболочкой и синовиальной жидкостью,
- в отличие от эпителия синовиоциты не связаны межклеточными соединениями, а в промежутках между ними расположены компоненты межклеточного вещества.
- морфологическим выражением влияния пограничных условий локализации синовиоцитов, является дифференцировка их **предшественников (С-клеток)** на:

1. **А-клетки или макрофагоподобные синовиоциты -** клетки, продуцирующие ферменты и способные к фагоцитарной деятельности;
   - в макрофагоподобных синовиоцитах ядро и органеллы располагаются по длинной оси клетки, их апикальный конец часто имеет многочисленные филоподии и вакуоли (рис. 561, рис. 562).
2. **В-клетки, или фибробластоподобные синовиоциты** - клетки, продуцирующие гиалуроновую кислоту – обязательный компонент синовиальной оболочки и синовиальной жидкости**.**

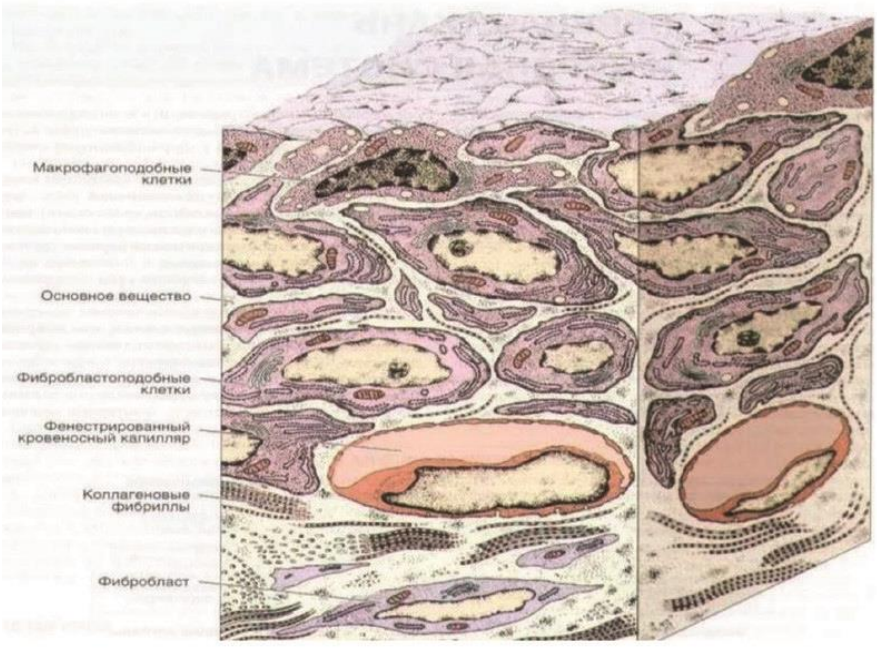

Рис. 561*. Схема клеточного строения синовиальной капсулы

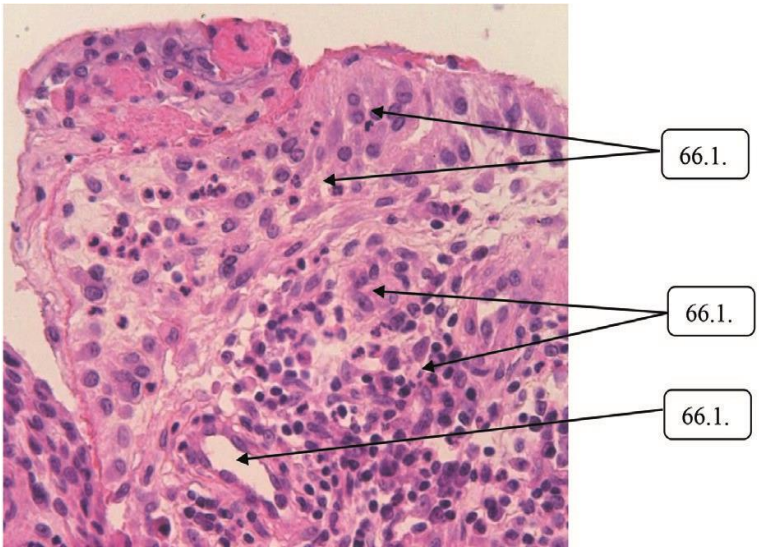

Рис. 562. Гистологическое строение синовиальной капсулы. 562.1 – макрофагоподобные синовиоциты; 562.2 – фибробластоподобные синовиоциты; 562.3 – кровеносные капилляры. Окраска гематоксилином и эозином. Ув. 400

В поверхностном **коллагеново-эластическом слое:**

- пучки коллагеновых волокон и петли эластических сетей располагаются строго упорядоченно и ориентированы в направлении длинной оси сустава или сухожильного влагалища, что обеспечивает возможность растяжения и смещения синовиальной оболочки вслед за перемещающимися костными компонентами сустава именно в этом направлении.

- волокнистые компоненты глубокого коллагеново-эластического слоя также строго упорядочены, но всегда ориентированы перпендикулярно или под углом к волокнам поверхностного коллагеново-эластического слоя.

- они вплетаются в фиброзную оболочку.

Суставная полость (рис. 559, 560):

- содержит синовиальную жидкость,

- синовиальная жидкость содержит клетки и неклеточную жидкую среду, близкую по составу к плазме крови, но отличается от нее меньшим содержанием белков и присутствием специфического компонента – гиалуроновой кислоты.

Жидкость образуется из трех источников:

1. транссудат крови;

2. продукты секреции синовиальных клеток покровного слоя оболочки – гиалуронат и протеолитические ферменты;

3. продукты изнашивания и смены клеток и основного вещества синовиальной оболочки (протеогликаны и гликопротеиды), постоянно поступающие в полость в процессе нормальной жизнедеятельности суставов.

Клетки синовиальной жидкости относятся к двум основным фракциям – это клетки самой синовиальной оболочки и клетки крови (нейтрофилы, лимфоциты и моноциты).

Основные функции синовиальной жидкости:

I. **Локомоторная** – обеспечение вместе с суставным хрящом свободного перемещения сочленяющихся поверхностей костей (благодаря упруго-вязким и эластическим свойствам гиалуроновой кислоты);

2. **Метаболическая** – участие в обмене веществ между содержимым сустава и сосудистым руслом, в перемещении и ферментативном расщеплении клеток и высокомолекулярных соединений, образующихся в содержимом сустава в процессе жизнедеятельности;

3.**Трофическая** – особенно по отношению к периферическим бессосудистым слоям суставного хряща;

4. **Барьерная (**защитная) – участие клеток синовиальной жидкости, ее ферментов и иммунокомпетентных клеток в ингибировании антигенов, проникающих в сустав из крови или при повреждении суставной капсулы.

Гистофизиология сустава. В условиях физиологической нормы в суставах действует специфический смазочный аппарат, равнозначными элементами которого являются суставной хрящ и синовиальная жидкость. В норме хрящевые поверхности непосредственно не соприкасаются друг другом. Процессы трения совершаются в пределах смазочного вещества, количество и концентрация которого изменяются в зависимости от нагрузки. Суставной хрящ смазывается в результате взаимодействия двух механизмов: формирования на поверхности хряща пограничной пленки, образованной компонентами синовиальной жидкости и поступления в полость сустава интерстициальной жидкости из матрикса. Выжимаемая из хряща вода в суставной полости принимает на себя большую часть компрессионного давления, предохраняя тем самым пограничную синовиальную протекторную пленку.

Медицинское значение: при развитии патологии (деструкции хрящевых поверхностей, изменении состава синовиальной жидкости) система смазки необратимо разрушается. В процессы взаимодействия хряща с синовиальной

жидкостью вовлекается богатая сосудами синовиальная оболочка и возникает синовиит.

По данным Всемирной организации здравоохранения (ВОЗ) от болей в суставах страдает каждый 7-й житель планеты. В возрасте от 40 до 70 лет заболевания суставов наблюдаются у 50% людей и у 90% людей старше 70 лет.

10.4. СКЕЛЕТНЫЕ МЫШЦЫ

Общие сведения:

- в теле человека более 600 скелетных мышц (рис. 563);

- около 40% массы тела.

Особенности:

1. обеспечивает произвольные движения (зависящие от сознания);
2. иннервация – соматическая нервная система («сома» – тело).

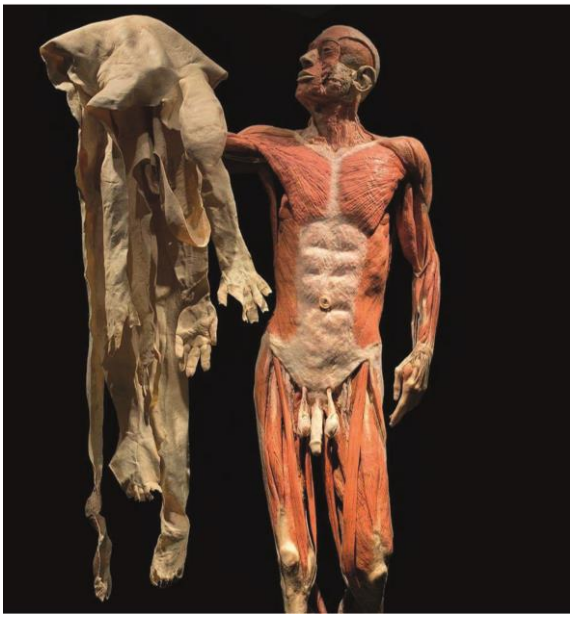

Рис. 563*. Экспонат анатомического музея Plastinarium Доктора Гюнтер фон Хагенс, Мюнхен (Германия)

https://www.youtube.com/watch?v=7t7VJZxxio8

Источники развития (рис. 564):

1. мезодерма, сомиты, миотом – поперечно-полосатая скелетная мышечная ткань (волокна и миосателлиты).
2. мезенхима – соединительнотканные прослойки, сосуды;
3. нейроэктодерма, ганглиозная пластика – нервные окончания.

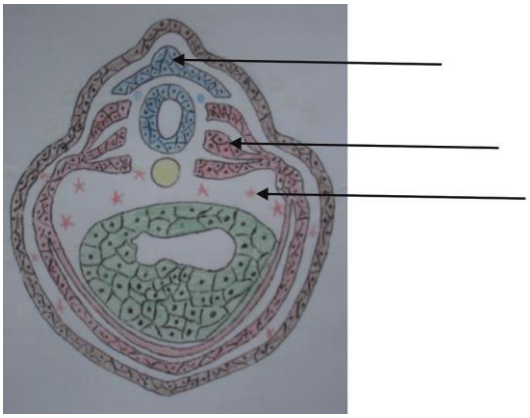

Рис. 564. Срез зародыша на стадии осевого комплекса зачатков органов. Мезенхима, миотом, ганглиозная пластинка отмечены стрелками. Оригинальный рисунок

Строение:

Мышца как орган:

В скелетной мышце различают (рис. 565):

1. **брюшко** – это активно сокращающаяся часть мышечной природы;
2. **сухожили**е – пассивная часть, при помощи которой мышца прикрепляется к костям.

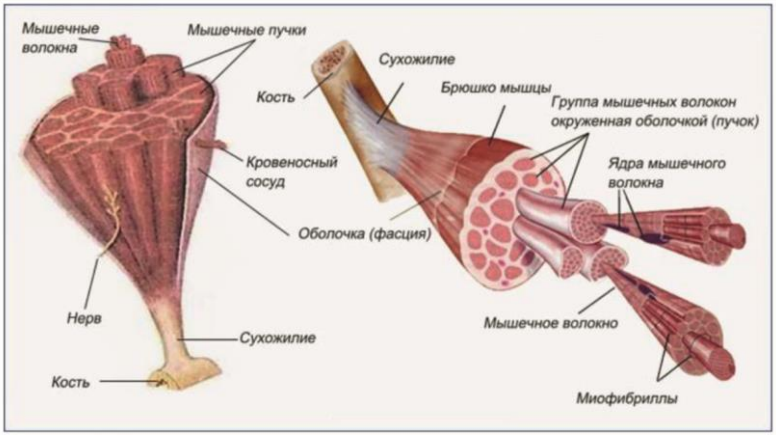

Рис. 565*. Схема строения скелетной мышцы

Брюшко скелетной мышцы

В брюшке можно выделить следующие компоненты:

1. мышечные волокна;
2. миосателлиты;
3. соединительнотканные прослойки;
4. нервные окончания;
5. сосуды.

Скелетное мышечное волокно:

- это **морфо-функциональная** скелетной мышечной ткани;
- представляет собой симпласт – т.е. клеточное производное;
- форма вытянутого цилиндра с заостренными концами;
- длина от 100 мкм до 10 см; - диаметр от 10 до 100 мкм;
- **ядра:**
- на продольных срезах – вытянутые (рис. 566);

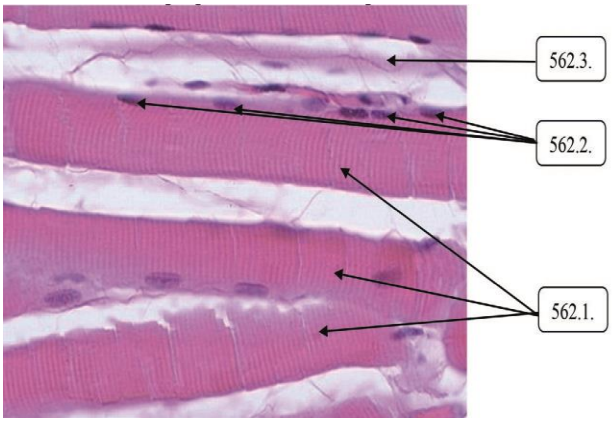

Рис. 566. Скелетное мышечное волокно (симпласт) на продольном срезе: 566.1. – мышечные волокна; 566.2. – ядра симпласта; 566.3. – эндомизий. Видна поперечно-полосатая исчерченность волокон. Окраска: гематоксилином и эозином. Ув. 900

- на поперечных – круглые (рис. 567);
- располагаются на периферии волокна (диагностический признак);
- многоядерные (от 10 до нескольких сотен);
- гетерохроматин – ядра интенсивно окрашенные;
- **саркоплазма:**
- не цитоплазма, т.к. не клетка;
- имеются все органеллы общего значения;

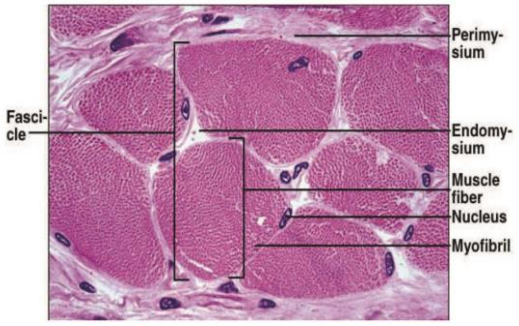

Рис. 567*. Скелетное мышечное волокно на поперечном срезе. Ядра расположены на периферии мышечного волокна. Видны многочисленные поперечные срезы миофибрилл в мышечных волокнах. Окраска: гематоксилином и эозином. Ув. 900

- дополнительно – органеллы специального значения миофибриллы.

Сократительный аппарат:
Представлен миофибриллами (рис. 568).
Миофибриллы:
- ориентированы в волокне продольно;
- занимают большую часть волокна;
- расположены в центре, оттесняя ядра на периферию;

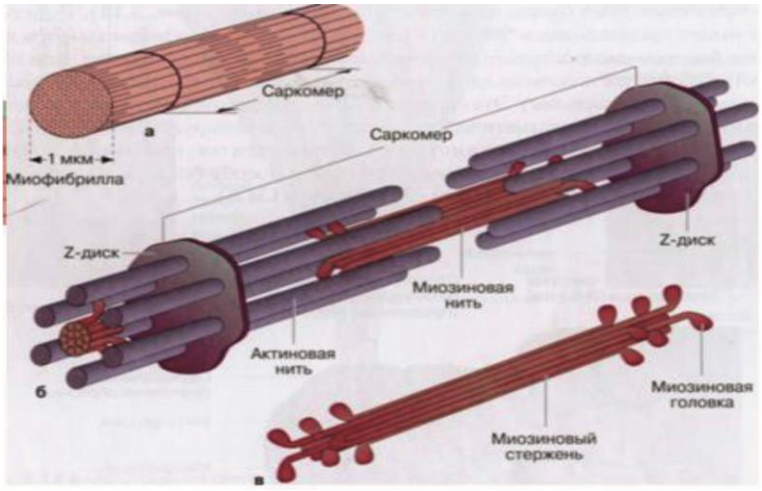

Схема строения саркомера (по Зильбернаглю).
а Миофибрилла.
б Сборка актиновых и миозиновых нитей в саркомере.
в Строение миозиновой нити.

Рис. 568*. Схема строения сократительного аппарата скелетных мышечных волокон

- диаметр миофибриллы – 1–2 мкм (до 100 миофибрилл на волокно);
- длина сопоставима с длиной волокна;
- структурная единица миофибриллы – саркомер;
- в миофибрилле несколько саркомеров, последовательно расположенных друг за другом (миофибрилла длиной 5 см содержит до 20 тыс. саркомеров).

Саркомер:

- состоит из миофиламентов:

а. толстые – из белка миозина;

б. тонкие – из белка актина;

- актиновые и миозиновые миофиламенты контактируют не конец в конец, а расположены и перемещаются относительно друг друга, образуя зону перекрытия.

При световой микроскопии в поперечно-полосатом волокне за счет строения сократительного аппарата видно чередование различно преломляющих свет участков в виде темных и светлых полос – поперечная исчерченность (рис. 566).

При электронной микроскопии (рис. 569):

Светлая полоска или диск:

- состоит из тонких (актиновых) нитей;
- в поляризованном свете такой диск не дает двойного лучепреломления – изотропный (I – полоска, изос – равный).



Рис. 569. Строение сократительного аппарата мышечного волокна: Z – линия; M – линия; I – диск; A – диск; H – полоска. Электронная микроскопия, ув. 50.000

Темная полоска или диск:

- состоит из толстых (миозиновых) нитей;
- в поляризованном свете дает двойное лучепреломление – анизотропию – п.т.
- диск называют анизотропный (А-полоска);

Опорный аппарат мышечного волокна (рис. 570):

1. **базальная мембрана** – покрывает каждое волокно;
2. **сарколемма** – плазмолемма:

- обычная клеточная оболочка, с двумя особенностями:

2.1. участками впячивается внутрь саркоплазмы и образует систему узких канальцев, проходящих внутрь мышечного волокна вокруг саркомеров – система поперечных Т-трубочек;

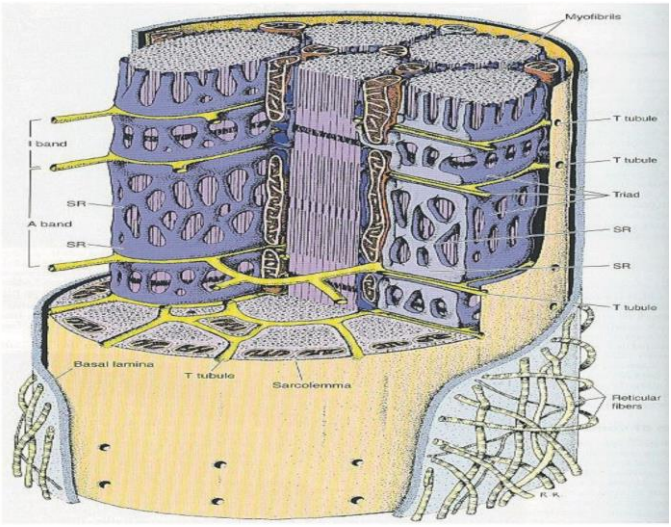

Рис. 570*. Схема строения опорного аппарата скелетного мышечного волокна

2.2. на концах волокон образует многочисленные глубокие впячивания вместе с базальной мембраной, в которые вдаются коллагеновые волокна сухожилия, вплетающиеся в базальную мембрану (рис. 571).

Функция: промежуточные филаменты обеспечивают упорядоченное расположение саркомеров соседних миофибрилл (а значит, и определяют поперечную исчерченность волокна). Филаменты, расположенные продольно, связывают соседние телофрагмы одной миофибриллы,

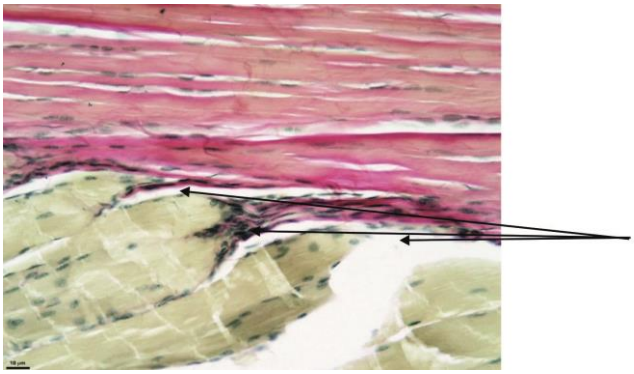

Рис. 571. Переход скелетного мышечного волокна брюшка мышцы в сухожилие (место перехода обозначено стрелкой). Окраска: гематоксилином и эозином. Ув. 600

поперечные филаменты – связывают мезофрагмы и телофрагмы соседних миофибрилл друг с другом и с сарколеммой.

3. **элементы цитоскелета** (рис. 572)

а. т**елофрагма** (Z-линия при электронной микроскопии);

б. **титин –** т.н. «молекулярная пружина»:

- белок с эластическими свойствами, обеспечивающий взаимное расположение тонких и толстых нитей миофибрилл во время сокращения:

- один конец белка вплетен в Z-линию в I-полоске вплетается в тонкую нить, в А-полоске – в толстую - второй конец заканчивается в М-линии,

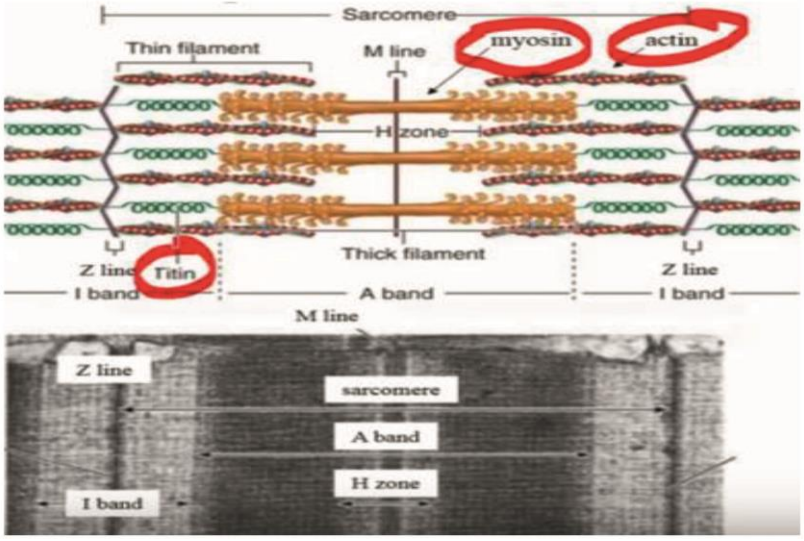

Рис. 572*. Схема цитоскелета мышечного волокна

в. **промежуточные филаменты** (рис. 573):

- диаметром около 10 нм;
- белок – **десмин** (рис.574);

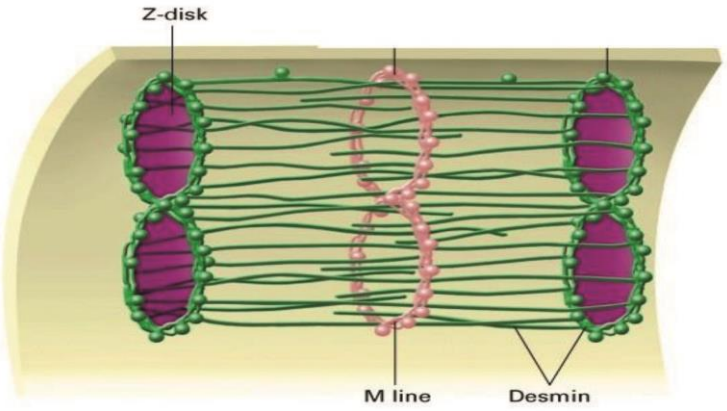

Рис. 573*. Локализация десмина в цитоскелете мышечного волокна и мезофрагмы (М-линия);

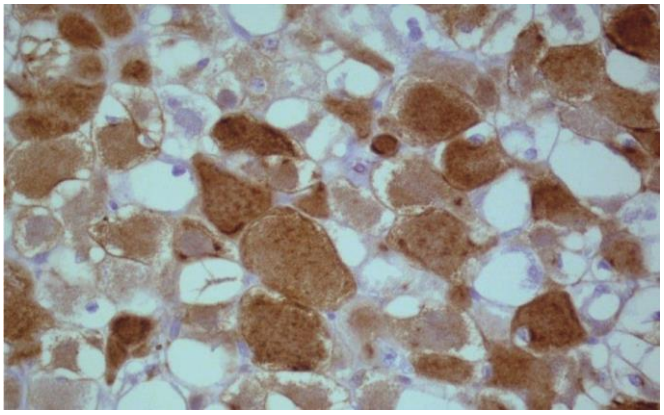

Рис. 574. Выявление десмина в скелетных мышечных волокнах (окрашивание в коричневый цвет). Иммуногистохимическое исследование, ув.400

Функция:

- обеспечивают упорядоченное расположение саркомеров соседних миофибрилл (а значит, и определяют поперечную исчерченность волокна).
- филаменты, расположенные продольно, связывают соседние телофрагмы одной миофибриллы;
- поперечные связывают мезофрагмы и телофрагмы соседних миофибрилл друг с другом и с сарколеммой.

Мембранный аппарат мышечного волокна. Включает в себя:

1. Т-трубочки (рис. 575):

- впячивания сарколеммы в саркоплазму;
- трубочки проходят вокруг саркомеров и контактируют с терминальными цистернами саркоплазматической сети,

Функция трубочек: по системе поперечных Т-трубочек проходит нервный импульс с нервного волокна, сарколеммы (т.н. волна деполяризации), изменяя проницаемость мембран цистерн саркоплазматической сети.

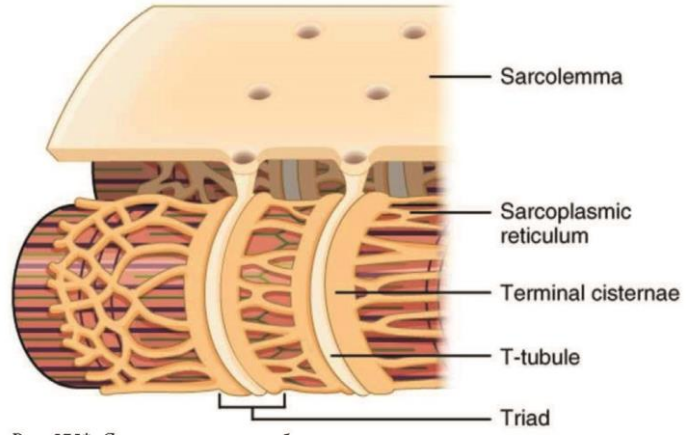

Рис. 575*. Схема строения мембранного аппарата скелетного мышечного волокна

2. саркоплазматическая сеть:

- это видоизмененная агранулярная эндоплазматическая сеть (sarcoplasmic reticulum, рис. 575);
- состоит из системы мембранных трубочек (т.н. L-трубочки) и расширений – терминальных цистерн;
- окружает каждый саркомер;
- на границе саркомера находятся по две цистерны на каждый саркомер);
- вместе с Т-трубочкой образуют триаду (две цистерны + одна трубочка).

Функция:

1. депонирует – откачивает кальций из саркоплазмы внутрь цистерн при расслаблении мышечного волокна;
2. закачивает ионы кальция в саркоплазму из цистерн при сокращении волокна;

Регуляция – через кальциевые насосы, т.е. оба процесса АТФ-зависимые.

Медицинское значение: становится понятным механизм развития т.н. трупного окоченения тела человека после его смерти (рис. 576). Явление исчезает только после наступления аутолиза сократительного аппарата волокон. По продолжительности трупного окоченения и времени наступления размягчения мышц конечностей можно ориентировочно судить о времени наступления смерти человека.

Рис. 576*. Трупное окоченение конечностей человека после смерти

Трофический аппарат мышечного волокна:

Включает:

1. **митохондрии**:
   - расположены цепочками между миофибриллами;
2. **включения**:

а**. углеводные**:
- гликоген: гранулы (диаметром 20–30 нм);
- преимущественно около I – дисков саркомеров;
- до 1% массы волокна.

б. **жировые** - липидные капли:
- по всему волокну.

в. пигментные:
- миоглобин;
- это железосодержащий кислородсвязывающий пигмент, напоминает гемоглобин эритроцитов.
- придает мышцам красный цвет;

Гистофизиология скелетного мышечного волокна (рис. 577):

- нервный импульс соматической (произвольной) нервной системы;
- нервный импульс вызывает волну деполяризации, которая проходит по плазмолемме, по системе Т-трубочек внутрь волокна;
- деполяризация мембран цистерн саркоплазматической сети;
- запуск Са насосов, высвобождение ионов Са из цистерн;
- активизация расщепления АТФ в митохондриях волокна;
- активизация акто-миозинового комплекса и скольжение актиновых миофиломентов по отношению миозиновых;
- укорочение саркомера, миофибрилл;
- поперечные промежуточные филаменты передают усилие с мезофрагм и телофрагм миофибрилл на сарколемму волокна;
- сокращение мышечного волокна, сокращение мышцы.

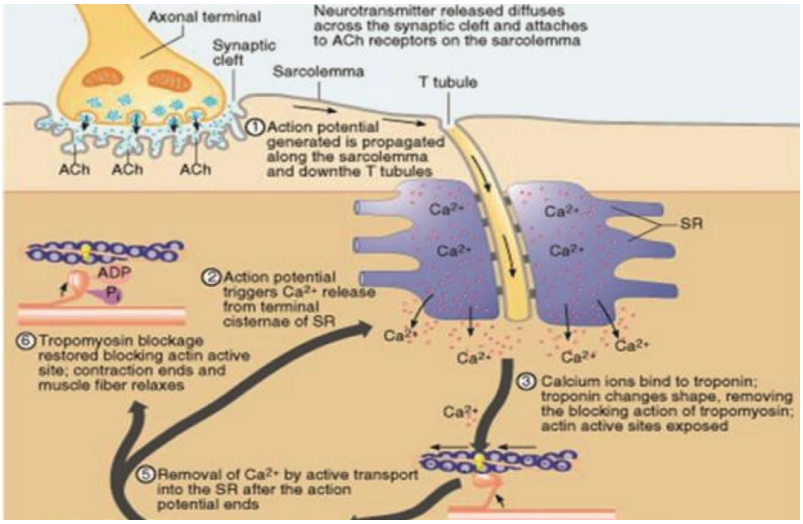

Рис. 577*. Гистофизиология скелетного мышечного волокна

Типы мышечных волокон:

В скелетной мышце выделяют два типа мышечных волокон (рис. 578):

1. красные волокна;
2. белые волокна.

Красные волокна:

- они большого диаметра на поперечных срезах;
- в них высокое содержание миоглобина – п.т. они красного цвета;
- в них много митохондрий;

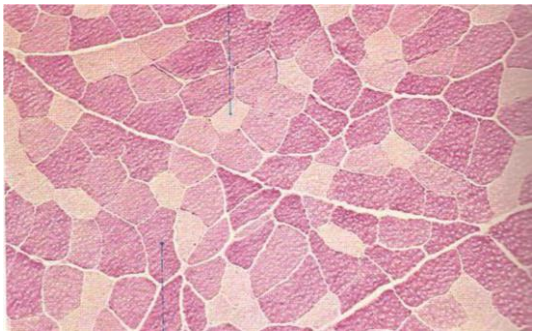

Рис. 578. Мышечные волокна скелетной мышцы на поперечном срезе. Различие окраски. Окраска: гематоксилином и эозином. Ув. 600

- высокая активность ферментов аэробного окисления (например – СДГ);

Результат - эти волокна:

1. медленно сокращаются,
2. зато и медленно утомляются.

Белые волокна:

- имеют меньший диаметр;
- содержат мало миоглобина;
- в них мало митохондрий;
- много гликогена;
- более характерно анаэробное окисление;

Результат - эти волокна:

1. быстро сокращаются,
2. быстро утомляются.

Медицинское значение: соотношение красных и белых волокон у каждого человека генетически детерминированный признак. Типирование мышечных волокон у спортсменов- бегунов помогает их дифференцировать на стайеров и спринтеров (рис. 579).

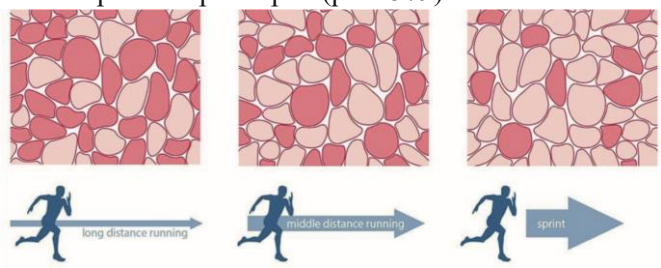

Рис. 579*. Соотношение красных и белых волокон в скелетной мышце и приспособленность спортсмена для бега на разные дистанции

На концах мышечных волокон имеются впячивания сарколеммы, в которые входят коллагеновые волокна сухожилий, проникают через базальную мембрану и при помощи молекулярных соединений связываются с плазмолеммой и цитоскелетом, как бы привязывая коллагеновое волокно к мышечному (рис. 571).

Миосателлиты:

- веретенообразные клетки (рис. 580);
- плотно прилежат к сарколемме мышечного волокна;
- с одним волокном контактирует несколько миосателлитов;
- одноядерные;
- ядра мелкие, округлые, гетерохроматин – находятся в G1-периоде клеточного цикла;
- цитоплазмы очень мало, минимум органелл общего значения;
- специальных органелл (миофибрилл) нет.

Рис. 580. Миосателлит рядом с мышечным волокном: 576.1. – миосателлит; 576.2. – миофибриллы в саркоплазме мышечного волокна. Электронная микроскопия, Ув. 5.000

Функция: камбиальные, резервные клетки, обеспечивают регенерацию скелетного мышечного волокна при повреждении.

Соединительно-тканные прослойки скелетной мышцы (рис. 581):

- источник развития – мезенхима.

Выделяют:

1. эндомизий:

- тонкая прослойка рыхлой соединительной ткани;
- окружает каждое мышечное волокно.

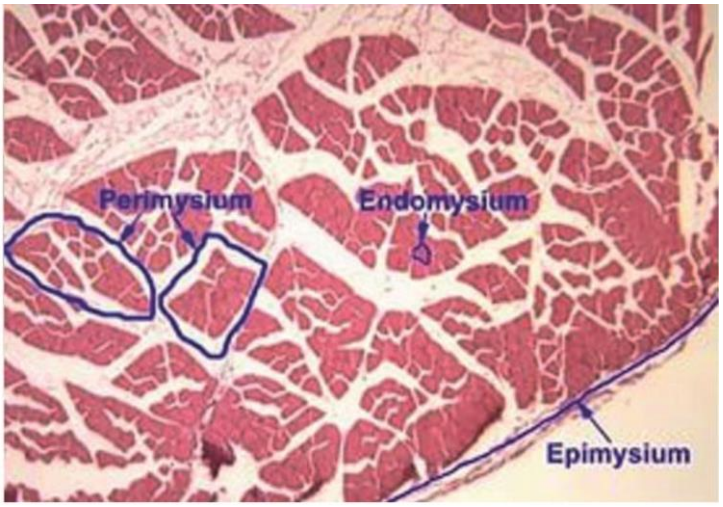

Рис. 581*. Брюшко скелетной мышцы на поперечном срезе. Обозначены соединительно-тканные прослойки. Окраска: гематоксилином и эозином. Ув. 200

2. перимизий:

- окружает несколько мышечных волокон, за счет чего образует пучки;
- толстая прослойка рыхлой соединительной ткани;

3. эпимизий:

- плотная неоформленная соединительная ткань;
- объединяет несколько мышечных пучков в мышцу; - покрывает мышцу снаружи.

Медицинское значение: соединительно-тканные прослойки у мышечных волокон и мышечных пучков играют важную роль. Соединительная ткань не только механически связывает мышечные волокна и пучки, но и делает возможным их перемещение относительно друг друга при сокращении. Прослойки позволяют сокращаться в мышце целиком, или только мышечным пучкам или волокнам. Например, подергивание мимических мышц – сокращение отдельных пучков или волокон – так называемый тик.

Прослойки (эндо-, пери- и эпимизий) переходят в сухожилие и превращаются в эндо-, пери- и эпитендиний.

Медицинское значение: именно поэтому сухожилие нельзя отделить от мышцы, не повредив мышечного брюшка.

СУХОЖИЛИЕ

Соединительно-тканные прослойки, расположенные между мышечными пучками по концам мышечного брюшка, переходят в сухожильную часть мышцы, формируя сухожилие (рис. 565, 571).

Общие сведения:

- сухожилия скелетных мышц прикрепляются к костям, фасциям, хрящам, коже;

- в местах прикрепления к кости или хрящу сухожилия веерообразно расширяются, сухожильные волокна расходятся в надкостнице или надхрящнице. Из надкостницы они в виде прободающих волокон проникают в кость.

- в местах прикрепления на кости имеется выступ, бугорок, бугристость и т.п., которые увеличивают площадь прикрепления мышцы.

Медицинское значение: мышцы очень прочно соединены с костями (например, пяточный бугор может оторваться при сильном сокращении трехглавой мышцы голени у спортсменов). Но никогда мышца не может разорвать свое собственное сухожилие.

Строение сухожилия:

1. основа – плотная оформленная соединительная ткань;
2. прослойки соединительной ткани;
3. нервные окончания;
4. сосуды.

Плотная оформленная соединительная ткань:

Строение:

1. клетки;
2. межклеточное вещество.

Клетки:

- фибробласты:

- синтезируют межклеточное вещество – как основное, так и коллагеновые волокна,

- замуровываются в нем и превращаются в зрелые клетки – фиброциты (в сухожилии имеют собственное название – с**ухожильные клетки, тендиноциты**, рис. 582).

Межклеточное вещество:

Два компонента:

2.1. основное вещество – гликозаминогликаны;

2.2. волокна – прочные, коллагеновые.

Плотная оформленная соединительная ткань является основой тканью сухожилий.

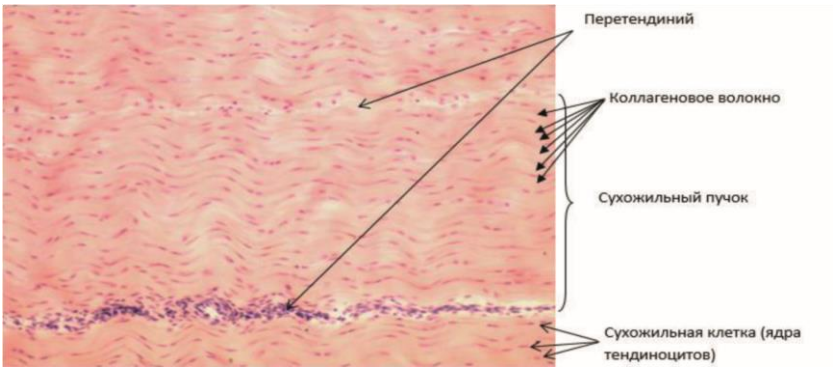

Рис. 582. Сухожилие на продольном срезе. Окраска: гематоксилином и эозином. Ув. 100

Организация сухожилия и соединительно-тканные прослойки:

По ним выделяют следующие уровни организации сухожилия (рис. 583):

1. **сухожильное волокно** – (или пучок первого порядка):

- это одно коллагеновое волокно;
- каждое волокно окружают **сухожильные клетки** (тендиноциты):
- они отросчатые;
- их **цитоплазма** окрашена базофильно;
- **ядра**:
- на продольном срезе сухожилия – ядра клеток вытянутые (рис. 582);
- на поперечном срезе – кроме ядра видны отростки базофильной цитоплазмы (рис. 583) - т.н. «силуэт летящей птицы».
- тендиноциты лежат в тонкой прослойке рыхлой соединительной ткани – **эндотендинии.**

2. **сухожильный пучок** – (или пучок второго порядка):

- это несколько коллагеновых волокон, объединенных прослойкой плотной соединительной ткани – **перетендинием** (рис. 582, 583);
- источник развития – мезенхима, выселившаяся из склеротома мезодермы.

Рис. 583. Сухожилие на поперечном срезе. Видны ядра тендиноцитов, коллагеновые волокна между ядер, перетендиний (2), пучки 2 порядка (3), эпитендиний (1). Окраска: гематоксилином и эозином. Ув. 200

3. пучок третьего порядка – сухожилие мышцы:

- это несколько сухожильных пучков, которые объединяет прослойка плотной неоформленной соединительная ткань – **эпитендиний** (рис. 583):

- источник развития – мезенхима, выселившаяся из склеротома мезодермы. Все три уровня организации имеются только в крупных сухожилиях.

Медицинское значение:

1.Сухожильные волокна имеют слегка волнистый ход (рис. 582), при растяжении могут удлиняться на 4% своей первоначальной длины, вследствие этого сокращение мышцы не сразу передается на кость, сначала происходит растяжение и расправление пучков сухожилия. Благодаря этому мышца имеет небольшой «холостой ход».

2. Хотя поперечник мышцы иногда в десятки раз превышает поперечник сухожилия, тяга самой мышцы не может разорвать собственное сухожилие, для этого необходима дополнительная внешняя сила. Разрыв при обычной тяге всегда происходит в мышечном брюшке. Предельная нагрузка при растяжении сухожилий человека составляет 600–1200 кг/см².

Иннервация скелетной мышцы:

- соматической нервной системой.

В мышцу входят следующие виды нервных окончаний:

1. **двигательные**:

- образует на мышечном волокне «моторную бляшку»;
- нервное окончание подходит к каждому волокну (рис. 584).

2. **чувствительные**:

- нервные окончания расположены в перимизии.

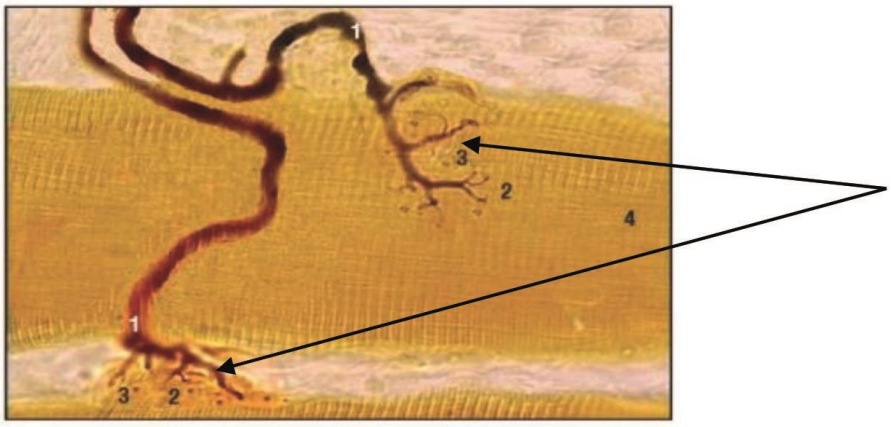

Рис. 584. Моторная бляшка скелетного мышечного волокна (обозначены стрелками). Окраска: импрегнация серебром. Ув. 900

Кровоснабжение скелетной мышцы:

- кровеносные сосуды, идут по прослойкам перимизия и перетендиния ветвятся по ходу пучков. У пучков волокон первого порядка артериолы разветвляются на сеть капилляров соматического типа, которые проникают в пучки и оплетают продольными петлями каждое волокно;

- каждое мышечное волокно оплетено сетью из нескольких кровеносных капилляров;

- на 1 мм² мышцы насчитывается до 2 тысяч капилляров.

Регенерация скелетной мышцы:

Осуществляется:

1. клеточная регенерация – за счет миосателлитов;
2. внутриклеточная регенерация (гипертрофия) – в мышечных волокнах за счет обновления внутриклеточных структур.

Рекомендуемые электронно-образовательные ресурсы по теме:

1. **электронно-образовательный ресурс** по гистологическим препаратам: № 2 – «Сухожилие»; ссылка: https://www.youtube.com/watch?v=YbhCtaj7lQ0

2. **учебный фильм:**

2.1. «Мышечное сокращение»; ссылка: https://www.youtube.com/watch?v=jCIBcHGg4k0&t=4s

2.2. «Дифференциальная диагностика мышечных тканей»; ссылка: https://www.youtube.com/watch?v=1JjTHIePatw

3. **интерактивные аудио-видеолекции (ДОТ)**:

лекция № 6 – «Мышечные ткани – 1. Поперечно-полосатая скелетная мышечная ткань. Скелетные мышцы. Гистологическое строение» ссылка: https://www.youtube.com/watch?v=wWsINJj-55A&t=109s

лекция № 7 – «Мышечные ткани – 2. Гистологическое строение» ссылка: https://www.youtube.com/watch?v=tlFlb_5rIk0&t=248s

11. ОРГАНЫ ЧУВСТВ

Орган чувств – это периферическая часть анализатора (рис. 585).

Анализатор – это морфо-функциональная система, обеспечивающая связь центральной нервной системы с внешней средой.

Выделяют три части анализатора (рис. 585):

1. периферическая:

- это и есть орган чувств;

Функции: рецепция, восприятие раздражителя.

2. промежуточная:

- нервные волокна, собранные в нервы;

Функция: проведение нервных импульсов в ЦНС.

3. центральная:

- это корковое представительство анализатора

(пример: зрительный анализатор – затылочная доля головного мозга, слуховой – височная и т.д.)

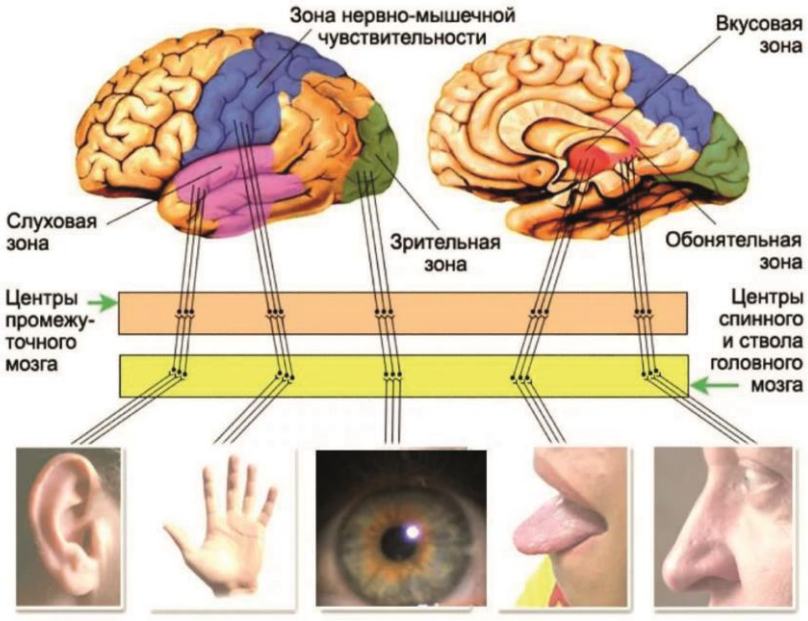

Рис. 585*. Схема органов чувств человека

Функции органа чувств:

1. восприятие специфического раздражителя;

2. преобразование раздражителя в нервный импульс.

Классификация:

У человека выделяют пять органов чувств (рис. 585):

1. орган зрения;
2. орган слуха;
3. орган обоняния;
4. орган вкуса;
5. орган осязания.

По особенностям воспринимающей части выделяют **три типа органов чувств**:

I типа:

1. орган зрения;

2. орган обоняния.

II типа:

1. орган слуха;
2. орган равновесия;
3. орган вкуса.

III типа – это несвободные нервные окончания.

1. орган осязания.

Характеристика органов чувств I типа:

- источник развития – нейроэктодерма – нервная трубка;
- воспринимающая раздражение клетка нервная – называется нейросенсорная;
- такая клетка называется первично-чувствующая;
- восприятие раздражения осуществляется дендритом;
- тело клетки генерирует нервный импульс;
- аксон формирует промежуточную часть анализатора (рис. 586).

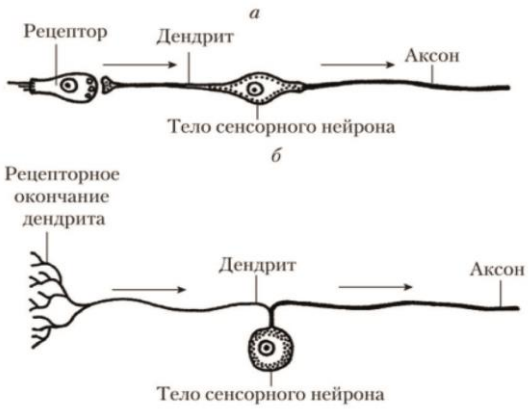

Рис. 586*. Схема различий в строении воспринимающих раздражение клеток органов чувств II типа (вторично-чувствующая клетка – а) и I типа (первично-чувствующая клетка – б)

Характеристика органов чувств II типа:

- источник развития – эктодерма – утолщения – плакоды;
- воспринимающая раздражение клетка эпителиальная – называется сенсоэпителиальная;
- у сенсоэпителиальных клеток имеется особый воспринимающий антенный аппарат;
- импульс генерируется сенсоэпителиальной клеткой;
- импульс снимается с сенсоэпителиальной клетки дендритом нервной клетки – и такая клетка называется вторично-чувствующая.

11.1. ОРГАН ЗРЕНИЯ

- это периферическая часть зрительного анализатора – глаз.

В глаз входят:

1.глазное яблоко (рис. 587);

2. вспомогательный аппарат:

2.1 веки;

2.2 слезный аппарат;

2.3 глазные мышцы.

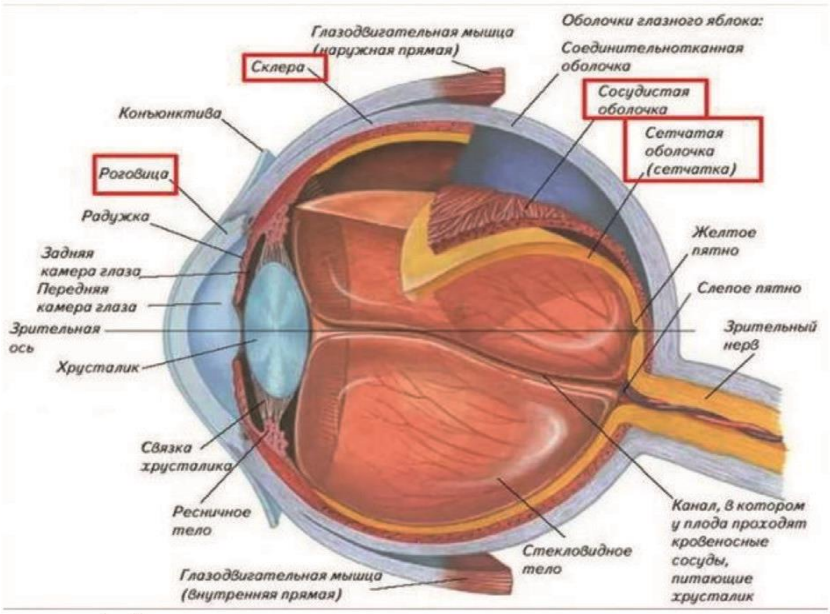

Рис. 587*. Схема строения глаза человека

ГЛАЗНОЕ ЯБЛОКО:

Источники развития (рис. 588):

1. нейроэктодерма, нервная трубка – рецепторная часть;
2. нейроэктодерма – ганглиозная пластинка – ганглии, нервы;
3. мезенхима – соединительная ткань, кости, сосуды.

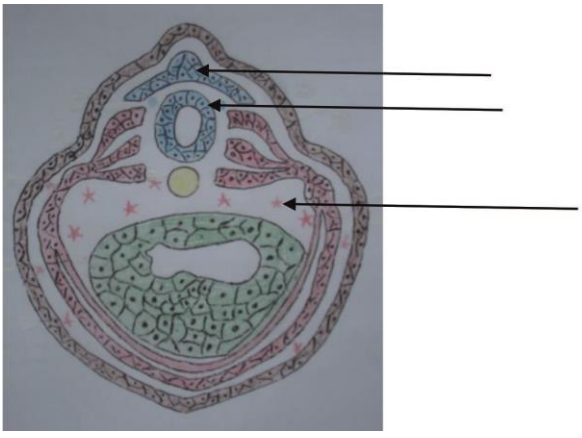

Рис. 588. Срез зародыша на стадии осевого комплекса зачатков органов. Мезенхима, нервная трубка, ганглиозная пластинка отмечены стрелками

Строение глазного яблока:

Имеет стенку, которая состоит из 3 оболочек (рис. 589):

I**. Наружная** – фиброзная:

Части:

1. роговица;
2. склера

II. С**редняя оболочка**

Части:

1. радужка;
2. ресничное тело;
3. Собственно сосудистая оболочка.

III. **внутренняя оболочка** – сетчатка.

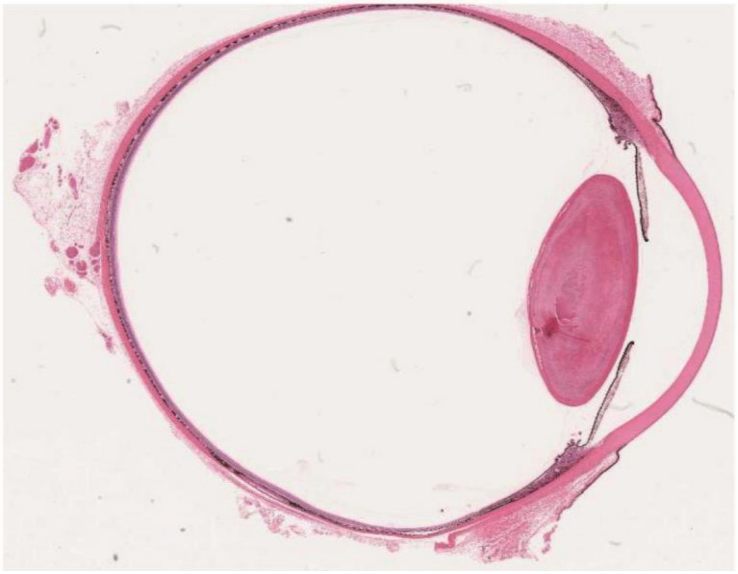

Рис. 589. Глаз на сагитальном срезе. Окраска: гематоксилином и эозином. Ув. 4.

НАРУЖНАЯ ОБОЛОЧКА

- состоит из двух частей: роговицы и склеры.

Роговица (рис. 587, рис. 589):

- выпуклая наружу прозрачная пластинка;
- утолщается от центра (0,8 мм) к периферии (1,1 мм);
- радиус около 8 мм;
- прозрачный передний отдел фиброзной оболочки;

- 1/6 наружной оболочки;

Особенность: полностью отсутствуют сосуды, питание идет из водянистой влаги передней камеры глаза. Это обеспечивает прозрачность роговицы;

Медицинское значение: т.к. нет сосудов (а значит, нет и лимфоцитов) можно пересаживать роговицу от другого человека без ее последующего отторжения.

Гистологическое строение:

- выделяют 5 слоев (рис. 590):

1. передний эпителий;
2. передняя пограничная пластинка;
3. собственное вещество роговицы;
4. задняя пограничная пластинка;
5. задний эпителий.

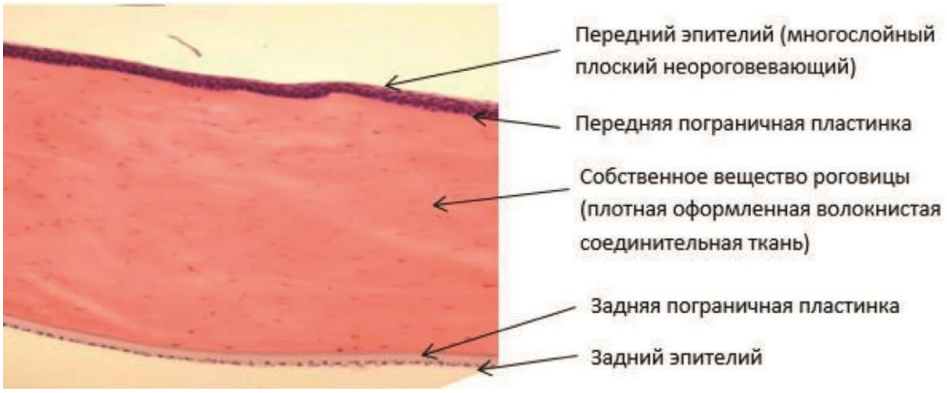

Рис. 590. Гистологическое строение роговицы глаза.
Окраска: гематоксилином и эозином. Ув. 100

Передний эпителий:

- многослойный плоский неороговевающий эпителий;
- источник развития – эктодерма;
- толщина до 50 мкм;
- из 5–6 слоев клеток;
- переходит в эпителий слизистой конъюнктивы.

Особенности:

1. высокая способность к регенерации – обновляется полностью через 7 суток;
2. хорошая иннервация – свободные нервные окончания;

Медицинское значение: анестезиологи проверяют глубину погружения пациента в наркоз, проверяя сохранение «роговичного рефлекса».

Передняя пограничная пластинка:

- располагается непосредственно под базальной мембраной переднего эпителия;
- толщина – до 10 мкм;
- строение: компактно упакованные коллагеновые волокна (плотная оформленная соединительная ткань);
- отсутствуют клетки между волокнами (обеспечение прозрачности, отсутствует рассеяние света);
- источник развития – мезенхима.

Собственное вещество роговицы:

- 90% толщины роговицы;
- плотная оформленная волокнистая соединительная ткань – пучки коллагеновых волокон, собранные в пластинки;

Особенность: коэффициент преломления основного вещества и коллагеновых волокон одинаковы – обеспечение прозрачности;

- источник развития – мезенхима;
- нет кровеносных и лимфатических сосудов;
- отсутствуют клетки между волокнами (обеспечение прозрачности, отсутствует рассеяние света);
- продолжается в склеру.

Задняя пограничная пластинка (рис. 591):

- толщина – до 10 мкм;
- строение – как у передней пластинки;

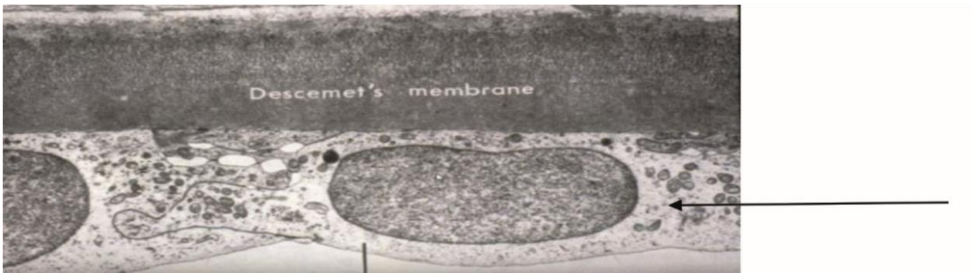

Рис. 591. Задняя пограничная пластинка и эпителий (обозначен стрелкой) при электронной микроскопии. Ув. 15.000

Задний эпителий:

- однослойный плоский эпителий;

- источник развития – нейроэктодерма;

- уходит на переднюю поверхность радужки.

Склера

- продолжение собственного вещества роговицы (рис. 592);

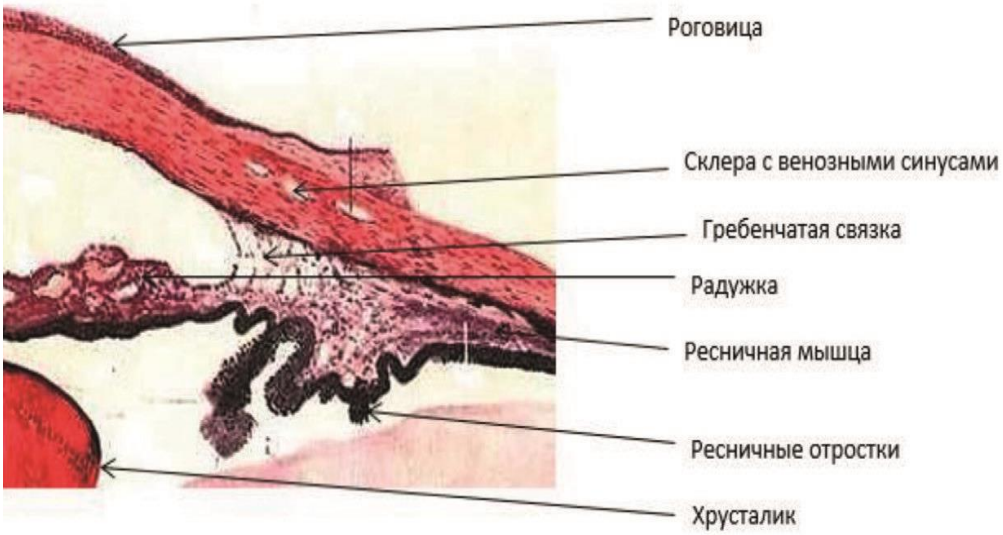

Рис. 592. Гистологическое строение угла глаза. Склера. Окраска: гематоксилином и эозином. Ув. 40

- белого цвета, непрозрачная;
- 5/6 наружной оболочки;
- толщина 0,6 мм;
- плотная оформленная соединительная ткань;
- переход собственного вещества роговицы, однако коэффициент преломления у волокон и основного вещества отличается – непрозрачная;
- источник развития – мезенхима;
- на границе с роговицей имеется синус склеры (Шлеммов канал) – по которому осуществляется отток водянистой влаги из передней камеры глаза (рис. 592, 593).

Медицинское значение: при нарушении оттока по Шлеммову каналу водянистой влаги, в камерах глаза начинает повышаться внутриглазное давление, развивается глаукома.

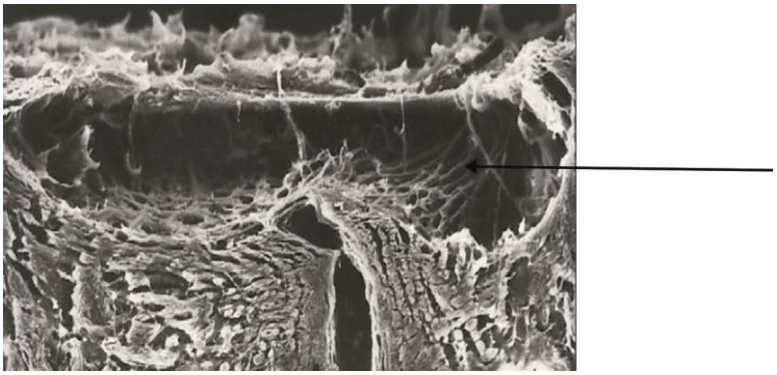

Рис. 593. Строение синуса склеры (обозначен стрелкой) при электронно-микроскопическом исследовании. Ув. 3000

СРЕДНЯЯ ОБОЛОЧКА

- оболочку формируют: радужка, ресничное тело, собственно сосудистая оболочка.

Радужка (рис. 587, 589, 592):

- передняя часть средней оболочки;
- разделяет переднюю и заднюю камеры глаза;

Функция: обеспечивает изменение величины потока света на сетчатку при различной освещенности.

Строение:

- пластинка кольцевидной формы с отверстием – зрачком (рис. 594);

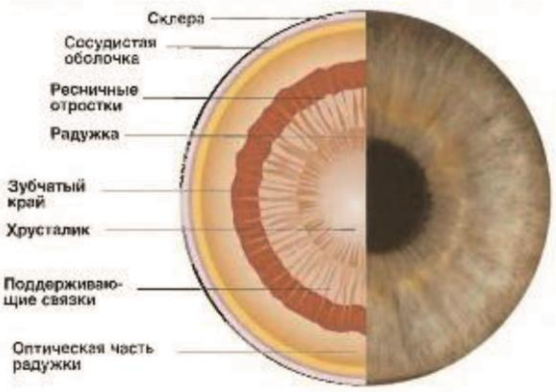

Рис. 594*. Строение радужки глаза

Выделяют 5 слоев (рис. 595):

1. передний эпителий;
2. наружная пограничная пластинка;
3. сосудистый слой;
4. внутренняя пограничная пластинка;
5. задний пигментный слой.

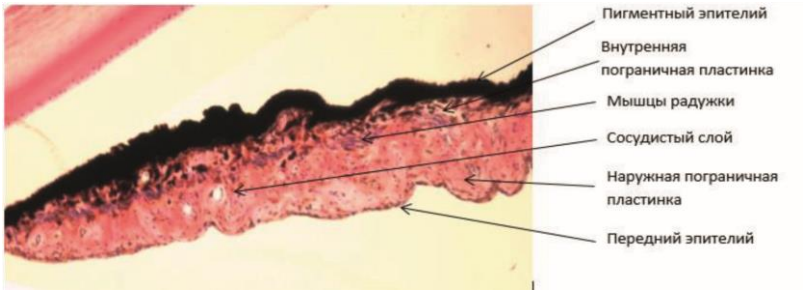

Рис. 595. Гистологическое строение радужки глаза. Окраска: гематоксилином и эозином. Ув. 400

Передний эпителий:

- продолжение заднего эпителия роговицы;
- однослойный плоский эпителий;
- источник развития – нейроэктодерма.

Наружная пограничная пластинка:

- основа – РСТ;
- значительное количество пигментных клеток, определяющих цвет радужки;
- источник развития – нейроэктодерма (ганглиозная пластинка).

Медицинское значение: у альбиносов отсутствуют пигментные клетки, в том числе и в соединительной ткани радужки. В результате просвечивают сосуды следующего более глубоко расположенного сосудистого слоя, который придает красный цвет радужке (рис. 596).

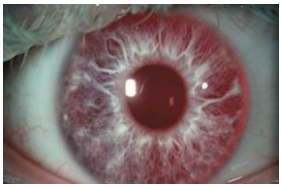

Рис. 596*. Радужка альбиноса: просвечивает сосудистый слой с многочисленными кровеносными сосудами

Сосудистый слой:

- основа – РСТ с большим количеством кровеносных сосудов;

Внутренняя пограничная пластинка:

- строение как у наружного пограничного;
- здесь расположена **мышца**, **суживающая зрачок** – сфинктер:
- гладкомышечная мионейральная ткань;
- концентрические расположенные клетки по зрачковому краю радужки;
- источник развития – нейроэктодерма;
- здесь же располагается **мышца, расширяющая зрачок** – дилататор:
- гладкомышечная мионейральная ткань;
- радиально расположенные клетки;
- иннервация – вегетативная нервная система, симпатический отдел;
- источник развития – нейроэктодерма.
- иннервация - вегетативная нервная система, парасимпатический отдел.

Задний пигментный слой:

- пигментный эпителий, пришедший с ресничного тела (рис. 592);
- источник развития – нейроэктодерма (ганглиозная пластинка).

Ресничное тело (рис. 587, 589, 592):

- утолщение средней оболочки;
- находится у основания радужки;
- на разрезе – треугольной формы;
- образует ресничные отростки:
- до 80 штук;
- к ним прикрепляются волокна круговой связки, связанной с хрусталиком;

Функция: изменяет кривизну хрусталика (аккомодация).

Ресничное тело состоит:

Из трех слоев (рис. 597):

1. ресничный эпителий;
2. сосудистый слой;
3. мышечный слой.

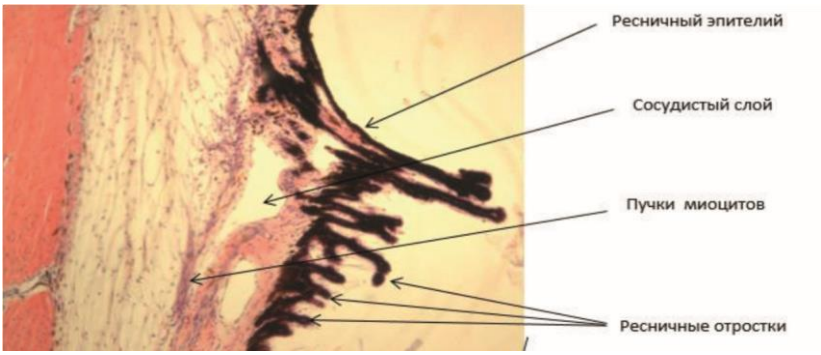

Рис. 597. Гистологическое строение ресничного тела глаза.
Окраска: гематоксилином и эозином. Ув. 400

Ресничный эпителий:
- эпителий переходит на ресничное тело с радужки.
- наружный слой, покрывает отростки;
- источник развития – нейроэктодерма; состоит из 2 слоев:
1. слой внутренних пигментированных клеток;
2. слой наружных непигментированных клеток;

Функция: вырабатывает водянистую влагу.

Сосудистый слой:
- основа – РСТ с большим количеством сосудов;
- источник развития – мезенхима;
- в РСТ – пигментные клетки;
- источник развития – нейроэктодерма.

Мышечный слой ресничного тела:
- в основе – ресничная мышца;
- гладкомышечная мионейральная ткань;
- пучки мышечных клеток располагаются в трех направлениях;
- источник развития – нейроэктодерма.

Функция: обеспечивает акт аккомодации – четкое восприятие предметов на разном расстоянии за счет изменения кривизны хрусталика (рис. 598).

Медицинское значение: при длительной нагрузке на зрительный аппарат и напряжении мышцы ресничного тела развивается близорукость

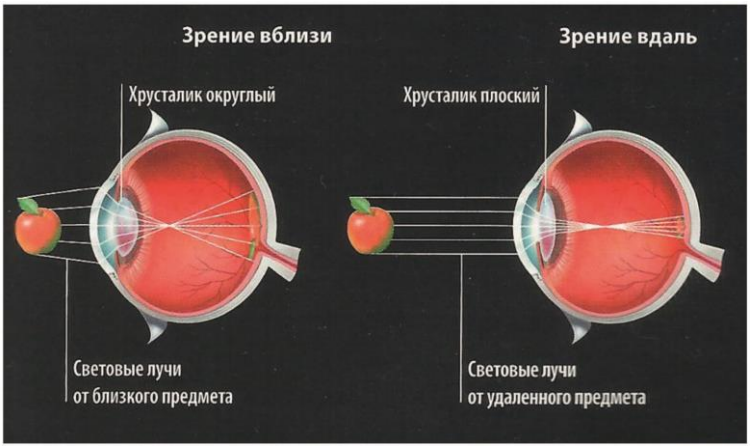

Рис. 598*. Обеспечение акта аккомодации за счет сокращения ресничной мышцы и изменения кривизны хрусталика

(миопия), когда ослабевает напряжение мышечно-связочного аппарата, обеспечивающего кривизну хрусталика.

Собственно сосудистая оболочка (рис. 587):

- основа – РСТ, с большим количеством сосудов:
  - источник развития – мезенхима;
- в РСТ много пигментных клеток:
  - источник развития – ганглиозная пластинка.

Функция: осуществляет питание сетчатки.

ВНУТРЕННЯЯ ОБОЛОЧКА ГЛАЗА

Представлена:

1. в переднем отделе глаза – пигментным эпителием (мы его встречали в радужке, реснитчатом теле как слой);
2. в заднем отделе глаза – зрительная часть – сетчатка.

СЕТЧАТКА

- рецепторная часть органа зрения в заднем отделе глаза (рис. 599).

Строение (рис. 600):

1. пигментный эпителий;
2. нейроны;
3. нейроглия;
4. сосуды.

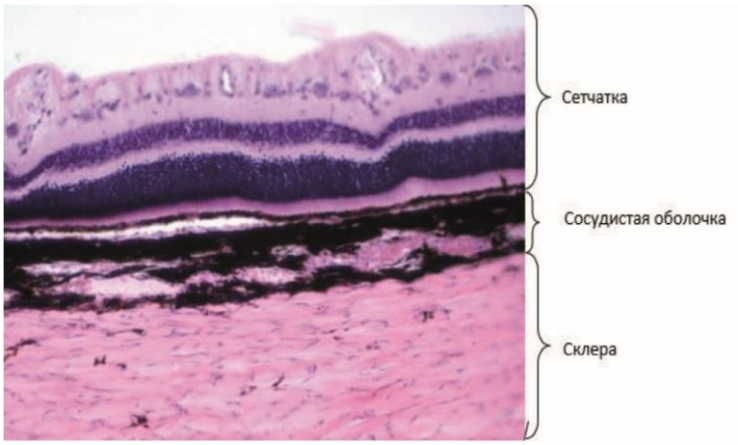

Рис. 599. Гистологическое строение задней стенки глаза. Окраска: гематоксилином и эозином. Ув. 400

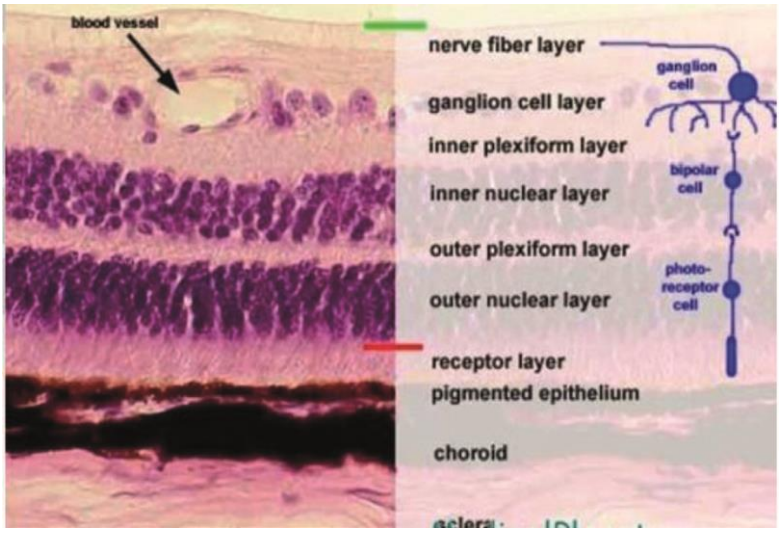

Рис. 600*. Схема строения сетчатки глаза: слои и нейроны

Пигментный эпителий (pigmented epithelium):

- первый наружный слой сетчатки;
- снаружи прилежит к сосудистой оболочке;
- внутри – нейрорецепторные клетки;

Функция: через пигментные эпителий диффузно осуществляется питание рецепторных клеток из сосудистой оболочки.

Строение:

- однослойный кубический эпителий;
- в теле клетки содержат пигмент – меланин;

- отростки клеток проникают между наружными сегментами рецепторных клеток, экранируя их при ярком свете, в сумерках – пигмент уходит в тело пигментных клеток.

Медицинское значение: отслойка сетчатки всегда происходит между пигментным эпителием и нейросенсорными клетками, что сопровождается угрозой гибели клеток сетчатки (ургентная ситуация!).

Нейроны:

Виды:

1. нейросенсорные;
2. биполярные;
3. ганглионарные;
4. горизонтальные клетки;
5. амакринные клетки.

Нейросенсорные клетки:

- рецепторные клетки;
- первично чувствующие (нервные) клетки;
- источник развития – нейроэктодерма (нервная трубка);
- биполярные;
- вытянутая форма;
- дендриты образуют фотосенсорный слой и состоят из наружного и внутреннего сегментов, связанных с ресничкой;
- наружный сегмент погружен в цитоплазму пигментных клеток.

По форме дендрита выделяют:

1. палочковая клетка;
2. колбочковая клетка.

Палочковая нейросенсорная клетка (рис. 601):

- располагаются в периферических отделах сетчатки;
- обеспечивают сумеречное и черно-белое зрение;
- общее количество – 120 млн клеток;

Строение:

- узкий дендрит;

наружный сегмент – цилиндрической формы;

- **цитоплазма** содержит стопку из 1000–1500 мембранных дисков (складки плазмолеммы);

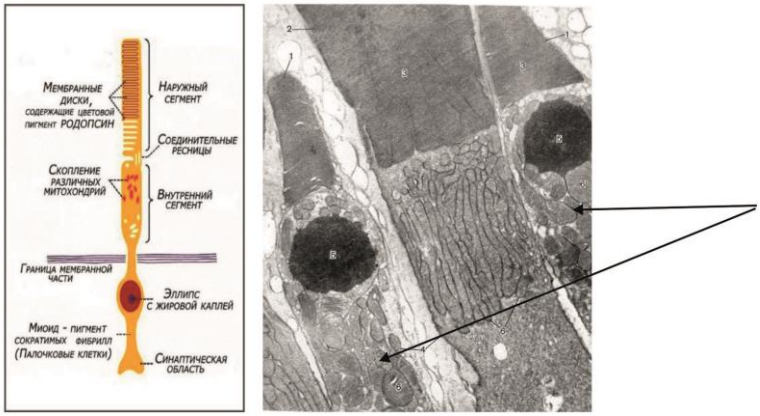

Рис. 601*. Строение палочковой нейросенсорной клетки (обозначена стрелками). Электронная микроскопия, Ув. 15000.

- в них находится зрительный пигмент – родопсин (в своем составе содержит витамин А);

- под влиянием света родопсин разлагается и изменяет проницаемость мембран – генерируется нервный импульс;

- пигмент регенерирует (восстанавливается) в темноте;

внутренний сегмент – много митохондрий, ЭПС, комплекс Гольджи – обеспечение процесса фоторецепции;

- **ядро** небольшое, вокруг него узкий ободок цитоплазмы;

- аксон – образует синапс на биполярной клетке.

Медицинское значение: при гиповитаминозе вит. А у человека нарушается сумеречное зрение («куриная слепота»). Профилактика в войсках – нормированный отпуск в рационе питания солдат сливочного масла.

Колбочковая нейросенсорная клетка (рис. 602):

- 6–7 млн шт. клеток;

Отличия от палочки:

- расположены в центральных отделах сетчатки;

- особенно много – в желтом пятне центральной ямки (область наилучшего видения);

- наружный сегмент дендрита – конической формы;

- мембранные диски наружного сегмента содержат йодопсин;

- обеспечивают дневное и цветовое зрение – разные типы колбочек реагируют на:

1. красный цвет;

2. зеленый цвет;
3. синий цвет.

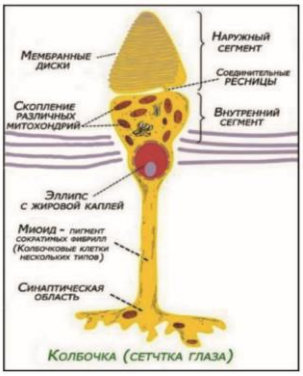

Рис. 602*. Строение колбочковой нейросенсорной клетки (обозначена стрелкой). Электронная микроскопия, Ув. 15000

Медицинское значение: если имеется генетически обусловленный дефект синтеза зрительных пигментов развивается дальтонизм – цветовая слепота. Носителями дефектного гена являются женщины, проявляется патология у мужчин. Ген дальтонизма сцеплен с Х-хромосомой: аномалия передается по женской линии. Если мама ребенка – дальтоник, ее сын унаследует ту же особенность, а дочь станет носительницей и передаст ген своим детям.

Биполярные клетки (рис. 600):

- по строению действительно биполярные;
- по функции – вставочные;

Функция: ассоциативная – передают импульс с нейросенсорной клетки на ганглионарную, причем:

- несколько палочковых замыкаются на одну биполярную;
- одна колбочковая – с одной биполярной;

Медицинское значение: так обеспечивается более высокая острота цветового зрения.

Ганглионарные клетки (рис. 600):

- по строению – мультиполярные;
- дендриты контактируют с несколькими биполярными клетками;
- по функции – вставочные нейроны;
- эксцентрично расположенное ядро с ядрышком;

Функция: их аксон принимает участие в формировании зрительного нерва.

Горизонтальные клетки (рис. 603):

- ассоциативные клетки;

- мультиполярные.

Функция: обеспечивают горизонтальные связи между биполярными нейронами.

Амакринные клетки (рис. 603):

- регуляторные клетки;
- униполярные (!) нейроны;

Функция: обеспечивают горизонтальные связи ганглионарных клеток.

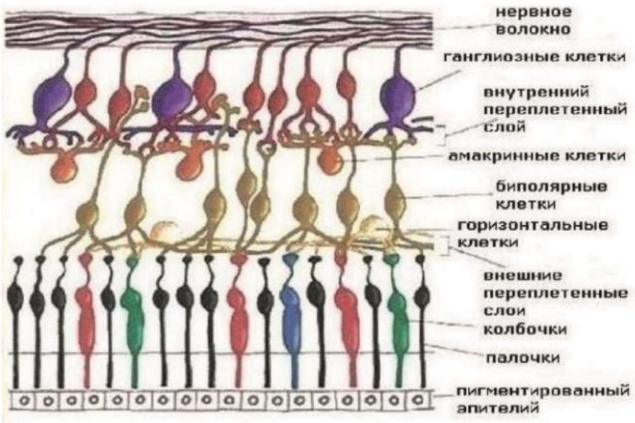

Рис. 603*. Межнейрональные связи сетчатки глаза человека

Нейроглия:

1. **радиальные глиоциты**;

- наибольшее количество;
- отростки принимают участие в формировании внутреннего и наружного пограничного слоев.

2. **астроциты**:

- отростки оплетают капилляры, формируя внутренние гемато-ретинальные барьеры;

3. **микроглия**:

- из системы фагоцитирующих мононуклеаров;
- мезенхимной природы.

Сосуды сетчатки:

- образуются из центральной артерии сетчатки;
- входит вместе со зрительным нервом;
- разделяются на ветви;
- связаны с сосудами головного мозга.

Медицинское значение: эти сосуды можно видеть при исследовании глазного дна (рис. 604).

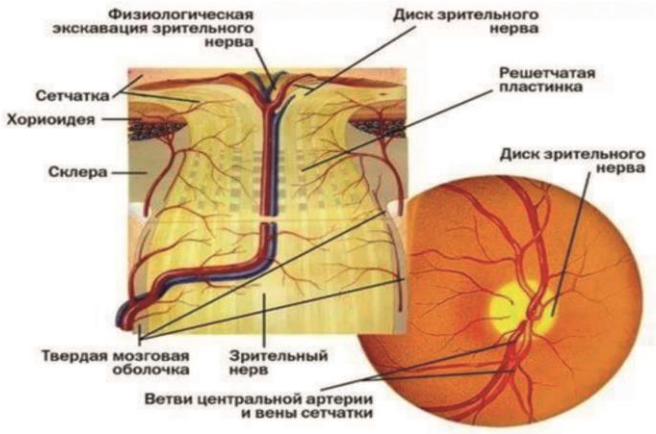

Рис. 604*. Сосуды сетчатки глаза человека. Диск зрительного нерва при офтальмоскопии

Особенность кровоснабжения сетчатки:

- обеспечивается двойное питание сетчатки:
- собственно сосуды сетчатки питают только внутренние слои сетчатки;
- наружные слои – питание идет через пигментный эпителий от сосудистой оболочки.

Гистологические слои сетчатки:

- орган зрения является **инвертированным**, т.к. фоторецепторные клетки направлены не в сторону раздражителя (света), а в зону лучшего питания – к сосудистой оболочке.

Выводы:

1. т.е. свет, чтобы попасть на фоторецепторные клетки, должен пройти через все слои сетчатки;
2. слои сетчатки отсчитывают от сосудистой оболочки, которая расположена снаружи.

Выделяют 10 слоев (снаружи внутрь, рис. 605):

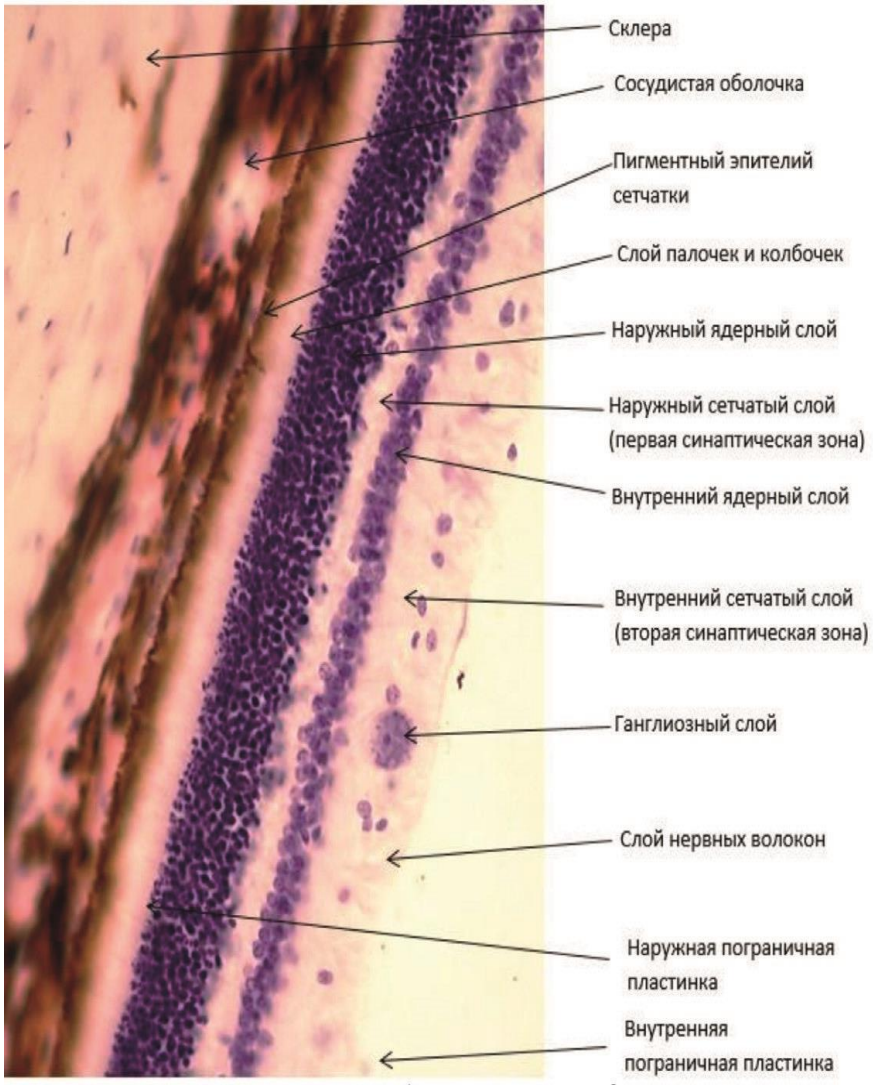

Рис. 605. Гистологическое строение задней стенки глаза. Окраска: гематоксилином и эозином. Ув. 600

1. пигментный эпителий;

2. фотосенсорный слой:

- слой дендритов палочковых и колбочковых нейросенсорных клеток.

3. наружный пограничный слой:

- образуют радиальные глиоциты.

4. наружный ядерный слой:

- тела палочковых и колбочковых нейросенсорных клеток;
- четко виден за счет их ядер.

5. наружный сетчатый слой:

- слой отростков нейросенсорных (аксоны) и биполярных (дендриты) клеток;
- синапсы (первый синаптический слой).

6. внутренний ядерный слой:

- тела биполярных клеток;
- четко определяется за счет их ядер.

7. внутренний сетчатый слой:

- отростки биполярных (аксоны) и ганглионарных (дендриты) клеток;
- синапсы (второй синаптический слой).

8. ганглионарный слой:

- тела ганглионарных клеток;
- определяется за счет ядер этих клеток;
- количество их значительно меньше, чем в ядерных слоях.

9. слой нервных волокон:

- аксоны ганглионарных клеток, формирующих зрительный нерв.

10. внутренний пограничный слой:

- горизонтальные радиальные глиоциты.

Особенности строения сетчатки:

- наличие желтого и слепого пятен.

1. **«желтое пятно»** (рис. 606):

т.к. прежде чем попасть на фоторецепторные клетки свет должен пройти через все слои сетчатки (т.к. инвертированный орган) и поэтому будет рассеиваться – п.т. нельзя добиться четкости изображения. В месте центральной ямки желтого пятна:

1.1 все слои сетчатки до фотосенсорного воронкообразно раздвигаются;

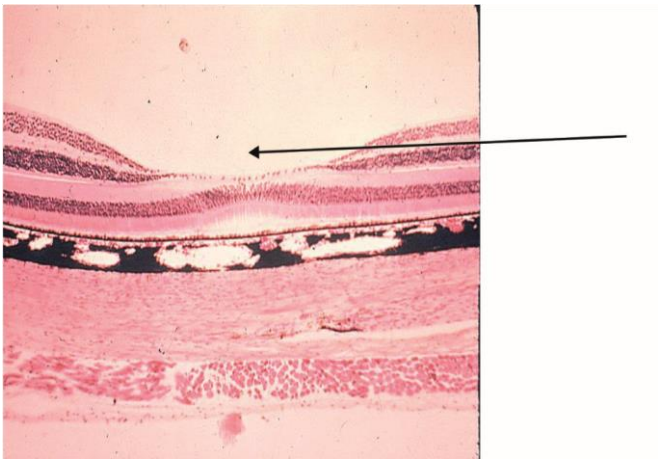

Рис. 606. Гистологическое строение желтого пятна (обозначено стрелкой).
Окраска: гематоксилином и эозином. Ув. 100

1.2. в фоторецепторном слое в этом участке наибольшая концентрация колбочковых рецепторных клеток;

Медицинское значение: из-за наличия «желтого пятна», мы четко видим предметы, на которые направлен наш взгляд.

2. «слепое пятно» (рис. 607):

- в этом месте собираются аксоны ганглионарных клеток; здесь формируется и проходит через все слои сетчатки зрительный нерв.

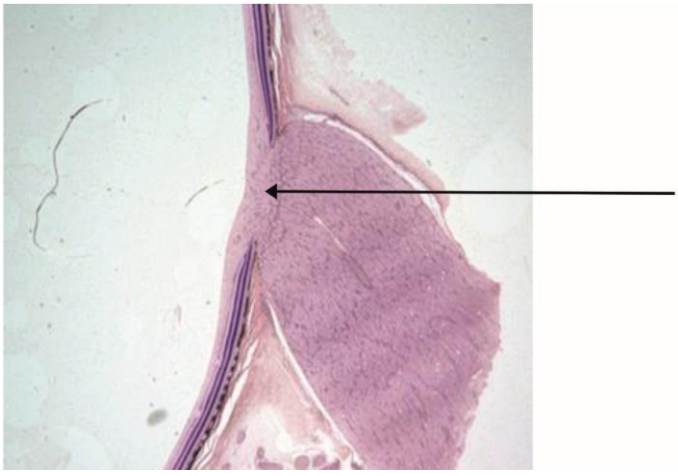

Рис. 607. Гистологическое строение слепого пятна (обозначено стрелкой).
Окраска: гематоксилином и эозином. Ув. 40

Поэтому:

2.1. в этой части сетчатки нет рецепторных клеток;

2.2. этим участком сетчатки мы вообще не видим – «слепое пятно».

Функции глаза:

Основные функциональные аппараты глаза:

I. светопреломляющий – проекция изображения на сетчатку:

Принимает участие:

1. **роговица;**
2. **водянистая влага**;
3. **хрусталик:**

- прозрачное двояковыпуклое тело (рис. 608);
- снаружи: покрывает однослойный кубический эпителий, это т.н. капсула хрусталика;
- внутри хрусталика: хрусталиковые волокна:
  - эпителиальные клетки до 10 мм длиной;
  - шестигранной формы;
  - лежат параллельно поверхности;
  - до 2000 шт.

Рис. 608*. Гистологическое строение хрусталика глаза. Окраска: гематоксилином и эозином. Ув. 40

Медицинское значение: при помутнении цитоплазмы хрусталиковых волокон развивается катаракта, при созревнии которой пациент утрачивает зрение.

4**. стекловидное тело**:

- желеобразная масса (99% – вода, коллагеновые фибриллы, гиалуроновая кислота);
- заполняет пространство между хрусталиком и сетчаткой.

II. аккомодационный – фокусировка изображения:

Принимает участие:

1. радужка;
2. ресничное тело и хрусталик (изменение кривизны).

III. рецепторный – восприятие и обработка световых сигналов в нервный импульс:

Принимает участие:

1. сетчатка.

ВСПОМОГАТЕЛЬНЫЙ АППАРАТ

Относится:

1. веки;

2. слезный аппарат;

3. глазные мышцы.

ВЕКИ

Строение (рис. 609):

1. передняя поверхность;
2. задняя поверхность;
3. внутренняя часть.

Передняя поверхность века (рис. 610):

1. собственно кожа:

1.1. эпидермис:

- многослойный плоский ороговевающий эпителий;
- источник развития – эктодерма.

1.2. дерма:
- основа – РСТ;
- источник развития – дерматом (наружный сомит) мезодермы.

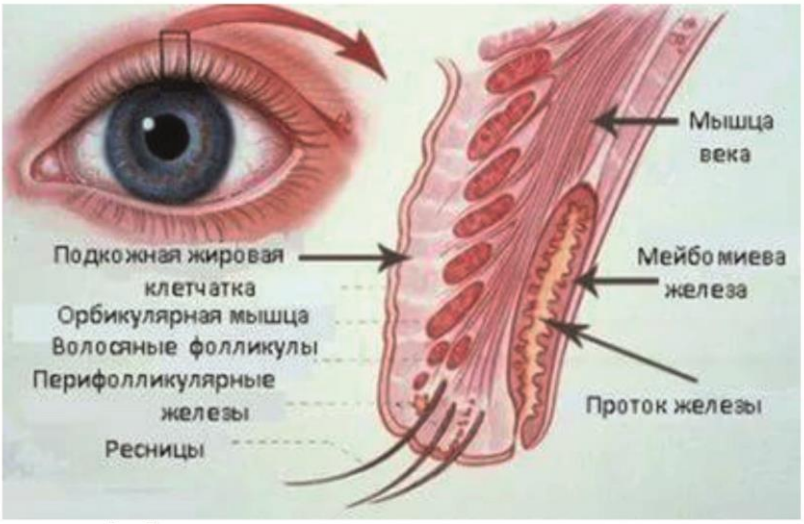

Рис. 609*. Строение века глаза человека

2. производные кожи:

2.1. волосы (ресницы):
- щетинистые;

2.2. сальные железы (см. рис. 367):
- связаны с волосами;
- голокриновый тип секреции;

2.3. потовые железы (см. рис. 364):
- около ресниц – апокриновый тип секреции;
- остальные – мерокриновый тип секреции.

Задняя поверхность (рис. 610):
- слизистая – конъюнктива глаза (слезная пленка);

Слои:

1. многослойный плоский неороговевающий эпителий:
- источник развития – эктодерма;

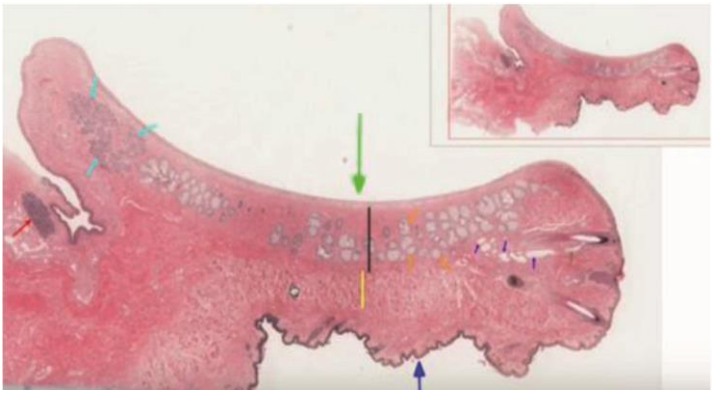

Рис. 610. Гистологическое строение века: синяя стрелка – собственно кожа; зеленая стрелка - конъюнктива. Окраска: гематоксилином и эозином. Ув. 40

2. собственная пластинка слизистой:
   - основа – РСТ;
   - источник развития – мезенхима.

Эпителий переходит на глазное яблоко в передний эпителий роговицы.

Внутренняя часть:

- подконъюнктивальная пленка.

1. **Мейбомиевы железы** (рис. 611):
   - до 30 шт. на веко;
   - разновидность сальных желез;
   - протоки открываются сзади ресниц (устья видны визуально).

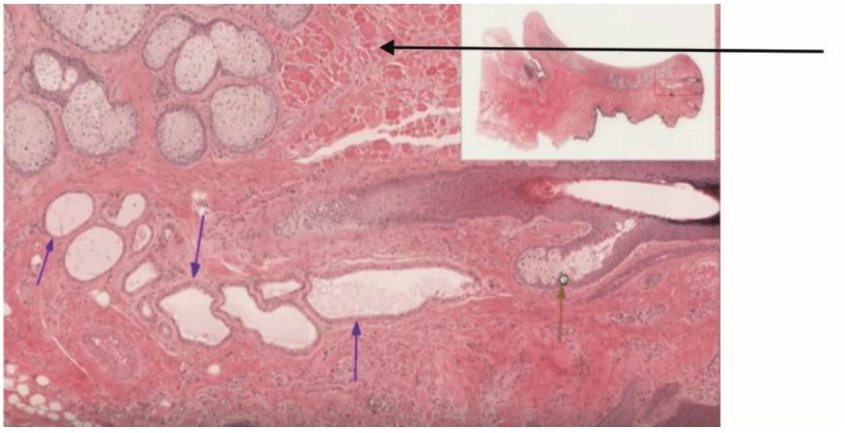

Рис. 611. Гистологическое строение внутренней части века с Мейбомиевыми железам (концевые отделы отмечены синими стрелками) и мышцами века. Окраска: гематоксилином и эозином. Ув. 100

Характеристика железы (расшифровку терминов смотри на рис. 260):
1. многослойный эпителий (за счет миоэпителиальных клеток);
2. простые;
3. разветвленные;
4. альвеолярно-трубчатые;
5. секрет смешанный;
6. тип секреции – голокриновый.

Функции:
- поддержание влажной слизистой конъюнктивы глаза;

- секрет содержит антимикробные вещества.

2. мышцы века:
- скелетная поперечно-полосатая мышечная ткань,

- производное миотома.

СЛЕЗНЫЙ АППАРАТ

Слезная железа

Расположение: верхне-латеральный угол глазницы (рис. 612).

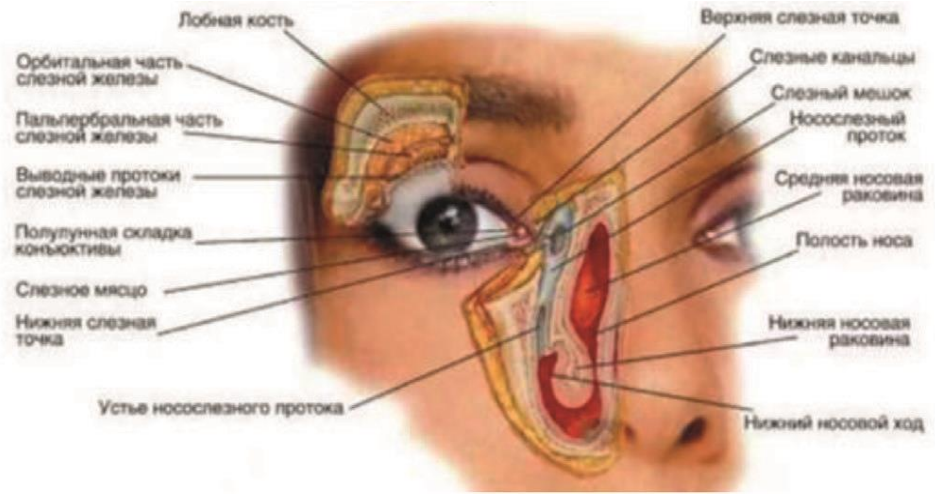

Рис. 612*. Слезный аппарат человека

Строение:
- орган паренхиматозный, состоит из стромы и паренхимы.

Строма:

1. **капсула:**
   - плотная неоформленная соединительная ткань;
   - покрывает орган снаружи.
2. **септы**:
   - прослойки плотной неоформленной соединительной ткани;
   - делят железу на дольки.
3. внутри долек – **прослойки** РСТ.

Все элементы стромы развиваются из мезенхимы.

Паренхима:

- состоит из эпителиальных концевых отделов и выводных протоков, эктодермальной природы.

Секреторные (концевые) отделы – ацинусы (рис. 613):

Клетки стенки ацинуса:

1. **секреторные клетки** – лакримоциты: формируют
   - однослойный однорядный кубический железистый эпителий
2. **миоэпителиальные клетки**.

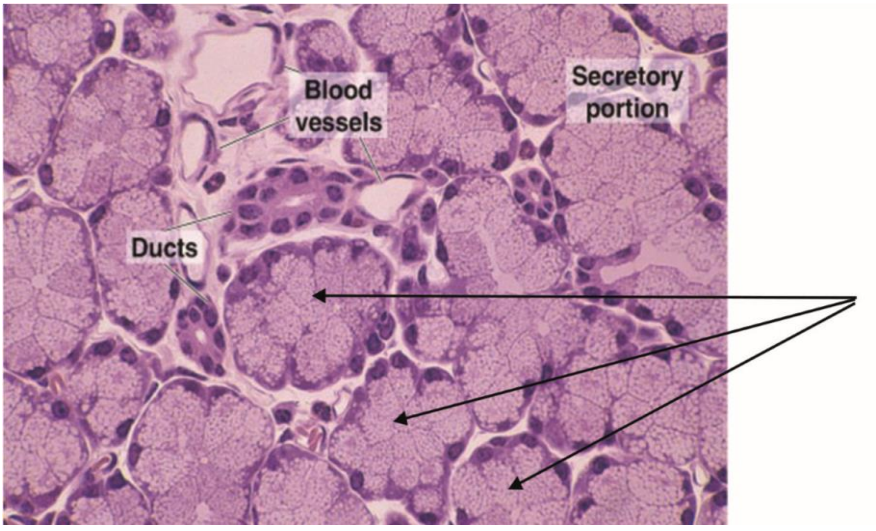

Рис. 613. Гистологическое строение слезной железы: смешанные концевые отделы обозначены стрелками. Окраска: гематоксилином и эозином. Ув. 40

Выводные протоки:

1. **внутридольковые**:
   - однослойный однорядный кубический эпителий;

- есть миоэпителиальные клетки.

2. **междольковые протоки**:
- двухслойный кубический эпителий.

3. **общий выводной проток**:
- формирует 2 слезных канальца (верхний и нижний);
- канальцы открываются в слезный мешок;

Верхняя и нижняя слезные точки (видны визуально на слизистой века);
- далее секрет оттекает в слезно-носовой проток:
- выстлан однослойным многорядным столбчатым эпителием;
- далее – нижний носовой ход (рис. 612).

Характеристика железы (расшифровку терминов смотри на рис. 260):
1. эпителий многослойный;
2. сложная;
3. разветвленная;
4. альвеолярно-трубчатая;
5. секрет – смешанный;
6. тип секреции – мерокриновый.

Функция железы: выделяют секрет (слеза), смачивающий конъюнктиву глаза.

Состав слезы:
- 98% – вода;
- 0,5% – альбумин;
- 0,5% – соли.

ГЛАЗНЫЕ МЫШЦЫ (рис.587)

Общие сведения:

- основа: скелетная поперечно-полосатая мышечная ткань:
- источник развития: миотом (средний сомит) мезодермы;

- произвольная иннервация: соматическая нервная система (глазодвигательный нерв).

Источники развития (рис. 614):

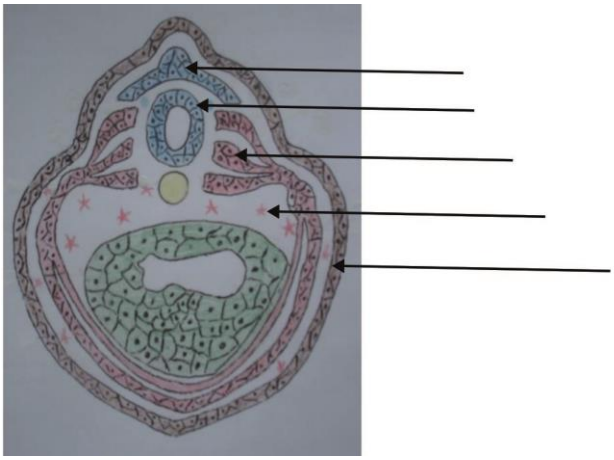

Рис. 614. Срез зародыша на стадии осевого комплекса зачатков органов. Мезенхима, нервная трубка, ганглиозная пластинка, миотом, эктодерма – отмечены стрелками

Рекомендуемые электронно-образовательные ресурсы по теме:

1. **электронно-образовательный ресурс** по гистологическим препаратам:
№ 12 – «Передний отдел глаза»; ссылка:
https://www.youtube.com/watch?v=eMtlhhl9u2M&t=64s

№ 13 – «Задняя стенка глаза»; ссылка:
https://www.youtube.com/watch?v=ZlPtoyA70FI&t=13s

2. **учебные фильмы**:
   2.1. «Насколько у тебя хорошее зрение?»; ссылка:
   https://www.youtube.com/watch?v=G20svCcmAYM
   2.2. «Как сохранить зрение при работе за компьютером»; ссылка:
   https://www.youtube.com/watch?v=gn4a2wcQfrY

3. **интерактивные лекции**:

№ 11 – «Органы чувств -1. Орган зрения. Гистологическое строение». ссылка:
https://www.youtube.com/watch?v=T2yrQZ4zQ58&t=70s

11.2. ОРГАН СЛУХА И РАВНОВЕСИЯ – УХО

Источники развития (рис. 615):

1. утолщение эктодермы – плакоды – рецепторная часть;
2. нейроэктодерма – ганглиозная пластинка – ганглии, нервы;
3. мезенхима – соединительная ткань, кости, сосуды.

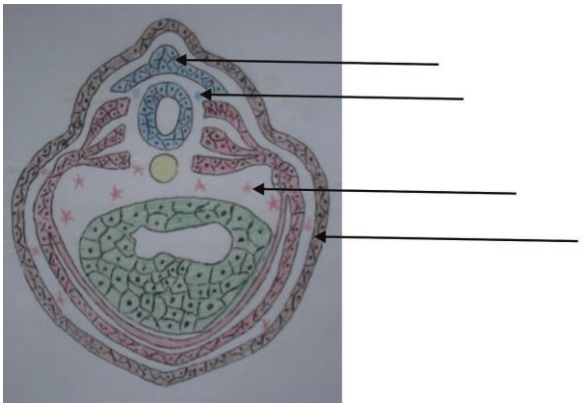

Рис. 615. Срез зародыша на стадии осевого комплекса зачатков органов. Мезенхима, плакоды, ганглиозная пластинка, эктодерма – отмечены стрелками

Состоит (рис. 616):

1. наружное ухо;
2. среднее ухо;
3. внутреннее ухо.

Наружное ухо (рис. 616): - включает в себя:

1. ушную раковину;
2. наружный слуховой проход;
3. барабанную перепонку.

Функция: улавливает и проводит звуковые колебания;

Ушная раковина (рис. 616, рис. 617):

Строение:

1. **основа**:
   - эластический хрящ;
   - производное мезенхимы (выселившейся из склеротома).

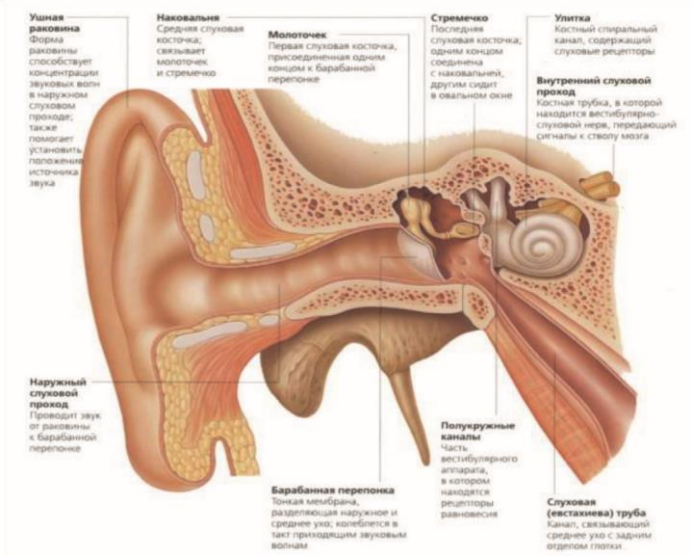

Рис. 616*. Строение органа слуха и равновесия

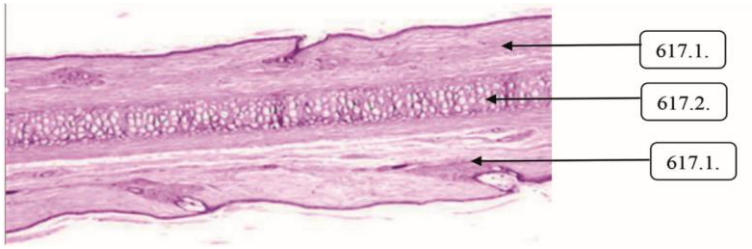

Рис. 617. Гистологическое строение ушной раковины: 617.1. – кожа;
617.2. – эластический хрящ. Окраска: гематоксилином и эозином. Ув. 40

2. основу покрывает: **кожа с** волосами, сальными и потовыми железами.

Функция: улавливает звуковые волны.

Наружный слуховой проход (рис. 616, 618):

1. **основа стенки**:

1.1. в наружной части – эластический хрящ;

1.2. во внутренней – височная пластинчатая кость;

2. **кожа:**

- выстилает основу;
- с волосами, сальными и потовыми железами, которые секретируют по апокриновому типу (ушная сера).

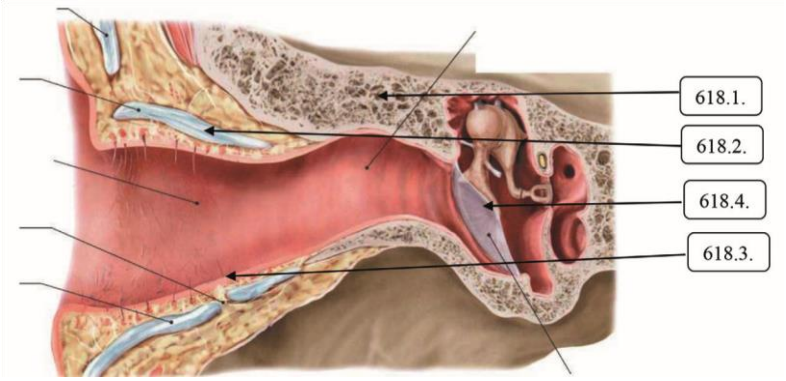

Рис. 618*. Гистологическое строение слухового прохода: 618.1. – височная кость; 618.2. – эластический хрящ, 618.3. – кожа, 618.4. – барабанная перепонка. Окраска: гематоксилином и эозином. Ув. 40

Функция: проведение звуковой волны.

Медицинское значение: может происходить нарушение выведения ушной серы, продуцируемой сальными железами кожи с образованием серных пробок в слуховом проходе и нарушением слуха.

Барабанная перепонка (рис. 618, рис. 619):

- граница между наружным и средним ухом;
- передает звуковые колебания на слуховые косточки; - связана с ручкой молоточка;
- строение – слои:

1. **наружный слой**:
   - кожный слой:
     - эпидермис;
     - производное эктодермы.
2. **средний слой**:
   - основа из плотной неоформленной соединительной ткани;
   - производное мезенхимы.
3. **внутренний** слой: - слизистый слой:

- однослойный плоский эпителий;
- производное нейроэктодермы.

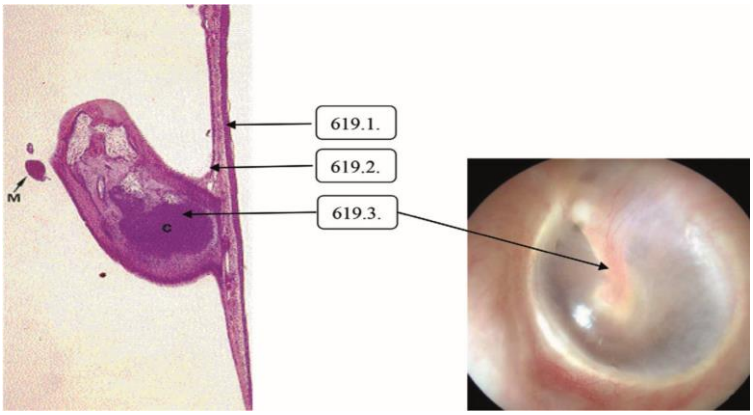

Рис. 619. Гистологическое строение барабанной перепонки: 619.1. – кожный слой; 619.2. – слизистый слой, 619.3. – ручка молоточка. Окраска: гематоксилином и эозином. Ув. 40. Вид барабанной перепонки при отоскопии

Медицинское значение: при прочистке наружного слухового прохода ушной палочкой может нарушаться целостность барабанной перепонки с нарушением функции органа.

Среднее ухо включает в себя (рис. 616):

1. барабанную полость;
2. слуховые косточки;
3. слуховую трубу.

Барабанная полость (рис. 620):

- пространство в височной кости;
- полость выстлана однослойным плоским эпителием, расположенным с надкостницей височной кости;
- на внутренней стенке полости – **два окна**:

1. овальное – закрыто основанием стремечка;

- за ним начинается вестибулярная лестница.

2. круглое

- закрыто мембраной из плотной неоформленной соединительной ткани;

за ним расположена барабанная лестница (окно улитки).

Слуховые косточки (рис. 620):

- расположены в барабанной полости.

Три косточки:

1. молоточек;
2. наковальня;
3. стремечко

- из пластинчатой костной ткани;
- на суставных поверхностях покрыты гиалиновым хрящом;

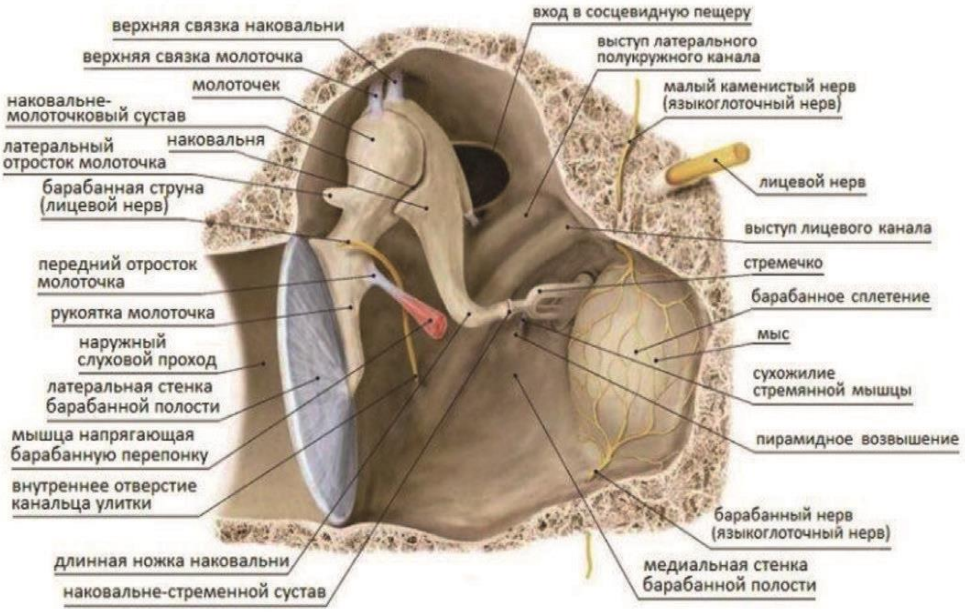

Рис. 620*. Барабанная полость со слуховыми косточками

- на других поверхностях – однослойным плоским эпителием;
- остаются одного размера в течение жизни (не растут).

Слуховая (евстахиева) труба (рис. 621):

- соединяет барабанную полость с глоткой;

Функция: уравновешивает давление на барабанную перепонку. Устье трубы раскрывается при глотании.

Строение (рис. 622):

1. внутри выстлана:

- слизистой;
- однослойный многорядный призматический реснитчатый (респираторный) эпителий;
- производное эктодермы (прехордальная пластинка).

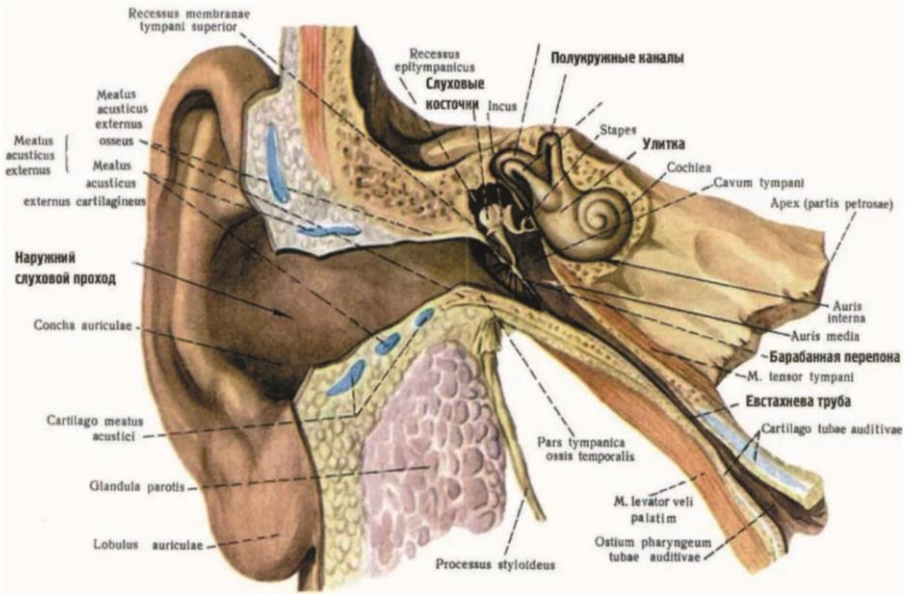

Рис. 621*. Евстахиева труба и среднее ухо

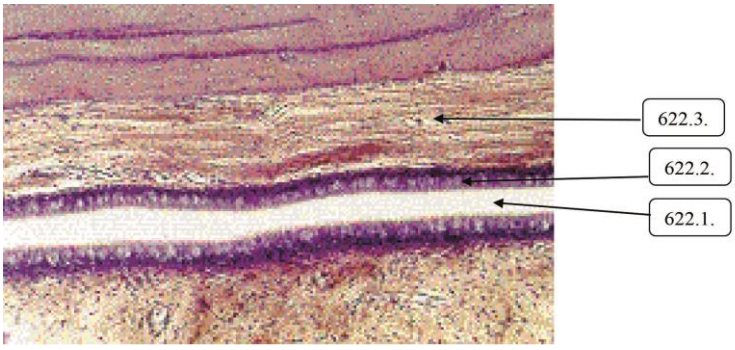

Рис. 622. Гистологическое строение слуховой трубы: 622.1. – просвет трубы; 622.2. – респираторный эпителий; 622.3. – костная ткань. Окраска: гематоксилином и эозином. Ув. 200

2. основа трубы:
2.1. у барабанной полости:
- костная ткань;
- производное мезенхимы из склеротома.
2.2. у глотки:
- гиалиновая хрящевая ткань;
- производное мезенхимы из склеротома.

Медицинское значение: у детей слуховая труба относительно короткая (рис. 623), в ухо достаточно легко из носоглотки может попадать инфекция с развитием отита. Так же часто (особенно у детей) воспалительный процесс в глотке может переходить на слизистую трубы, в результате чего они могут легко получить баротравму при полете в самолете (при изменении давления в салоне при взлете и посадке).

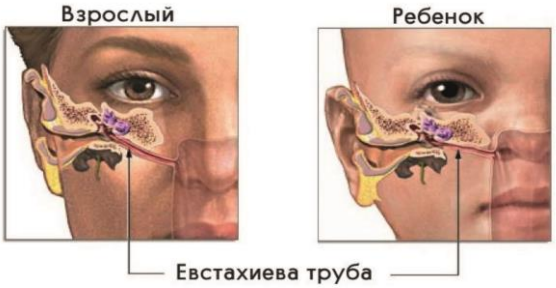

Рис. 623*. Особенности строения Евстахиевой трубы у взрослого и ребенка

Внутреннее ухо (рис. 616):

Образовано:

1. костный лабиринт;
2. перепончатый лабиринт;

3. перилимфатическое пространство.

Костный лабиринт:

- система полостей в височной кости;
- строение стенки:

1. надкостница:

- плотная неоформленная соединительная ткань;
- производное мезенхимы;

2. пластинчатая костная ткань:

- производное мезенхимы (склеротом).

Выделяют **три части лабиринта** (рис. 624):

1. **преддверье**;
2. **три полукружных канала** расположенных в трех взаимно перпендикулярных плоскостях с расширениями на концах – ампулами;
3. **улитка**.

Рис. 624*. Три части костного лабиринта внутреннего уха

Перилимфатическое пространство (рис. 625):

- пространство между костным и перепончатым лабиринтом;
- заполнено перилимфой;
- костный и перепончатый лабиринт связаны сетью тонких соединительнотканных тяжей;
- по химическому составу напоминает спиномозговую жидкость.

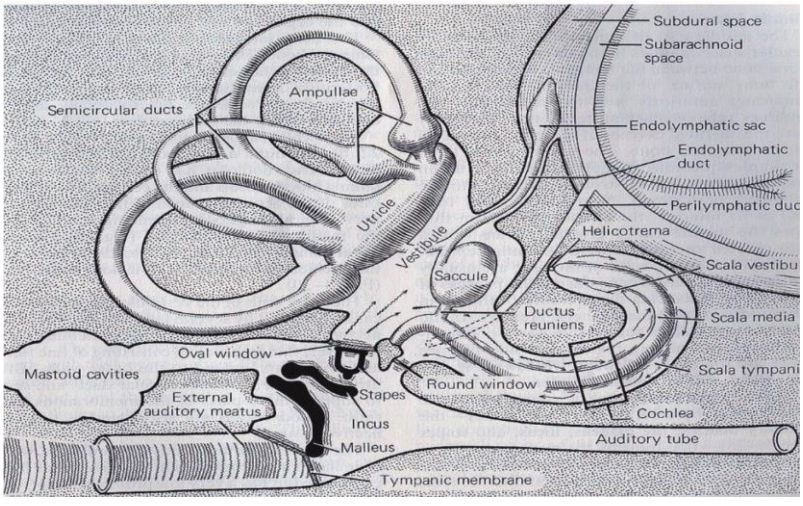

Рис. 625*. Внутреннее ухо: костный, перепончатый лабиринты и перилимфатическое пространство между ними

Перепончатый лабиринт (рис. 625):

- располагается в костном лабиринте, вставлен внутрь костного лабиринта, повторяет полностью его конфигурацию; - заполнен эндолимфой.

Особенности: в преддверье он не повторяет полностью конфигурацию костного лабиринта, а образует два сообщающихся узким протоком пузырька:

1. **мешочек -** сферический - sacculus;
2. **маточка** - эллиптический – utriculus;

Перепончатый лабиринт полукружных канальцев связан с маточкой, а перепончатый лабиринт канала улитки связан с мешочком.

Таким образом:

Орган слуха – это специализированные рецепторные зоны в перепончатом канале улитки, а орган равновесия – это специализированные рецепторные зоны в перепончатом лабиринте мешочка, маточки и ампулах полукружных канальцев.

ОРГАН СЛУХА

– это периферическая часть слухового анализатора.

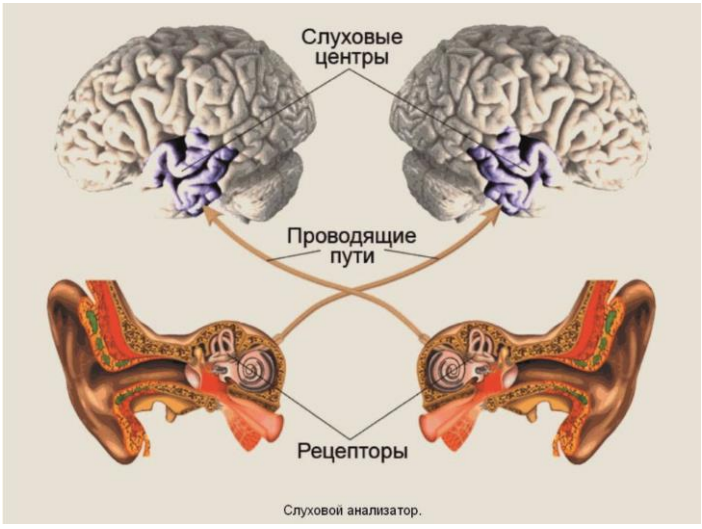

Рис. 626*. Строение слухового анализатора

Строение:

Орган слуха расположен **в костном лабиринте**:

- располагается в височной кости (в каменистой части) – костная улитка (рис. 624).

Улитка состоит из:

1. центральный костный стержень – ось улитки (рис. 627);
2. костный канал в форме раковины улитки – делает 2,5 витка вокруг стержня (рис. 627, 628);

Рис. 627. Строение костного стержня улитки. Сканирующая электронная микроскопия. Ув. 3000

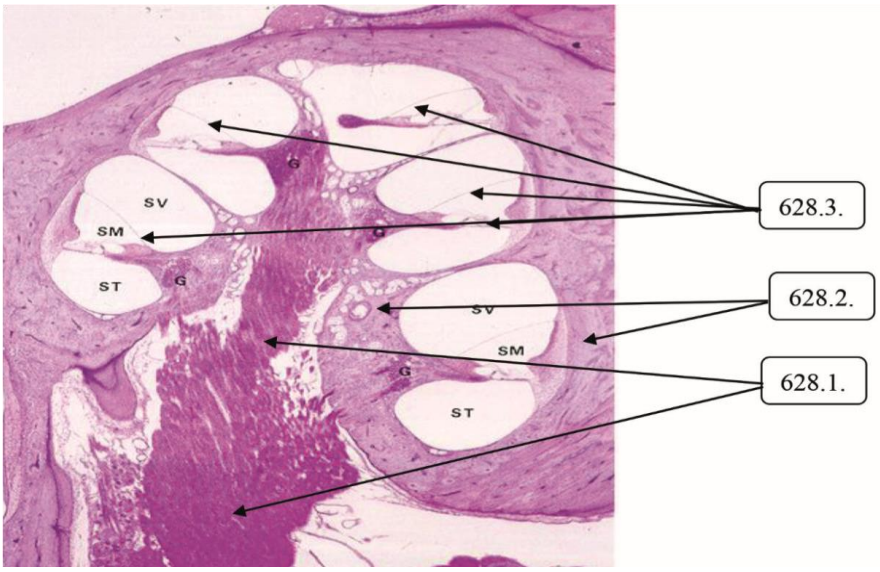

Рис. 628. Гистологическое строение улитки: 628.1. – стержень; 628.2. – костный канал; 628.3. – перепончатый канал. Окраска: гематоксилином и эозином. Ув. 40

Канал улитки имеет **2 стенки** (рис. 629):

1. внутренняя стенка канала:

- части, расположенные ближе к оси улитки;
- они обозначаются внутренними.
- на внутренней части имеется:

1.1. **костный выступ** – спиральная пластинка:

1.1.1. в основании расположен спиральный ганглий (1 нейрон – биполярные клетки);

1.2. **спиральный лимб** - утолщение надкостницы:

- образует две губы:

а**. верхнюю** – вестибулярную губу; - переходит в покровную мембрану.

б**. нижнюю** – барабанную губу:

- переходит в базилярную мембрану.

2. наружная стенка костного канала содержит:

2.1. также утолщение надкостницы:

- спиральная связка из плотной неоформленной соединительной ткани;

2.2. на спиральной связке располагается сосудистая полоска:

2.2.1. в этом месте эпителий становится:

- многорядным;
- в его толще расположено множество кровеносных капилляров (единственное исключение из правила об отсутствии сосудов в самом эпителии).

2.2.2. под эпителием расположена тонкая полоска РСТ с большим количеством кровеносных капилляров.

Функция сосудистой полоски: продукция эндолимфы.

Между этими двумя стенками натянуты **две мембраны**, которые в виде спирали тянутся вдоль всего улиткового канала:

1. базилярная мембрана;
2. вестибулярная мембрана.

Базилярная мембрана:

- расположена между спиральной связкой и барабанной губой лимба (рис. 629);
- основа базиллярной мембраны – коллагеновые волокна, более короткие в основании улитки и более длинные – на вершине (как в арфе, рис. 630);

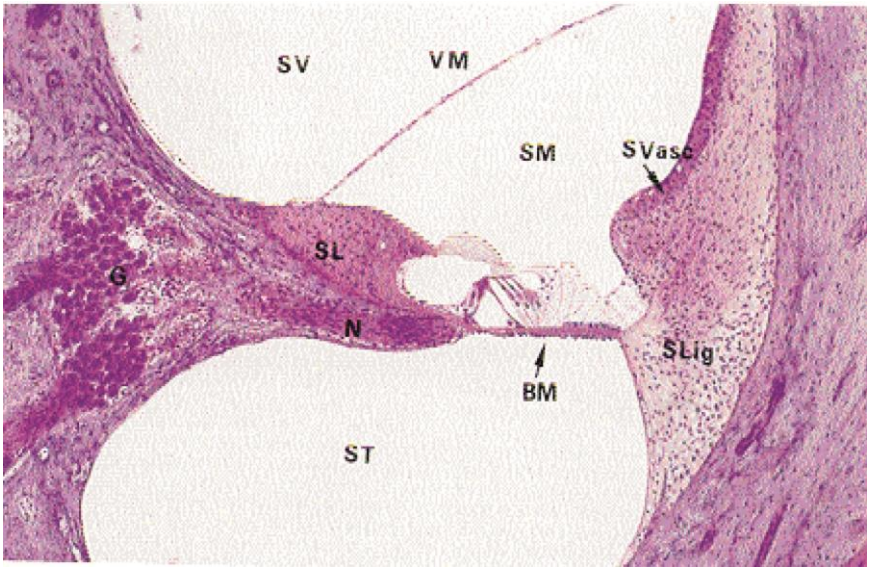

Рис. 629. Гистологическое строение стенок канала улитки: G – спиральный ганглий; SL – спиральный лимб; Slig – спиральная связка; SVasc – сосудистая полоска, BM – базилярная мембрана; VM – вестибулярная мембрана; SV – вестибулярная лестница; SM – перепончатый канал; ST – барабанная лестница. Окраска: гематоксилином и эозином. Ув. 200

- они образуют 20 тыс. слуховых струн разной длины от 0,04 до 0,5 мм – охватывающие частоту колебания от 16 до 20 000 Гц;

- высокочастотные – у основания улитки; - низкочастотные – у верхушки.

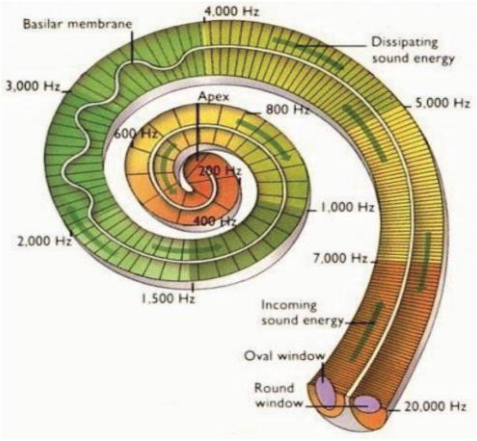

Рис. 630*. Распределение волокон базилярной мембраны разной длины в улитке

Функция: трансформация звуков определенной частоты в колебания волокон только определенной длины.

Вестибулярная мембрана:

- расположена между спиральной связкой и вестибулярной губой лимба (рис. 629);
- с обеих сторон покрыта однослойным плоским эпителием – эндотелием;

Функция: обеспечивает транспорт воды и электролитов между пере- и эндолимфой.

Эти мембраны и образуют стенки перепончатого лабиринта.

Этими двумя мембранами костный лабиринт **разделен на три канала или лестницы** (рис. 629):

1. верхняя – **вестибулярная лестница:**
- начинается в основании улитки от овального окна;
- продолжается до вершины улитки;
- выстлана однослойным плоским эпителием – эндотелием;
- заполнена перилимфой.

2. нижняя – **барабанная лестница:**
- начинается в основании улитки от круглого окна;
- доходит до вершины улитки;
- на вершине улитки сообщается через узкое отверстие с вестибулярной лестницей;
- выстлана однослойным плоским эпителием – эндотелием;
- заполнена перелимфой.

3. средняя – **перепончатый канал улитки (лабиринт):**
- замкнутое пространство – не сообщается с полостью других каналов;
- заполнен эндолимфой.

Перепончатый лабиринт (или канал, рис. 629):

- на поперечном разрезе имеет форму треугольника:
- стороны:
    1. сверху - вестибулярная мембрана;
    2. снизу - базилярная мембрана;
        - на ней расположен специализированный рецепторный эпителий – спиральный (Кортиев) орган.

3. сбоку (снаружи) – спиральная связка с сосудистой полоской.

Кортиев орган:

- рецепторная часть органа слуха. Расположен на базилярной мембране (рис. 631).

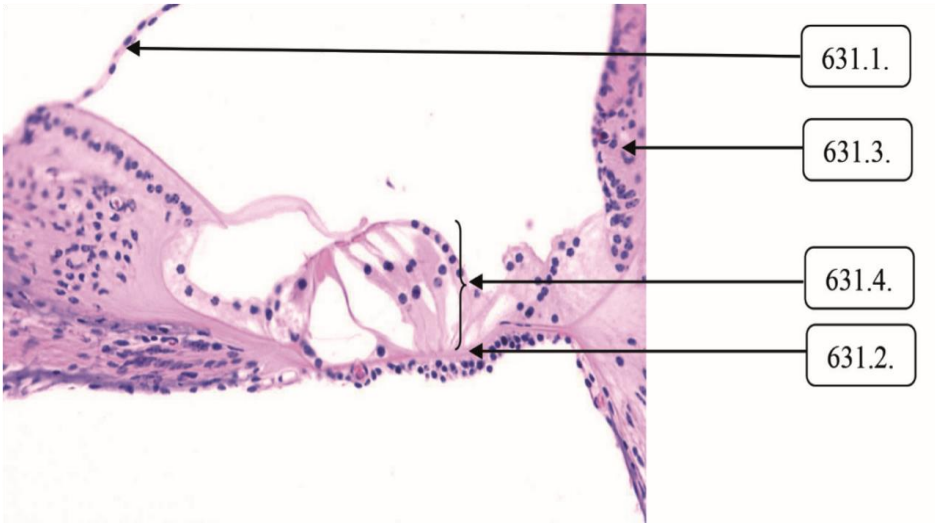

Рис. 631. Гистологическое строение стенок перепончатого лабиринта:
631.1. – вестибулярная мембрана; 631.2. – базилярная мембрана; 631.3. – спиральная связка; 631.4. – Кортиев орган. Окраска: гематоксилином и эозином. Ув. 900

Строение (рис. 631, 632):

Клетки кортиевого органа:

1. опорные клетки;
2. волосковые клетки.

Опорные клетки:

1. столбчатые эпителиоциты;
   1.1. внутренние;
   1.2. наружные.

2. фаланговые эпителиоциты:
   2.1. внутренние;
   2.2. наружные.

3. пограничные эпителиоциты:
   3.1. внутренние;
   3.2. наружные.

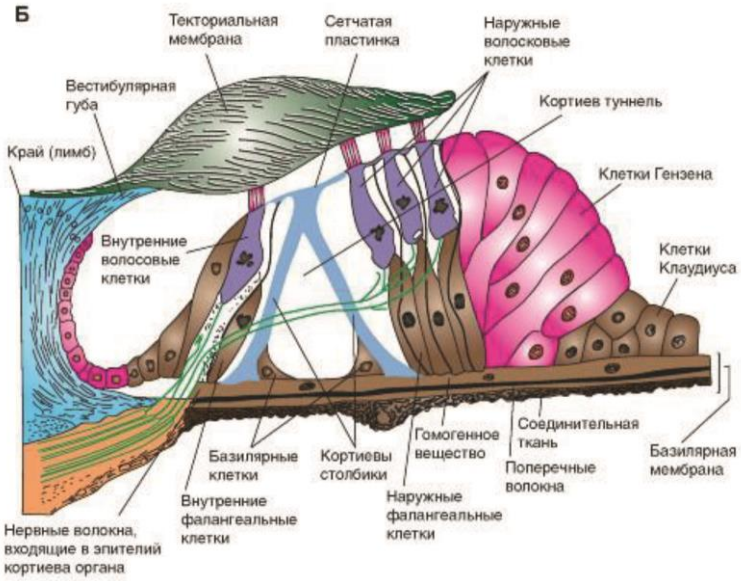

Рис. 632*. Структуры Кортиева органа. Принципиальная схема.

Столбчатые эпителиоциты (рис. 631, 632):

- расположены на базилярной мембране по одной штуке с обеих сторон от туннеля, пространство которого они и ограничивают;
- высокие призматические клетки;
- в цитоплазме пучки микротрубочек, придающие им прочность;
- широкое основание клетки – на мембране;
- апикальные концы сходятся под острым углом;
- расположены в два ряда;
- ограничивают собой треугольное пространство – туннель, который:
  - служит границей между внутренними и наружными клетками;
  - по нему проходят безмиелиновые нервные волокна – это дендриты нейронов спирального ганглия, проходящие к сенсо-эпителиальным клеткам.

Фаланговые эпителиоциты (рис. 631, 632):

- призматические клетки;
- расположены сбоку от столбчатых эпителиоцитов; Особенность строения:

1. имеют чашевидное вдавление в апикальной части;
2. имеют фаланговый отросток:

- он содержит в себе пучок микротрубочек;
- проходит между волосковыми клетками.

Наружных клеток (ближе к наружной стенке канала) – 3 ряда – по числу волосковых клеток, которые они поддерживают;

Внутренних клеток (в сторону внутренней стенки канала) – только один ряд.

Пограничные эпителиоциты (рис. 631, 632):

Особенности:

- расположены латерально в стороны от фаланговых клеток;
- постепенно снижается их высота.

Волосковые клетки (рис. 631, 632, 633):

- это сенсорные клетки:

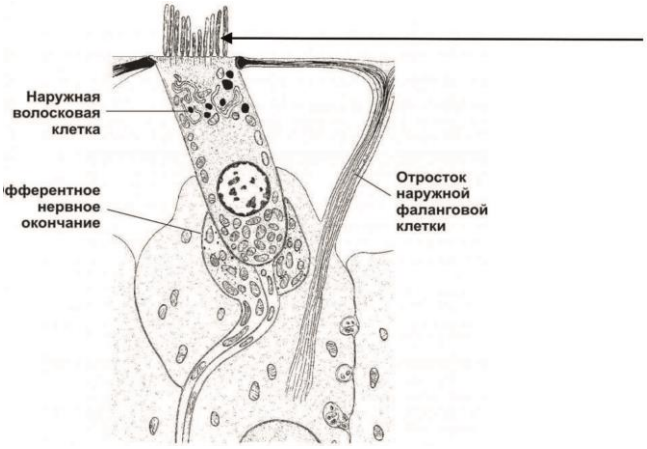

Рис. 633*. Строение волосковых клеток. Стереоцилии отмечены стрелкой

- по природе – сенсорно-эпителиальные клетки, т.е. нервные клетки Кортиева органа – вторично-чувствующие;
- находятся по обе стороны от клеток-столбов;
- крупные;
- грушевидной формы;
- ядра – в базальной части клеток;
- на апикальном полюсе располагаются видоизмененные микроворсинки – стереоцилии;
- расположены в чашевидных вдавлениях на фаланговых клетках, т.е. не имеют непосредственного контакта с базилярной мембраной;

- концы стериоцилий погружены в покровную мембрану, которая подвешена к вестибулярной губе лимба и плавает в эндолимфе.

Выделяют две разновидности волосковых клеток:

1. внутренние волосковые;
2. наружные волосковые.

Внутренние волосковые:

- располагаются в один ряд (как и внутренние фаланговые клетки);
- их около 3,5 тыс. шт.;
- на апикальной их поверхности расположено до 70 тыс. стериоцилий, расположенных линейно.

Наружные волосковые клетки:

- располагаются обычно в 3 ряда (как и наружные фаланговые клетки, их поддерживающие, рис. 634);
- общее количество – до 20 тыс. шт.;
- на апикальной поверхности клетки находится всего около 300 стереоцилий.

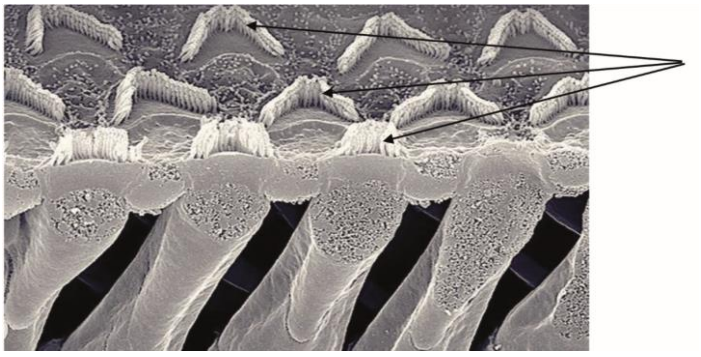

Рис. 634*. Строение наружных волосковых клеток. Видны три ряда апикальных поверхностей клеток со стереоцилиями (обозначены стрелками). Сканирующая электронная микроскопия. Ув. 5000

Гистофизиология восприятия звуков:

- звук приходит в наружное ухо, проходит по наружному слуховому проходу до барабанной перепонки (рис. 635);
- возникают колебания барабанной перепонки;
- вместе с перепонкой начинают двигаться слуховые косточки;
- косточки передают колебания на мембрану овального окна;

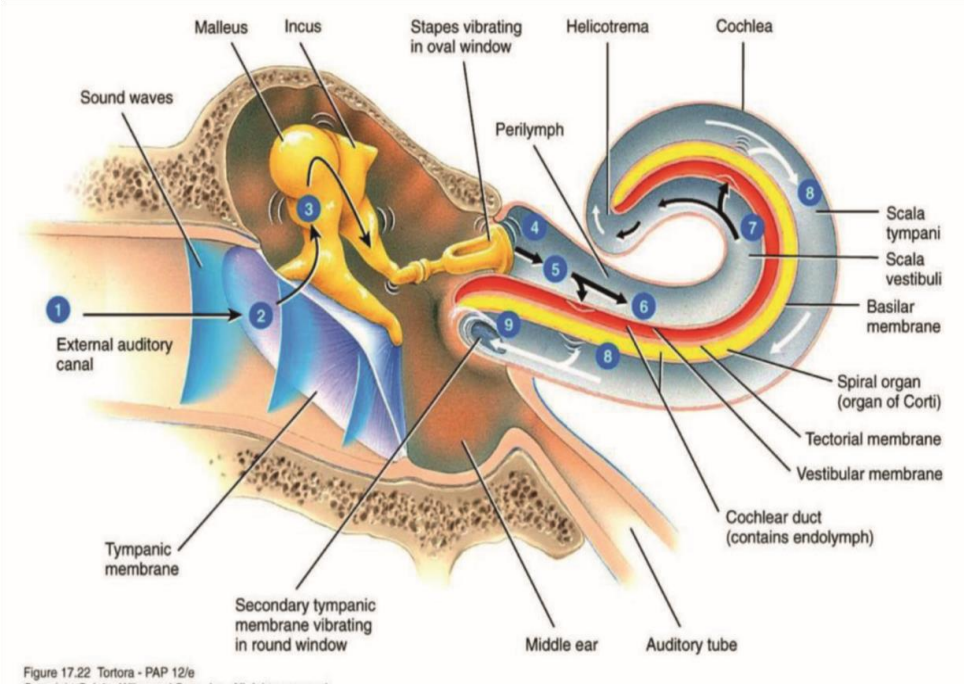

Рис. 635*. Гистофизиология органа слуха. Принципиальная схема

- начинается колебание перилимфы вестибулярной и барабанной лестниц;

- начинается колебание определенного участка базиллярной мембраны (длина колеблющегося волокна соответствует определенной частоте звука);

- колебание Кортиевого органа с рецепторными клетками, расположенного на этом волокне (на каждом волокне – свой Кортиев орган, свои рецепторные клетки);

- происходит раздражение стереоцилий волосковых клеток, расположенных на колеблющемся волокне, погруженных в покровную мембрану, неподвижно плавающую в замкнутом пространстве эндолимфы (рис. 636);

- перевод рецепторной клеткой энергии раздражения в нервный импульс;

- снятие нервного импульса дендритами нервных клеток, расположенных в спиральном ганглии (I нейрон анализатора – по функции чувствительный – по строению – биполярные клетки – вторично-чувствующая клетка);

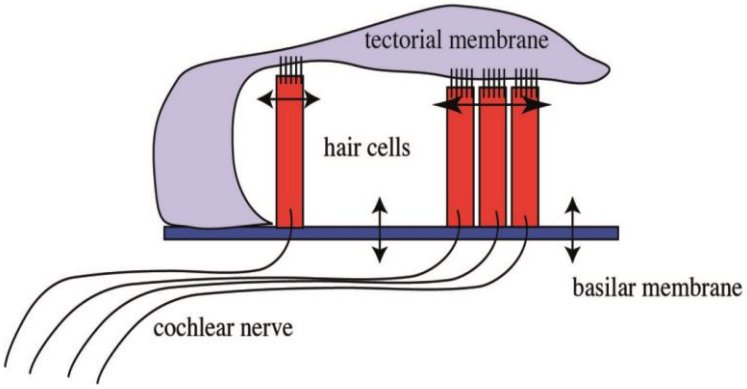

Рис. 636*. Гистофизиология органа слуха: генерация и проведение нервного импульса в Кортиевом органе

- аксоны формируют улитковый нерв (который соединяется с вестибулярным в статоакустический нерв);

- нерв идет в продолговатый мозг, слуховой бугор (здесь расположен 2 нейрон анализатора – по строению мультиполярные клетки);

- корковое представительство – височная доля.

Понятие о нейросенсорной тугоухости:

Причиной развития тугоухости является повреждение элементов Кортиева органа.

Могут приводить:

1. инфекции – вирусные;
2. ототоксические вещества:

- антибиотики, цитостатики, противовоспалительные препараты;

3. пожилой возраст:

- повреждение сосудов сосудистой полоски.

4. аудиотравма.

Регенерация: сенсорные волосковые клетки не восстанавливаются.

Медицинское значение: иногда при повреждении проведения звука через элементы наружного или среднего уха можно частично восстановить слух, подводя колебания с помощью специальных аппаратов непосредственно на височную кость (рис. 637).

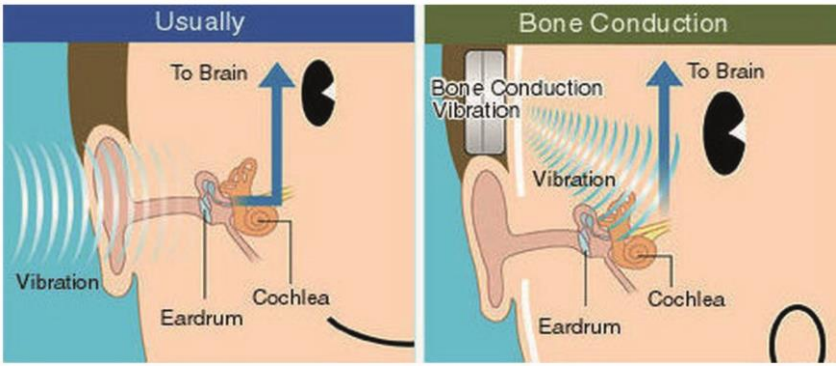

Рис. 637*. Восстановление слуха с помощью костной проводимости

ОРГАН РАВНОВЕСИЯ

- это специализированные рецепторные зоны, расположенные в:

1. мешочке;
2. маточке;
3. ампулах полукружных канальцев (рис. 638, рис. 639).

Мешочек и маточка:

- рецепторные зоны сосредоточенные в «пятнах»;
- в этих местах (в пятнах, macula) однослойный плоский эпителий перепончатого лабиринта сменяется на призматический (рис. 640, 641).

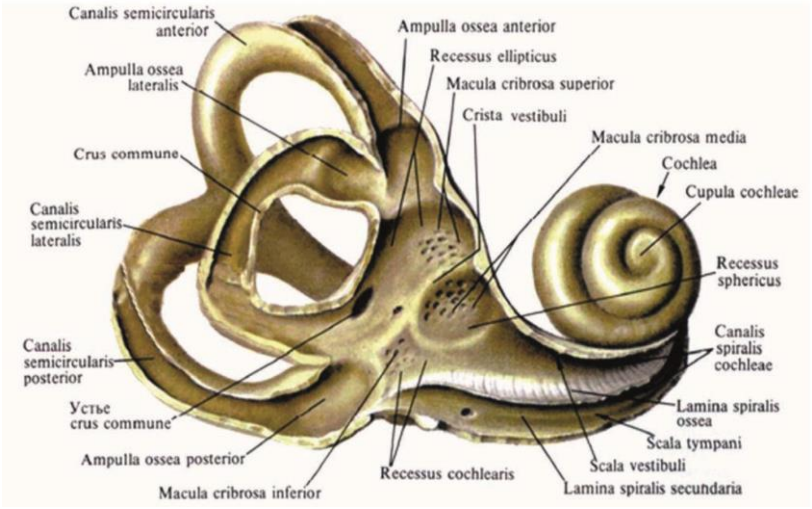

Рис. 638*. Расположение рецепторных зон органа равновесия

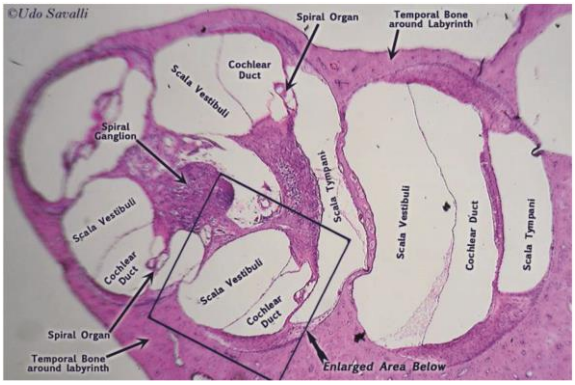

Рис. 639*. Гистологическое строение рецепторных зон органа равновесия в мешочке и маточке. Окраска: гематоксилином и эозином Ув. 40

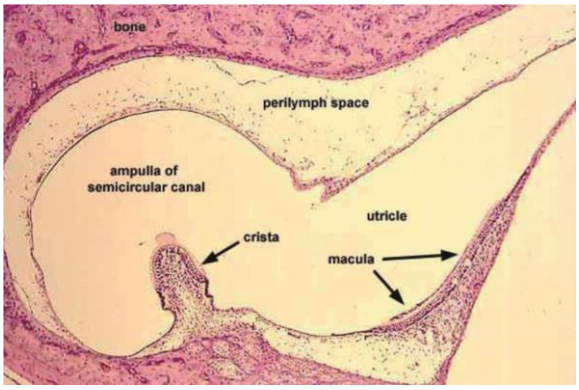

Рис. 640*. Гистологическое строение рецепторных зон органа равновесия в мешочке и маточке. Окраска: гематоксилином и эозином. Ув. 100

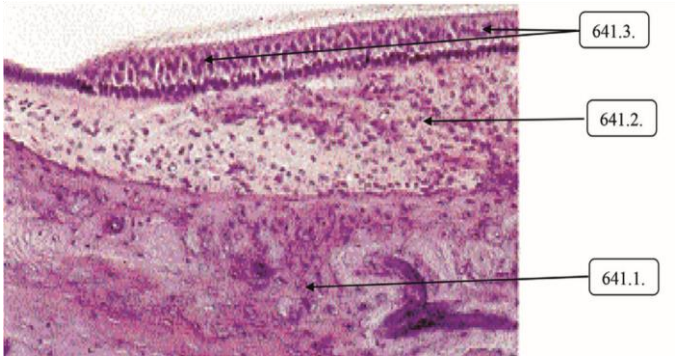

Рис. 641. Гистологическое строение области пятна: 741.1. – костный лабиринт; 641.2. – перепончатый лабиринт; 641.3. – область пятна. Окраска: гематоксилином и эозином. Ув. 400

Расположение пятен:

1. в маточке – горизонтальное;
2. в мешочке – вертикальное.

Пятна (macula, рис. 640, 641, 642):

Содержат:

1. вестибулярные волосковые клетки;
2. поддерживающие эпителиоциты;
3. отолитовая мембрана (статоконий).

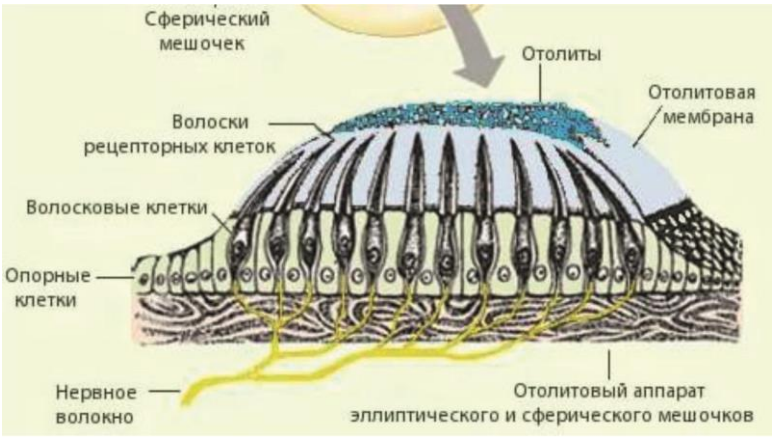

Рис. 642*. Схема строения пятна

Вестибулярные волосковые клетки (рис. 642, 643):

- до 9 тыс. клеток;
- располагаются между поддерживающими клетками;
- на апикальном полюсе:
- одна эксцентрично лежащая ресничка – киноцилия;
- до 80 шт. специализированных микроворсинок – стереоцилий.

Поддерживающие эпителиоциты (рис. 643):

- располагаются между волосковыми клетками;
- высокие призматические клетки;
- на апикальной поверхности – микроворсинки;
- апикальная поверхность сужена.

Функция:

1. опорная (для волосковых клеток);
2. участвуют в образовании отолитовой мембраны;
3. экранируют волосковые клетки.

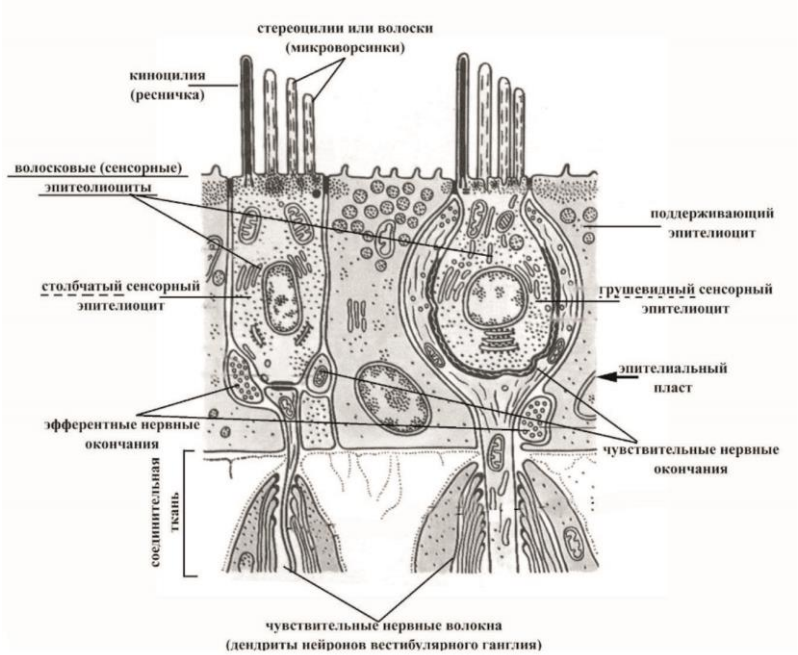

Рис. 643*. Строение волосковых клеток пятна

Отолитовая мембрана (рис. 642, 644):

- студенистое вещество, покрывающее клетки пятна;
- в нем – кристаллы карбоната кальция – отолиты в форме заостренных цилиндров;
- в нее погружены стереоцилии и киноцилии сенсорных клеток.

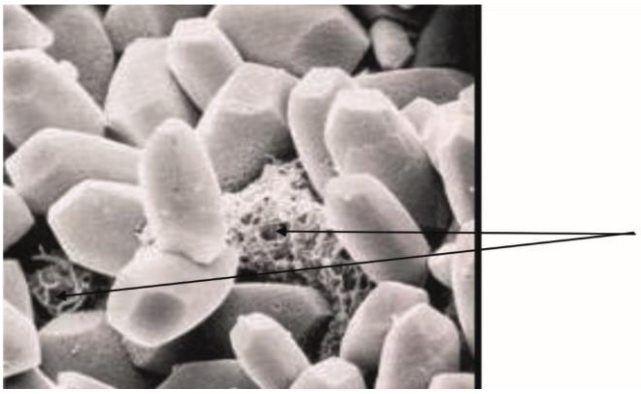

Рис. 644. Строение отолитовой мембраны пятна. Отолиты. Стереоцилии между отолитами обозначены стрелками. Сканирующая электронная микроскопия. Ув. 15000

Ампула полукружных каналов (рис. 638, 640):

- рецепторные зоны образуют выступы – ампулярные гребешки (рис. 645);
- гребешки располагаются в плоскости, перпендикулярной оси канала.

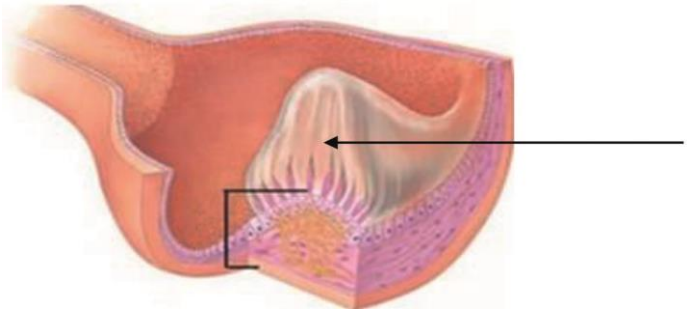

Рис. 645*. Строение гребешка ампулы полукружных канальцев (обозначен стрелкой)

Ампулярные гребешки (рис. 646):

- выстланы призматическим эпителием;

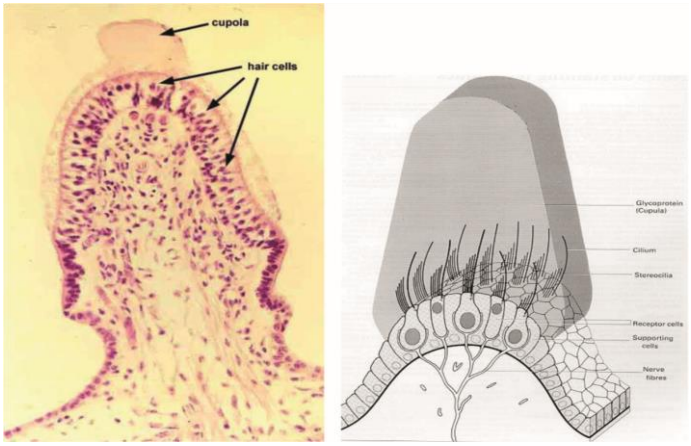

Рис. 646. Гистологическое строение гребешка ампулы полукружных канальцев. Окраска: гематоксилином и эозином. Ув. 400. Схема клеток рецепторного эпителия ампулы

Клетки:

1. **ампулярные волосковые** клетки – 16-17 тыс.;
   - на апикальной поверхности:
     - одна эксцентрично лежащая ресничка – подвижная **киноцилия**;

- до 80 шт. специализированных микроворсинок – **стереоцилий**.

2. **поддерживающие** клетки:
- призматические;
- расположены между волосковыми клетками.

3. **ампулярный купол** (купула):
- расположен над волосковыми клетками;
- высота купола – до 1 мм;
- состоит из желатинообразного вещества;
- не содержит отолитов.

Функции:

- обеспечивает сохранение равновесия тела человека и ориентировку в пространстве, за счет восприятия ускорений через движения в органе равновесия эндолимфы:

1. ампулярные гребешки – воспринимают угловые ускорения;
2. макулы – гравитация и линейные ускорения.

Гистофизиология вестибулярного лабиринта:
- ускорение (рис. 647);
- вызывает движение эндолимфы;
- сопровождается смещением купола или отолитовой мембраны;

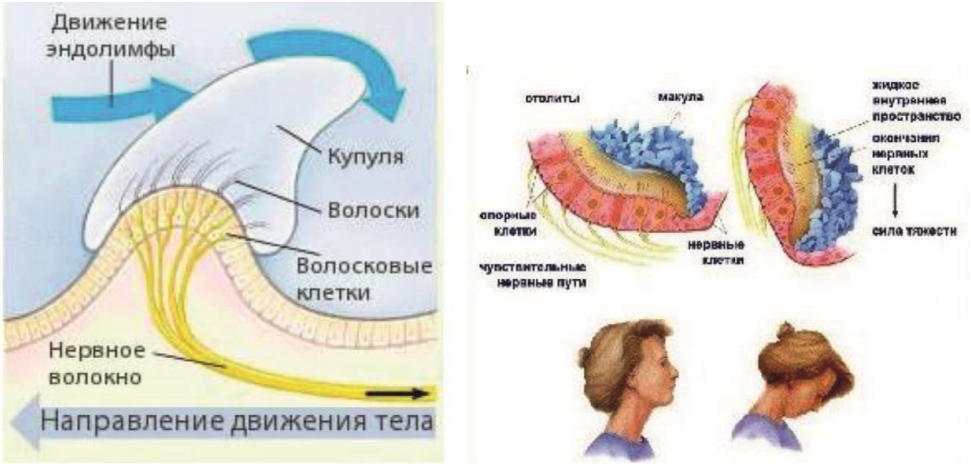

Рис. 647*. Изменения в строении ампулярного гребешка и пятна при ускорениях тела человека

- вызывает раздражение киноцилия и стереоцилий;
- генерация нервного импульса волосковой (сенсорно- эпителиальной клеткой (рис. 648);

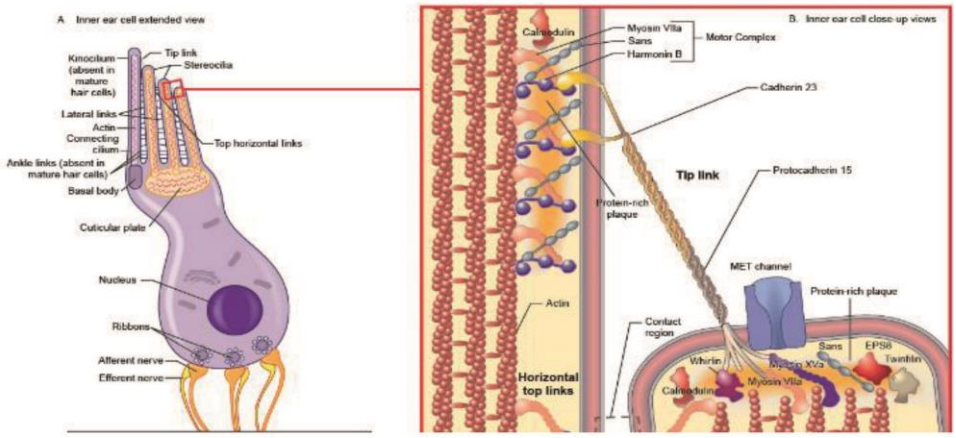

Рис. 648*. Механизм генерации нервного импульса волосковой клеткой

- снятие нервного импульса дендритом нервной клетки (вторично-чувствующей клетки);
- безмиелиновое нервное волокно (дендрит);
- тело клетки расположено в вестибулярном ганглии;

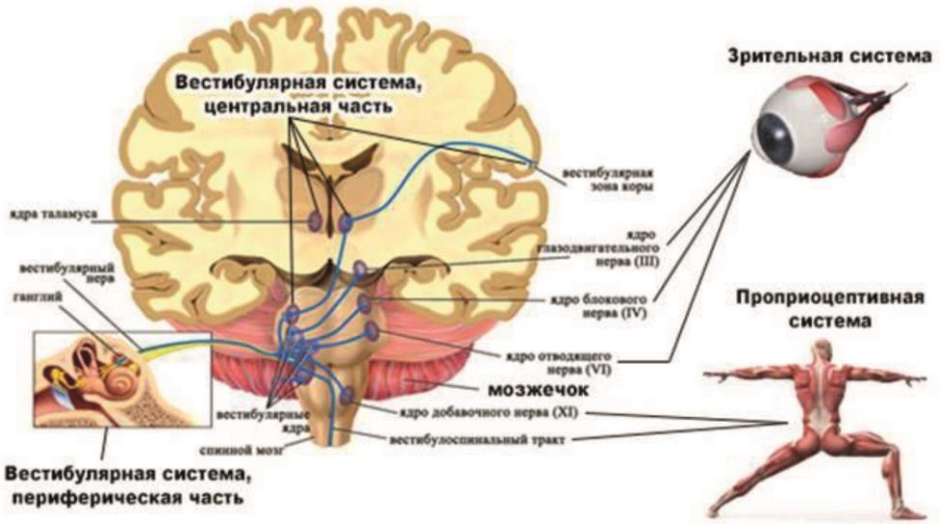

Рис. 649*. Центральное звено органа равновесия и его взаимосвязи с другими системами организма человека.

- вестибулярный ганглий – I нейрон – по строению – биполярная клетка;

- аксоны нейрона формируют вестибулярный нерв;

- нерв приходит в продолговатый мозг (рис. 649);

- нервные клетки вестибулярных ядер продолговатого мозга (II нейрон – мультиполярный);

- аксоны уходят в корковое представительство (дорзальные поверхности височных долей).

Рекомендуемые электронно-образовательные ресурсы по теме:

1. **электронно-образовательный ресурс** по гистологическим препаратам: № 26 – «Спиральный орган»; ссылка: https://www.youtube.com/watch?v=q6cftQC_1iw&t=51s

2. **учебные фильмы:**

2.1. «Кортиев орган»; ссылка: https://www.youtube.com/watch?v=MT1ckEeDN5w&t=1s

2.2. «Ухо. Орган слуха человека. Развитие. Гистологическое строение». ссылка: https://www.youtube.com/watch?v=YdxQhoW0eKg&t=94s

3. **интерактивная аудио-видеолекция** (ДОТ): № 12 – «Органы чувств – 2: орган слуха и равновесия. Лекция по гистологии», ссылка: https://www.youtube.com/watch?v=6QDSvSK3taA&t=1381s

11.3. ОРГАН ВКУСА

- это вкусовые почки сосочков языка (рис. 650):

1. желобоватых;
2. грибовидных;
3. листовидных – у детей до 1 года.

Вкусовые почки:

- расположены в толще многослойного плоского неороговевающего эпителия сосочков (рис. 651);
- до 2000 шт.;
- 50% вкусовых почек – на желобоватых сосочках;

Рис. 650. Вкусовые сосочки на верхней поверхности языка. С признаками ороговения – нитевидные, на их фоне более крупные, розовые – грибовидные

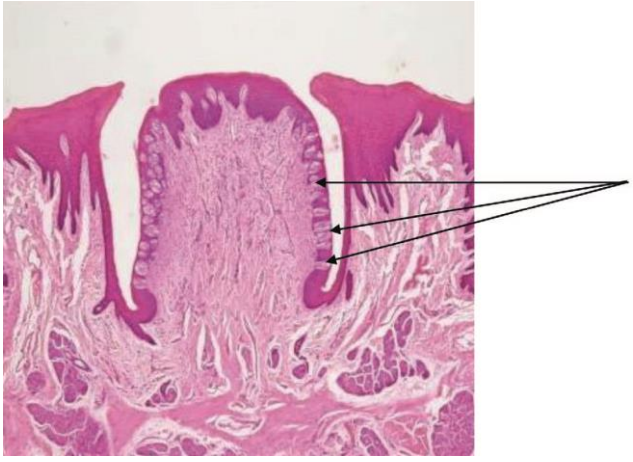

Рис. 651. Гистологическое строение желобоватого сосочка языка. В эпителии слизистой вкусовые почки отмечены стрелками. Окраска: гематоксилином и эозином. Ув. 200

Строение вкусовой почки (рис. 651, 652):

- эллипсоидной формы;

- на вершине почки – отверстие – вкусовая пора (taste pore), которая ведет в маленькую вкусовую ямку, образованную верхушками вкусовых клеток с 40-50 микроворсинками и рецепторами на них.

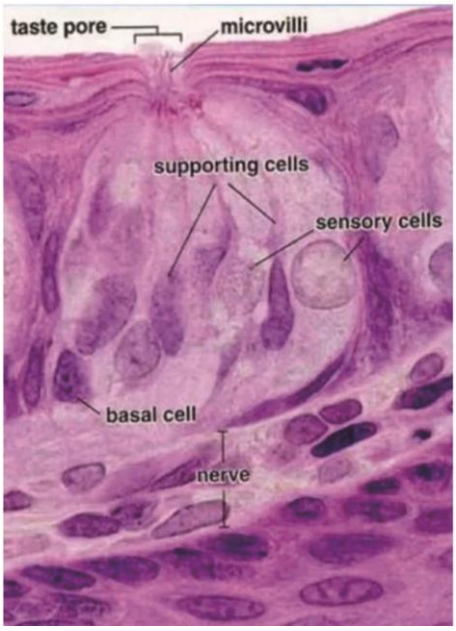

Рис. 652*. Гистологическое строение вкусовой почки языка.
Окраска: гематоксилином и эозином. Ув. 900

Клетки – **эпителиоциты** (рис. 652):

1. вкусовые сенсорные (sensory cells);
2. поддерживающие (supporting cells);
3. базальные (basal cells).

Сенсорные:

- сенсорно-эпителиальные клетки (рис. 652, 653);
- пирамидной формы;
- отделены друг от друга поддерживающими эпителиоцитами;
- продольная ось ориентирована перпендикулярно поверхности языка;
- ядро расположено в базальной части клетки;
- на апикальной поверхности:

1. микроворсинки;
2. рецепторные белки.

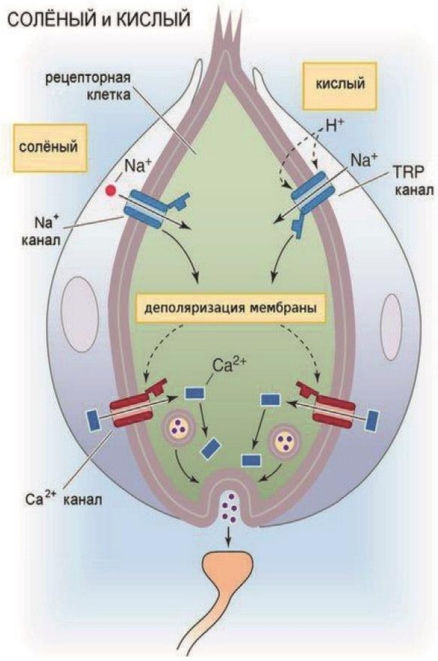

Рис. 653*. Механизм формирования нервного импульса сенсо- эпителиальной вкусовой клеткой

- к базальной части подходят дендриты вторично-чувствующих нервных клеток и оплетают боковые поверхности клеток, образуя сплетения.

Функция: восприятие вкусовых раздражителей.

- сосочки передней части языка – преимущественно к сладкому;
- задней части – к горькому (рис. 654).

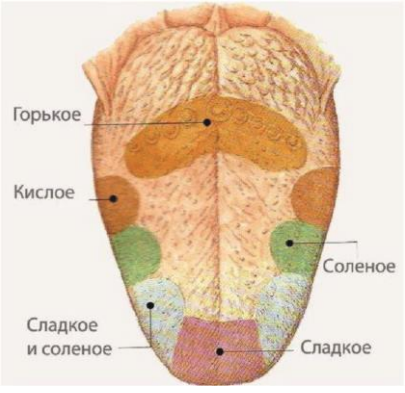

Рис. 654*. Локализация вкусовых клеток почек с рецепторами к веществам, разным по вкусу

Поддерживающие эпителиоциты (рис. 652):

- призматической формы клетки;
- крупное ядро;
- в цитоплазме – пучки тонофибрилл;

Функция: изолируют сенсорные, являются опорой для вкусовых клеток.

Базальные эпителиоциты (рис. 652):

- не достигают поверхности эпителиального пласта; Функция: это камбиальные клетки.

Источник развития клеток вкусовой почки:

– эктодерма.

Регенерация:

- клетки полностью обновляются за 10 суток. Механизм - клеточная регенерация, митоз, базальные клетки - стволовые.

Гистофизиология:

- растворенное вещество проникает во вкусовые почки через вкусовую пору,
- реагируют с рецепторными белками плазмолеммы микроворсинок,
- в результате этого возникает нервный импульс (рис. 653), передающийся от передних 2/3 языка по ветви лицевого нерва;
- нервные волокна заходят во вкусовую почку, проходят вдоль боковых поверхностей поддерживающих клеток и заканчиваются на боковой поверхности вкусовых, образуя с ними множество синапсов (рис. 652, 653);
- тела первых нейронов залегают в соответствующих узлах VII, IX, X пар черепных нервов;
- нервные импульсы направляются в составе указанных нервов в подкорковые центры, где залегают вторые и третьи нейроны, а от них нервные импульсы, проходя через ряд подкорковых центров, идут к корковому концу вкусового анализатора, расположенному в коре парагиппокампальной извилины, крючка и аммонова рога больших полушарий головного мозга вблизи коркового центра обонятельного анализатора (рис. 655).

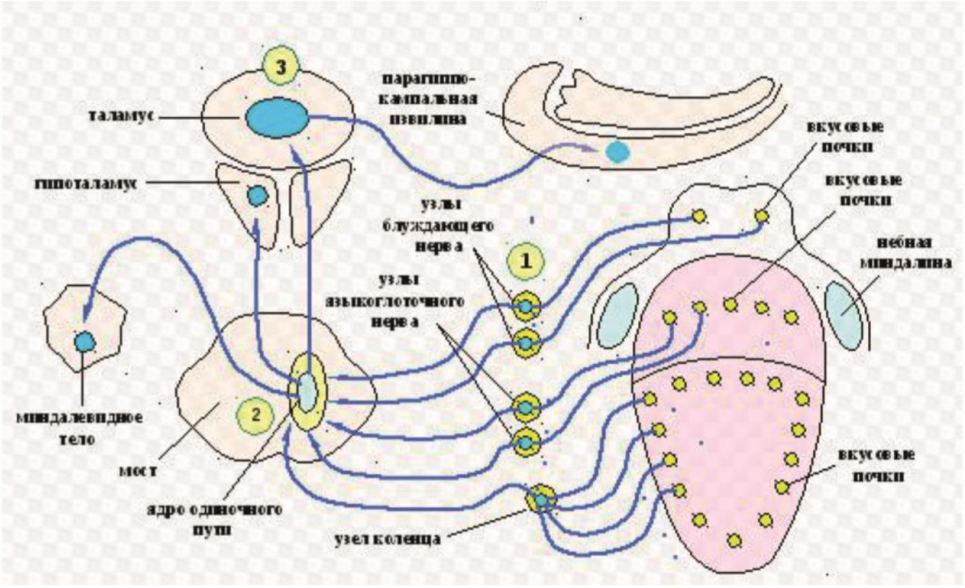

Рис. 655*. Вкусовой анализатор: 1,2,3 – расположение тел первого, второго и третьего нейронов

Источники развития органов чувств:

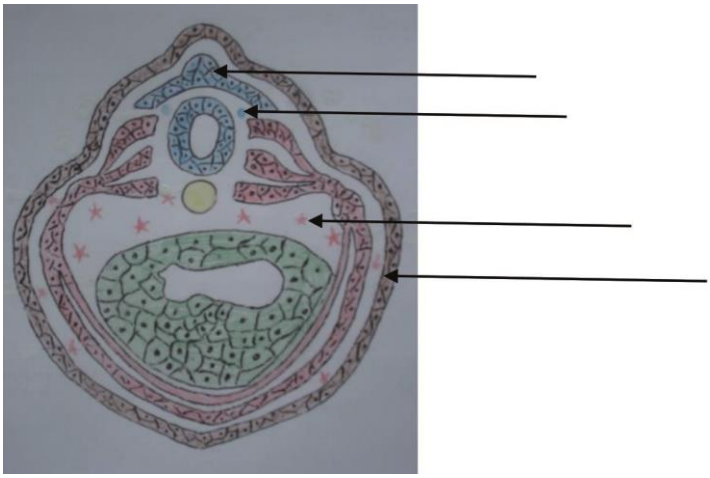

Рис. 656. Срез зародыша на стадии осевого комплекса зачатков органов. Мезенхима, плакоды, ганглиозная пластинка, эктодерма – отмечены стрелками

Рекомендуемые электронно-образовательные ресурсы по теме:

1. **электронно-образовательный ресурс** по гистологическим препаратам:

№ 26 – «Язык»; ссылка:
https://www.youtube.com/watch?v=fkXFg3Jkc1Y&t=56s

2. **учебные фильмы:**

2.1. «Органы вкуса и обоняния»; ссылка:
https://www.youtube.com/watch?v=KZKW69F_O-g&t=98s

2.2. «Вкусовые ощущения»; ссылка:

https://www.youtube.com/watch?v=XWSSGukOHoI

3. **интерактивные аудио-видеолекции** (ДОТ):

№ 19 – «Строение органов полости рта»; ссылка:
https://www.youtube.com/watch?v=geMYsRYbqyw&t=1074s

РЕКОМЕНДУЕМАЯ ЛИТЕРАТУРА

1. Кузнецов С. Л., Мушкамбаров Н. Н. «Гистология, цитология и эмбриология» / С. Л. Кузнецов, Н. Н. Мушкамбаров. – М.: ООО «Медицинское информационное агентство», 2015. – 600 с.; ил.; табл.

2. Атлас по гистологии, цитологии и эмбриологии / С. Л. Кузнецов, Н. Н. Мушкамбаров, В. Л. Горячкина. – М.: МИА, 2016.

Электронные учебные издания

1. Консультант студента. Электронная библиотека медицинского вуза. Режим доступа: http://www.studmedlib.ru

2. Гистология, эмбриология, цитология [Электронный ресурс]: учебник / Ю. И. Афанасьев, Н. А. Юрина, Е. Ф. Котовский [и др.] / под ред. Ю. И. Афанасьева, Н. А. Юриной. – 6-е изд., перераб. и доп. – М.: ГЭОТАР-Медиа, 2016. Режим доступа: http://www.studentlibrary.ru

3. Гистология, цитология и эмбриология. Атлас [Электронный ресурс]: учебное пособие / Быков В. Л., Юшканцева С. И. – М.: ГЭОТАР-Медиа, 2015. Режим доступа: http://www.studentlibrary.ru

4. Гистология, цитология и эмбриология: атлас [Электронный ресурс]: учебное пособие / В. В. Гемонов, Э. А. Лаврова / под ред. члена-корр. РАМН С. Л. Кузнецова. – М.: ГЭОТАР-Медиа, 2013.

5. Сазонов, С. В. Методические рекомендации по гистологии «Модуль 1. Общая гистология» / С. В. Сазонов, О. Ю. Береснева, С. Г. Курумчина. – УГМУ, 2020. – 136 с.

6. Сазонов С. В., Береснева О. Ю. Методические рекомендации по гистологии «Модуль 2.Частная гистология» / С. В. Сазонов, О. Ю. Береснева. – УГМУ, 2020. – 98 с.

7. Береснева О. Ю., Сазонов С. В. Методические рекомендации по гистологии «Модуль 3.Частная гистология» / О. Ю. Береснева, С. В. Сазонов. – УГМУ, 2020. – 115 с.

8. Сазонов, С. В. Методические рекомендации по гистологии «Модуль 4. Эмбриология» / С. В. Сазонов, С. Г. Курумчина, О. Ю. Береснева. – УГМУ, 2020. – 132 с.

Электронные базы данных

1. Знаете ли Вы гистологию? (версия 2.0) – первая отечественная обучающая WWW-программа по гистологии [русский и английский языки]. Режим доступа: http://hist.yma. ac.ru/test.htm
2. Знаете ли Вы цитологию? (версия 1.0) – первая отечественная обучающая WWW-программа по цитологии Режим доступа: http://hist.yma.ac.ru/cell.htm
3. Образовательный контент кафедры гистологии, цитологии и эмбриологии ФГБОУ ВО УГМУ Минздрава РФ: электронно-образовательные ресурсы (ЭОР) и аудио-видеолекции формата ДОТ по всем разделам цитологии, общей и частной гистологии, эмбриологии на платформе YouTube – ссылка: https://www.youtube.com/channel/UCyU57dk5oUyj5duo4t9k4mQ

Дополнительная литература

1. Международные термины по цитологии и гистологии человека с официальным списком русских эквивалентов/ Под ред. чл.-корр. РАМН В. В. Банина и проф. В. Л. Быкова. – М.: «ГЭОТАР-Медиа», 2009.
2. Сазонов С. В. Обеспечение качества молекулярно-биологических исследований при диагностике рака молочной железы. Екатеринбург, ВУМАН, 2018. 152 с.
3. Сазонов С. В. Иммуногистохимическая диагностика рака молочной железы. LAP Lambert Academic Publishing, Германия, 2013, 140 с. ISBN: 978-3-659-48953-2.
4. Сазонов С.В., Бриллиант А.А. Рецепторы клеток карциномы молочной железы и ее пролиферация. LAP Lambert Academic Publishing, Германия, 2014, 119 с. ISBN: 978-3-659-18691-2.
5. Демидов С.М., Демидов Д.А., Сазонов С.В. Методы вторичной профилактики рака молочной железы. LAP Lambert Academic Publishing, Германия, 2014, 107 с. ISBN: 978-3-659-57706-2.
6. Солоницына Л.А., Сазонов С.В., Леонтьев С.Л. Проблемы правового регулирования клеточных технологий в Российской Федерации. LAP Lambert Academic Publishing, Германия, 2014, 110 с. ISBN: 978-3-659-28393-2.

7. Демидов С.М., Демидов Д.А., Сазонов С.В. Диагностика и лечение предраковых заболеваний молочной железы. LAP Lambert Academic Publishing, Германия, 2014, 220 с. ISBN 978-3659-63738-4.
8. Сазонов С.В., Засадкевич Ю.М., Леонтьев С.Л. Роль эпителиальных Е- и Р-кадгеринов в реализации внутриклеточных механизмов регуляции опухолевого роста. ИМКТ, Малахит, Екатеринбург, 2016, 110 с. ISBN 978-5-9908479-0-3.
9. Блинкова Н.Б., Сазонов С.В., Леонтьев С.Л. Полиплоидия гепатоцитов в регенерации печени при хроническом гепатите у пациентов из разных возрастных групп. Юника, Екатеринбург, 2017, 106 с. ISBN 978-5-9908479-3-4.
10. Конышев К.В., Сазонов С.В., Леонтьев С.Л. Изменение рецепторного аппарата клеток карциномы молочной железы при регионарном метастазировании. Екатеринбург, ВУМАН, 2019. 116 с. ISBN: 978-5-9908479-9-6.
11. Сазонов С.В., Новикова Е.А., Леонтьев С.Л. Экспрессия белка топоизомераза-II альфа в клетках карциномы молочной железы. Екатеринбург, ВУМАН, 2020, 134 с. ISBN: 978-5-9908479-8-9.

ПОСЛЕСЛОВИЕ

Мы с вами прошли непростой путь.

Преодоление препятствий – вот что делает людей успешными. Трудности есть повсюду. Поэтому Вы должны привыкнуть к ним. Вы сможете пройти намеченный путь лишь в том случае, если готовы встретиться с трудностями. Под маской вызова судьбы скрывается удачная возможность испытать себя. Препятствия – это лишь средство, необходимое для Вашего превращения в личность, которой Вам надо стать, чтобы достигнуть поставленной цели. Настойчивость в достижении цели нужна даже больше, чем трудолюбие и находчивость при преодолении препятствий. Важно работать ежедневно над собой, развивая это качество. Поможет в этом умение анализировать, отмечать свои успехи и вознаграждать себя за каждое, даже небольшое, достижение. Только упорный труд и регулярное саморазвитие способны изменить жизнь и воплотить в реальность все поставленные Вами цели! Успех слагается из тысячи усилий. И это правило работает не только при изучении гистологии…

Уинстон Черчилль в своих мемуарах написал: «Все, что нужно делать, чтобы быть настойчивым, – никогда не сдаваться».

Желаю Вам никогда не сдаваться!

И, конечно, немного удачи…

Ваш С. В. Сазонов

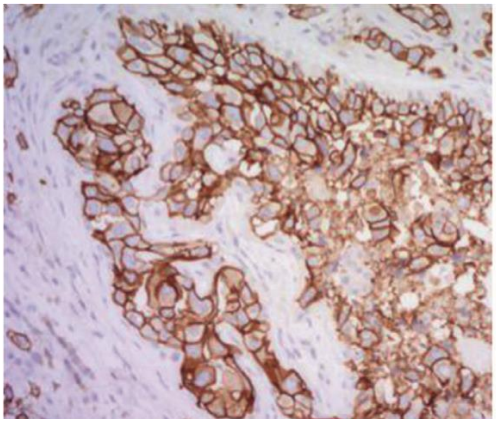

«Человек, преодолевающий препятствие». Препарат К. В. Конышева

Иммуногистохимическое исследование, Ув. 400. Источник фото справа: hr-portal.ru

ИНФОРМАЦИЯ ОБ АВТОРЕ

Сергей Владимирович Сазонов – выпускник Свердловского государственного медицинского института (1987), заведующий кафедрой гистологии ФГБОУ ВО УГМУ Минздрава России (1998), доктор медицинских наук (1999), профессор (2001), заслуженный работник высшей школы Российской Федерации (2021).

Автор 545 научных публикаций, 12 монографий, 46 патентов, 2 медицинских технологий, 9 клинических рекомендаций для врачей.

Автор выражает благодарность за помощь в подготовке учебника доценту, кандидату биологических наук О. Ю. Бересневой

Рисунок на обложке: «Don`t worry, be happy!» от кафедры гистологии УГМУ – гистологический препарат придатка яичка, окраска гематоксилином и эозином

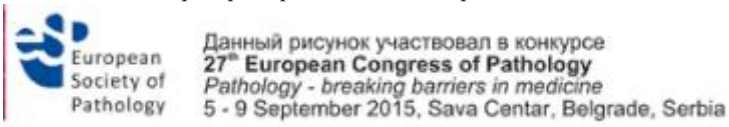

Учебное издание

Сазонов Сергей Владимирович

Частная гистология

Учебник для студентов медицинских вузов

Корректор И. Ю. Бралкова
Дизайн, верстка ООО «Мегапринт»

Подписано в печать 30.05.2023. Формат 70×100 1/16.
Бумага офсетная. Цифровая печать. Усл. печ. л. 47,1.
Уч.-изд. л. 15,7. Тираж 500 экз.

Уральский государственный медицинский университет
620028, Екатеринбург, ул. Репина, 3
E-mail: usma@usma.ru

Отпечатано в ООО «Издательство УМЦ УПИ»
620062, Екатеринбург, ул. Гагарина, 35а, оф. 2
Тел.: +7 (343) 362-91-16
E-mail: 3629116@mail.ru

9 785001 680048