


Федеральное государственное бюджетное образовательное учреждение высшего
образования
УРАЛЬСКИЙ ГОСУДАРСТВЕННЫЙ МЕДИЦИНСКИЙ УНИВЕРСИТЕТ
МИНИСТЕРСТВА ЗДРАВООХРАНЕНИЯ РОССИЙСКОЙ ФЕДЕРАЦИИ

Кафедра хирургических болезней и сердечно – сосудистой хирургии


Утверждаю
Заведующий кафедрой
Чернышев С.А.
31 августа 2018 г.

Методические указания к практическим занятиям

Дифференциальная диагностика механической желтухи.

Специальность «лечебное дело» 31.05.01.

Уровень высшего образования специалитет

Квалификация «врач – лечебник»

**Екатеринбург
2018**

УДК 617.55

ББК

Хирургические болезни. Учебно - методическое пособие/ Под редакцией Чернядьев С.А. – Екатеринбург,2018. –41с.

В настоящем издании предлагаемом образовательным стандартом, в соответствии со специальностью 31.05.01. «лечебное дело», квалификации врач – лечебник, представлены современные принципы дифференциальной диагностики механической желтухи.

Рекомендации предназначены для студентов 4,5,6 курсов медицинских ВУЗов, обучающихся по специальности лечебное дело

Составители:

Е.Н. Родионов – ассистент кафедры

А.А.Ушаков – доцент кафедры

С.А.Чернядьев – профессор кафедры, зав.кафедрой.

Ответственный редактор:

ФГБОУ ВО УГМУ МЗ РФ, 2018г.

ISBN

Содержание.

Определение, классификация желтухи-----	6
Этиология механической желтухи-----	7
Патогенез механической желтухи-----	8
Основные клинические синдромы-----	9
Осложнения механической желтухи-----	10
Диагностика механической желтухи-----	11
Дифференциальная диагностика механической желтухи-----	19
Лечение механической желтухи-----	24
Список литературы-----	39

Методическое указание.

ЦЕЛИ ЗАНЯТИЯ: Ознакомиться с понятием механической желтухи. Изучить этиологию, патогенез, классификацию.

Изучить клиническую картину, диагностику, дифференциальную диагностику, тактику и основные методы хирургического лечения

ЗАДАЧИ ЗАНЯТИЯ:

Студент должен знать:

Ознакомиться с общей симптоматологией, диагностикой, основными принципами хирургического лечения

Изучить клинику и основные методы лечения

Ознакомиться с понятием дифференциальной диагностики, а также особенности оперативной техники

Студент должен уметь:

оценить результаты клинического обследования пациента
обосновать и сформулировать полный клинический диагноз
разработать рекомендации пациенту

обосновать выбор способа хирургического лечения у пациента

Компетенции, формируемые в процессе самостоятельной работы на кафедре:

<i>шифр</i>	Содержание компетенции	знать	уметь	владеть
1	2	3	4	5
<i>ОК-1,</i>	Способность к абстрактному мышлению, анализу, синтезу.	-	-	-
<i>ОК-4</i>	Способности действовать в нестандартных ситуациях, нести социальную и этическую ответственность за принятые решения	-	-	-
<i>ОПК-4</i>	способности и готовности реализовать этические и деонтологические принципы в профессиональной деятельности,	Особенности этики и деонтологии	Установить контакт с пациентом и его родственниками	Принципами медицинской этики и деонтологии при общении с пациентом и его родственниками
<i>ОПК-6</i>	готовности к ведению медицинской документации,	Медицинскую документацию: - история болезни (амбулаторная карта);	На основании проведения исследования органов пищеварения оформить фрагмент истории болезни	-
<i>ОПК-8</i>	готовности к медицинскому применению лекарственных препаратов и иных веществ и их комбинаций при решении профессиональных задач,	Фармакологическое группы препаратов, показания, противопоказания к назначению	Назначать медикаменты согласно современным клиническим рекомендациям	Фармакологическим и группами препаратов, их совместимость, показания к назначению
<i>ОПК-9</i>	способности к оценке морфофункциональных, физиологических состояний и патологических процессов в организме человека для решения	Анатомо-физиологические особенности органов организма человека	Провести исследование организма человека в целом по системам	Методикой исследования организма человека по системам

	профессиональных задач,			
<i>ОПК-11</i>	готовности к применению медицинских изделий, предусмотренных порядками оказания медицинской помощи	Назначение и правила использования хирургического инструментария	Использовать хирургический инструментарий на практике	Техникой использования инструментов в хирургии
<i>ПК-5</i>	готовности к сбору и анализу жалоб пациента, данных его анамнеза, результатов осмотра, лабораторных, инструментальных, патолого-анатомических и иных исследований в целях распознавания состояния или установления факта наличия или отсутствия заболевания,	Методику исследования	Провести исследование по системам, выявить симптомы поражения	Методикой исследования организма человека
<i>ПК-6</i>	способности к определению у пациента основных патологических состояний, симптомов, синдромов заболеваний, нозологических форм в соответствии с Международной статистической классификацией болезней и проблем, связанных со здоровьем, X пересмотра,	Международную классификацию болезней 10 пересмотра (МКБ - 10)	Применять на практике знания нозологических форм и способов их кодировки в МКБ - 10	Знаниями по кодированию наиболее часто встречающихся хирургических болезней по МКБ 10
<i>ПК-7</i>	готовности к проведению экспертизы временной нетрудоспособности, участию в проведении медико-социальной экспертизы, констатации биологической смерти человека,	Экспертизу временной нетрудоспособности, констатацию биологической смерти	Провести экспертизу временной нетрудоспособности, биологической смерит	Проведением временной нетрудоспособности, констатацией биологической смерти
<i>ПК-8</i>	способности к определению тактики ведения пациентов с различными нозологическими формами,	тактику ведения пациентов с хирургическими заболеваниями	Определить тактику при заболеваниях	Тактикой ведения пациентов с различными заболеваниями
<i>ПК-10</i>	готовности к оказанию медицинской помощи при внезапных острых заболеваниях, состояниях, обострении хронических заболеваний, не сопровождающихся угрозой жизни пациента и не требующих экстренной медицинской помощи,	Правила и методы оказания первой медицинской помощи при неотложных ситуациях	Применять на практике оказание медицинской помощи	Оказанием первой медицинской помощи
<i>ПК-11</i>	готовности к участию в оказании скорой медицинской помощи при состояниях, требующих срочного медицинского вмешательства,	Правила оказания скорой медицинской помощи	Оказывать скорую медицинскую помощь	Правилами оказания скорой медицинской помощи
<i>ПК-20</i>	готовности к анализу и публичному представлению медицинской информации на основе доказательной медицины	Принципы работы с научно-медицинской литературой по теме занятия.	Получать и представлять дополнительную информацию по теме занятия.	-

ПРОДОЛЖИТЕЛЬНОСТЬ ЗАНЯТИЯ В АКАДЕМИЧЕСКИХ ЧАСАХ: 4 часа - 180 мин.

ОПРЕДЕЛЕНИЕ, КЛАССИФИКАЦИЯ ЖЕЛТУХИ

Желтуха — это синдром, характеризующийся желтушным окрашиванием кожных покровов, слизистых оболочек и склер, обусловленный повышенным накоплением билирубина в сыворотке крови, а также в других жидкостях и тканях организма.

Выявление желтухи не представляет трудностей, т. к. это хорошо заметный признак, обращающий на себя внимание не только медицинских работников, но и самого больного и окружающих его. Всегда значительно сложнее выяснить ее причину, т. к. желтуха наблюдается при многих как инфекционных, так и неинфекционных заболеваниях. Часто больные с механической желтухой ошибочно госпитализируются в инфекционный стационар с подозрением на инфекционный характер, что приводит к запоздальной диагностике и упущению времени для оптимального вмешательства.

В зависимости от первичной локализации патологического процесса, приводящего к развитию желтухи, и механизма возникновения выделяют следующие виды желтухи:

- **Надпеченочная или гемолитическая желтуха** — вызвана главным образом повышенной продукцией билирубина в связи с усилением распада эритроцитов и реже при нарушении плазменного транспорта билирубина. К ней относятся различные типы гемолитической желтухи — врожденные дефекты эритроцитов, аутоиммунные гемолитические желтухи, ассоциированные с В12- (фолиево-) дефицитной анемией, рассасывающиеся массивные гематомы, инфаркты, различного рода интоксикации, отравления. Повышенный гемолиз независимо от его этиологии всегда приводит к характерной клинической триаде: анемия, желтуха с лимонным оттенком, спленомегалия.

- **Печеночная или паренхиматозная желтуха** — обусловлена поражением гепатоцитов и/или холангиол. По ведущему механизму можно выделить несколько вариантов печеночных желтух. Она может быть связана с нарушением экскреции и захвата билирубина, регургитацией билирубина. Это наблюдается при остром и хроническом гепатитах, гепатозе, циррозе печени (*печеночно-клеточная желтуха*). В других случаях нарушаются экскреция билирубина и регургитация его. Подобный тип отмечается при холестатическом гепатите, первичном билиарном циррозе печени, идиопатическом доброкачественном возвратном холестазае, при печеночно-клеточных поражениях (*холестатическая печеночная желтуха*). В основе желтух может лежать нарушение конъюгации и захвата билирубина. Это отмечается при энзимопатической желтухе при синдромах Жильбера, Криг-

лера-Найяра. Печеночная желтуха может быть связана с нарушением экскреции билирубина, например при синдромах Дабина-Джонсона и Ротора.

• **Механическая или обтурационная желтуха** — осложнение патологических процессов, нарушающих отток желчи на различных уровнях желчевыводящих протоков.

ЭТИОЛОГИЯ МЕХАНИЧЕСКОЙ ЖЕЛТУХИ

Механическая желтуха вызывается нарушением оттока желчи из печени в двенадцатиперстную кишку. На всем пути оттока желчи может возникнуть препятствие в связи с закупоркой изнутри или сдавлением снаружи. *Чаще всего*, причиной механической желтухи бывают камни в желчных протоках (50 %) и новообразования (40 %) в протоках, большом дуоденальном соске, поджелудочной железе, желчном пузыре. Механическая желтуха может быть вызвана и другими причинами (10 %): стенозом большого дуоденального соска (БДС), стриктурой протоков, атрезией желчевыводящих путей, холангитом, панкреатитом, опухолями печени.

В настоящее время *причины механической желтухи* изучены достаточно хорошо. По этиологическому принципу они могут быть объединены в несколько *основных групп*:

1. Пороки развития:

- атрезии желчевыводящих путей;
- гипоплазия желчных ходов;
- кисты холедоха;
- дивертикулы двенадцатиперстной кишки, расположенные вблизи БДС.

2. Доброкачественные заболевания желчных путей:

- желчнокаменная болезнь, осложненная холангиолитиазом;
- вколоченные камни БДС;
- стриктуры желчных протоков;
- стеноз БДС.

3. Воспалительные заболевания:

- острый холецистит с перипроцессом;
- холангит;
- панкреатит (острый или хронический индуративный);
- киста головки поджелудочной железы со сдавлением холедоха;
- острый папиллит.

4. Опухоли:

- рак печеночных и общего желчного протоков;
- рак БДС;
- рак головки поджелудочной железы;
- метастазы и лимфомы в воротах печени;
- папилломатоз желчных ходов.

5. Паразитарные заболевания печени и желчных протоков.

- эхинококкоз или альвеококкоз в области ворот печени.

ПАТОГЕНЕЗ МЕХАНИЧЕСКОЙ ЖЕЛТУХИ

Механическое препятствие оттоку желчи приводит к застою (внепеченочный вторичный холестаз) и повышению давления желчи выше 270 мм вод. ст., расширению и разрыву желчных капилляров и поступлению желчи в кровь или через лимфатические пути. Появление желчи в крови обуславливает прямую гипербилирубинемию (увеличение содержания конъюгированного билирубина), гиперхолестеринемию, развитие холемического синдрома в связи с циркуляцией в крови желчных кислот, билирубинурию (окраска мочи — «цвет пива») и наличие желчных кислот в моче. Непоступление желчи в кишечник из-за механического препятствия в желчевыводящих путях приводит к тому, что не образуется и, следовательно, не выделяется стеркобилин с калом (обесцвеченный, ахоличный кал).

В первые дни возникновения механической желтухи наблюдается подъем уровня активности аминотрансфераз. Это объясняется кратковременным (3–5 суток) увеличением проницаемости мембран гепатоцитов и выходом из них индикаторных ферментов.

Гипербилирубинемия при механической желтухе характеризуется повышением в крови, преимущественно, связанного билирубина и в меньшей степени неконъюгированного. Поскольку при механической желтухе в первое время после развития обтурации желчных протоков функция печени нарушается незначительно, то экскреция желчи гепатоцитом продолжается. Выделяющийся в просвет желчных ходов вместе с желчью билирубин всасывается через их стенку и попадает в пространства Диссе через коммуникации в желчных капиллярах. Из пространства Диссе по лимфатической системе билирубин поступает в кровь. Более длительное повышение давления в желчных ходах приводит к нарушению функции клеток печени, и возникает парахолия (возврат билирубина из гепатоцита в кровь). По мере ухудшения функции гепатоцитов страдает также функция захвата билирубина, и в крови возрастает количество неконъюгированного

билирубина. В этот период могут наблюдаться некрозы гепатоцитов, в связи с чем в крови снова увеличивается активность аминотрансфераз.

ОСНОВНЫЕ КЛИНИЧЕСКИЕ СИНДРОМЫ

1. Желтуха — ярко выраженный клинический симптом, проявляющихся пожелтением мочи, слизистых оболочек и глазных склер. В желтый цвет окрашиваются все ткани, экссудаты и трансудаты. Не меняют свой цвет только слюна, слезы и желудочный сок. Желтое окрашивание связано с накоплением в коже, слизистых оболочках и других тканях пигмента билирубина вследствие его повышенного содержания в крови. У пациентов с анемией и светлой кожей желтуху обнаруживают раньше, в то время как у смуглых больных она дольше остается незамеченной. Осмотр необходимо проводить в хорошо освещенном помещении, лучше при дневном свете.

2. Холестаза — синдром, характеризующийся нарушением или полным прекращением выделения в кишечник всех или отдельных компонентов желчи, накоплением их в протоках и возможным попаданием в кровь. Проявляется биохимическими маркерами холестаза, синдромами холемии и ахолии.

1) **Биохимические маркеры холестаза:** повышение в крови прямого билирубина, холестерина, липопротеинов, фосфолипидов, холатов, а также повышением активности экскреторных ферментов: щелочной фосфатазы, гамма-глутамил-транспептидазы, лейцин-амино-пептидазы, 5-нуклеотидазы.

2) **Холемия** возникает при попадании желчных кислот в кровь. Она характеризуется *брадикардией и снижением артериального давления* при действии желчных кислот на рецепторы и центр блуждающего нерва, синусовый узел сердца и кровеносные сосуды (нарушение синтеза АТФ и ослабление мышечных сокращений). Токсическое действие желчных кислот на ЦНС проявляется в виде *астено-вегетативных расстройств*: раздражительности, сменяющейся депрессией, сонливостью днем и бессонницей ночью, головной болью, повышенной утомляемостью. Раздражение чувствительных нервных окончаний кожи желчными кислотами приводит к **кожному зуду**. Появление желчных кислот в моче приводит к уменьшению поверхностного натяжения, и ее вспениванию (*пивная моча*). Увеличение содержания желчных кислот в крови может вызвать гемолиз эритроцитов, гемолитическая желтуха связана с нарушением (снижением) осмотической стойкости эритроцитов, лейкоцитоз, снижение свертывания крови, повышение проницаемости мембран и развитие воспалительного процесса (печеночный некроз, острый панкреатит).

3) **Ахолия** — синдром, обусловленный непоступлением желчи в кишечник при обтурации желчевыводящих путей. При этом наблюдается расстройство кишечного пищеварения. Вследствие отсутствия в кишке желчных ки-

слот не активируется липаза, не эмульгируются жиры, не образуются растворимые комплексы желчных кислот с жирными кислотами, в связи с чем 60–70 % жиров не переваривается, не всасывается и удаляется из организма вместе с калом (*стеаторея*). Нарушается проникновение ферментов в пищевую комок и переваривание белков, что приводит к *креаторее*. Нарушается всасывание жирорастворимых витаминов (ретинола, токоферола, филлохинона), что приводит к развитию авитаминозов. Без филлохинона (витамин К1) не образуется протромбин, *снижается свертывания крови*, что обуславливает повышенную кровоточивость. Утрачивается бактерицидное действие желчи, что приводит к *дисбактериозу*. Отсутствие желчных кислот приводит к нарушению моторики кишечника: ослабляются тонус и перистальтика кишечника, появляется запор. Однако последний нередко сменяется поносом в связи с усилением гнилостных и бродильных процессов в кишечнике и снижением бактерицидных свойств желчи. Кал *обесцвечен*, т.к. при ахолии не образуется стеркобелин, который исчезает и из мочи.

3. Дисхолия — это синдром, при котором желчь приобретает литогенные свойства.

ОСЛОЖНЕНИЯ МЕХАНИЧЕСКОЙ ЖЕЛТУХИ

Структурные нарушения в печени и холемия ведут к образованию в организме токсических веществ и накоплению аммиака, фенолов, ацетона, ацетальдегида, индола, скатола и др. Нарушается антитоксическая функция печени и токсические вещества проявляют свое вредное воздействие на все органы и системы, что выражается в *синдроме эндотоксемии*. Развивается микрососудистый тромбоз в почках с констрикцией их резистивных сосудов и нарастанием функциональных нарушений. В крови нарастает уровень мочевины и креатинина, усиливаются нарушения антитоксической функции печени и энтерогепатической циркуляции желчи. Гепатоциты истощаются и дегенерируют.

Функция нефрона падает, и все это ведет к развитию *печеночно-почечного синдрома* у больных с механической желтухой. Токсические вещества проникают через гематоэнцефалический барьер, что проявляется *печеночной энцефалопатией*. Прямые токсические воздействия на нервные волокна ведут к нарушениям нервно-мышечной проводимости, что вызывает брадикардию. Развиваются тромбогеморрагические изменения в связи с внутрисосудистой коагуляцией — синдром диссеминированного внутрисосудистого свертывания (*ДВС-синдром*).

Желчные кислоты, как поверхностно активные вещества, изменяют легочной сурфактант (субмикроскопическая выстилка альвеол), что нару-

шает проницаемость альвеол. Все это ведет к нарушению транспорта кислорода, нарастанию *гипоксии*.

Длительное пребывание в состоянии желтухи приводит к таким изменениям в органах и системах, что восстановление нормального оттока желчи оперативным путем может не прервать порочный круг и *прогрессирование печеночно-почечной недостаточности*, что является самой частой *причиной летальных исходов* у такой категории больных.

ДИАГНОСТИКА МЕХАНИЧЕСКОЙ ЖЕЛТУХИ

Диагностика механической желтухи включает 2 *основополагающих момента*: подтверждение обтурационного характера желтухи и определение конкретной причины нарушения проходимости желчевыводящих путей.

Диагностика механической желтухи основана на данных *анамнеза, клинической картины и инструментальных методов обследования*.

1. Ультразвуковые методы исследования

А. Классическое трансабдоминальное УЗИ

УЗИ играет роль скрининг-метода (отсеивающего фактора) в дифференциальной диагностике печеночной и подпеченочной желтух и должно выполняться первым из инструментальных методов исследования. При указании на диффузное поражение печени и неизмененных желчных протоках наиболее вероятно печеночная желтуха, причины которой могут быть определены с помощью биопсии печени.

Важнейшие достоинства метода:

- Скрининговый характер, неинвазивность, отсутствие осложнений.
- Возможность использования при любой степени тяжести состояния пациента и во время беременности.
- Одновременная оценка состояния желчных протоков и других анатомических структур (печени, поджелудочной железы, забрюшинного пространства).
- Возможность ультразвукового наведения при пункционных методах декомпрессии и биопсии.
- Объективный выбор метода декомпрессии желчевыводящих путей.

Ультразвуковыми критериями обтурационного характера желту-

хи являются:

- Увеличение диаметра холедоха более 8 мм, а внутривнутрипеченочных протоков более 4 мм.
- Утолщение стенки холедоха и взвесь в его просвете (холангит).
- Увеличение и деформация желчного пузыря, неоднородное содержимое, мелкие конкременты, визуализация камня в протоке.
- Визуализации патологии головки поджелудочной железы.
- Визуализация патологии БДС — сложно.

Традиционное УЗИ позволяет выявить причину механической желтухи не более чем в 75 % случаев

Б. Эндосонография

В настоящее время разработана эндоскопическая ультрасонография, один из наиболее информативных эндоскопических методов в исследовании панкреатобилиарной зоны. Это исследование является наиболее точным методом для визуализации дистальных желчных протоков и головки поджелудочной железы. Однако необходимо специальное оборудование, исследование занимает много времени.

Возможности эндосонографии при механической желтухе:

- Точно диагностировать холедохолитиаз у больных с отрицательными данными традиционного УЗИ (желчные протоки не расширены, камней в просвете нет), а также обоснованно отвергать предположение о наличии камней в желчных протоках. Это позволяет либо избежать ненужных, дорогостоящих ЭРХПГ, либо, наоборот, обоснованно выполнять малоинвазивные эндоскопические вмешательства на желчных протоках при эндосонографически диагностированных заболеваниях.

- Точно диагностировать такие патологические изменения поджелудочной железы при хроническом панкреатите как кисты (особенно менее 3 см), камни панкреатического протока, дилатацию панкреатического протока, не прибегая к рентгеноконтрастным методам обследования (КТ и ЭРХПГ), и, соответственно, обоснованно формулировать показания к выполнению эндоскопических или хирургических вмешательств на поджелудочной железе или же определять необходимость исключительно консервативного лечения.

- Неинвазивно диагностировать интраампулярные доброкачественные и злокачественные опухоли БДС и уже на ранних стадиях заболевания определять показания к радикальному оперативному лечению

2. Эндоскопические методы исследования

При отсутствии существенных причин, объясняющих желтуху, или при расширении желчных протоков вслед за УЗИ проводят фиброэзофагогастродуоденоскопию (ФГДС). С помощью нее определяется патология верхних отделов ЖКТ: варикозное расширение вен пищевода, опухоли желудка, патологию большого дуоденального сосочка (БДС), деформации двенадцатиперстной кишки вследствие сдавления извне. При этом возможно провести биопсию подозрительного на рак участка. Кроме того, оценивается техническая возможность проведения ЭРХПГ.

3. Рентгенконтрастные методы

Методы, позволяющие визуализировать желчные протоки с помощью их контрастирования. Сюда относятся два основных метода: эндоскопическая ретроградная холангиопанкреатография (ЭРХПГ) и чрезкожная чрезпеченочная холангиография (ЧЧХГ).

1) Эндоскопическая ретроградная холангиопанкреатикография (ЭРХПГ)

Диагностическая ЭРХПГ представляет собой ретроградное контрастирование желчных протоков и протока поджелудочной железы, осуществляемое через большой дуоденальный (фатеров) сосочек (или иногда через малый дуоденальный сосочек). Наряду с возможностью контрастирования желчных протоков метод позволяет визуально оценить состояние желудка и 12-типерстной кишки, большого дуоденального сосочка и периампулярной области, а также констатировать факт поступления жёлчи в просвет кишки. Кроме того, при проведении ЭРХПГ есть возможность взять материал для биопсии из патологически измененного сосочка двенадцатиперстной кишки

и из стенозированных участков желчных протоков, а также произвести соскоб слизистой оболочки для цитологического исследования. Инвазивные методы исследования, связанные с прямым или ретроградным контрастированием желчевыводящих путей, позволяют определить уровень обтурации, но не позволяют судить о характере и распространенности патологического процесса на окружающие органы и ткани, что особенно актуально у пациентов с подозрением на опухолевую обтурацию.

Методика ЭРХПГ

Для проведения ЭРХПГ требуется дуоденоскоп — эндоскоп, оснащенный боковой оптикой для создания оптимальных условий для манипуляции на БДС (находится на задне-внутренней стенке нисходящего отдела

12-перстной кишки, поэтому трудно визуализируется торцевыми эндоскопами) и канюля для введения контраста через БДС в желчные и панкреатические протоки.

ЭРХПГ является процедурой непростой, инвазивной, требует специальных навыков эндоскописта, может занимать продолжительное время и часто плохо переносится пациентами. Поэтому перед проведением ЭРХПГ больным необходимо провести медикаментозную подготовку, от которой во многом зависит успех исследования. Цель премедикации — снижение болевых ощущений, уменьшение секреции, расслабление сфинктера Одди

и создание гипотонии 12-перстной кишки. Для этого используются наркотические (промедол), спазмолитические и антисекреторные (атропин, метацин), седативные (седуксен, реланиум) препараты. В последнее время появились сведения о применении препарата **Дицетел**, селективно блокирующий кальциевые каналы клеток гладкой мускулатуры кишечника и желчевыводящих путей. Он обладает комплексным воздействием: снимает спазм, уменьшает двигательную активность, оказывает обезболивающее действие, избирательно расслабляет сфинктер Одди.

ЭРХПГ выполняется в рентген-кабинете. Врач вводит дуоденоскоп в 12-перстную кишку и визуализирует БДС. После этого осуществляет канюляцию БДС и введение рентгеноконтрастного вещества в протоки. При этом осуществляется рентгеноскопия и визуализация на экране электронно-оптического преобразователя состояния контрастированных протоков.

Противопоказания и ограничения

Проведение ЭРХПГ *противопоказано* при:

- 1) остром панкреатите;
- 2) остром инфаркте миокарда, инсульте, гипертоническом кризе, недостаточности кровообращения и у других тяжелых больных;
- 3) непереносимости препаратов йода.

Применение ЭРХПГ ограничено после перенесенной ранее операции на желудке, когда большой дуоденальный сосочек (БДС) недоступен для эндоскопических манипуляций, расположении БДС в полости крупных дивертикулов, технически непреодолимом препятствии в выходном отделе общего желчного протока (стриктура, конкремент, опухоль). В целом не удается получить информацию о состоянии желчевыводящих протоков при ЭРХПГ у 10–15 % пациентов с холедохолитиазом , что требует применения других диагностических методов

Осложнения ЭРХПГ

Инвазивные диагностические методы, связанные с контрастированием желчевыводящих путей, обладают операционным риском и небезопасны в плане развития осложнений, которые встречаются в 3–10 % наблюдений. Наиболее часто встречающимися осложнениями диагностической и лечебной ЭРХПГ являются развитие острого панкреатита (2–7 %) и холангит (1–2 %). Кровотечение и перфорация двенадцатиперстной кишки редко возникают при диагностической ЭРХПГ, но характерны для лечебной ЭРХПГ при выполнении папиллотомии (около 1 %).

2) Чрескожная чреспеченочная холангиография (ЧЧХГ)

Для пункции внутрипеченочных желчных протоков применяются специальные тонкие иглы, конструкция которых позволяет избежать свойственных для этого исследования осложнений (крово- и желчеистечения в брюшную полость). Если у больного расширены внутрипеченочные желчные протоки, чрескожная чреспеченочная холангиография позволяет получить информацию об их состоянии более чем в 90 % случаев, при отсутствии расширения — в 60 % случаев.

При помощи ЧЧХГ желчные протоки выявляют в направлении физиологического тока желчи в отличие от ЭРХПГ, поэтому видна локализация и протяженность обструкции. Использование тонкой иглы «Chiba» диаметром 0,7 мм позволяет пунктировать расширенные печеночные протоки и получать информацию о состоянии вне- и внутрипеченочных желчных протоков, когда неинвазивные методы не дают четких диагностических критериев. Иногда ЧЧХГ дополняет ЭРХПГ.

Для пункции оптимальной является точка в 8–9 межреберье по среднеаксилярной линии. После обработки кожи и инфильтрации новокаином брюшной стенки при задержанном дыхании игла вводится на глубину 10–12 см по направлению к XI–XII грудному позвонку. Направление и ход иглы контролируют на экране телевизора. Положение иглы при уколе – горизонтальное. После установки конца иглы приблизительно на расстоянии 2 см справа от позвоночника, иглу начинают медленно извлекать. С помощью шприца создается отрицательное давление. При появлении желчи кончик иглы находится в просвете желчного протока. После декомпрессии заполняют желчное дерево водорастворимым контрастным веществом (40–60 мл) и выполняют рентгеноскопию.

Более безопасным является метод пунктирования желчных протоков под контролем УЗИ, особенно в условиях трехмерной реконструкции в реальном времени (4D-УЗИ).

Показания к ЧЧХГ:

- Дифференциальный диагноз холестаза при расширенных желчных протоках и неэффективности ЭРХПГ (чаще всего при «низком» блоке холедоха);

- Подозрение на аномалию желчных протоков в детском возрасте;
- Экстрапеченочный холестаз при билиодигестивных анастомозах.

Противопоказания:

- Аллергия к контрастным веществам.
- Общее тяжелое состояние.
- Нарушение свертывающей системы (ПТИ менее 50 % тромбоциты менее $50 \cdot 10^9$ /л).

- Печеночно-почечная недостаточность, асцит.
- Гемангиомы правой доли печени.
- Интерпозиция кишки между печенью и передней брюшной стенкой.

Осложнения:

- Желчный перитонит.
- Кровотечение в брюшную полость.
- Гемобилия — попадание крови в желчные протоки по градиенту давления (проявляется болью в правом подреберье, клиникой механической желтухи и кровотечения из верхних отделов ЖКТ).
 - Образование свищей между желчными протоками и сосудами печени с проникновением бактерий из желчной системы в кровеносное русло и развитие септицемии (рисунок 9).

3) Контрастирование через желчный пузырь (фистулохолецисто-холангиография)

Один из распространенных способов контрастирования билиарного дерева — использование холецистостомы, наложенной прямым (хирургическим) путем либо пункционным под контролем УЗИ или лапароскопии. Необходимое условие для выполнения подобного исследования — проходимость пузырного потока. Об этом, как правило, свидетельствует поступающая по дренажу желчь. Чаще всего, необходимость наружного дренирования желчного пузыря возникает при сочетании механической желтухи

с острым деструктивным холециститом или при опухолях головки поджелудочной железы (дистального отдела протоков), когда крайне тяжелое состояние больного не позволяет выполнить паллиативное или радикальное вмешательство традиционным образом.

4. Компьютерная томография (КТ)

и магнитно-резонансная томография (МРТ)

При наличии обоснованного подозрения на рак поджелудочной железы проводят КТ с контрастным усилением. Высокую значимость имеет КТ, позволяющая наряду с выявлением дилатации протоков и причины их обструкции выполнить прицельную биопсию или декомпрессионное вмешательство. В отличие от УЗИ диагностические способности метода не снижаются при метеоризме, асците, ожирении.

В последние годы широкое распространение приобретает *магнитно-резонансная холангиопанкреатография (МРХПГ)*, обладающая высокой точностью в диагностике причин механической желтухи, особенно в оценке характера и протяженности стриктур желчных путей, а также внутрипротоковых образований. Вместе с тем этот метод лишен пункционно-дренажных лечебных возможностей (рисунок 10).

4. Радиоизотопная сцинтиграфия

Метод изучения распределения радионуклидов, селективно поглощаемых печенью, с целью оценки ее структуры. Сканирование позволяет выявить внутриспеченочные дефекты накопления.

Причины внутриспеченочных дефектов накопления:

- Опухоли доброкачественные и злокачественные (первичные, метастатические).
- Абсцессы (гнойные, амебные, туберкулезные).
- Кисты (солитарные, поликистоз, эхинококкоз).
- Другие причины (цирроз, очаговая узловатая гиперплазия, острый гепатит, амилоидоз).

Различные очаговые поражения выявляются на сцинтиграммах в виде зон резкого понижения накопления радионуклидов, что выглядит на черно-белых сцинтиграммах как фокусы с неровным контуром, редкой штриховкой или без нее или области резкого изменения цвета штрихов.

6. Лапароскопия

При необходимости применяют лапароскопию с прицельной биопсией, если перечисленные диагностические мероприятия оказались недоста-

точными для постановки диагноза, в основном для подтверждения опухолевого процесса (первичного или метастатического) в гепатодуоденальной области. Цель исследования — определение операбельности злокачественной опухоли и прицельная биопсия.

Во время лапароскопии, выполняемой с целью дифференциальной диагностики острых воспалительных заболеваний брюшной полости может быть произведена холецистохолангиография, холедохотомия с интраоперационной холангиографией и последующим осуществлением декомпрессии желчных протоков путем литоэкстракции и наружного дренирования, стентирования.

7. Интраоперационное исследование желчных протоков

Чаще всего, необходимость в этом возникает при экстренных и срочных оперативных вмешательствах (реже плановых) на желчном пузыре у пациентов с высокой вероятностью холедохолитиаза при невозможности выполнения ЭРХПГ и ЧЧХГ. К этой группе относят *пациентов* с обнаруженными при УЗИ расширенными желчными протоками или множественными мелкими конкрементами в пузыре при наличии в анамнезе даже кратковременной желтухи, следующей за приступом острых болей в правом подреберье или биохимических маркеров холестаза без клинических признаков желтухи.

К *методам интраоперационного обследования желчевыводящих путей* относят:

- пальпацию холедоха в области печеночно-двенадцатиперстной связи, измерение диаметра холедоха;
- зондирование через холедохотомическое отверстие с помощью пластмассовых, металлических и других зондов;
- интраоперационную холангиографию с введением контраста через культю пузырного протока или холедохотомическое отверстие ;
 - холедохоскопию (исследование с помощью специальных миниатюрных эндоскопов);
 - интраоперационное УЗИ;
 - трансиллюминацию (просвечивание холедоха с помощью специальных ламп) — редко.

ИФФЕРЕНЦИАЛЬНАЯ ДИАГНОСТИКА МЕХАНИЧЕСКОЙ ЖЕЛТУХИ

В первую очередь, механическую желтуху следует отличать от желтух другой этиологии (гемолитической и паренхиматозной.) Этому помогают клинические, инструментальные и лабораторные методы (таблица 1).

Таблица 1 — Дифференциальная диагностика желтух

Показатели	Гемолитическая	Паренхиматозная	Механическая
Анамнез	Появление желтухи в детском возрасте, подобные заболевания у родственников, усиление желтухи после пребывания на холоде	Контакт с токсическими веществами, злоупотребление алкоголем, контакт с больными желтухой, инфекционными заболеваниями (мононуклеоз), инъекции, гемотрансфузии	Приступы болей в правом подреберье, нередко сопровождающиеся желтухой, операции на желчных путях, снижение веса
Тип развития	Быстрый, с анемией, иногда лихорадка, озноб	Начало постепенное после периода тошноты и потери аппетита	Быстрое прогрессирование после приступа болей при обтурации камнем. Постепенное развитие при новообразовании

Окончание таблицы 1

Показатели	Гемолитическая	Паренхиматозная	Механическая
Окраска кожи	Бледно-желтая с лимонным оттенком	Оранжевая, желтая	Зеленый оттенок желтухи, желто-серый
Интенсивность желтухи	Небольшая	Умеренно-выраженная	От умеренно выраженной до резкой
Кожный зуд	Отсутствует	Неустойчивый	Устойчивый
Тяжесть в области печени	Нет	Часто в ранней стадии болезни	Редко, исключая острый холецистит
Размер печени	Нормальный, могут быть умеренное увеличение	Увеличена нормальная или уменьшена	Нормальная или увеличена
Боли в области печени, правом подреберье	Нет	Редко	Часто
Размеры селезенки	Увеличена	Часто увеличена	Обычно не увеличена
Цвет мочи	Нормальный. Может быть темный при высокой уробилирубинурии	Темный (наличие связанного билирубина)	Темный (наличие связанного билирубина)
Содержание уробилина в моче	Резко повышен	Может отсутствовать короткий период, в дальнейшем чрезмерно или умеренно повышен	Отсутствует при полной обтурации

Цвет кала	Нормальный или темный (повышено содержание стеркобилина)	Бледный (снижен стеркобилин, повышено количество жира)	Ахоличный (нет стеркобилина, повышено количество жира)
Функциональные пробы печени	Повышенное содержание свободного билирубина в крови, осадочные пробы отрицательные, активность щелочной фосфатазы не изменена	Повышено содержание связанного и свободного билирубина. Активность щелочной фосфатазы иногда повышена, повышение активности трансаминаз. Осадочные пробы положительны. Повышен коэффициент «железо/медь» сыворотки	Высокое содержание связанного билирубина в крови. Повышение активности щелочной фосфатазы. Положительная проба Иргля, осадочные пробы отрицательные
Специальные тесты	Тесты гемолиза положительные. Реакция Кумбса. Определение резистентности эритроцитов. Выявление тепловых и холодных антител в сыворотке. Определение гаптоглобина. Электрофорез гемоглобина	Биопсия печени, лапароскопия. Радиоизотопное исследование с бенгальским розовым или коллоидным золотом, бромсульфалеиновая проба	Рентгенологическое исследование ЖКТ и желчных путей. Лапароскопия. Биопсия печени. ФГДС, ЭРХПГ, ЧЧХГ. Сканирование печени. Определение ферментов (амилаза) крови и мочи

Особенности клинической картины при некоторых заболеваниях

1. Пороки развития: встречаются в детском возрасте, желтуха с рождения, при отсутствии хирургического лечения умирают от билиарного цирроза печени.

2. ЖКБ — холедохолитиаз: в анамнезе — указание на обнаружение конкрементов в желчном пузыре, приступы желчной колики. До развития желтухи — боль в правом подреберье с типичной иррадиацией, диспепсия, потемнение мочи, осветление стула, появление кожного зуда. Частые рецидивы. УЗ-признаки билиарной гипертензии, обнаружение конкрементов. ЭРХПГ — обнаружение конкремента в холедохе или устье БДС. Воспалительных изменений желчного пузыря нет.

3. Воспалительные заболевания: острое начало с погрешности в диете, сильные боли в животе с типичной локализацией и иррадиацией (панкреатит, холецистит), повышение температуры, признаки воспалительного поражения желчного пузыря или поджелудочной железы (клинические, лабораторные и инструментальные).

При паразитарных кистах (внутрипеченочная механическая желтуха) желтухе предшествует длительный, часто в течение многих лет период роста кисты. Лишь очень редко при расположении узла вблизи ворот печени, желтуха может стать первым признаком заболевания. Чаще симптомами болезни являются тупые боли в области правого подреберья и ощущение инородного тела, особенно при наклоне туловища.

4. Опухолевые заболевания: медленное прогрессирующее нарастание безболевого желтухи, манифестация интенсивным кожным зудом, плохо поддающимся терапии, признаки раковой интоксикации, пальпируемый увеличенный растянутый безболезненный желчный пузырь (*симптом Курвуазье*), хронические боли в верхних отделах живота, УЗ-признаки опухоли поджелудочной железы, ЭРХПГ — визуализация опухолевого поражения, КТ, МРТ, лапароскопия. При раке БДС может быть клиника желудочно-кишечного кровотечения.

5. Послеоперационные стриктуры: указание на перенесенную операцию на билиопанкреатической зоне.

Кроме того, следует помнить, что желтое окрашивание кожи и других тканей организма может происходить и в нормальных условиях при обильном приеме пищи, содержащей красящие вещества, например, моркови (каротин), или некоторых лекарств (акрихина). При этом склеры не желтеют.

При дифференциальной диагностике желтух нужно помнить о так называемых функциональных гипербилирубинемиях, развивающихся в связи с врожден-

ной энзимопатией и нарушением процесса метаболизма билирубина, что ведет к постоянному повышенному содержанию в крови несвязанного билирубина, что известно как синдромы Жильбера, Криглера-Найяра, Дабина-Джонсона.

Определенную сложность вызывает установление причины желтухи, развившейся в послеоперационном периоде.

Послеоперационные желтухи могут быть связаны со многими **причинами**:

1. *Хирургические ошибки*: во время операции не были обнаружены камни общего желчного протока, отек или стриктура дистальной части холедоха, случайное лигирование общего желчного протока.

2. *Острый панкреатит* (отек головки поджелудочной железы может обусловить сдавление холедоха).

3. Хирургическая операция на сердце с имплантацией искусственного клапана (возможно развитие гемолитической желтухи).

4. Рассасывание больших *гематом*, но желтуха при этом возникает только тогда, когда имеются сопутствующие нарушения метаболизма билирубина, например синдром Жильбера.

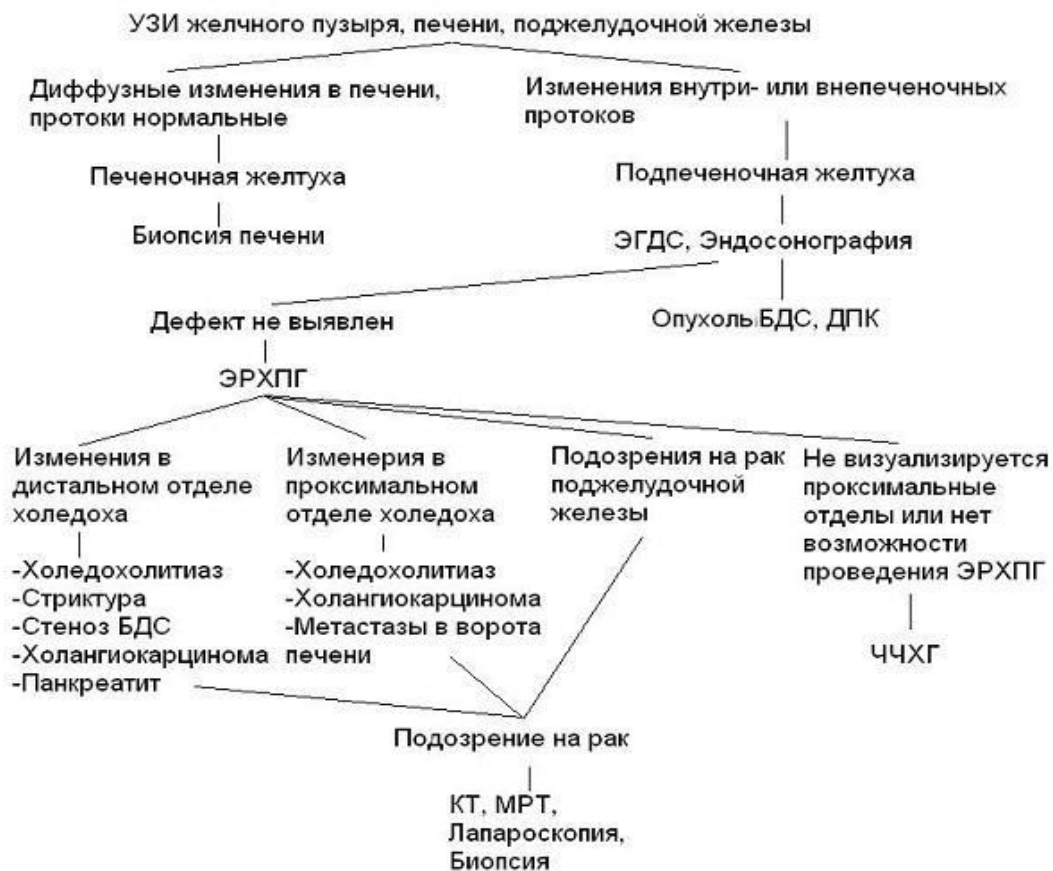5. *Гепатиты*, развивающиеся вследствие трансфузии крови, содержащей вирус гепатита В или С.

6. *Медикаменты*, особенно в связи с использованием в качестве обезболивающих средств галотана и его аналогов.

7. Нераспознанная в предоперационном периоде *патология печени*, в том числе латентно текущий цирроз печени, который декомпенсировался в связи с операцией.

Таким образом, алгоритм дифференциальной диагностики желтухи можно представить следующим образом.

Алгоритм дифференциальной диагностики желтухи



ЛЕЧЕНИЕ МЕХАНИЧЕСКОЙ ЖЕЛТУХИ

Главные задачи лечения:

- 1) *Ликвидация холестаза.*
 - 2) *Профилактика и лечение печеночно-почечной недостаточности.*
- Учитывая высокую летальность при операциях на высоте желтухи,

целесообразно лечение проводить этапно.

Первый этап: малоинвазивные методы, направленные на ликвидацию холестаза, в сочетании с комплексной консервативной терапией. В случае отсутствия эффекта и нарастании желтухи необходимо выполнять срочные декомпрессионные вмешательства в течение 2–3 суток с момента госпитализации.

Второй этап: по мере разрешения желтухи при более благоприятных обстоятельствах проводят радикальные хирургические операции, если малоинвазивные вмешательства не явились окончательным способом лечения.

1. Консервативное лечение

При оценке клинического течения и тактики ведения больного пациентов с механической желтухой важнейшим фактом считают степень печеночной недостаточности. По клинико-лабораторным показателям выделяют 3 степени ее выраженности (таблица 2).

Таблица 2 — Критерии оценки тяжести печеночной недостаточности

Критерии	Степень печеночной недостаточности		
	I — легкая	II — средняя	III — тяжелая
Длительность желтухи	до 7 дней	7–14 дней	более 14 дней
Энцефалопатия	нет	снижение аппетита, адинамия, бессонница	отсутствие аппетита, выраженная адинамия, инверсия сна, эйфория
Гемодинамика	стабильная	стабильная	артериальная гипотензия
Диурез	достаточный	достаточный	снижен
Концентрация билирубина, мкмоль/л	до 100	100–200	более 200
Концентрация мочевины	не изменена	не изменена	повышена
Альбуминоглобулиновый коэффициент	более 1,2	1,2–0,9	менее 0,9
Нарушение поглотительно-выделительной функции гепатоцитов (радиогепатометрия)	до 50	50–60	более 60

графия, T _{мах} , мин)			
Норма — до 25			
Снижение печеночного кровотока, %	на 25–30	на 30–50	более 50

При тяжелой степени печеночной недостаточности лечебный комплекс проводят в реанимационном отделении. Проводят массивную инфузионную терапию (переливание глюкозы с инсулином, солевых растворов, гемодеза, реополиглюкина, белковых препаратов, кровезаменителей) и форсированный диурез. Консервативная терапия также включает комплексную витаминотерапию и препараты, улучшающие функции печени (кокарбоксилазу, сирепар, эссенциале). Назначают также аминокислоты (глутаминовую кислоту, метионин), стимуляторы метаболизма (метилурацил, пентоксил), анаболические гормоны. Целесообразно назначение стероидных гормонов (преднизолон). Важным компонентом лечения является профилактика эрозий и острых язв ЖКТ. Для этого назначают парентерально блокаторы желудочной секреции (квamatел, омепразол, париет), антацидные и обволакивающие слизистую оболочку желудка препараты.

В случаях тяжелого эндотоксикоза используют методы экстракорпоральной детоксикации (плазмаферез, гемодиализ, гемосорбция). Важной задачей ведения больных с механической желтухой является профилактика острого холангита — инфекционно-воспалительного осложнения обтурации желчных путей, что может вызвать тяжелую воспалительную реакцию, внутripеченочные абсцессы, острую гепатоцеребральную и почечную недостаточность. Используют современные антибиотики широкого спектра действия, проникающие в желчь (цефалоспорины 3–4 поколения, карбапенемы и др.).

2. Хирургические методы лечения

На *первом этапе* выполняют декомпрессию (дренирование) желчевыводящих путей с применением малоинвазивных технологий (чрескожных, эндоскопических). После медленного устранения механической желтухи, устранения интоксикации, улучшения состояния печени переходят к тому или иному виду окончательного лечения.

Существует *два основных способа декомпрессии* желчных протоков: *малоинвазивные инструментальные* и *прямые хирургические вмешательства* на билиодигестивной системе.

К малоинвазивным инструментальным методам относятся:

- *эндоскопические методы* (лечебная ЭРХПГ с эндоскопической папиллосфинктеротомией (ЭПСТ), литотрипсией, литоэкстракцией, бужированием, дренированием протоков);
- *чрезкожная чрезпеченочная холангиостомия (ЧЧХС)* с наружным или наружно-внутренним дренированием.

К прямым хирургическим вмешательствам относятся:

- дренирование через холецистостомическое отверстие;
- лапароскопическое дренирование холедоха;
- реконструктивные операции на желчных путях и наложение билиодигестивных анастомозов (на первом этапе обычно не используются).

Окончательное лечение заболеваний, сопровождающихся механической желтухой осуществляется следующими методами:

- стентирование протоков (эндоскопическое при ЭРХПГ или ЧЧХС) как паллиативные вмешательства;
- радикальные хирургические операции, направленные на восстановление проходимости желчных путей;
- наложение обходных билиодигестивных анастомозов.

Малоинвазивные инструментальные методы

Важным преимуществом минимальноинвазивных (щадящих) хирургических технологий является: сочетание высокой диагностической и терапевтической эффективности с малой травматичностью. Показания к применению того или иного метода декомпрессии желчевыводящих путей необходимо устанавливать индивидуально, в зависимости от клинической ситуации, характера, уровня и протяженности обтурации, возможности стационара, квалификации специалистов.

1) Эндоскопические методы (лечебная ЭРХПГ)

а) Эндоскопическая папиллосфинктеротомия (ЭПСТ) и литоэкстракция

ЭПСТ является методом выбора устранения желтухи, обусловленной холедохолитиазом, вколоченным камнем БДС, сужением БДС (стенозирующий папиллит). Также ЭПСТ является методом выбора для пациентов с гнойным холангитом, развившимся на фоне холедохолитиаза и механической желтухи и является **первым этапом** любых вмешательств на желчных путях. Эта процедура возможна даже у пациентов старших возрастных групп с тяжелыми сопутствующими заболеваниями.

Показания к выполнению метода и прогнозирование его результативности основываются на точном представлении о характере препятствия для желчеоттока (размеры конкрементов, их расположение, количество, состояние устья общего желчного протока). Если размеры конкрементов не превышают диаметра общего печеночного протока, их можно удалить с помощью этой эндоскопической манипуляции и, тем самым, восстановить пассаж желчи в 12-перстную кишку. Подобная ситуация встречается примерно в 90 % случаев, что обеспечивает успешную санацию желчных протоков с помощью ЭПСТ у большинства пациентов.

Суть операции: чтобы нормализовать отток желчи или извлечь конкремент из желчных путей, необходимо расширить выходной отдел общего желчного протока, который представлен большим дуоденальным сосочком. Это достигается путем рассечения его вверх по продольной складке (интрамуральная часть холедоха до 1,5 см) специальной струной или иглой папиллотомы под действием электротока (вводится через инструментальный канал эндоскопа). Если камень небольшого диаметра, то после ЭПСТ он выходит самостоятельно. В случаях, когда размеры конкрементов превышают диаметр просвета нижележащих отделов желчных путей, то не происходит спонтанного отхождения конкрементов после ЭПСТ. Тогда необходимо насильственное их извлечение при помощи специальной корзинки Dormia (литоэкстракция)

б) Местная литотрипсия с литоэкстракцией

В случае наличия крупных конкрементов в холедохе (более 10 мм) перед извлечением их необходимо фрагментировать. Эффективность механической литотрипсии (разрушение камней в желчном протоке) достигает 80–90 %. Арсенал современных инструментов для литоэкстракции состоит из жестких и мягких корзинок Dormia, баллонных катетеров. Жесткие корзины предпочтительны в случаях, когда диаметр камня сопоставим с диаметром терминального отдела холедоха. Баллонные катетеры и мягкие корзины целесообразно применять при мелких камнях, особенно при флотирующих конкрементах. Литоэкстракция показана пациентам с отягощенным анамнезом, когда нежелательно проведение повторных контрольных исследований, при опасности вклинения камней в терминальном отделе холедоха при их спонтанном отхождении, при сочетании холедохолитиаза и холангита, при множественных мелких конкрементах. Противопоказана литоэкстракция в том случае, когда диаметр конкремента или фрагмента превышает диаметр терминального отдела холедоха и размеры папиллотомического отверстия.

Широкое распространение в клинической практике получили различные методы механической литотрипсии. Показаниями к механической литотрипсии являются одиночные камни диаметром более 10 мм, камни диаметром до 10 мм — при узком терминальном отделе холедоха, множественные камни, заполняющие просвет гепатикохоледоха и плотно прилежащие друг к другу, лигатурные камни, множественный холедохолитиаз в сочетании с гнойным холангитом и механической желтухой, желание сохранить сфинктерный аппарат БДС при холедохолитиазе у пациентов молодого возраста. Противопоказаниями к применению данного метода являются плотные неподвижные камни, тесно прилежащие к стенкам протока, камни, расположенные во внутривнутрипеченочных протоках, значительное расширение внепеченочных протоков. Механическая литотрипсия может быть выполнена одномоментно или в несколько этапов в зависимости от величины и количества камней и технических особенностей выполнения данной манипуляции

в) Эндопротезирование желчных протоков (бужирование и стентирование)

Используется как паллиативное вмешательство при неоперабельных опухолях панкреатобилиарной зоны.

Бужирование (франц. bougie — зонд, буж) — введение специальных инструментов (бужей) в некоторые органы трубчатой формы с диагностической или лечебной целью. Буж — жесткий или гибкий стержень для ис-

следования или расширения трубчатых органов или ходов. Стент — каркас для поддержания проходимости трубчатой полый структуры, можно установить чрезкожно или эндоскопически.

Эндоскопическое имплантирование стента менее травматично. Первые стенты для желчных протоков были из тефлона, т. к. этот материал был достаточно ригидным и мог остановить прорастание опухоли без прерывания внутреннего дренирования. В последние годы широко используют более мягкие материалы для стентов (полиэтилен, полиуретан). Весьма эффективным является саморасправляющийся металлический (нитиноловый) билиарный стент по типу «плетеной трубки-цилиндра», помещенный в доставляющую систему в сжатом состоянии. Пластиковые стенты при окклюзии желчных протоков предпочтительнее металлических из-за того, что не происходит инвазии стента опухолью и рецидив механической желтухи наступает реже. Однако пластиковые стенты в большей мере подвержены инкрустации солями желчных кислот, что приводит к их обтурации, а также имеют большую склонность к миграции, чем металлические. Стентирование является относительно безопасным и эффективным видом холангиодренирования, улучшающим качество жизни пациентов (рисунок 16, 17).

г) Назобилиарное дренирование

У больных с высоким риском холестаза после удаления камней либо при невозможности удаления их эндоскопическим путем проводится назобилиарное дренирование для декомпрессии и санации желчных протоков

2) Чрезкожная чрезпеченочная холангиостомия (ЧЧХС)

При наличии «высокого» блока желчных протоков (опухоль, стриктура, реже конкремент) наряду с ретроградными эндоскопическими методами декомпрессии можно использовать антеградное чрезкожное чрезпеченочное дренирование желчных протоков с последующим наружным, наружно-внутренним (если дренаж удается провести ниже места обструкции) дренированием желчных путей. Нецелесообразными являются попытки дренирования и эндопротезирования при множественном метастатическом поражении, когда происходит разобщение трех или более внутрипеченочных протоков, поскольку объем чрезпеченочного вмешательства, его травматичность и риск значительно превышают возможный лечебный эффект

ПРЯМЫЕ ХИРУРГИЧЕСКИЕ ВМЕШАТЕЛЬСТВА

1) Холецистостомия с наружным дренированием

Наружная холецистостомия наиболее приемлема в комплексной терапии острого панкреатита, осложненного механической желтухой. Ее выполнение возможно лишь при условии проходимости пузырного протока. Холецистостомия может быть выполнена открытым способом, лапароскопически или путем пункции желчного пузыря под УЗ контролем. Холецистостомия под контролем УЗИ, отличается относительной простотой выполнения, безопасностью, высокой эффективностью (рисунок 21).

1) Лапароскопическая холедохотомия

Как метод декомпрессии желчных протоков может применяться в случае, когда требуется проведение диагностической лапароскопии с целью дифференциальной диагностики желтухи или диагностики острого воспалительного процесса брюшной полости. В таком случае при выключенном желчном пузыре (непроходимость пузырного протока подтверждена данными операционной холецистохолангиографии) возможна холедохотомия или пункция холедоха с его наружным дренированием (рисунок 22).

Хирургические операции, направленные на восстановление проходимости желчных путей

Эти операции, как правило, выполняются на *втором этапе* после разрешения механической желтухи и стабилизации состояния больного, либо по жизненным показаниям на высоте желтухи (деструктивный холецистит, осложненный перфорацией и перитонитом, отказ от ЭРХПГ, ЧЧХС, психические заболевания, крупный камень, фиксированный в области шейки, но обтурировавший холедох).

Выбор метода операции основывается на результатах дооперационной диагностики и данных интраоперационной ревизии протоков с учетом общего состояния больного. Обычно применяются разнообразные варианты холедохотомии и литоэкстракции при ЖКБ, осложненной холедохолитиазом, а также резекции с наложением билиодигестивных анастомозов при опухолях панкреатобилиарной зоны.

Холедохотомия и литоэкстракция

Может быть выполнена как классическим открытым способом, из минидоступа или видеолапароскопическим методом. Наибольшее распространение при операциях на желчных протоках получили косые разрезы в правом подреберье (по Кохеру, Федорову). Реже применяют верхнесрединный доступ. Вмешательства на желчных протоках у больных с ЖКБ обычно производят после холецистэктомии. Холедохотомия проводится в супрадуоденальном отделе холедоха как можно дистальнее и ниже пузырного протока (при возможности, над конкрементом). Это необходимо для укорочения канала введения инструментов и создания благоприятных условий для формирования анастомоза. Передняя стенка рассекается на протяжении 10–20 мм, далее осуществляется ревизия протока с помощью окончатых щипчиков, ложечек или пинцетов, которыми извлекают конкременты. Также используются баллонные катетеры, особенно для удаления конкрементов, мигрировавших в печеночные протоки. После удаления камней необходимо убедиться в проходимости протоков путем зондирования, операционной холангиографии или холедохоскопии. Операция заканчивается наложением глухого шва холедоха лишь в случае уверенности в удалении всех камней и отсутствии признаков холангита. В остальных случаях рекомендуется осуществлять наружное дренирование. *Холедоходуоденостомию или холедохэнттеростомию* применяют при необратимых препятствиях в дистальном отделе общего желчного протока, которые невозможно устранить с помощью эндоскопической папиллосфинктеротомии (протяженный рубцовый стеноз, индуративный панкреатит, «неблагоприятное» расположение околосоочковых дивертикулов).

Лапароскопическая холедохотомия и литоэкстракция Производится при плановых лапароскопических холецистэктомиях у больных ЖКБ, осложненной холедохолитиазом (при отсутствии механической желтухи или ее разрешении малоинвазивными методами). Холедохотомию производят в супрадуоденальной части холедоха. В случаях, когда камни четко контурируются в просвете гепатикохоледоха, холедохотомию производят непосредственно над конкрементом. Протяженность холедохотомического отверстия определяется размерами камней, но составляет не менее 5 мм. В тех случаях, когда холедохотомия выполняется над конкрементом, камни удаляются диссектором или зажимом, или же используется методика «сцеживания» — т. е. выдавливания конкремента с помощью диссектора в холедохотомическое отверстие. После удаления конкрементов производится холедохоскопия, осматриваются дистальные и проксимальные отделы желчевыводящей системы, оценивается состояние слизистой протоков,

наличие конкрементов, состояние большого дуоденального соска, его проходимость.

При множественных протоковых камнях мелкого и среднего диаметра, их удаление представляет более сложную задачу. В таких случаях используется несколько методик удаления конкрементов. Наиболее рациональной является методика удаления мелких конкрементов с помощью катетера Фогарти под контролем холедохоскопа.

Наложение обходных билиодигестивных анастомозов

Обычно применяются при опухолевых поражениях панкреатодуоденальной зоны либо при протяженных рубцовых сужениях протоков.

При высоких рубцовых стриктурах желчных протоков выполняют сложные реконструктивные операции, направленные на восстановление оттока желчи. Среди них наибольшее распространение получили билиодигестивные соустья на различных уровнях желчных протоков с петлей тонкой кишки, выключенной по Ру (холедохоеюностомия).

При опухолевых поражениях после ликвидации желтухи малоинвазивным способом выполняют радикальное или паллиативное хирургическое вмешательство. Возможность выполнения радикальной операции у таких пациентов отмечается не более чем в 15–20 % случаев. ***Радикальные операции*** заключаются в резекции зоны, пораженной опухолевым процессом (холедоха, панкреатодуоденальная резекция) с формированием гепатикоеюноанастомоза. ***Паллиативные операции*** направлены на создание обходных билиодигестивных соустьев. В случае рака головки поджелудочной железы операцией выбора является холецистоэнтеростомия по Микуличу. *Условие* успешной декомпрессии желчных путей при этой операции — проходимость пузырного протока. При других локализациях опухоли формируют билиодигестивные соустья (гепатикоеюноанастомоз, чем выше, тем лучше) либо применяют один из способов эндопротезирования. Формирование гепатикоеюноанастомоза на выделенной по Ру петле тощей кишки практически исключает рецидив механической желтухи и гнойного холангита в позднем послеоперационном периоде

Таким образом, тактика лечения механической желтухи заключается в следующем: на первом этапе используют комплексную консервативную терапию и малоинвазивные методы, направленные на ликвидацию холестаза в связи с высоким риском интраоперационных осложнений и летальности при осуществлении оперативных вмешательств на высоте желтухи. При неразрешающейся или нарастающей желтухе декомпрессионные вмешательства

необходимо выполнить в срочном порядке в течение 2–3 суток с момента поступления в стационар. При этом используют различные эндоскопические методы (ЭПСТ, литоэкстракцию, назобилиарное дренирование или ЧЧХС). В некоторых случаях (холедохолитиаз) малоинвазивные методы могут привести к полному устранению механической желтухи, а не просто разгрузке билиарного тракта (литоэкстракция при ЭРХПГ через наружный дренаж).

Если малоинвазивные вмешательства не стали окончательным способом лечения, на *втором этапе* по мере разрешения желтухи в более благоприятных обстоятельствах проводят хирургическое лечение (окончательное удаление камней, резекцию опухолей, наложение билиодигестивных анастомозов).

По жизненным показаниям могут быть произведены оперативные вмешательства на высоте желтухи, тогда используют традиционные способы восстановления проходимости желчных путей.

Оптимальные схемы (варианты хирургической тактики) лечения механической желтухи при различных заболеваниях

Холедохолитиаз:

- ЭРХПГ — ЭПСТ — литострипсия, литоэкстракция, дренирование — плановая холецистэктомия.

- Реже ЧЧХГ – ЧЧХС — литоэкстракция через наружный дренаж — холецистэктомия.

- При неэффективности и высоком риске осложнений ЭРХПГ (протяженные стриктуры, большие камни): ЧЧХГ – ЧЧХС — разрешение желтухи — лапароскопическое или открытое вмешательство на протоках (литоэкстракция, анастомозы).

Стриктуры протоков:

- ЭРХПГ — бужирование — стентирование (протяженность менее 2 см — ограниченные).

- ЧЧХГ – ЧЧХС — стентирование (протяженность менее 2 см — ограниченные).

- ЧЧХГ – ЧЧХС — наложение анастомоза (протяженность более 2 см — тубулярные).

Воспалительное заболевание с желтухой (панкреатит, холецистит):

- ЭРХПГ — ЭПСТ — дренирование — лечение воспаления;
- ЧЧХГ — ЧЧХС — дренирование — лечение воспаления.

Опухоль:

- ЭРХПГ — ЭПСТ — стентирование — лечение опухоли;
- ЧЧХГ — ЧЧХС — наложение соустья.

ПРОГНОЗ ПРИ МЕХАНИЧЕСКОЙ ЖЕЛТУХЕ

Летальность при механической желтухе зависит от причины обтурации, длительности заболевания и тяжести состояния больных. При использовании современных малоинвазивных методик, в большинстве случаев, удается устранить холестаза, а операцию производить после разрешения желтухи. При соблюдении такого этапного лечения летальность составляет не более 5 % при доброкачественной природе обтурации желчных путей. Если с помощью малоинвазивных методов не удастся устранить билиарную гипертензию, а прямое хирургическое вмешательство приходится выполнять на высоте желтухи, то это сопряжено с более высоким операционным риском. Вынужденные операции на фоне нарастающей механической желтухи, холангита, печеночной недостаточности представляют наибольшую опасность и сопровождаются высокой летальностью (10–30 %).

КОНТРОЛЬНЫЕ ВОПРОСЫ ПО ТЕМЕ:

Классификация

Этиологические факторы

Выбор метода и техника выполнения операции в зависимости от вида

Хирургическая тактика

ЗАДАНИЯ И МЕТОДИЧЕСКИЕ УКАЗАНИЯ К ИХ ВЫПОЛНЕНИЮ:

На занятии студенту необходимо выполнить:

Сформулировать диагноз и его обосновать.

При осмотре пациента описать местный статус

При осмотре пациента провести дифференциальную диагностику

По данным истории болезни оценить результаты лабораторных тестов

ВОПРОСЫ К ИТОГОВЫМ КОНТРОЛЯМ ПО ДАННОЙ ТЕМЕ:

Вопросы к рубежным контролям (тестовые вопросы или их аналоги, аналоги ситуационных задач):

Для желтухи на почве холедохолитиаза не характерно:

- +1) уробилинурия
- 2) повышение щелочной фосфатазы
- 3) нормальный или пониженный белок крови
- 4) повышение билирубина крови
- 5) нормальные или умеренно повышенные трансаминазы

Для клиники острого холангита не характерно:

- 1) высокая температура
- 2) боли в правом подреберье
- 3) желтуха
- 4) лейкоцитоз
- +5) неустойчивый жидкий стул

Для клиники острого обтурационного холангита не характерно:

- 1) желтуха
- 2) повышение температуры
- +3) уменьшение размеров печени
- 4) лейкоцитоз со сдвигом влево
- 5) увеличение печени

Нормальные показатели билирубина крови:

- 1) 0,10-0,68 мк моль/л
- +2) 8,55-20,52 мк моль/л
- 3) 2,50-8,33 мк моль/л
- 4) 3,64-6,76 мк моль/л
- 5) 7,62-162,88 мк моль/л

Главным признаком механической желтухи при УЗИ является:

- +1) расширение желчевыводящих протоков
- 2) увеличение печени
- 3) увеличение желчного пузыря

- 4) сужение желчных протоков
- 5) камень в нерасширенном желчном протоке

Наиболее тяжелое осложнение механической желтухи

- 1) холангит
- 2) гепатит
- 3) водянка желчного пузыря
- 4) эмпиема желчного пузыря
- +5) печеночно-почечная недостаточность

Механическую желтуху, обусловленную холедохолитиазом надо дифференцировать со всеми заболеваниями, кроме:

- 1) острый гепатит
- 2) рак желудка
- 3) рак большого дуоденального сосочка
- 4) рак головки поджелудочной железы
- +5) острый аппендицит

Что характерно для симптома Курвуазье?

- +1) увеличенный, безболезненный, эластичный и подвижный желчный пузырь у больного с механической желтухой;
- 2) увеличенный, безболезненный, эластичный желчный пузырь, желтухи нет;
- 3) механическая желтуха, желчный пузырь не увеличен, пальпация его болезненна;
- 4) паренхиматозная желтуха, желчный пузырь не увеличен, пальпация его болезненна.

Переменяющаяся желтуха вызывается:

- 1) вклиненным камнем терминального отдела холедоха
- 2) опухолью холедоха
- 3) камнем пузырного протока
- +4) вентельным камнем холедоха
- 5) структурой - холедоха

ЗАДАНИЯ И МЕТОДИЧЕСКИЕ УКАЗАНИЯ К ИХ ВЫПОЛНЕНИЮ

Конспектирование учебника. Повторение пройденного теоретического материала. Работа с лекционным материалом - составление плана, проработка конспекта лекции, дополнение конспекта рекомендованной литературой

ОЦЕНИВАНИЕ ЗНАНИЙ, УМЕНИЙ НАВЫКОВ ПО ТЕМЕ ЗАНЯТИЯ (согласно БРС)

Посещение одного практического занятия – от 2 до 3 баллов с шагом 0,5 балла (в соответствии с п. 3.6). Количество баллов, полученных студентом за практическое занятие определяется преподавателем в зависимости от активности студента и проявленных им знаний по теме занятия. Студент, опоздавший на занятие, не может получить за это занятие более половины минимального количества баллов. Опозданием считается прибытие студента на занятие после его начала. Добор баллов путем отработок опозданий не допускается.

Доклады, рефераты, презентации, учебные фильмы, web-страницы выполненные самостоятельно по заданию преподавателя или по инициативе студента оцениваются в 1-4 баллов. Количество баллов за доклады, рефераты, презентации, учебные фильмы, web-страницы не может в течение семестра превышать 20. Тема доклада, реферата, презентации, учебного фильма, webстраницы должна быть согласована с преподавателем до начала работы. Студенту может быть отказано в баллах за представление доклада, реферата, презентации, учебного фильма, webстраницы в случае представления материалов с отсутствием личного вклада обучающегося. Решение об отказе в этом случае принимается комиссионно с участием зав. кафедрой или ответственного за учебно-методическую работу на данном курсе. В случае использования кафедрой в дальнейшей работе материалов, предоставленных студентом, обязательна ссылка на авторство.

Рубежный (тематический) тестовый контроль по окончании дидактического модуля оценивается: Тестовый контроль написан неудовлетворительно - 0 баллов. Тестовый контроль написан удовлетворительно - 1 балл (правильно отвечено на два или три вопроса). Тестовый контроль написан хорошо или отлично - 2 балла (правильно отвечено на четыре вопроса или все вопросы).

Список литературы.

Учебники:

1. Хирургические болезни : учебник в двух т. Т. 1 / под ред. В. С. Савельева, А. И. Кириенко. - 2-е изд. перераб. и доп. - Москва : ГЭОТАР-Медиа, 2014. - 720 с. : ил.
2. Хирургические болезни : учебник в двух т. Т. 2 / под ред. В. С. Савельева, А. И. Кириенко. - 2-е изд. перераб. и доп. - Москва : ГЭОТАР-Медиа, 2014. - 688 с. : ил.
- и Хирургические болезни : учебник / под ред. М. И. Кузина. - 2-е изд. перераб. и доп. - Москва : ГЭОТАР-Медиа, 2014. - 992 с. : ил. Хирургические болезни: В 2-х т.. Т.2 / Под ред. В. С. Савельева, А. И. Кириенко. - М.: ГЭОТАР-Медиа, 2009. - 400 с.: ил.
4. Хирургические болезни / Под ред. А.Ф. Черноусова Год издания: 2010 Издательство: ГЭОТАР-Медиа.
 - Хирургические болезни : учебник : в 2-х т. Т. 2 / Н. В. Мерзликин [и др.]. - М. : ГЭОТАР-Медиа, 2012. - 600 с. : ил.
 - Хирургические болезни : учебник : в 2-х т. Т. 1 / Н. В. Мерзликин [и др.]. - М. : ГЭОТАР-Медиа, 2012. - 400 с. : ил.
- В Урология / Под ред. Н.А.Лопаткина. Год издания: 2010 Издательство: ГЭОТАР-Медиа.

Электронная база «Консультант студента»

- в Хирургические болезни. В 2-х т. Том 1 [Электронный ресурс] : учебник / Мерзликин Н.В., Бражникова Н.А., Альперович Б.И., Цхай В.Ф. - М. : ГЭОТАР-Медиа, 2015. - <http://www.studmedlib.ru/book/ISBN9785970434567.html>
- в Общая хирургия [Электронный ресурс]: учебник / В. К. Гостищев. - 5-е изд., перераб. и доп. - М. : ГЭОТАР-Медиа, 2015. - <http://www.studmedlib.ru/book/ISBN9785970432143.html>
- в Хирургические болезни [Электронный ресурс] : учебник / под ред. М. И. Кузина. - 4-е изд., перераб. и доп. - М. : ГЭОТАР-Медиа, 2014. - <http://www.studmedlib.ru/book/ISBN9785970433713.html>
4. Хирургические болезни [Электронный ресурс] : учебник / под ред. В. С. Савельева, А. И. Кириенко. - 2-е изд., перераб. и доп. - М. : ГЭОТАР-Медиа, 2014. - <http://www.studmedlib.ru/book/ISBN9785970431306.html>
 5. Хирургические болезни. Руководство к практическим занятиям [Электронный ресурс] : учебное пособие / Под ред. А.Ф. Черноусова. - М. : ГЭОТАР-Медиа, 2012. - <http://www.studmedlib.ru/book/ISBN9785970421161.html>
 6. Хирургические болезни [Электронный ресурс] : учебно-методическое пособие / Кириенко А.И., Шулутко А.М., Семиков В.И. и др. - М. : ГЭОТАР-Медиа, 2011. - <http://www.studmedlib.ru/book/ISBN9785970420393.html>
 7. История медицины и хирургии [Электронный ресурс] / Мирский М.Б. - М. : ГЭОТАР-Медиа, 2010. - <http://www.studmedlib.ru/book/ISBN9785970414293.html>
 8. Хирургические болезни. Том 2 [Электронный ресурс] : учебник / Под ред. В.С. Савельева, А.И.Кириенко. - М. : ГЭОТАР-Медиа, 2009. - <http://www.studmedlib.ru/book/ISBN9785970417645.html>

Электронные базы данных

www.общество-хирургов.рф

www.bmj.com

www.consilium-medicum.com

www.medscape.com

www.pubmed.org

www.rmj.ru

Электронные учебные издания.

1. Абдоминальная эндоскопическая хирургия. Общая часть [Электронный ресурс]. - Электрон. дан. - М.: Издат. дом "Равновесие", 2005. - 1 эл. опт. диск (CD-ROM): цв., зв.
2. Абдоминальная эндоскопическая хирургия. Оперативная гинекология [Электронный ресурс]. - Электрон. дан.. - М.: Издат. дом "Равновесие", 2005. - 2 эл. опт. диск (CD-ROM): цв., зв.
3. Абдоминальная эндоскопическая хирургия. Оперативная гинекология [Электронный ресурс]. Вып. 5. - Электрон. дан.. - М.: Кордис & Медиа, 2000. - 2 эл. опт. диск (CD-ROM): цв.. - (Абдоминальная эндохирургия)
4. Абдоминальная эндоскопическая хирургия. Хирургия желудка, двенадцатиперстной кишки, селезенки, надпочечников [Электронный ресурс]. Вып. 3. - Электрон. дан.. - М.: Кордис & Медиа, 2000. - 2 эл. опт. диск (CD-ROM): цв.. - (Абдоминальная эндохирургия)
5. Абдоминальная эндоскопическая хирургия. Хирургия толстой кишки, операции при паховых грыжах [Электронный ресурс]. Вып. 4. - Электрон. дан.. - М.: Кордис & Медиа, 2000. - 2 эл. опт. диск (CD-ROM): цв.. - (Абдоминальная эндохирургия)
6. Клиническая хирургия. Консультант врача. Электронная информационно-образовательная система на CD. - М.: ГЭОТАР- Медиа, 2010 год.
7. Консультант врача CD-R. Функциональная диагностика сердечно-сосудистых заболеваний. Версия 1.1 / под ред. Ю.Н. Беленкова. - М.: ГЭОТАР-Медиа, 2009 год.
8. Стандарты медицинской помощи. Электронная информационно-образовательная система на CD. Версия 1.1. - М.: ГЭОТАР - Медиа, 2010 год.

Учебно-методическое пособие.

Чернядьев Сергей Александрович

Ушаков Алексей Александрович

Родионов Евгений Николаевич

Учебное издание

Редактор

Рекомендовано к изданию Центральным методическим советом ФГБОУ ВО УГМУ
Минздрава России

Технический редактор

Корректор

И сведения : дата сдачи в набор,

в печать (когда подписано),

Формат (60x90),

Бумага

Условных печатных листов

Тираж.заказ

Адрес редакции