

КЛИНИЧЕСКАЯ МОРФОЛОГИЯ

УДК 616.37: 616.379-008.64-06:616.89-008.441.13

МОРФОФУНКЦИОНАЛЬНОЕ СОСТОЯНИЕ ТУЧНЫХ КЛЕТОК ПОДЖЕЛУДОЧНОЙ ЖЕЛЕЗЫ КРЫС С ЭКСПЕРИМЕНТАЛЬНЫМ САХАРНЫМ ДИАБЕТОМ 1 ТИПА, ОТЯГОЩЕННЫМ ХРОНИЧЕСКОЙ АЛКОГОЛЬНОЙ ИНТОКСИКАЦИЕЙ

Роман Вильданович Ахмедзянов, Софья Сергеевна Кузьмина, Сергей Николаевич Завьялов

Кафедра гистологии, эмбриологии и цитологии

ФГБОУ ВО «Южно-Уральский государственный медицинский университет»

Министерства здравоохранения РФ

Челябинск, Россия

Аннотация

Введение. Хроническая алкогольная интоксикация и сахарный диабет являются заболеваниями с высокой медико-социальной значимостью и схожими патогенетическими механизмами действия на организм. Лишь небольшое количество работ посвящено их сочетанному влиянию на системы жизнеобеспечения, а работ демонстрирующих состояние поджелудочной железы и элементов ее специфического микроокружения и вовсе не встречается. **Цель исследования** – проанализировать роль хронической алкогольной интоксикации в нарушении морфофункционального состояния тучных клеток поджелудочной железы крыс с экспериментальным сахарным диабетом 1 типа. **Материал и методы.** Исследование проведено на белых лабораторных крысах линии Wistar, разделенных на 3 экспериментальные группы: контрольную, группу с экспериментальным сахарным диабетом 1 типа и группу с сочетанной патологией. С целью изучения качественного и количественного тучноклеточного состава поджелудочной железы экспериментальных животных, серийные гистологические срезы изучаемого органа окрашивали толуидиновым синим. **Результаты.** В ходе исследования было установлено, что сочетанная патология вызывает значительные перестройки, как в количественном, так и в качественном составе мастоцитов поджелудочной железы. Это находит свое отражение в изменении общего количества данных клеток и их отдельных субпопуляций, резком снижении степени насыщения их цитоплазмы гранулами и повышенном уровне дегрануляции. **Выводы.** Хроническая алкогольная интоксикация приводит к истощению резервных возможностей тучных клеток поджелудочной железы крыс с экспериментальным сахарным диабетом 1 типа.

Ключевые слова: сахарный диабет 1 типа, алкогольная интоксикация, тучные клетки, поджелудочная железа.

MORPHOFUNCTIONAL STATE OF PANCREATIC MAST CELLS OF RATS WITH EXPERIMENTAL TYPE 1 DIABETES MELLITUS WITH CHRONIC ALCOHOL INTOXICATION

Roman V. Akhmedzyanov, Sofia S. Kuzmina, Sergey N. Zavyalov

Department of Histology, Embryology and Cytology
South-Ural state medical university
Chelyabinsk, Russia

Abstract

Introduction. Chronic alcohol intoxication and diabetes mellitus are diseases with high medical and social significance and similar pathogenetic mechanisms of action on the organism. Only a small number of researches are devoted to their combined effect on inner organs, and there are no works demonstrating the state of the pancreas and elements of its specific microenvironment. **The purpose of the study** to analyze the role of chronic alcohol intoxication in disorders of morphofunctional state of pancreatic mast cells in rats with experimental type 1 diabetes mellitus. **Material and methods.** The investigation was carried out on white laboratory rats of Wistar divided into 3 experimental groups: a control group, a group with experimental diabetes mellitus type 1 and a group with combined pathology. Serial histological sections of the studied organ were stained with toluidine blue to study qualitative and quantitative composition of the pancreas cells in the experimental animals. **Results.** In the course of the research we found out that combined pathology causes significant changes both in quantitative and qualitative composition of the pancreas mastocytes. This is reflected in changes of general amount of the cells and their separate subpopulations, sharp decrease of their cytoplasm saturation degree by granules and increased level of degranulation. **Conclusions.** Chronic alcohol intoxication leads to depletion of the reserve potential of pancreatic mast cells in rats with experimental type 1 diabetes.

Keywords: type 1 diabetes mellitus, alcohol intoxication, mast cells, pancreas.

ВВЕДЕНИЕ

Сахарный диабет является одной из наиболее значимых медико-социальных проблем современного общества. По данным экспертов Международной Диабетической Федерации в настоящее время насчитывается свыше 537 млн человек, имеющих данный диагноз. Более того, эксперты отмечают, что эта цифра может вырасти на 46% уже к 2045 году [1]. Высокий риск сердечно-сосудистых, офтальмологических и неврологических осложнений дополнительно усугубляют проблему данного заболевания.

Сахарный диабет нередко плохо поддается контролю, что в первую очередь обусловлено образом жизни пациентов, имеющих эту патологию. Одной из самых распространенных проблем, отягощающих жизнь людей с гипергликемией и инсулинорезистентностью, является проблема алкоголизма. В докладе Всемирной организации здравоохранения о глобальном статусе алкоголя и здоровья населения алкоголизм указан как третий по значимости фактор риска инвалидизации и смертности (3 млн смертей в год, что составляет 5,3% всех случаев смертности во всем мире) [2].

Установлено, что тяжелые осложнения хронической алкогольной интоксикации находят свое отражение в усугублении течения сахарного диабета, однако тонкие патогенетические механизмы такого влияния до сих пор остаются до конца не изученными [3]. Более того, роль этанола в нарушении

работы самой поджелудочной железы и специфических элементов ее микроокружения, таких как тучные клетки, у пациентов с сахарным диабетом остается не установленной.

Цель исследования – проанализировать роль хронической алкогольной интоксикации в нарушении морфофункционального состояния тучных клеток поджелудочной железы крыс с экспериментальным сахарным диабетом 1 типа.

МАТЕРИАЛ И МЕТОДЫ

Объектом исследования выступили половозрелые самцы крыс линии Wistar, разделенные на 3 экспериментальные группы: К – контрольная группа, включающая интактных животных (n=10), О1 – первая опытная группа, включающая животных с экспериментальным сахарным диабетом 1 типа (n=10), О2 – вторая опытная группа, включающая животных с экспериментальным сахарным диабетом 1 типа, отягощенным хронической алкогольной интоксикацией.

Моделирование сахарного диабета проводили по общепринятой методике с использованием аллоксана (однократное введение в дозировке 163 мг/кг) [4]. Хроническую алкогольную интоксикацию моделировали путем принудительной алкоголизации экспериментальных животных в течении 30 дней путем использования 15%-го раствора этанола в качестве единственного источника жидкости [5].

Работа с лабораторными животными проводилась в соответствии с «Европейской конвенцией о защите позвоночных животных, используемых для экспериментов или иных научных целях» от 18.03.1986 г. Все исследуемые животные содержались в стандартных условиях экспериментально-биологической клиники (виварии) Южно-Уральского государственного медицинского университета. Эвтаназия животных проводилась методом декапитации под эфирным наркозом.

Морфологическое исследование тучных клеток поджелудочной железы экспериментальных животных проводили на тонких серийных срезах, окрашенных толуидиновым синим [6]. Подсчет показателей производили с использованием программно-аппаратного комплекса «Видео Тест – Морфология 5.0». На препаратах подсчитывали общее количество мастоцитов в единице условной площади (1 мм²), а также их субпопуляционное соотношение в строме органа, его экзокринной и эндокринной частях. Для каждой субпопуляции производили расчет индекса дегрануляции (процентное содержание тучных клеток с явными признаками выброса гранул в межклеточное пространство), а для оценки общего уровня дегрануляции тучные клетки разделяли на 4 типа (Т3_д – сильно дегранулирующая клетка, Т2_д – умеренно дегранулирующая клетка, Т1_д – слабо дегранулирующая клетка, Т0_д – недегранулирующая клетка) и рассчитывали средний гистохимический коэффициент по данному показателю. Для оценки синтетической активности мастоцитов рассчитывали средний гистохимический коэффициент по степени их насыщения гранулами (клетки были разделены на 4 группы: Т3_н – клетки с темной гомогенно насыщенной гранулами цитоплазмой, Т2_н – клетки с ярко

выраженной гранулярностью, $T1_n$ – клетки с небольшим количеством гранул в цитоплазме, $T0_n$ – клетки, практически не имеющие гранул) [7].

Статистическую обработку данных производили с использованием программного обеспечения IBM SPSS Statistics 23 (данные представлены в виде медианы с интерквартильным размахом). Учитывая небольшую выборку животных, достоверность полученных результатов определялась при помощи непараметрического критерия Манна-Уитни. Результаты считали статистически значимыми при $p < 0,05$.

РЕЗУЛЬТАТЫ

В первую очередь, в ходе исследования было установлено, что у животных первой и второй опытной группы наблюдается повышение общего количества тканевых базофилов в единице условной площади по сравнению с контролем (Рис. 1), однако степень выраженности таких изменений была значительно больше у животных без сочетанной патологии. Так, данный показатель составил 48,3 (46,2; 52,9) в контрольной группе, 62,1 (58,3; 64,7) у животных с сахарным диабетом 1 типа и 55,4 (54,2; 56,4) у животных, имеющих оба заболевания.

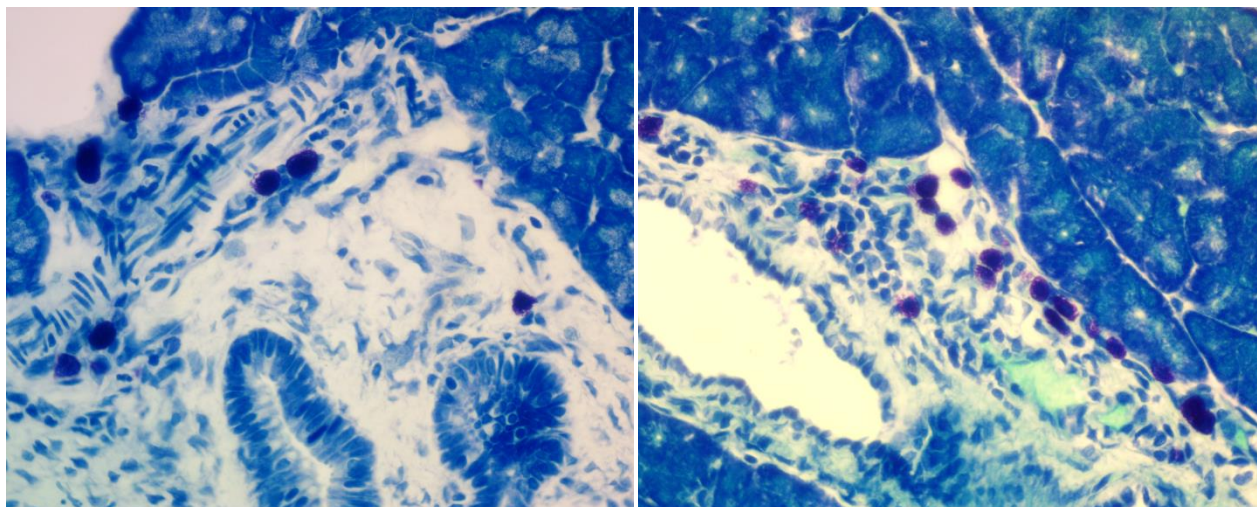


Рис. 1 Тучные клетки в соединительной ткани, окружающей междольковый выводной проток поджелудочной железы крыс первой опытной (справа) и второй опытной группы (слева). Окраска толуидиновым синим.

Микрофото. Увеличение 400 (ок.х10; об.х40)

Изучение процентного соотношения субпопуляционного состава мастоцитов показало, что относительное их содержание в строме органа статистически значимо меньше у обеих опытных групп, а в экзокринной и эндокринной части паренхимы, наоборот, больше. Выраженность наблюдаемых изменений была неодинаковой для животных с сахарным диабетом и животных с сочетанной патологией (Таблица 1). Из таблицы видно, что стромальные тучные клетки преобладали у второй опытной группы, а межацинарные и островковые у первой группы крыс.

Таблица 1

Распределение тучных клеток по поджелудочной железе
экспериментальных животных, %

Субпопуляция	К	O1	O2
Тучные клетки стромы	91,51 (90,78; 92,42)	82,85 (82,13; 86,43)	87,08 (87,00; 87,23)
Индекс дегрануляции	65,4 (63,5; 74,2)	75,3 (75,1; 76,1)	83,6 (79,5; 84,5)
Межацинарные тучные клетки	7,25 (6,06; 7,80)	11,84 (8,70; 12,83)	8,75 (8,51; 9,04)
Индекс дегрануляции	68,6 (66,7; 73,8)	77,4 (75,3; 79,7)	67,3 (64,7; 72,3)
Тучные клетки панкреат. островков	1,51 (1,42; 1,52)	4,88 (4,19; 5,10)	3,87 (3,79; 4,26)
Индекс дегрануляции	31,3 (30,0; 32,9)	58,4 (41,9; 60,4)	56,3 (54,3; 57,6)

Примечание: * - различия показателей статистически значимы ($p < 0,05$)

Функциональная активность выделенных нами субпопуляций мастоцитов, выраженная в индексе дегрануляции, говорит о том, что стромальные клетки не только преобладают по числу, но и обладают наибольшим потенциалом к дегрануляции. Расчет среднего гистохимического коэффициента по данному показателю для всех тканевых базофилов органа продемонстрировал, что наибольшей степенью дегрануляции обладают мастоциты второй опытной группы (К – 1,09 (1,04; 1,23) усл. ед., O1 – 1,36 (1,35; 1,38) усл. ед., O2 – 1,54 (1,45; 1,56) усл. ед.). Однако степень их насыщения гранулами, то есть их синтетический потенциал, напротив, является самым низким. Так, средний гистохимический коэффициент по уровню насыщения мастоцитов гранулами у контрольных животных составил 1,94 (1,89; 1,96) усл. ед., 1,74 (1,58; 1,79) усл. ед. у животных с сахарным диабетом и 1,31 (1,29; 1,41) усл. ед. у крыс с сочетанной патологией.

ОБСУЖДЕНИЕ

Полученные результаты наглядно демонстрируют тот факт, что тучные клетки являются неотъемлемой частью патогенеза экспериментального сахарного диабета 1 типа, так как их реакция на введение в организм животного аллоксана является яркой и однозначной в своем проявлении. Многие исследователи отмечают весомую роль данных клеток в развитии сахарного диабета, а некоторые даже рассматривают их как потенциальную терапевтическую мишень. Однако нами установлено, что экзогенное влияние этанола может в значительной мере изменить гистоструктуру тучноклеточной популяции в поджелудочной железе и, как следствие, усугубить протекание сахарного диабета. Избыточный уровень дегрануляции наряду с весомым снижением синтетической активности может привести к полному истощению мастоцитов и последующему возрастанию уровня их гибели. Учитывая то, что данные клетки являются одним из ключевых элементов специфического

микроокружения для сосудов и клеток поджелудочной железы это может привести к необратимым последствиям.

ВЫВОДЫ

1. Полученные результаты позволяют сделать выводы о том, что хроническая алкогольная интоксикация обуславливает истощение резервных возможностей тучноклеточной популяции поджелудочной железы крыс с экспериментальным сахарным диабетом 1 типа.

2. Такие изменения могут носить необратимый характер и в значительной мере усугублять течение сахарного диабета, т. к. мастоциты, являясь важным элементом специфического микроокружения, способны влиять на протекание местных воспалительных реакций, регулируя кровообращение и участвуя в повреждении и ремоделировании тканей.

СПИСОК ИСТОЧНИКОВ

1. Эпидемиология и бремя сахарного диабета в мире и Кыргызстане / Р.Б. Султаналиева, Г.С. Рысбекова, Н.К. Абылова, Л.К. Мурзакаримова // *Здравоохранение Кыргызстана*. – 2022. – № 4. – С. 19-25. – URL:<https://doi.org/10.51350/zdravkg2022.4.10.2.19>

2. WHO. Global status report on alcohol and health 2018. Switzerland: World Health Organization

3. Алкоголь и сахарный диабет: палка о двух концах / Л.Ю. Моргунов // *Лечащий врач*. – 2021. – Т. 3, № 24. – С. 10-15. – URL: <https://doi.org/10.51793/OS.2021.24.3.002>

4. Влияние производных 3-оксипиридина и янтарной кислоты на моноаминоксидазную активность гиппокампа крыс с аллоксановым диабетом / И. А. Волчегорский, А. И. Синицкий, И. Ю. Мирошниченко, Л. М. Рассохина // *Журнал эволюционной биохимии и физиологии*. – 2020. – № 1. – С. 13–23. – URL:<https://doi.org/10.31857/S0044452919050139>

5. Сивухина, Е.В. Крупноклеточные ядра гипоталамуса при хронической алкогольной интоксикации : специальность 03.00.25 «Гистология, цитология, клеточная биология»; 14.00.15 «Патологическая анатомия» : автореферат диссертации на соискание ученой степени кандидата медицинских наук / Сивухина Елена Владимировна ; Курский государственный медицинский университет. – Волгоград, 2004.- 22 с.

6. Современные технологии визуализации тучных клеток для биологии и медицины (обзор) / И.П. Григорьев, Д.Э. Коржевский // *Современные технологии в медицине*. – 2021. – Т. 13, № 4. – С. 93–109. – URL:<https://doi.org/10.17691/stm2021.13.4.10>

7. Тучные клетки как биомаркеры “inflamm-ageing” / А. Садек, Ю.С. Храмова, Б.Г. Юшков // *Российский иммунологический журнал*. – 2022. – Т. 25, № 3. – С. 299-304. URL: <https://rusimmun.ru/jour/article/view/1107>

Сведения об авторах

Р.В. Ахмедзянов* – студент

С.С. Кузьмина – студент

С.Н. Завьялов – ассистент кафедры

Information about the authors

R. V. Akhmedzyanov* – student
S. S. Kuzmina – student
S. N. Zavyalov – department assistant

***Автор, ответственный за переписку (Corresponding author):**
akhmedroman@bk.ru

УДК 591.8-089

ОСОБЕННОСТИ ВЛИЯНИЯ ФИТИНОВОЙ КИСЛОТЫ НА МОРФОЛОГИЮ ВНУТРЕННИХ ОРГАНОВ КРЫС

Глеб Денисович Воробьев, Наталья Юрьевна Федорук, Юлия Владимировна
Козловская

ФГБОУ ВО «Тверской государственный медицинский университет»
Министерства здравоохранения РФ
Тверь, Россия

Аннотация

Введение. Фитиновая кислота (InsP6) составляет 60-80% от общего количества фосфора, содержащегося в семенах злаковых, бобовых и масличных культур. По современным научным данным, обладает профилактическими свойствами в развитии некоторых онкологических заболеваний и болезней обмена (сахарный диабет 2-го типа, нефролитиаз). В связи с чем (InsP6) является одним из компонентов готового диетического питания в виде экструдированных отрубей. Однако в настоящее время имеются противоречивые данные относительно воздействия данной добавки на организм. **Цель исследования** - изучить влияние растительных пищевых добавок богатых фитиновой кислотой на морфологию внутренних органов и обмен веществ крыс. **Материал и методы.** Был проведен ретроспективный анализ научной зарубежной и отечественной литературы за период с 2017 по 2022 год. Выполнен эксперимент на белых беспородных лабораторных крысах. **Результаты.** У экспериментальной группы особей отмечалось снижение массы тела до 300-250 г и локальное впадение шерсти. Биохимический анализ крови выявил гипергликемию, гиперхолестеринемию и гипертриглицеридемию у 80% процентов особей всех опытных животных. Кроме того, 80% особей, употреблявших диетические добавки в качестве основного питания, наблюдалось снижение концентрации неорганического фосфора и повышение щелочной фосфатазы в сыворотке крови. **Выводы.** Использование диетических добавок в качестве альтернативной замены основным продуктам питания не оказывает положительного влияния на организм. При неграмотно составленной диете имеется риск развития метаболических заболеваний.

Ключевые слова: фитиновая кислота, диетическое питание, морфология.

FEATURES OF THE EFFECT OF PHYTIC ACID ON MORPHOLOGY OF INTERNAL ORGANS OF RATS

Gleb D. Vorobyov, Natalia Yu. Fedoruk, Yulia V. Kozlovskaya
Tver state medical university