Уральский медицинский журнал. 2023. Т. 22, №2. С. 109-121.
Ural Medical Journal. 2023; Vol. 22, no 2. P. 109-121.

Научная статья
УДК 618.3:616.98:578.834
doi:10.52420/2071-5943-2023-22-2-109-121

ПЕРИНАТАЛЬНЫЕ ИСХОДЫ И РЕЗУЛЬТАТЫ МОРФОЛОГИЧЕСКОГО ИССЛЕДОВАНИЯ ПЛАЦЕНТ У БЕРЕМЕННЫХ С КРИТИЧЕСКИМ ПОРАЖЕНИЕМ ЛЕГКИХ ПРИ НОВОЙ КОРОНАВИРУСНОЙ ИНФЕКЦИИ COVID-19

Е.Е. Воропаева[1], Ю.В. Хайдукова[2], Э.А. Казачкова[3], Е.Л. Казачков[4], Т.Н. Шамаева[5], А.А. Алиева[6], Л.С. Ищенко[7], А.Ю. Холопова[8], Г.В. Сычугов[9]

Южно-Уральский государственный медицинский университет, Челябинск, Россия

[1] *katya_voropaeva@mail.ru, ORCID: 0000-0003-0800-3380*
[2] *jumi.06@mail.ru, ORCID: 0000-0001-8751-7149*
[3] *kazachkovaea@yandex.ru, ORCID: 0000-0002-1672-7058*
[4] *doctorkel@yandex.ru, ORCID: 0000-0002-4512-3421*
[5] *shamtan@rambler.ru, ORCID: 0000-0001-6327-2685*
[6] *alievaa.ak@mail.ru, ORCID: 0000-0001-6270-8707*
[7] *lyudalyn@mail.ru, ORCID: 0000- 0002-9405-0134*
[8] *cherry_lady33@mail.ru ORCID: 0000-0001-5559-0069*
[9] *docsgv@gmail.com, ORCID: 0000-0003-3251-6944*

Аннотация
Введение. Вероятность неблагоприятного перинатального исхода при новой коронавирусной инфекции (НКИ) COVID-19 повышается с ростом объема поражения легочной ткани и коррелирует со степенью выраженности дыхательной недостаточности (ДН). При этом перинатальные исходы и структурные изменения плацент у беременных с критическим поражением легких при НКИ COVID-19 изучены недостаточно. **Цель исследования** – определить перинатальные исходы и характер плацентарных повреждений у беременных с критическим поражением легких при новой коронавирусной инфекции COVID-19. Материалы и методы. Проведено проспективное когортное сравнительное исследование с последующим ретроспективным анализом перинатальных исходов и результатов гистологического изучения плацент у 53 беременных с НКИ COVID-19. Сформированы две группы: 1 группа – 25 женщин с НКИ COVID-19, осложненной внебольничной пневмонией с критическим поражением легких (КТ-4, 76% и более); 2 группа – 28 беременных с НКИ COVID-19, осложненной внебольничной пневмонией со среднетяжелым поражением легких (КТ-2, 25-50%). Проведен анализ перинатальных исходов и результатов морфологического исследования плацент с использованием положений классификации повреждений плаценты, разработанной Amsterdam Placenta Workshop Group (2014). **Результаты**. В основной группе отсутствовали дети, рожденные с признаками задержки роста плода (ЗРП), а в группе сравнения таких детей было 8,7%. У 1 (4,3%) живорожденного 2 группы непосредственно после рождения в мазке из носоглотки методом полимеразной цепной реакции (ПЦР) диагностирован антиген SARS-CoV-2. В последующем ребёнок умер в постнеонатальном периоде на 33 сутки жизни. Антенатальная гибель плодов у женщин 1 группы явилась результатом выраженной гипоксии матери и экстремально ранних преждевременных родов (ПР), во 2 группе – следствием плацентарных повреждений. У всех пациенток с НКИ COVID-19, осложненной критическим поражением легких, и со среднетяжелым поражением легких, идентифицирован широкий спектр плацентарных повреждений, включающий материнскую и плодовую мальперфузию, материнский и фетальный воспалительный ответ. **Обсуждение**. Плаценты беременных, родоразрешенных ввиду критического состояния, не имеют выраженных воспалительных и дистрофических нарушений, характеризуясь явлениями острой плацентарной недостаточности (ПН). Напротив, плаценты женщин, успешно завершивших лечение НКИ COVID-19 средней степени тяжести и благополучно родоразрешенных на поздних сроках беременности, демонстрируют весь спектр воспалительных и гипоксических повреждений, приводящих к субкомпенсированной и декомпенсированной ПН. **Заключение**. В плацентах женщин с НКИ COVID-19 и критическим поражением лёгких регистрируются слабо выраженные дистрофические процессы, лимфоцитарная инфильтрация децидуальной и плодной оболочек, признаки частичной сосудистой мальперфузии материнского отдела плаценты и фетальных стромально-сосудистых повреждений, явления острой ПН. Отсутствие в плацентах этих пациенток выраженной воспалительной инфильтрации ворсин и плодных оболочек, дистрофических процессов, межворсинковых тромбозов и инфарктов ворсин, реализующихся в декомпенсированную ПН, обусловлено незамедлительным родоразрешением беременных с критическим поражением лёгких при НКИ COVID-19.
Ключевые слова: новая коронавирусная инфекция, критическое поражение легких, перинатальные исходы, структурные изменения плацент.

Для цитирования: Воропаева Е.Е., Хайдукова Ю.В., Казачкова Э.А. с соавт. Перинатальные исходы и результаты морфологического исследования плацент у беременных с критическим поражением легких при новой коронавирусной инфекции COVID-19. Уральский медицинский журнал 2023;22(2):109-121. http://doi.org/10.52420/2071-5943-2023-22-2-109-121.

© Воропаева Е.Е., Хайдукова Ю.В., Казачкова Э.А., Казачков Е.Л., Шамаева Т.Н., Алиева А.А., Ищенко Л.С., Холопова А.Ю., Сычугов Г.В., 2023
© Voropaeva E.E., Khaidukova Yu.V., Kazachkova E.A.,. Kazachkov E.L, Shamaeva T.N., Aliyev A.A., Ishchenko L.S., Holopova A.YU., Sychugov G.V., 2023

Original article

PERINATAL OUTCOMES AND MORPHOLOGICAL EXAMINATION OF PLACENTAS IN PREGNANT WOMEN WITH CRITICAL LUNG LESIONS IN NEW COVID-19 CORONAVIRUS INFECTION

E.E. Voropaeva[1], Yu.V. Khaidukova[2], E.A. Kazachkova[3], E.L. Kazachkov[4], T.N. Shamaeva[5], A.A. Aliyeva[6], L.S. Ishchenko[7], A.YU. Holopova[8], G.V. Sychugov[9]

South-Ural State Medical University, Chelyabinsk, Russia

[1] *katya_voropaeva@mail.ru, ORCID: 0000-0003-0800-3380*
[2] *jumi.06@mail.ru, ORCID: 0000-0001-8751-7149*
[3] *kazachkovaea@yandex.ru, ORCID: 0000-0002-1672-7058*
[4] *doctorkel@yandex.ru, ORCID: 0000-0002-4512-3421*
[5] *shamtan@rambler.ru, ORCID: 0000-0001-6327-2685*
[6] *alievaa.ak@mail.ru, ORCID: 0000-0001-6270-8707*
[7] *lyudalyn@mail.ru, ORCID: 0000- 0002-9405-0134*
[8] *cherry_lady33@mail.ru ORCID: 0000-0001-5559-0069*
[9] *docsgv@gmail.com, ORCID: 0000-0003-3251-6944*

Abstract

Introduction The likelihood of adverse perinatal outcome in new coronavirus infection (NKI) COVID-19 increases with the volume of lung tissue damage and correlates with the severity of respiratory failure (DN). Nevertheless, perinatal outcomes and placenta structural changes in pregnant women with critical lung lesions during NKI COVID-19 have been insufficiently studied. **The objective** of this investigation was to determine perinatal outcomes and the nature of placental lesions in pregnant women with critical lung injury during novel COVID-19 coronavirus infection. **Material and methods** A prospective cohort comparative study was conducted, with subsequent retrospective analysis of perinatal outcomes and the results of histologic examination of the placentas in 53 pregnant women with COVID-19 NCI. Group 1 was composed of 25 women with NKI COVID-19 complicated by community-acquired pneumonia with critical lung injury (KT-4, 76% or more); Group 2 was composed of 28 pregnant women with NKI COVID-19 complicated by community-acquired pneumonia with moderate-to-severe lung injury (KT-2, 25-50%). Perinatal outcomes and the results of morphological examination of the placenta were analyzed using the provisions of the classification of placental injuries developed by the Amsterdam Placenta Workshop Group (2014). **Results** In the main group, there were no children born with signs of miscarriage, while in the comparison group there were 8.7% of such children. SARS-CoV-2 antigen was diagnosed in a nasopharyngeal swab immediately after birth in 1 (4.3%) live-born infant in group 2 by PCR. The child died in the postnatal period on the 33rd day of life. Antenatal fetal death in women of Group 1 was the result of marked maternal hypoxia and extremely early PP, in Group 2 - the consequence of placental lesions. A wide spectrum of placental damages, including maternal and fetal malperfusion, maternal and fetal COVID-19 complicated by critical lung injury and with moderate lung injury. **Discussion** The placentas of pregnant women delivered due to critical condition do not have pronounced inflammatory and dis-trophic disorders, being characterized by the phenomena of acute PU. On the contrary, the placentas of women who successfully completed treatment with COVID-19 NKI of moderate severity and safely delivered at late gestational age exhibit the full spectrum of inflammatory and hypoxic lesions, leading to subcompensated and decompensated PU. **Conclusion** Weakly pronounced dystrophic processes, lymphocytic infiltration of the decidual and fetal membranes, signs of partial maternal vascular malperfusion and fetal stromal-vascular lesions, and acute PU phenomena were recorded in the placentas of women with NCI COVID-19 and critical pulmonary lesions. The absence of marked inflammatory infiltration of villi and fetal membranes, dystrophic processes, intervillous thrombosis, and villous infarcts realized in decompensated PU in the placentas of these patients was due to the immediate delivery of pregnant women with critical pulmonary lesions in NCI COVID-19.

Key words: new coronavirus infection, critical lung injury, perinatal outcomes, morphological findings of placentas.

For citation: Voropaeva EE, Khaidukova YuV, Kazachkova EA et al. Perinatal outcomes and morphological examination of placentas in pregnant women with critical lung lesions in new COVID-19 coronavirus infection. Ural medical journal 2023;22(2):109-121. (In Russ.). http://doi.org/10.52420/2071-5943-2023-22-2-109-121

ВВЕДЕНИЕ

В течение трех лет население большинства стран мира пребывает в условиях пандемии НКИ COVID-19, вызванной вирусом SARS-CoV-2. У беременных женщин заболевание протекает в разных формах – от бессимптомных до крайне тяжелых [1, 2]. НКИ COVID-19 – преимущественно респираторное заболевание с мультисистемными проявлениями [3]. Вероятность неблагоприятного исхода повышается с ростом объема поражения легочной ткани и коррелирует со степенью выраженности ДН [4]. Объем поражения легочной ткани, установленный с помощью КТ более 76% (КТ-4), расценивается как критический. При этом перинатальные исходы и структурные изменения плацент у беременных с критическим поражением легких при НКИ COVID-19 изучены недостаточно.

Цель исследования – определить перинатальные исходы и характер плацентарных повреждений у беременных с критическим поражением легких при новой коронавирусной инфекции COVID-19.

МАТЕРИАЛ И МЕТОДЫ

Проведено проспективное когортное сравнительное исследование с последующим ретроспективным анализом перинатальных исходов и результатов морфологического изучения плацент у 53 беременных, получавших лечение в родильном доме госпитальной базы ГБУЗ «Областная клиническая больница № 2» г. Челябинск в 2020–2021 гг. Метод исследования – сплошной направленный по обращаемости.

1 группу (основную) составили 25 женщин с НКИ COVID-19, осложненной внебольничной пневмонией с критическим поражением легких (КТ-4, 76% и более). Во 2 группу (группа сравнения) вошли 28 беременных с НКИ COVID-19, осложненной внебольничной пневмонией со среднетяжелым поражением легких (КТ-2, 25-50%).

Критерии включения: одноплодная спонтанно наступившая беременность, репродуктивный возраст, идентифицированный антиген SARS-CoV-2 в назофарингеальном материале, внебольничная пневмония с поражением легких 76-100% для основной группы и 25-50% – для группы сравнения, письменное информированное согласие пациенток на участие в исследовании и публикацию его результатов в открытой печати, наличие и доступность медицинской документации.

Критерии невключения: аутоиммунные и ревматические болезни, эндокринные заболевания в стадии декомпенсации, злокачественные опухоли, туберкулез, ВИЧ-инфекция, психиатрические заболевания, хронический алкоголизм, наркомания, заболевания кожи, отсутствие письменного информированного согласия пациенток на участие в исследовании и/или публикацию его результатов в открытой печати, отсутствие или недоступность медицинской документации.

Использовали данные следующих медицинских документов: индивидуальная медицинская карта беременной и родильницы – форма №111/у-20, история родов – форма №О96/у-20, история развития новорожденного – форма №О97/у, протокол патологоанатомического вскрытия плода, мертворожденного или новорожденного – форма 013/у.

Обследование и лечение пациенток проводили в соответствии с действующими на момент поступления пациентки временными рекомендациями (Временные методические рекомендации. Профилактика, диагностика и лечение новой коронавирусной инфекции (COVID-19). Версия 13.1 (17.11.2021);68-72; Методические рекомендации «Организация оказания медицинской помощи беременным, роженицам, родильницам и новорожденным при новой коронавирусной инфекции COVID-19 (Версия 4 от 05.07.2021);6-86). КТ проводили по жизненным показаниям с использованием рентгенозащитной «юбки» для снижения радиоволнового воздействия на плод, объем поражения легких оценивали по специальным шкалам [5, 6]. При обследовании и лечении беременных руководствовались также приказом Минздрава России от 20 октября 2020 года №1130н «Об утверждении Порядка оказания медицинской помощи по профилю «Акушерство и гинекология»» (Приказ Минздрава России от 20.10.2020 №1130н (Зарегистрировано в Минюсте России 12.11.2020 №60869).

Диагноз НКИ COVID-19 устанавливали на основании положительного анализа при проведении ПЦР на РНК SARS-CoV-2 в мазке из носоглотки, данных эпидемиологического анамнеза, объективного и лабораторного обследования, специфических изменений по данным КТ легких.

Исследование последов включало тщательный макроскопический анализ с последующим микроскопическим изучением тканевого материала [7]. Для микроскопического исследования иссекалось по 1 фрагменту из парацентральной зоны плацентарного диска со стороны хориальной и базальной пластины, из экстраплацентарных оболочек производилась вырезка ленты шириной 0,7 см, которая затем скручивалась в ролл, из пуповины. Образцы последа фиксировали в 10% забуференном нейтральном формалине, обезвоживали в 99% изопропаноле, заливали в парафин по стандартной методике [8, 9]. На роторном микротоме готовили срезы толщиной 5 мкм и окрашивали их гематоксилином и эозином с целью проведения обзорной микроскопии.

При описании плацентарных повреждений использовали предложенную в 2014 г. классификацию повреждений плаценты, разработанную Amsterdam Placenta Workshop Group, включающую плацентарные сосудистые повреждения, плацентарные воспалительно-иммунные повреждения, другие плацентарные процессы (повреждения)

[10, 11]. Такая идентификация плацентарных нарушений имеет важную клиническую значимость, так как позволяет определить причины развившихся осложнений, разработать алгоритм необходимого обследования и лечения родильницы и новорождённого, повысить эффективность персонализированной прегравидарной реабилитации в будущем [12, 13].

Для оценки и документирования структурных перестроек плаценты получали микрофотографии образцов ткани с помощью системы фиксации микроскопических изображений, состоящей из микроскопа «Carl Zeiss PrimoStar», цифровой камеры «Pixera Pro 150ES», персонального компьютера на базе Intel® Core™ i7. Для фотографирования случайным образом отбирались участки хориальной пластины и иных тканевых структур. Из фотосъемки исключали поля зрения, содержащие дефекты ткани, дефекты окрашивания и артефакты. Фотосъемку проводили при увеличении 100 (окуляр 10, объектив 10) или 200 (окуляр 10, объектив 20) с полным закрытием апертурной диафрагмы, при поднятом конденсоре, время экспозиции 4,11 мс, размер изображения 1024×768 пикселей, графический формат изображения JPEG.

Статистическую обработку полученных результатов исследования проводили в программе IBM SPSS Statistic 19. Анализ количественных показателей с использованием критерия Колмогорова-Смирнова показал, что оцениваемые параметры не подчинились закону нормального распределения, поэтому для математической обработки данных использовали непараметрические методы математической статистики. В качестве показателей описательной статистики рассчитывали для качественных признаков – абсолютную и относительную частоту (в %), для количественных признаков был использован процентильный метод (Me – 50-й процентиль, Q1 и Q3 – 25-й и 75-й процентили соответственно) в формате Me (Q1;Q3). При сравнении по количественному признаку двух независимых выборок применяли U-критерий Манна-Уитни. Для сравнения качественных показателей использовали Хи-квадрат Пирсона (x^2) или точный критерий Фишера в случаях, когда количество ячеек таблиц сопряженности, в которых ожидаемая частота меньше 5, было больше 0%. Проверка статистических гипотез проводилась по критериям значимости (p), равном 0,05 [14].

РЕЗУЛЬТАТЫ

В 1 группе манифестация НКИ COVID-19 у 8 из 25 пациенток (32%) произошла во II триместре беременности, у 17 из 25 (68%) – в III триместре; во 2 группе: у 9 из 28 (32,1%) – во II триместре, у 19 из 28 (67,9%) – в III триместре беременности.

25 беременных с критическим поражением легких (1 группа) распределились по волнам инфекционного процесса следующим образом: по 3 женщины – в 1 и 2 волну, 8 женщин – в 3 волну и 11 женщин – в 4 волну заболевания. В группе сравнения 26 женщин поступили в 3 волну, 2 женщины – в 4 волну НКИ COVID-19.

Беременные обеих групп госпитализированы в стационар, в среднем, на 6 (2; 11) день болезни. Ни одна пациентка исследуемых групп не была вакцинирована от НКИ COVID-19. Все беременные имели положительный результат ПЦР на SARS-CoV-2 в мазке из носоглотки. Ведущими жалобами у 100% женщин обеих групп были фебрильная лихорадка и сухой малопродуктивный кашель, каждая четвертая отмечала явления аносмии и боли в грудной клетке, треть женщин жаловалась на заложенность носа. При поступлении пациентки основной группы статистически значимо чаще предъявляли жалобы на одышку, общую слабость, сердцебиение (p=0,035).

Пациентки обеих групп статистически значимо не отличались по месту жительства, национальности, уровню образования, сфере занятости, практически не имели вредных привычек, с ранних сроков беременности наблюдались в женской консультации. Медиана возраста беременных 1 группы составила 33 (24,8; 38,5) года, в то время как женщины 2 группы были моложе –29 (18; 43) лет (p=0,183). Срок гестации, при котором развилась НКИ COVID-19, – 31 (18; 35) неделя и 32 (20; 38) недели соответственно группам.

Соматический анамнез большинства беременных исследуемых групп был отягощен. При критическом поражении легких чаще, чем в группе сравнения, диагностировали хроническую артериальную гипертензию, варикозную болезнь вен нижних конечностей, заболевания щитовидной железы, сахарный диабет, системную красную волчанку в неактивной фазе, хроническую анемию, однако различия не были статистически значимыми. С равной частотой в обеих группах встречались болезни органов дыхания, желудочно-кишечного тракта, мочевыделительной системы, различные травмы и оперативные вмешательства, лекарственная аллергия.

Среди пациенток основной группы не было первобеременных женщин против 9/28 (32,1%) в группе сравнения (p=0,002). В основной группе статистически значимо чаще встречались повторнородящие (p=0,009), в том числе рожающие третий и более раз (p=0,003). Акушерский анамнез пациенток в исследуемых группах был отягощен хирургическими абортами и самопроизвольными выкидышами в равной степени. Гинекологические заболевания в анамнезе (преимущественно доброкачественные заболевания матки и яичников, воспалительные болезни женских тазовых органов) с одинаковой частотой встречались у женщин обеих групп.

Течение беременности наблюдаемых пациенток осложнилось преимущественно анемией,

угрожающим абортом и ложными схватками, отеками, вызванными беременностью, плацентарными нарушениями, без статистически значимых различий между группами. Следует отметить, что ПН, впервые выявленная на фоне НКИ COVID-19, отмечена у 12 из 25 (48%) и 9 из 28 (32,1%) беременных 1 и 2 группы соответственно, при этом декомпенсация ПН в разгар заболевания зафиксирована у 3 из 25 (12%) женщин основной группы. У 2 из 28 (7,1%) пациенток группы сравнения после выздоровления на поздних сроках беременности реализовалась ЗРП. У 16 из 25 (64%) женщин с критическим поражением лёгких и у 9 из 28 (31,2%) пациенток группы сравнения (p=0,05) диагностирован гестационный сахарный диабет, что демонстрирует влияние нарушения углеводного обмена на тяжесть течения НКИ COVID-19 и степень поражения легочной ткани. У 6 из 28 (21,4%) пациенток 2 группы на фоне лечения НКИ COVID-19, а также после успешного его завершения, на более поздних сроках беременности развилась клиника угрожающих ПР, чего не имело места в 1 группе (p=0,05). В группе беременных с критическим поражением легких наблюдали один случай тяжелой преэклампсии.

Завершили беременность все беременные основной группы и группы сравнения. Роды произошли у 25 (100%) женщин 1 группы и у 28 (100%) 2 группы. При этом роды через естественные родовые пути статистически значимо чаще происходили у беременных группы сравнения: 13 из 28 (46,4%) против 4 из 25 (16%) в 1 группе (p=0,022). Все роды через естественные родовые пути у женщин с критическим поражением лёгких были преждевременными, 3 из 4 (75%) из них – индуцированными по тяжести состояния матери. В родах предоставляли спинальную анальгезию, процесс родов сопровождался непрерывной кардиотокографией плода, роды вели без коррекции, аномалий родового акта не было.

Роды были оперативными статистически значимо чаще у женщин 1 группы – 21 из 25 (84%) против 15 из 28 (53,6%) во 2 группе (p=0,043). При этом во II триместре беременности родоразрешены путем операции кесарева сечения (КС) 7 из 21 (33,3%) женщин 1 группы и 1 из 21 (4,8%) беременная 2 группы (p=0,02). КС у всех пациенток с критическим поражением легких проводили преимущественно под нейроаксиальной анестезией на фоне дифференцированной респираторной поддержки в неотложном порядке. Показаниями к оперативному родоразрешению явились нарастание ДН у беременной на фоне комплексной интенсивной терапии, в каждом третьем случае – в сочетании с явлениями дистресса плода. 15 из 28 (53,57%) женщин 2 группы родоразрешены путем операции КС по показаниям, не связанными с НКИ COVID-19: 6 из 15 (40%) – рубец на матке в сочетании с другой акушерской патологией, 3 из 15 (20%) – тазовое предлежание крупного плода, 2 из 15 (13,3%) – преждевременная отслойка нормально расположенной плаценты, 2 из 15 (13,3%) – дистресс плода, 1 из 15 (6,7%) – клинически узкий таз, 1 из 15 (6,7%) – крайне отягощенный акушерско-гинекологический анамнез. Следует отметить мекониальный характер околоплодных вод в 6 из 28 (21,4%) случаях родов у пациенток 2 группы, в то время как околоплодные воды рожениц 1 группы были светлые (p=0,016).

При критическом поражении легких преобладали ПР. Так, родили преждевременно 24 из 25 (96%) пациенток 1 группы, в то время как в группе сравнения произошло 9 из 26 (32,1%) ПР (p=0,000). В основной группе на сроке 22–27 недель родоразрешены 7 из 25 (28%) женщин, на сроке 28–34 недели – 10 из 25 (40%), на сроке 35–36 недель – 7 из 25 (28%), на сроке 37 недель – 1 из 25 (4%). В группе сравнения 5 из 28 (17,9%) женщин родоразрешены на сроке 28–34 недель, по 2 из 28 (7,1%) – на сроках 22–27 недель и 35–36 недель, 19 из 28 (67,9%) – на сроках 37 недель и более.

Случаи антенатальной гибели плода были зафиксированы у 2 из 25 (8%) женщин 1 группы и 5 из 28 (17,9%) женщин 2 группы (p=0,087). У 2 из 25 женщин с критическим поражением легких и крайне тяжелым течением НКИ COVID-19 антенатальная гибель плода произошла на сроке 22–23 недели, вес мертворожденных составил 480,0 и 620,0 г. Антенатальная гибель плодов у 5 из 28 женщин группы сравнения наступила в разгар заболевания, на сроке 24–35 недель беременности, вес плодов составил от 575,0 до 2520,0 г.

С целью профилактики заражения НКИ COVID-19 все новорожденные были изолированы от матерей. Первичная реанимация новорожденных в родильном зале потребовалась в 100% наблюдений 1 группы. Антропометрические показатели новорожденных от матерей, перенесших НКИ COVID-19, осложненной критическим поражением легких, статистически значимо отличались от таковых при среднетяжелой форме НКИ COVID-19. Так, медиана веса ребенка в 1 группе составила 1900 г (590; 3127), тогда как во 2 группе – 3080 г (685; 4150) (p=0,000), медиана длины тела – 43 см (27; 49) и 50 см (31; 56) соответственно группам (p=0,000). Оценка по шкале Апгар на 1 и 5 минуте была статистически значимо лучше у детей от матерей 2 группы. В 1 группе медиана оценки по шкале Апгар на 1 минуте составила 5 баллов (2;7), на 5 минуте – 6 баллов (3;8), во 2 группе на 1 минуте – 8 баллов (3;8), на 5 минуте – 8 баллов (7;9) (p=0,00). Данные статистически значимые различия можно объяснить индуцированными ПР, превалирующими в когорте женщин с критическим поражением легких.

100% живорожденных детей от матерей с критическим поражением легких требовали наблюдения и лечения в отделении детской реанимации.

На респираторной поддержке находились 15 из 23 (65%) детей от матерей основной группы (искусственная вентиляция легких (ИВЛ) – 11, неинвазивная искусственная вентиляция легких (НИВЛ) – 4). Препараты сурфактанта, в том числе неоднократно, получили 12 из 15 (80%) детей. 4 из 23 (17,4%) ребенка родились с экстремально низкой массой тела, 7 из 23 (30,4%) – с очень низкой массой тела при рождении. Всех детей переводили на этапы выхаживания. В группе сравнения 3 из 23 (13%) живорожденных детей нуждались в респираторной поддержке (ИВЛ – 1, НИВЛ – 2) (p=0,000).

Следует отметить, что в основной группе отсутствовали дети, рожденные с признаками ЗРП, а в группе сравнения таких детей было 2 из 23 (8,7%). У 1 из 23 (4,3%) живорожденного 2 группы при условии скрупулезного соблюдения санитарно-противоэпидемических норм методом ПЦР в мазке из носоглотки диагностирован антиген SARS-CoV-2.

Случаев неонатальной и младенческой смерти детей от матерей основной группы не было. В группе сравнения 1 из 23 (4,3%) ребёнок, родившийся на сроке 35–36 недель беременности, умер в постнеонатальном периоде на 33 сутки жизни. Основным заболеванием и первоначальной причиной смерти явилась НКИ COVID-19, тяжёлая форма (объём поражения лёгочной ткани 96%), вирус идентифицирован (код по МКБ-10 – U 07.1), с развитием острого респираторного дистресс-синдрома. При этом вирус SARS-CoV-2 был идентифицирован из назофарингеального материала новорожденного (неоднократно) при жизни, в паренхиме лёгких, трахее, миокарде и ткани селезёнки – посмертно.

При патологоанатомическом исследовании плацент женщин 1 группы обращали на себя внимание слабовыраженные дистрофические процессы, явления острой ПН, единичные случаи лимфоцитарной инфильтрации децидуа и плодных оболочек. Во всех плацентах этой группы присутствовали признаки частичной сосудистой мальперфузии материнского отдела, свидетельствующие о гипоксическом повреждении плаценты, ускоренном созревании ворсин и приводящие к плацентарной дисфункции и ПН. При этом регистрировалось наличие агглютинированных ворсинок, межворсинкового фибрина, высокое представительство синцитиальных узелков, иногда явления краевой отслойки плаценты (рис. 1).

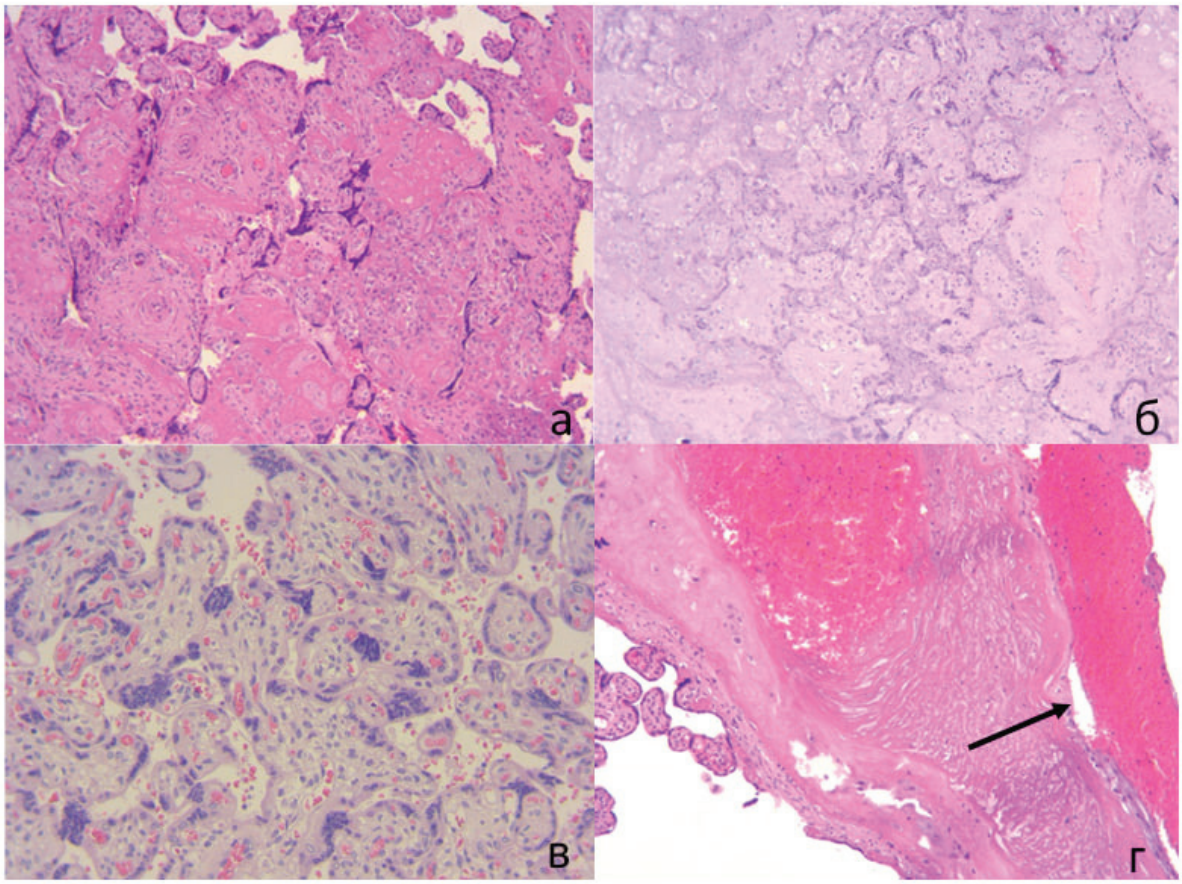

Рис. 1. Морфологическая характеристика повреждений материнского стромально-сосудистого отдела плаценты пациентки 1 группы: а – агглютинация ворсинок; б – наличие межворсинкового фибрина; в – увеличение количества синцитиальных узелков; г – хроническая краевая отслойка плаценты (указано стрелкой). Окраска гематоксилином и эозином. а, б, г – ×100; в – ×200.

Кроме повреждения материнского стромально-сосудистого отдела плаценты, у пациенток 1 группы выявлялось нарушение кровоснабжения плода в виде фетальных стромально-сосудистых повреждений, таких как хорангиоз и хорангиоматоз, дистальная незрелость ворсин, местами встречались скопления гиалинизированных аваскулярных ворсин. Выявленные фетальные стромально-сосудистые повреждения свидетельствовали о начинающемся угнетении компенсаторных процессов в плаценте и формировании острой ПН (рис. 2).

Напротив, плаценты пациенток, перенесших при беременности НКИ COVID-19 с поражением легких до 50% и выписанных с прогрессирующей беременностью, демонстрировали картину гораздо более тяжелых нарушений: выраженные дистрофические процессы, тотальная воспалительная инфильтрация ворсин и плодных оболочек, межворсинковые тромбозы и инфаркты ворсин при явлениях острой ПН на фоне хронической декомпенсированной ПН (рис. 3 и 4).

Причиной антенатальной гибели двух плодов от матерей 1 группы явилась антенатальная гипоксия вследствие острой ПН. При этом воспалительных изменений плаценты зарегистрировано не было. Причиной мертворождения у 5 женщин 2 группы, напротив, явилась антенатальная гипоксия плода вследствие декомпенсации хронической ПН на фоне гематогенного инфицирования последа. При исследовании плаценты и оболочек во всех случаях мертворождения во 2 группе выявлен очаговый серозно-гнойный париетальный децидуит, продуктивный виллузит, в трех случаях из пяти – множественные псевдоинфаркты с нагноением.

В плаценте пациентки из 2 группы, ребёнок которой умер в постнеонатальном периоде на 33 сутки, выявлены продуктивный виллузит, хорангиоз сосудов терминальных ворсин, умеренно выраженные компенсаторно-приспособительные реакции.

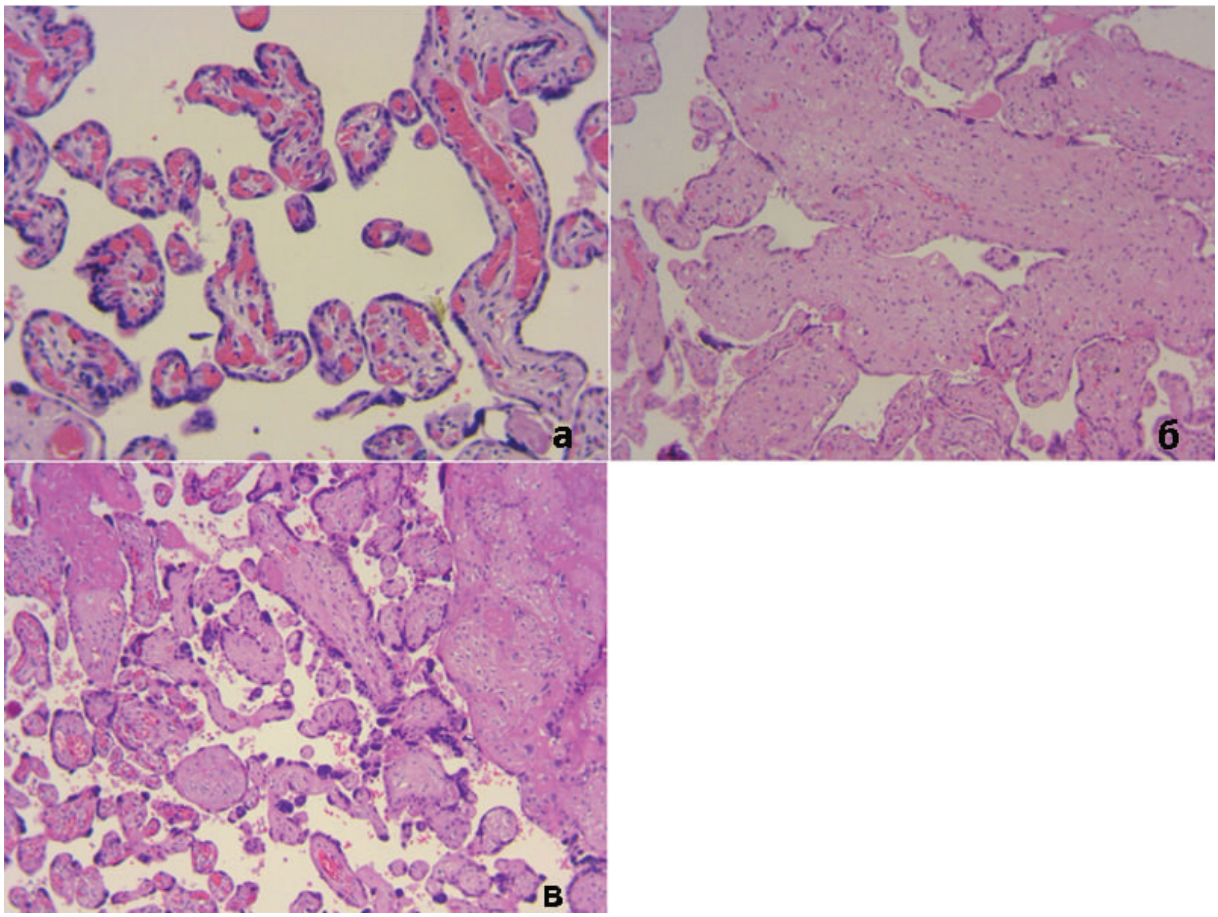

Рис. 2. Морфологическая характеристика повреждений фетального стромально-сосудистого отдела плаценты пациентки 1 группы: а – хорангиоз; б – дистальная незрелость ворсин; в – скопления гиалинизированных аваскулярных ворсин. Окраска гематоксилином и эозином. а – ×200; б, в – ×100.

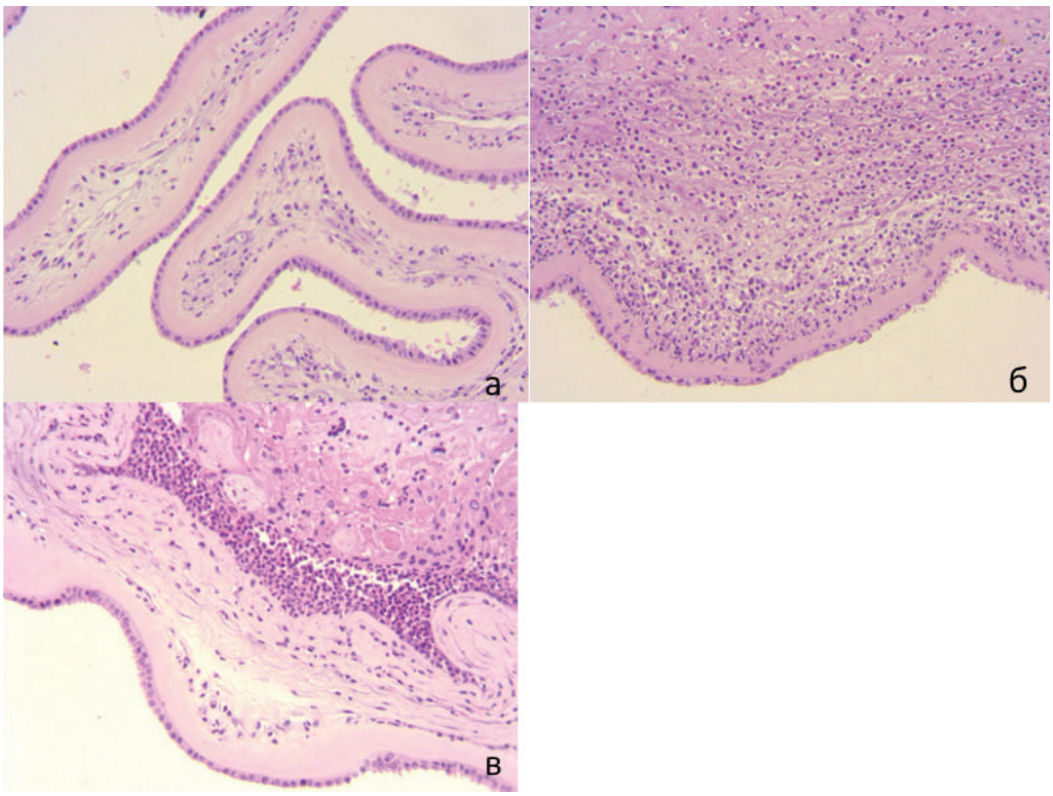

Рис. 3. Структурные изменения при остром инфекционно-воспалительном повреждении плаценты у пациенток 2 группы: материнский воспалительный ответ: а – стадия 2: острый хориоамнионит (инфильтрация нейтрофильными гранулоцитами хориальной пластинки и соединительной ткани хориона); б – стадия 3: некротизирующий хориоамнионит (кариорексис в нейтрофильных гранулоцитах); в – стадия 3: некротизирующий хориоамнионит (некроз эпителия амниона). Окраска гематоксилином и эозином. а–в – ×100.

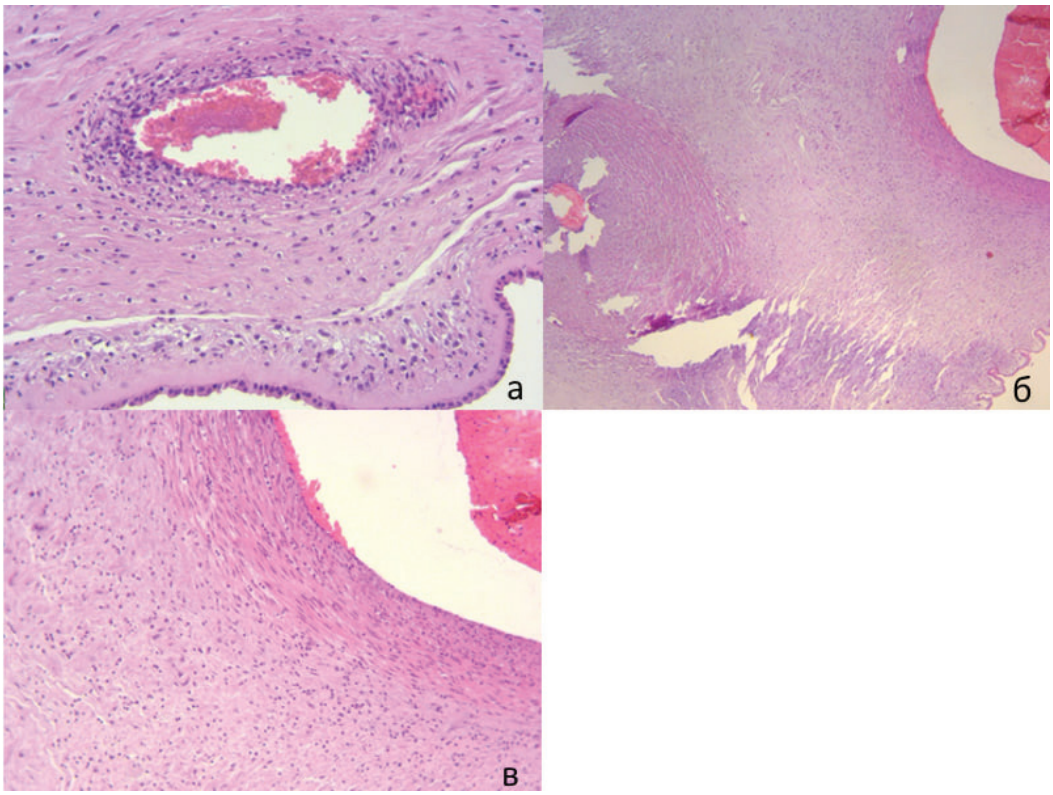

Рис. 4. Структурные изменения при остром инфекционно-воспалительном повреждении последа у пациенток 2 группы: фетальный воспалительный ответ: а – стадия 1: в воспалительный процесс вовлечены сосуды хориона (хориальный васкулит); б – стадия 2: воспаление пупочной вены и обеих пупочных артерий (панваскулит); в – стадия 3: некротизирующий фунизит. Окраска гематоксилином и эозином. а – ×200; б – ×40; в – ×100.

ОБСУЖДЕНИЕ

НКИ COVID-19 у беременных, осложненная пневмонией с критическим поражением легких, привела к индуцированному досрочному родоразрешению в 100% случаев. По нашим данным, ПР состоялись у 96% беременных при критическом поражении лёгких и крайне тяжелом течении НКИ COVID-19, из них в 84% родоразрешение осуществлено путем операции КС, что согласуется с результатами исследований других авторов [15–17].

Прогрессирующая декомпенсированная ПН отмечена у 28% женщин 1 группы. Мы полагаем, что большинство осложнений у новорожденных, родившихся от матерей с НКИ COVID-19 – результат недоношенности, а не инфекции COVID-19. При этом следует отметить, что в основной группе отсутствовали дети, рожденные с признаками ЗРП, а в группе сравнения таких детей было 8,7%.

Как было показано, у 1 (4,3%) живорожденного 2 группы непосредственно после рождения при условии скрупулезного соблюдения санитарно-противоэпидемических норм в мазке из носоглотки методом ПЦР диагностирован антиген SARS-CoV-2. В последующем ребёнок умер в постнеонатальном периоде на 33 сутки жизни, при этом основным заболеванием и первоначальной причиной смерти явилась НКИ COVID-19, тяжёлая форма (объём поражения лёгочной ткани 96%), вирус идентифицирован (код по МКБ-10 – U 07.1), с развитием острого респираторного дистресс-синдрома. Этот факт согласуется с данными, полученными другими исследователями [18–23], о возможности вертикальной передачи вирусов SARS-CoV-2.

Антенатальная гибель плодов у женщин 1 группы явилась результатом выраженной гипоксии матери и экстремально ранних ПР, во 2 группе – следствием плацентарных повреждений. Действительно, по данным литературы [24–27], НКИ COVID-19 способствует мертворождению, причём нередко в связи с острыми сосудистыми расстройствами в плаценте [28–30]. Так, З.А. Плотоненко с соавт. [31] описывают антенатальную гибель плода в 13,4% всех родов у женщин с НКИ COVID-19, связывая этот факт с плацентарными микротромбозами и длительной гипоксией матери, на что указывают и другие исследователи [32, 33], которые утверждают, что в некоторых субъектах РФ показатель мертворождения у беременных с НКИ COVID-19 составляет до 44,6‰.

В доступной литературе встречаются разрозненные публикации, описывающие состояние плацент при тяжелом и крайне тяжелом течении НКИ COVID-19 [34–36]. Как правило, авторы приводят данные о более выраженных плацентарных нарушениях у женщин с тяжелой НКИ COVID-19, нарастающих по мере утяжеления состояния матери [37]. По нашим данным, у всех пациенток с НКИ COVID-19, осложненной внебольничной пневмонией и критическим поражением легких, и со среднетяжелым поражением легких, идентифицирован широкий спектр плацентарных повреждений, различных по выраженности и распространённости, многообразию комбинаций, включающий материнскую и плодовую мальперфузию, материнский и фетальный воспалительный ответ. При этом обращают на себя внимание массивные отложения фибрина в межворсинковом пространстве, фибриноидная агглютинация и инфаркты ворсин, выраженные дистрофические процессы, тотальная воспалительная инфильтрация ворсин и плодных оболочек в плацентах 2 группы при явлениях острой ПН на фоне хронической декомпенсированной ПН.

При наличии антенатальной гибели плода во всех наблюдениях имеет место сочетание выраженной материнской и плодовой сосудистой мальперфузии и острых тяжёлых воспалительных повреждений плаценты (2, 3 стадии и 2, 3 степени) как для материнского, так и для фетального воспалительного ответа, что приводит к декомпенсированной ПН. В то же время при отсутствии антенатальных потерь признаки повреждения материнского и фетального стромально-сосудистого отделов плаценты выражены в меньшей степени, сочетаются в половине случаев с хроническими формами воспаления плаценты (базальный децидуит, интервиллузит). При этом плаценты беременных, родоразрешенных ввиду критического состояния, не имеют выраженных воспалительных и дистрофических нарушений, характеризуясь явлениями острой ПН. Напротив, плаценты женщин, успешно завершивших лечение НКИ COVID-19 средней степени тяжести и благополучно родоразрешенных на поздних сроках беременности, демонстрируют весь спектр воспалительных и гипоксических повреждений, приводящих к субкомпенсированной и декомпенсированной ПН.

ЗАКЛЮЧЕНИЕ

При НКИ с критическим поражением лёгких статистически значимо преобладают индуцированные ПР (96%), в 84% проведенные путём операции КС. Показаниями к оперативному родоразрешению являются нарастание ДН беременной на фоне комплексной интенсивной терапии, в каждом третьем случае – в сочетании с дистрессом плода. Среди ПР 28% составляют экстремально ранние. В 8% регистрируется антенатальная гибель плода, причиной которой является антенатальная гипоксия вследствие острой ПН. Всем живорожденным от матерей с критическим поражением лёгких требуется первичная реанимация в родильном зале, наблюдение и лечение в отделении детский реанимации и на этапах выхаживания недоношенных детей.

В плацентах женщин с НКИ COVID-19 и критическим поражением лёгких регистрируются слабо выраженные дистрофические процессы,

лимфоцитарная инфильтрация децидуальной и плодной оболочек, признаки частичной сосудистой мальперфузии материнского отдела плаценты и фетальных стромально-сосудистых повреждений, явления острой ПН. Полагаем, что отсутствие в плацентах этих пациенток выраженной воспалительной инфильтрации ворсин и плодных оболочек, дистрофических процессов, межворсинковых тромбозов и инфарктов ворсин, реализующихся в декомпенсированную ПН, обусловлено незамедлительным родоразрешением беременных с критическим поражением лёгких при НКИ COVID-19 по тяжести состояния матери.

СПИСОК ИСТОЧНИКОВ / REFERENCES

1. Воропаева Е.Е., Ищенко Л.С., Михайлова С.А. с соавт. Благоприятный исход крайне тяжелого течения новой коронавирусной инфекции COVID-19 при беременности с тотальным поражением легких, острым миокардитом и инфарктом миокарда. *Акушерство и гинекология* 2021;10:179–186. https://doi.org/10.18565/aig.2021.10.179-186.
Voropaeva EE, Ishchenko LS, Mikhailova SA et al. Favorable outcome of the extremely severe course of the new coronavirus infection COVID-19 in pregnancy with total lung damage, acute myocarditis and myocardial infarction. *Obstetrics and gynecology* 2021;10:179-186. (In Russ.). https://doi.org/10.18565/aig.2021.10.179-186.
2. Белокриницкая Т.Е., Артымук Н.В., Филиппов О.С. с соавт. Материнская смертность и near miss при новой коронавирусной инфекции (COVID-19) у беременных Сибири и Дальнего Востока. *Проблемы репродукции* 2021;27(5):114–120. https://doi.org/10.17116/repro202127051114.
Belokrinitskaya TE, Artymuk NV, Filippov OS et al. Maternal mortality and near miss in new coronavirus infection (COVID-19) in pregnant women of Siberia and the Far East. *Reproduction problems* 2021;27(5):114–120. (In Russ.). https://doi.org/10.17116/repro202127051114.
3. Голота А.С., Камилова Т.А., Макаренко С.В. с соавт. Реабилитация в условиях пандемии COVID-19. *Клиническая практика* 2022;13(1):42–65. https://doi.org/10.17816/clinpract79364.
Golota AS, Kamilova TA, Makarenko SV et al. Rehabilitation in the conditions of the COVID-19 pandemic. *Clinical practice* 2022;13(1):42–65. https://doi.org/10.17816/clinpract79364.
4. Морозов С.П., Гомболевский В.А., Чернина В.Ю. с соавт. Прогнозирование летальных исходов при COVID-19 по данным компьютерной томографии органов грудной клетки. *Туберкулез и болезни легких* 2020;98(6):7–14. https://doi.org/10.21292/2075-1230-2020-98-6-7-14.
Morozov SP, Gombolevskiy VA, Chernina VYu et al. Prediction of lethal outcomes in COVID-19 cases based on the results chest computed tomography. *Tuberculosis and Lung Diseases* 2020;98(6):7–14. (In Russ.). https://doi.org/10.21292/2075-1230-2020-98-6-7-14.
5. Морозов С.П., Проценко Д.Н., Сметанина С.В. с соавт. Лучевая диагностика коронавирусной болезни (COVID-19): организация, методология, интерпретация результатов: препринт N ЦДТ-2020 (Версия 2 от 17.04.2020. Москва; 2020. С. 7–27, Серия «Лучшие практики лучевой и инструментальной диагностики». Выпуск 65).
Morozov SP, Protsenko DN, Smetanina SV et al. Radial diagnosis of coronavirus disease (COVID-19): organization, methodology, and interpretation of results: preprint N CDT-2020 (Version 2 dated April 17, 2020. Moscow; 2020. pp. 7–27, Best Practices in Radiation and Instrumental Diagnostics. Issue 65) (In Russ.).
6. Синицын В.Е. Тюрин И.Е. Митьков В.В. Временные согласительные методические рекомендации Российского общества рентгенологов и радиологов (РОРР) и Российской ассоциации специалистов ультразвуковой диагностики в медицине (РАСУДМ) «Методы лучевой диагностики пневмонии при новой коронавирусной инфекции COVID-19» (версия 2). *Вестник рентгенологии и радиологии*. 2020;101(2):72–89. https://doi.org/10.20862/0042-4676-2020-101-2-72-89.
Sinitsyn VE, Tyurin IE, Mitkov VV. Consensus Guidelines of Russian Society of Radiology (RSR) and Russian Association of Specialists in Ultrasound Diagnostics in Medicine (RASUDM) «Role of Imaging (X-ray, CT and US) in Diagnosis of COVID-19 Pneumonia» (version 2). *Journal of radiology and nuclear medicine* 2020;101(2):72–89. (In Russ.). https://doi.org/10.20862/0042-4676-2020-101-2-72-89.
7. Франк Г.А., Ковальский Г.Б., Зайратьянц О.В. с соавт. Правила проведения патолого-анатомических исследований плаценты. Класс XV и XVI МКБ-10. Клинические рекомендации Российского общества патологоанатомов. Москва; 2017. С. 5–43.
Frank GA, Kovalsky GB, Zairatjants OV et al. Rules of pathological-anatomical research of placenta. Class XV and XVI of the ICD-10. Clinical guidelines of the Russian Society of Pathologists. Moscow; 2017. pp. 5–43. (In Russ.).
URL: http://www.old.patolog.ru/2017/placenta_study.pdf
8. Allen DC, Cameron RI (ed.) Histopathology Specimens. Clinical, pathological and laboratory aspects. Springer. 2004. pp. 7–49.
9. Suvarna SK, Layton C, Bancroft JD (ed.) Bancroft's theory and practice of histological techniques. Elsevier. 2019;8th ed. pp. 126–139.
10. Redline RW. Classification of placental lesions. *Amer J Obstet Gynecol* 2015;213(4 supll.):S21–S28. https://doi.org/10.1016/j.ajog.2015.05.056.
11. Redline RW, Boyd ThK, Roberts DJ. Placental and Gestational Pathology. Cambridge University Press. 2018. pp. 14–156.
12. Малышкина А.И., Назарова А.О., Кулида Л.В. с соавт. Патоморфологические особенности плацент у женщин с преждевременными родами в зависимости от срока гестации. *Акушерство, гинекология и репродукция* 2017;11(4):23–29. https://doi.org/10.17749/2313-7347.2017.11.4.023-029.
Malyshkina AI, Nazarova AO, Kulida LV et al. Pathomorphology of placenta in women with preterm births at different age of gestation. *Obstetrics, Gynecology and Reproduction* 2017;11(4):23–29. (In Russ.). https://doi.org/10.17749/2313-

7347.2017.11.4.023-029.
13. Щёголев А.И., Серов В.Н. Клиническая значимость поражений плацен-ты. *Акушерство и гинекология* 2019;3:54–62. https://dx.doi.org/10.18565/aig.2019.3.54-62.
Shchegolev AI, Serov VN. Clinical significance of placental lesions. *Obstetrics and gynecology*.2019;3:54–62. (In Russ.). https://dx.doi.org/10.18565/aig.2019.3.54-62.
14. Ланг Т.А., Сессик М. Как описывать статистику в медицине. Аннотированное руководство для авторов, редакторов и рецензентов: пер. с англ. под. ред. В.П. Леонова. М.: Практическая медицина; 2011. С. 64–79.
Lang TA, Sessik M. How to describe statistics in medicine. An annotated guide for authors, editors and reviewers: translated from English under the editorship of V.P. Leonov. M.: Practical Medicine; 2011. pp. 64–79. (In Russ.)
15. Juan J, Gil MM, Rong Z et al. Effect of coronavirus disease 2019 (COVID-19) on maternal, perinatal and neonatal outcome: systematic review. *Ultrasound Obstet Gynecol* 2020;56(1):15–27. https://dx.doi.org/10.1002/uog.22088.
16. Косолапова Ю.А., Морозов Л.А., Инвияева Е.В. с соавт. Влияние COVID-19 на исходы беременности и состояние новорожденных (обзор литературы). Акушерство и гинекология: новости, мнения, обучение 2021;9(4):6–70. https://doi.org/10.33029/2303-9698-2021-9-4-63-70.
Kosolapova UA, Morozov LA, Inviyaeva EV et al. Effect of COVID-19 on the outcome of pregnancy and the condition of newborns (review of the literature). *Obstetrics and Gynecology: news, opinions, training* 2021;9(4):63–70. (In Russ.). https://doi.org/10.33029/2303-9698-2021-9-4-63-70.
17. Kovacevic P, Topolovac S, Dragic S et al. Characteristics and Outcomes of Critically Ill Pregnant/Postpartum Women with COVID-19 Pneumonia in Western Balkans, The Republic of Srpska Report. *Medicina (Kaunas)* 2022;58(12):1730. https://doi.org/10.3390/medicina58121730.
18. Белокриницкая Т.Е., Шаповалов К.Г. Грипп и беременность. М.: ГЭОТАР-Медиа; 2015. С. 7–21.
Belokrinitskaya TE, Shapovalov KG. Flu and pregnancy. Moscow: GEOTAR-Media; 2015. pp. 7–21. (In Russ.).
19. Dashraath P, Wong JLJ, Lim MXK et al. Coronavirus Disease 2019 (COVID-19) Pandemic and Pregnancy. *Amer J Obstet Gynecol* 2020;222(6):52–531. https://doi.org/10.1016/j.ajog.2020.03.021.
20. Allotey J, Stallings E, Bonet M et al. Clinical manifestations, risk factors, and maternal and perinatal outcomes of coronavirus disease 2019 in pregnancy: living systematic review and meta-analysis. *BMJ* 2020;370:m3320. https://doi.org/10.1136/bmj.m3320.
21. Jafari M, Pormohammad A, Sheikh Neshin SA et al. Clinical characteristics and outcomes of pregnant women with COVID-19 and comparison with control patients: A systematic review and meta-analysis. *Rev Med Virol* 2021;e2208. https://doi.org/10.1002/rmv.2208.
22. Wang SS, Zhou X, Lin XG et al. Experience of clinical management for pregnant women and newborns with novel coronavirus pneumonia in Tongji Hospital, China. *Curr Med Sci* 2020;40(2):285–289. https://doi.org/10.1007/s11596-020-2174-4.
23. Смирнов А.В., Поплавский А.Э., Чернышев Н.В. с соавт. К вопросу о возможности проникновения SARS-CoV-2 через гематоплацентарный барьер (клинико-патологоанатомическое исследование). *Волгоградский научно-медицинский журнал* 2021;1:52–57.
Smirnov AV, Poplavsky AE, Chernyshev NV et al. On the possibility of SARS-CoV-2 penetration through the blood-brain barrier (clinical and pathological study). *Volgograd Scientific Medical Journal* 2021;1:52–57. (In Russ.).
24. Белокриницкая Т.Е., Артымук Н.В., Филиппов О.С., Фролова Н.И. Клиническое течение, материнские и перинатальные исходы новой коронавирусной инфекции COVID-19 у беременных Сибири и Дальнего Востока. *Акушерство и гинекология* 2021;2:48–54. https://dx.doi.org/10.18565/aig.2021.2.48-54.
Belokrinitskaya TE, Artymuk NV, Filippov OS, Frolova NI. Clinical course, maternal and perinatal outcomes of new coronavirus infection COVID-19 in pregnant women of Siberia and the Far East. *Obstetrics and Gynecology* 2021;2:48–54. (In Russ.). https://dx.doi.org/10.18565/aig.2021.2.48-54.
25. Villar J, Ariff S, Gunier RB et al. Maternal and neonatal morbidity and mortality among pregnant women with and without COVID-19 infection: the INTERCOVID multinational cohort study. *JAMA Pediatr* 2021;175(8):817–826. https://doi.org/10.1001/jamapediatrics.2021.1050.
26. Variant M, Claire A, O'Reilly D et al. The effect of COVID-19 infection during pregnancy. evaluating neonatal outcomes and the impact of the B.1.1.7. *Pediatr Infect Dis J* 2021;40(12):475–481. https://doi.org/10.1097/INF.0000000000003352.
27. WAPM (World Association of Perinatal Medicine) Working Group on COVID-19 Maternal and perinatal outcomes of pregnant women with SARS-CoV-2 infection. *Ultrasound Obstet Gynecol* 2021;57(2):232–241. https://doi.org/10.1002/uog.23107.
28. Мальгина Г.Б., Гришкина А.А., Дьякова М.М. с соавт. Тромбоз сосудов плаценты как причина антенатальной гибели плода у беременных с новой коронавирусной инфекцией. *Акушерство и гинекология* 2022;5:162–170. https://dx.doi.org/10.18565/aig.2022.5.162-170.
Malgina GB, Grishkina AA, Diakova MM et al. Placental vascular thrombosis as a cause of antenatal fetal death in pregnant women with new coronavirus infection. *Obstetrics and Gynecology* 2022;5:162–170. (In Russ.). https://dx.doi.org/10.18565/aig.2022.5.162-170.
29. Баринова И.В. Патогенез антенатальной смерти: фенотипы плодовых потерь и танатогенез. *Российский вестник акушера-гинеколога* 2015;15(1): 68–78. https://doi.org/10.17116/rosakush201515168-76.
Barinova IV. Pathogenesis of antenatal death: phenotypes of fetal losses and tanatogenesis. *Russian Bulletin of Obstetrician-Gynecologist* 2015;15(1):68–78. (In Russ.). https://doi.org/10.17116/rosakush201515168-76.
30. Туманова У.Н., Щеголев А.И. Поражения плаценты в генезе мертворождения (обзор литературы). Международный журнал прикладных и фундаментальных исследований 2017;3–1:77–81. https://doi.org/10.17513/mjpfi.11403.

Tumanova UN, Shchegolev AI. Placental lesions in the genesis of stillbirth (review of the literature). *International Journal of Applied and Fundamental Research* 2017;3–1:77–81. (In Russ.). https://doi.org/10.17513/mjpfi.11403.
31. Плотоненко З.А., Сенькевич О.А., Владимирова Н.Ю., Кожарская О.В. Перинатальные и неонатальные исходы новой коронавирусной инфекции в Хабаровском крае. *Неонатология: новости, мнения, обучение* 2022;10(2):7–13. https://doi.org/10.33029/2308-2402-2022-10-2-7-13.
Plotonenko ZA, Senkevich OA, Vladimirova NY, Kozharskaya OV. Perinatal and neonatal outcomes of a new coronavirus infection in Khabarovsky Krai. *Neonatology: news, opinions, training* 2022;10(2):7–13. (In Russ.). https://doi.org/10.33029/2308-2402-2022-10-2-7-13.
32. Жуковская С.В., Можейко Л.Ф. Патология плаценты при COVID-19. Международные обзоры: клиническая практика и здоровье 2021;1:16–25.
Zhukovskaya SV, Mozheiko LF. Placental pathology in COVID-19. *International reviews: clinical practice and health* 2021;1:16–25. (In Russ.).
URL: https://cyberleninka.ru/article/n/patologiya-platsenty-pri-covid-19.
33. Агафонова В.А., Васильев В.В., Рогозина Н.В. Морфологическая характеристика плаценты при инфекционном поражении. *Практическая медицина* 2021;19(1):8–14. https://doi.org/10.32000/2072-1757-2021-1-8-14.
Agafonova VA, Vasilyev VV, Rogozina NV. Morphological characterization of the placenta in infectious lesions. *Practical Medicine* 2021;19(1):8–14. (In Russ.). https://doi.org/10.32000/2072-1757-2021-1-8-14.
34. Беженарь В.Ф., Романова М.Л., Нестеров И.М., Добровольская И.А. Анализ течения и исходов беременности у женщин с различной степенью тяжести новой коронавирусной инфекции COVID-19 в Санкт-Петербурге: уроки пандемии. *Акушерство, Гинекология и Репродукция* 2022;16(4):365–380. https://doi.org/10.17749/2313-7347/ob.gyn.rep.2022.314.
35. Bezhenar' VF, Romanova ML, Nesterov IM, Dobrovolskaya IA. Analysis of the course and outcomes of pregnancy in women with varying degrees of severity of the new coronavirus infection COVID-19 in St. Petersburg: pandemic. *Obstetrics, Gynecology and Reproduction* 2022;16(4):365–380. (In Russ.). https://doi.org/10.17749/2313-7347/ob.gyn.rep.2022.314.
36. Чхаидзе И.З., Лиознов Д.А., Петрищев Н.Н., Ниаури Д.А. Системный эндотелиит при новой коронавирусной инфекции COVID-19: гендерные и перинатальные риски. *Регионарное кровообращение и микроциркуляция* 2021;20(4):4–13. https://doi.org/10.24884/1682-6655-2021-20-4-4-13.
Chkhaidze IZ, Lioznov DA, Petrishchev NN, Niauri DA. Systemic endotheliitis in new coronavirus infection COVID-19: gender and perinatal risks. *Regional circulation and microcirculation* 2021;20(4):4–13. (In Russ.) https://doi.org/10.24884/1682-6655-2021-20-4-4-13.
37. Гареева А.И., Мозговая Е.В., Белопольская М.А. с соавт. Опыт ведения беременных с тяжелой и крайне тяжелой формами COVID-19. *Журнал акушерства и женских болезней* 2022;71(1):11–22. https://doi.org/10.17816/JOWD72169.
Gareeva AI, Mozgovaya EV, Belopolskaya MA et al. Experience in managing pregnant women with severe and extremely severe forms of COVID-19. *Journal of Obstetrics and Women's Diseases* 2022;71(1):11–22. (In Russ.). https://doi.org/10.17816/JOWD72169.
38. Свиридова А.В., Константинова О.Д. Патоморфологические особенности плацент при коронавирусной инфекции. *Вестник Ивановской медицинской академии* 2021;26(1):44–47. https://doi.org/10.52246/1606-8157_2021_26_1_44.
Sviridova AV, Konstantinova OD. Pathomorphological features of the placenta in coronavirus infection. *Bulletin of the Ivanovo Medical Academy* 2021;26(1):44–47. (In Russ.). https://doi.org/10.52246/1606-8157_2021_26_1_44.

Сведения об авторах:
Екатерина Евгеньевна Воропаева – доктор медицинских наук, доцент;
Юлия Владимировна Хайдукова – аспирант;
Элла Алексеевна Казачкова – доктор медицинских наук, профессор;
Евгений Леонидович Казачков – доктор медицинских наук, профессор;
Татьяна Николаевна Шамаева - кандидат педагогических наук, доцент;
Алина Авзаловна Алиева – аспирант;
Людмила Станиславовна Ищенко – кандидат медицинских наук, доцент;
Анна Юрьевна Холопова – аспирант;
Глеб Вячеславович Сычугов – кандидат медицинских наук, доцент.

Information about the authors:
Ekaterina E. Voropaeva – Doctor of Science (Medicine), Associate Professor;
Yulia V. Haidukova – Post-graduate student;
Ella A. Kazachkova – Doctor of Science (Medicine), Professor;
Evgeny L. Kazachkov – Doctor of Science (Medicine), Professor;
Tatiana N. Shamaeva – Ph.D. in pedagogics, Associate professor;
Alina A. Alieva – Postgraduate student;
Ludmila S. Ischenko – Ph.D. in medicine, Associate professor;
Anna YU. Kholopova – Postgraduate student;
Gleb V. Sychugov – Ph.D. in medicine, Associate professor.

Конфликт интересов. Авторы заявляют об отсутствии конфликта интересов.
Conflicts of interests The authors declare no conflicts of interests.

Этическая экспертиза. Исследование было одобрено Этическим комитетом ФГБОУ ВО «Южно-Ураль-

ский государственный медицинский университет» Министерства здравоохранения Российской Федерации (протокол № 5 от 20.09.2021 г).
Ethical review The study was approved by the Ethical Committee of the South Ural State Medical University (No. 5 of September 20, 2021).

Информированное согласие было подписано всеми пациентами.
Informed consent was signed by all patientsКонфликт интересов.

Источник финансирования. Авторы заявляют об отсутствии внешнего финансирования при проведении исследования.
Funding source This study was not supported by any external sources of funding.

Статья поступила в редакцию 28.02.2023; одобрена после рецензирования 20.03.2023; принята к публикации 01.04.2023.
The article was submitted 28.02.2023; approved after reviewing 20.03.2023; accepted for publication 01.04.2023.