

Микролапароскопическая пластика гидронефроза. Опыт 120 операций

1 — ГБОУ ДПО РМАНПО, 2 — ГКБ. им. С.П. Боткина, Москва

Seregin A.A., Pankratyev Y.L., Simankov I.V., Seregin A.V.

Microlaparoscopic pyeloplasty. 120 cases experience

Резюме

Введение: Лапароскопическая пиелопластика является золотым стандартом лечения гидронефроза. Улучшение микролапароскопического инструментария позволило его применить для сложной диссекции и реконструкции, которые требуются в ходе лапароскопической пиелопластики. Целью работы являлась оценка функциональных результатов микролапароскопии в сравнении со стандартной лапароскопией при пластике гидронефроза у взрослых. **Методы:** Нами были проанализированы результаты хирургического лечения 120 пациентов, которым была проведена микролапароскопическая пиелопластика (МЛП) с 2010 по 2017 гг. и 101 больного, которым выполнена операция пиелопластики по стандартной лапароскопической методике (СЛП). Применялась методика гибридной микролапароскопии с использованием одного 5мм троакара для HD-лапароскопа, устанавливаемого скрыто в пупочном разрезе и 2,5 или 3 мм рабочих инструментов, в сравнении со стандартной лапароскопией. Во всех случаях выполнена операция Hynes-Anderson с антеградной установкой стента. **Результаты:** все варианты лапароскопической пиелопластики обеспечили хорошие послеоперационные результаты: 100% - МЛП и 98% - СЛП (оценивался как исчезновение болевого симптома и/или улучшение при ДНСГ). Не наблюдалось статистически значимых различий в уровне интраоперационных и послеоперационных осложнений, времени операции, нахождения дренажа, уретрального катетера, мочеточникового стента и пребывания в стационаре. Через 3-4 месяца места разрезов были практически невидимы в области пупка, а места от 3мм троакаров напоминали маленькие родинки, в то время как места от разрезов после СЛП были более заметны. **Выводы:** в нашем исследовании микролапароскопия продемонстрировала одинаковый функциональный результат и безопасность выполнения в сравнении со стандартной при пластике гидронефроза у взрослых. МЛП с HD-видением позволяет использовать при анастомозе тонкие нити № 5-0, что обеспечивает большую прецизионность выполнения операции, что, с учетом лучшего косметического результата, достигаемого при минилапароскопии, сделало эту методику стандартной при пиелопластике в нашей клинике.

Ключевые слова: гидронефроз; пиелопластика; лапароскопия; микролапароскопия; минилапароскопия; минимально-инвазивная хирургия

Summary

The aim of the study was to evaluate functional results of microlaparoscopy compared with standard laparoscopy in pyeloplasty in adults. Patients and methods. The study included 120 patients who underwent microlaparoscopic pyeloplasty (MLP) - and 101 standard laparoscopic pyeloplasty (SLP). MLP was performed with two or three 2.5-3 mm trocars (Storz) and one 5 mm trocar for the HD-laparoscope installed through the navel. In all cases Hynes-Anderson procedure was performed with antegrade insertion of stent. Two continuous 5-0 biosyn sutures were used for anastomosis. Stent was removed after 6 weeks and evaluation of renal function was performed in 3-6 months. Results. All options of laparoscopic pyeloplasty provide good postoperative results: 100% - MLP and 98% - SLP (defined as absence of pain and/or T1/2 improvement). There was no conversion. There were no statistically significant differences in complications, duration of hospital stay. After 3-4 months postoperative scars were almost invisible in the navel, and the sites from 3 mm trocars were like little moles, at the same time SLP postoperative scars were more noticeable. Conclusion. In our study MLP showed the same functional outcome and safety in comparison with the SLP. MLP with HD-vision allows the use of thin filaments № 5-0 for anastomosis to provide greater operative precision that made it a standard method of pyeloplasty in our clinic with regard to a better cosmetic result achieved.

Keywords: hydronephrosis, UPJO, pyeloplasty, minimally invasive surgery, laparoscopy, microlaparoscopy, minilaparoscopy.

Введение

Гидронефроз - одно из самых распространенных заболеваний мочевыделительной системы. Радикальным методом лечения гидронефроза является оперативный. В настоящее время остаются спорными вопросы выбора хирургического доступа и метода оперативного пособия при указанном заболевании. Оперативное лечение гидронефроза за последнее десятилетие претерпело чрезвычайно значимые изменения: от неизбежной нефрэктомии, связанной с поздней диагностикой и потерей функции почки, до высокотехнологичных реконструктивных операций, позволяющих сохранить функцию почки.

В 1993г. W.W. Schuessler и соавт. впервые описали лапароскопическую пиелопластику, которая зарекомендовала себя как метод лечения гидронефроза с хорошими результатами и низким уровнем осложнений [1].

Современные методы, используемые в широкой хирургической практике, в значительной степени снижают травматичность оперативных вмешательств и, как следствие, сокращают длительность пребывания пациента в стационаре, а также период реабилитации [2]. Появление нового хирургического оборудования (микролапароскопические инструменты, устройства единого лапароскопического доступа, изгибаемые инструменты) позволило пересмотреть традиционными подходы к лапароскопически выполненной пиелопластике.

Цель – сравнение результатов пиелопластики, выполненной по стандартной лапароскопической методике и при применении микролапароскопии.

Материалы и методы

Нами были проанализированы результаты хирургического лечения 120 пациентов, которым была проведена микролапароскопическая пиелопластика (МЛП) с 2010 по 2017 гг. и 101 больного, которым выполнена операция пиелопластики по стандартной лапароскопической методике (СЛП).

Всем пациентам в предоперационном периоде было выполнено стандартное урологическое обследование, а так же компьютерная томография (КТ) почек, забрюшинного пространства с контрастированием и динамическая нефросцинтиграфия (ДНСГ).

Решение о проведении оперативного вмешательства основывалось на наличии обструкции лоханочно-мочеточникового сегмента, подтвержденной дополнительными методами обследования (время полувыведения более 20 минут при ДНСГ) и наличием одного из клинических

симптомов (инфекция мочевыводящих путей, болевой синдром).

В обеих группах ход оперативного вмешательства был стандартным, различие заключалось лишь в размере троакаров и, соответственно, используемых инструментах (Рис.1).

Всем пациентам была произведена пиелопластика трансперитонеальным доступом.

Техника микролапароскопической пластики гидронефроза. После обработки операционного поля раствором йодоната дважды под эндотрахеальным наркозом создавался карбоксиперитонеум закрытым способом до 12 мм рт ст. Устанавливались троакарные порты в стандартных точках – 1-5 мм (через пупок) и 2 – 3мм. Производилась ревизия париетальной брюшины, видимых петель кишечника, печени, селезенки. При необходимости мобилизовывалась толстая кишка. Визуализировывалась зона ЛМС с сужением. Лоханка, ЛМС и мочеточник в верхней трети мобилизовывались. Производилась резекция ЛМС. Мочеточник спатулировывался на протяжении 1,5 см. Далее формировалась задняя стенка анастомоза непрерывным швами Биосин или Монокрил 5-0 (Рис.2). В случае выявления сосуда к нижнему полюсу, анастомоз формировался антеградно. Производилась установка стента 4,7 или 6Fg – 24-28 см (в зависимости от роста пациента) антеградно. Проксимальный завиток устанавливался в лоханку. После этого формировалась задняя стенка анастомоза еще одной нитью Биосин 5-0. В брюшную полость в малый таз через 5мм троакар для оптики устанавливался страховый дренаж. Отверстия после 3 мм троакаров не ушивались, а заклеивались Steri-strips (Рис.3).

Все операции с использованием микролапароскопии выполнены одним хирургом (ААС). При стандартной лапароскопической пиелопластике использовались лапароскопические инструменты от 5 до 10 мм в диаметре, устанавливаемые через троакары 6-12 мм. Техника операции не отличалась от таковой при микролапароскопии за исключением применения 4-0 монофиламентных нитей.

В послеоперационном периоде ведение пациентов обеих групп осуществлялось одинаково. Проводилась профилактическая антибактериальная терапия. С целью купирования болевого синдрома применялось внутримышечное введение НПВС.

Уретральный катетер удалялся через 4-5 дней после операции при отсутствии макрогематурии. Страховый дренаж удалялся при отсутствии свободной жидкости в брюшной полости и малом тазу по данным ультразвукового контроля и при объеме отделяемого по дренажу не более 100 мл на 1-3 день после операции.

ДНСГ проводилась через 6 и 12 месяцев после операции. Положительный исход оперативного вмешательства определялся как исчезновение клинических симптомов или улучшение почечной функции по данным ДНСГ.

Нами были оценены следующие параметры: время операции, объем кровопотери, использование анальгезирующей терапии, длительность госпитализа-



Рисунок 1. Размер микролапароскопических инструментов. Размер микролапароскопического инструмента в сравнении с обычным карандашом.

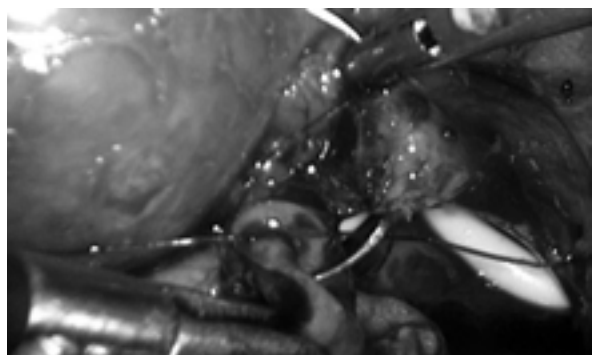


Рисунок 2. Этап формирования анастомоза. Обращает внимание малый размер нити, иглы, стента и кажущуюся толщину захваченной в шов ткани. МЛП позволяет очень точно накладывать анастомоз.

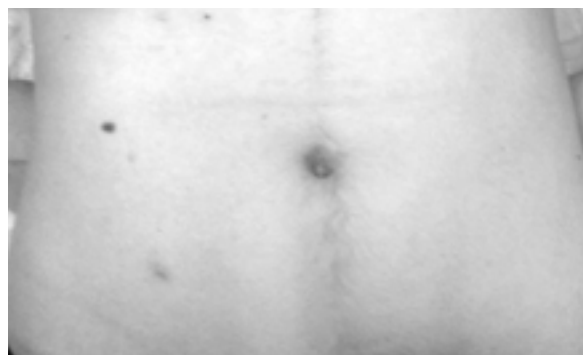


Рисунок 3. Косметический эффект операции. Спустя 6 недель следы от разрезов невозможно отличить от небольших родинок.

ции после операции, осложнения, результат операции.

Время операции определялось от первого разреза до заключительного шва на коже.

Для оценки болевого синдрома после операции использовалась визуальная аналоговая шкала боли (VAS), где интенсивность боли оценивается баллами: 0 баллов – означает отсутствие боли, 5 баллов – максимальная боль.

Статистическая обработка данных выполнялась с использованием пакета прикладных программ «Statistica 9.1» (StatSoft Inc., США). Количественные признаки описывались медианами и квартилями (Me [LQ; UQ]). Качественные признаки описывались абсолютными и относительными частотами их значений. Для количественных признаков сравнение несвязанных групп проводилось с использованием непараметрических тестов Манна-Уитни (U-test) и KruskalWallis ANOVA (K-W ANOVA), сравнение связанных групп проводилось с использованием непараметрического теста Вилкоксона (W-test). Для сравнения частот значений признаков в группах применялся двухсторонний точный критерий Фишера (ТКФ). Анализ зависимостей между изучаемыми признаками проводили с использованием метода регрессионного анализа и непараметрического коэффициента ранговой корреляции Спирмена для порядковых переменных. Различия считались статистически значимыми при достигнутом уровне значимости $p < 0,05$.

Результаты и обсуждение

При сравнении основных исходных характеристик двух исследуемых групп не отмечено статистически значимых различий между группами по следующим признакам: полу, возрасту, стороне гидронефроза, индексу массы тела, наличию сосуда как причины гидронефроза, по количеству предыдущих операций на брюшной полости. Так, мужчин в группе СЛП было 58%, в группе МЛП – 45%, средний возраст больных в группы СЛП составил 32 года, в группе МЛП – 37 лет, гидронефроз справа отмечен у 60% больных из группы СЛП и в 53% – группы МЛП, индекс массы тела был равен 26,4 и 22,5 в группе СЛП и МЛП, соответственно. Добавочный сосуд как причина гидронефроза в группе СЛП выявлен у 21% больных, в группе МЛП – у 25%. Операции на брюшной по-

лости в анамнезе были у 14% и 17% больных в группах СЛП и МЛП, соответственно (табл. 1)

Интраоперационные данные и особенности ближайшего послеоперационного периода в двух группах больных представлены в таблице 2. Средняя длительность операции в группе СЛП составила 130 минут, в группе МЛП – 108 минут, объем кровопотери в группе СЛП в среднем составил 70 мл, в группе МЛП – 40 мл, уретральный катетер удаляли в среднем через 3,5 дня в группе СЛП и 3,5 дня в группе МЛП, средняя длительность стояния внутреннего мочеточникового стента в группе СЛП – 44 дня, в группе МЛП – 43 дня. Конверсий в открытую операцию не было при выполнении СЛП, в группе МЛП была выполнена 1 конверсия в СЛП ввиду выраженного ожирения пациента (индекс массы тела 37), и недостаточной жесткости миниатюрных инструментов. Выраженность боли в первые сутки после операции была существенно меньше в случае МЛП ($p < 0,05$).

Медиана длительности госпитализации в группе СЛП составила 6 дней, в группе МЛП – 5 дней. При использовании МЛП время операции было достоверно меньше ($p > 0,05$), в сравнении со стандартной пиелопластикой (130 минут при выполнении СЛП и 108 мин при выполнении МЛП), что вероятно связано с лучшей эргономичностью эндоскопического шва малого размера нитей (5-0) при применении микролапароскопического инструментария. В раннем послеоперационном периоде у 12 (10%) больных в группе МЛП было зарегистрировано осложнения, вызванные неадекватным функционированием внутреннего мочеточникового стента (выраженным рефлюксом и болевым синдромом на его фоне). Данным пациентам, а также двум больным в связи с подтеканием мочи через сформированный анастомоз выполнена чрескожная пункционная нефростомия (ЧПНС). В группе СЛП были зарегистрированы осложнения у 13 (13%) больных: у 7 пациентов в связи с рефлюксом и болевым синдромом и у 4 в связи с подтеканием мочи через сформированный анастомоз выполнено ЧПНС, в двух случаях в связи с выраженным болевым синдромом и расширением ЧЛС на фоне нефункционирующего стента выполнена замена мочеточникового стента.

Таблица 1. Интраоперационные и послеоперационные данные при выполнении СЛП и МЛП

	СЛП	МЛП	p
Всего пациентов	101	120	-
Длительность госпитализации (дни)	6 (3-11)	5,4 (4-13)	0,348
Длительность операции (мин)	130 (80-300)	108 (75-130)	0,12
Кровопотеря (мл)	70 (50-210)	40 (50-180)	0,231
Длительность дренирования мочевого пузыря уретральным катетером (дни)	3,5 (3-6)	3,5 (3-6)	1,0
Длительность дренирования верхних мочевых путей внутренним мочеточниковым стентом(дни)	44 (37-66)	43 (36-61)	0,958
Количество баллов по VAS в 1 сутки после операции	4 (2-5)	2 (2-4)	0,045
Конверсия	0	1	-

Таблица 2. Интраоперационные и послеоперационные осложнения в исследуемых группах. Параметры

Осложнение	СЛП n(%)	МЛП n(%)	p
Болевой синдром/рефлюкс (ЧПНС)	9(9)	8(6,7)	>0,05
Нефункциональный стент (замена)	3 (3)	2(1,6)	>0,05
Затек (ЧПНС)	4 (4)	2(1,6)	>0,05
Рефлюкс-пиелонефрит	3(3)	2(1,6)	>0,05
Всего	15(15)	12(10)	>0,05
Конверсия	0(0)	1(0,8)	>0,05

В отдаленном послеоперационном периоде у 3 больных в группе СЛП и 2 в группе МЛП было зарегистрировано развитие рефлюкс - пиелонефрита, купированного консервативным приемом антибактериальных препаратов (табл. 2) на фоне временно установленного уретрального катетера. Параметры

Полученные нами результаты пиелопластики различными лапароскопическими методами во многом сопоставимы с данными, опубликованными в Российской и международной практике [3-6].

В 2013 году Фиори и соавторы провели сравнительное исследование стандартной и минилапароскопической пиелопластики, где оценивались периоперационные исходы и косметический результат. Исследование проводилось в течение года. В исследование включены 36 пациентов, 12 из которых проведена минилапароскопическая пиелопластика. Основные характеристики были сравнимы в группах. Не было различий в длительности операций и в объеме кровопотери. Одна минилапароскопическая пиелопластика потребовала конверсии в стандартную лапароскопию из-за небольшого кровотечения. Использование анальгетиков, а также данные аналоговой шкалы боли были сравнимы в двух группах. Средняя длительность госпитализации была существенно меньше для пациентов, которым была выполнена минилапароскопия, по сравнению со стандартной лапароскопией (1,7 сут, $p = 0,024$). Частота осложнений и благоприятный исход не различались в двух группах, однако, косметический эффект был существенно лучше в случае минилапароскопии [7].

Описан также ретроперитонеоскопический доступ для минимальноинвазивной пиелопластики - SMART (small access retroperitoneal technique). G. Pini опубликовал в 2011 результаты сравнения SMART-пиелопластики со стандартной методикой у 12 пар пациентов [9]. Продолжительность операции составила $131,4 \pm 20,3$ мин,

длительность применения обезболивающих средств в послеоперационном периоде – $1,6 \pm 0,2$ суток, срок начала физической активности пациента – $1,6 \pm 0,3$ суток, срок начала самостоятельного питания – $1,4 \pm 0,1$ суток, продолжительность пребывания больного в стационаре после операции – $5,2 \pm 0,3$ суток, средняя интраоперационная кровопотеря – $48,7 \pm 2,2$ мл. Дренаж в брюшинном пространстве находился от 1 до 3 суток, в зависимости от количества выделений по трубке. Через 4–6 суток пребывания в стационаре больные были выписаны в удовлетворительном состоянии. Внутренний мочеточниковый стент удалялся амбулаторно через 3–4 недели после операции. Необходимости конверсии на открытую операцию не возникло ни в одном случае. При контрольном обследовании пациентов через 1 месяц после операции показатели общеклинических и биохимических анализов крови и мочи были в норме, отмечалось восстановление удовлетворительной проходимости верхних мочевыводящих путей. Пред- и послеоперационные результаты показали, что длительность операции (общая и время наложения анастомоза), длительность госпитализации и общее число осложнений были значительно меньше в группе пациентов, которым выполнялась операция минилапароскопическим доступом. Персистирования гидронефроза при последующем наблюдении, также как и рецидива обструкции не было ни в одном случае. При оценке косметических результатов в группе минилапароскопии были отмечены лучшие результаты [10].

По сравнению с упомянутыми работами в нашем исследовании впервые проанализирован опыт более 100 микролапароскопических операций. При схожих хороших функциональных результатах время наблюдения в нашем исследовании превышало 5 лет более чем у 40 пациентов, и впервые представлен глубокий анализ широкого спектра осложнений, общее количество которых тем не менее не превышало 12%.

Заключение

Микролапароскопическая пиелопластика- технически безопасное оперативное вмешательство и эффективный метод лечения гидронефроза с отличным косметическом эффекте, при сопоставимых ранних и отдаленных результатах. Кроме того при микролапароскопической пиелопластике значительно меньше выражен болевой синдром в раннем послеоперационном периоде. Микролапароскопическая техника позволяет использовать при анастомозе тонкие нити № 5-0, что обеспечивает боль-

шую прецизионность выполнения операции, и, с учетом лучшего косметического результата, достигаемого при микролапароскопии, сделало эту методику стандартной при выполнении пиелопластики в нашей клинике. ■

Серегин А.А., Панкратьев Ю.Л., Симанков И.В. и Серегин А.В., ГБОУ ДПО РМАНПО, Г.К.Б. им. С.П. Боткина, Москва; Автор, ответственный за переписку – Серегин АА, sasha.seregin@gmail.com, tel.:89175832513

Литература:

1. Schuessler WW, Grune MT, Tecuanhuey LV, Preminger GM. Laparoscopic dis- membered pyeloplasty. *J Urol* 1993;150:1795–1799. doi: 8230507
2. Desai MM, Berger AK, Brandina R, Aron M, Irwin BH, Canes D, et al. Laparoendoscopic single-site surgery: initial hundred patients. *Urology* 2009;74:805–812. doi: 10.1590/S1677-5538.IBJU.0444
3. Hanske J., Sanchez A., Schmid M., et al. Comparison of 30-day perioperative outcomes in adults undergoing open versus minimally invasive pyeloplasty for ureteropelvic junction obstruction: analysis of 593 patients in a prospective national database. *World Journal of Urology*. 2015;33(12):2107–2113.
4. Boylu U., Basatac C., Turan T., Onol F. F., Gumus E. Comparison of surgical and functional outcomes of minimally invasive and open pyeloplasty. *Journal of Laparoendoscopic and Advanced Surgical Techniques*. 2012;22(10):968–971.
5. Başataç C., Boylu U., Önal F. F., Gümiüş E. Comparison of surgical and functional outcomes of open, laparoscopic and robotic pyeloplasty for the treatment of ureteropelvic junction obstruction. *Turk Uroloji Dergisi*. 2014;40(1):24–30.
6. Porpiglia F, Autorino R, Cicione A, et al. Contemporary urologic minilaparoscopy: indications, techniques, and surgical outcomes in a multi-institutional European cohort. *J Endourol* 2014;28:951–7.
7. Fiori C, Morra I, Bertolo R, Mele F, Chiarissi ML, Porpiglia F. Standard vs mini-laparoscopic pyeloplasty: Perioperative outcomes and cosmetic results. *BJU Int* 2013;111:E121–6.
8. Pini G, Goetzen AS, Schulze M, Hruza M, Klein J, Rassweiler JJ. Small-incision access retroperitoneoscopic technique (SMART) pyeloplasty in adult patients: comparison of cosmetic and postoperative pain outcomes in a matched-pair analysis with standard retroperitoneoscopy: preliminary report. *World J Urol* 2011; [Epub ahead of print]. DOI: 10.1007/s00345-011-0740-x
9. Pini G, Goetzen AS, Schulze M, Hruza M, Klein J, Rassweiler JJ. Small-incision access retroperitoneoscopic technique (SMART) pyeloplasty in adult patients: Comparison of cosmetic and postoperative pain outcomes in a matched-pair analysis with standard retroperitoneoscopy: Preliminary report. *World J Urol* 2012;30: 605–11.